მეჩაბ მ. ჯილაძე • თენგიზ ჩაჩანელი • დავით აბულაძე

ლაპაროსკოპული ქირურგია

თბილისი
2013

რედაქტორი
გივი ხორბალაძე

რეცენზენტები
ჯანლუიჯი მელოტი, პროფესორი
ნოდარ ლომიძე, მედიცინის მეცნიერებათა დოქტორი, პროფესორი
გია თომაძე, მედიცინის მეცნიერებათა დოქტორი, პროფესორი
დიმიტრი კორძაია, მედიცინის მეცნიერებათა დოქტორი, პროფესორი

დიზაინი, დაკაბადონება
კომპიუტერული გრაფიკა
გივი ხორბალაძე

ყდის დიზაინი
ვაჟა ქურხული

კომპიუტერული გრაფიკა
თენგიზ ჩართოლანი, მედიცინის დოქტორი

მხატვარი
კახაბერ კიკვიძე, მედიცინის დოქტორი

ყველა უფლება დაცულია. ტექსტური ან გრაფიკული მასალის კვლავაღწარმოება
დასაშვებია მხოლოდ ავტორთა წერილობითი ნებართვის საფუძველზე

© მერაბ მ. კილაძე, თენგიზ ჩართოლანი. ლაპაროსკოპული ქირურგია. 2013.

სარჩევი

ნაწილი I

ლაპაროსკოპული ქირურგიის განვითარების ისტორია (თ.ჩართოლანი, მ.მ.კილაძე) 17

ლაპაროსკოპული აპარატურა და ინსტრუმენტები (თ.ჩართოლანი, მ.მ.კილაძე) 33

ლაპაროსკოპიის ზოგადი პრინციპები (თ.ჩართოლანი, მ.მ.კილაძე) 51

ლაპაროსკოპული ოპერაციების ანესთეზიოლოგიური უზრუნველყოფა (ნ.ლეგანიძე) 79

ნაწილი II – ნაღვლის ბუშტის და ღვიძლგარეთა სანაღვლე სადინრების ლაპაროსკოპული ქირურგია

ნაღვლ-კენჭოვანი დაავადება (მ.მ.კილაძე) 87

ქოლელითიაზის მკურნალობის თანამდროვე არაქირურგიული მეთოდები (მ.მ.კილაძე) 88

ქოლელითიაზის მკურნალობის ღია ქირურგიული მეთოდები (მ.მ.კილაძე) 91

ქოლელითიაზის მკურნალობის ლაპაროსკოპული მეთოდები (მ.მ.კილაძე) 95

ლაპაროსკოპული ქოლეცისტექტომიის მეთოდიკა და ტექნიკა (მ.მ.კილაძე, თ.ჩართოლანი) 100

ლაპაროსკოპული ქოლეცისტექტომიის გართულებები (მ.მ.კილაძე, თ.ჩართოლანი) 121

ლაპაროსკოპული ქოლედოქოლითოტომია (მ.მ.კილაძე, თ.ჩართოლანი) 141

ნაწილი III – ურგენტული ლაპაროსკოპული ქირურგია

ლაპაროსკოპული აპენდექტომია (თ.ჩართოლანი, დ.აბულაძე) 151

ლაპაროსკოპული ულცერორაფია (თ.ჩართოლანი, მ.მ.კილაძე) 162

ლაპაროსკოპული სინექიოლიზისი, ნვრილი ნაწლავის რეზექცია (თ.ჩართოლანი, დ.აბულაძე) 166

ნაწილი IV – კუჭის და გასტროეზოფაგური კუთხის ლაპაროსკოპული ქირურგია

ლაპაროსკოპული ფუნდოპლიკაცია (თ.ჩართოლანი, მ.მ.კილაძე) 179

ლაპაროსკოპული სერომიოტომია - ჰელერის ოპერაცია (თ.ჩართოლანი, მ.მ.კილაძე) 199

ლაპორროსკოპული ვაგოტომია (თ.ჩართოლანი, მ.მ.კილაძე) 208

ნაწილი V – ელენთის და თირკმელზედა ჯირკვლის ლაპაროსკოპული ქირურგია

ლაპაროსკოპული სპლენექტომია (მ.მ.კილაძე, თ.ჩართოლანი) 227

ლაპაროსკოპული ადრენალექტომია (მ.მ.კილაძე, თ.ჩართოლანი) 239

ნაწილი VI – საზარდულის თიაქრების ლაპაროსკოპული პლასტიკა

ლაპაროსკოპული თიაქარპლასტიკა (თ.ჩართოლანი) 251

საზარდულის ლაპაროსკოპული თიაქარპლასტიკა (თ.ჩართოლანი) 267

საზარდულის თიაქრების ლაპაროსკოპული
ტრანსაბდომინური პრეპერიტონული პლასტკა (TAPP) (თ.ჩართოლანი) 277

საზარდულის თიაქრების ლაპაროსკოპული
ტოტალური პრეპერიტონული პლასტიკა (TEP) (თ.ჩართოლანი) 288

საზარდულის თიაქრების ლაპაროსკოპული
ინტრაპრეპერიტონული პლასტიკა (IPOM) (თ.ჩართოლანი) 295

საზარდულის თიაქრების ლაპაროსკოპული პლასტიკის გართულებები (თ.ჩართოლანი) 298

ნაწილი VII – ვენტრალური თიაქრების ლაპაროსკოპული პლასტიკა

ვენტრალური თიაქრების ლაპაროსკოპული პროთეზირებადი პლასტიკა (თ.ჩართოლანი) 315

ვენტრალური თიაქრების ლაპაროსკოპულ პლასტიკის გართულებები (თ.ჩართოლანი) 326

ნაწილი VIII – მსხვილი ნაწლავის ლაპაროსკოპული ქირურგია

ლაპაროსკოპული კოლექტომია (თ.ჩართოლანი, მ.მ.კილაძე) 343

ლაპაროსკოპული მარჯვენამხრივი ჰემიკოლექტომია (თ.ჩართოლანი, მ.მ.კილაძე) 346

ლაპაროსკოპული მარცხენამხრივი ჰემიკოლექტომია (თ.ჩართოლანი, დ.აბულაძე) 358

ხელოვნური ყითის ფორმირება - Hartman-ის ოპერაცია (თ.ჩართოლანი, მ.მ.კილაძე) 369

ლაპაროსკოპული რექტოპექსია (თ.ჩართოლანი, მ.მ.კილაძე) 375

ნაწილი IX – ბარიატრიული ქირუგია

ლაპაროსკოპული ბარიატრიული ქირურგია (დ.აბულაძე, თ.ჩართოლანი) 383

კუჭის ლაპაროსკოპული ბანდაჟირება (დ.აბულაძე, თ.ჩართოლანი) 386

კუჭის ლაპაროსკოპული შუნტირება (დ.აბულაძე, თ.ჩართოლანი) 391

კუჭის ლაპაროსკოპული ვერტიკალური სახელოსებური რეზექცია (დ.აბულაძე, თ.ჩართოლანი) 396

ნაწილი X – თირკმლის ენდოსკოპური ქირურგია

ლაპაროსკოპული ნეფრექტომია (გ.ხვადაგიანი) 407

ლაპაროსკოპული ცისტექტომია (გ.ხვადაგიანი) 416

რედაქტორისგან

ქირურგიის განვითარების 6 000 წლიან ისტორიაში იყო საკვანძო მომენტები, როდესაც დარგი ხარისხობრივად ახალ საფეხურზე ადიოდა. აღორძინების ხანაში ადამიანის ანატომიის შესწავლამ, XIX საუკუნეში ზოგადი გაუტკივარების, ასეპტიკისა და ანტისეპტიკის მეთოდების დანერგვამ, XX საუკუნეში ახალი ქირურგიული ხელსაწყოების, საკერი და საპროთეზე მასალების შექმნამ რადიკალურად გააფართოვა ქირურგიული ჩარევის მოცულობა და გაუმჯობესა მკურნალობის შედეგები.

ერთ-ერთ ასეთ ეტაპად შეიძლება მივიჩნიოთ ლაპაროსკოპული ქირურგიის მეთოდების და ხელსაწყო-იარაღების შემუშავება და დანერგვა. ტრადიციულ ქირურგიულ ოპერაციებთან შედარებით, მეთოდმა არნახულად შეამცირა ოპერაციული ტრავმა, გართულებების რაოდენობა, პაციენტთა სტაციონარში დაყოვნებისა და ფიზიკური რეაბილიტაციის ვადები.

სამწუხაროდ, ქართულ ენაზე ქირურგიის ამ დარგს მიძღვნილი პუბლიკაციები მწირად არის წარმოდგენილი, და ისიც სამეცნიერო სტატიების სახით.

წინამდებარე წიგნი ქართულ ენაზე შექმნილი ამ მოცულობის პირველი ნაშრომია. და რაოდენ სასიხარულოა, რომ არა მხოლოდ ქართულ ენაზე, არამედ - ქართული. ქართული იმიტომ, რომ ნაშრომი მთლიანად დაფუძნებულია ავტორთა პირად გამოცდილებაზე და საკუთარ კლინიკურ მასალაზე. წიგნში მოცემული ფოტო მასალაც მათ მიერ ჩატარებული ოპერაციების ამსახველია. ასევე ავტორისეულია გამოყენებული გრაფიკული მასალა.

ნაშრომში განხილულია არა მხოლოდ ლაპაროსკოპული ქირურგიის მეთოდები, არამედ ფართოდ არის მოცემული დარგის განვითარების ისტორია, საჭირო ხელსაწყო-დანადგარები და ავტორთა საკუთარი კლინიკური მასალის ანალიზი.

წიგნი დაწერილია სადა ენით, რაც გაუადვილებს ლაპაროსკოპიაში გაუთვითცნობიერებელ მკითხველს მისი შინაარსის ადვილად აღქმას.

განხილული მეთოდები, ყოველი ტიპის ოპერაციის საკვანძო საკითხები იმდენად დეტალურად არის მოცემული და გამდიდრებულია ვიზუალური მასალით, რომ წარმოდგენილი ნაშრომი საინტერესო იქნება არა მხოლოდ სტუდენტ-მედიკოსთათვის, არამედ დარგში მომუშავე გამოცდილი სპეციალისტებისთვისაც.

ნაშრომი ფართოდ და დეტალურად მოიცავს აბდომინური ლაპაროსკოპული ქირურგიის საკითხებს; ამდენად, შესაძლებელია წარმოდგენილი წიგნის გამოყენება ლაპაროსკოპული ქირურგიის სახელმძღვანელოდაც.

Since its breakthroughs in the 90s, minimally invasive surgery has significantly changed the practice of general surgery. As a result of increasing number of surgical procedures, today they can be carried out with minimal discomfort to the patient. These changes have occurred in a very short period of time and we also need to modify the way we train and teach the new generations of surgeons. Today is mandatory for the surgical trainee after they completed their basic training to enter and familiarize with the practice of laparoscopic procedures because with time it will become an important part of their future surgical activities.

Video-laparoscopic surgery, using images transmitted to a video monitor from the interior of the human body, made also another important change in our life as the need for new knowledge and a continuous updating in terms of technologies. These changes involve also the entire staff of the operating theatre like our colleagues, anesthetists and nurses.
Textbook "Laparoscopic Surgery" authored by Merab M. Kiladze MD, Ph.D, Tengiz Chartolani MD., Ph.D. and David Abuladze MD, Ph.D is an exciting, comprehensive resource for practical guidance on the complex surgical techniques as well as on handling challenges that may arise during more common procedures. Its easily accessible format is optimal for busy surgeons at all levels of the experience. The content will be of great interest to the surgeons in their senior years of training, yet advanced enough to serve as a useful resource to the experienced general surgeons. Each chapter of this book features a specific operation and provides clear, step-by-step bulleted guidance on preoperative preparation, exposure and operative technique and postoperative care.

Accompanying the text is a wealth of color images that provide instant clarity to the points made in the text, including clinical imaging studies (often comparing normal and abnormal diagnostic images), illustrations highlighting the anatomy of interest, and close-up photographs of the operative field.

As far as I know personally authors are active surgeons and teachers with more than 20 years of surgical experience. In their practice, they manage a broad spectrum of surgical operations and have special interests in advanced laparoscopic surgery. They also are active members of several international professional societies worldwide.

It is my great pleasure to cooperate with the authors for nearly 17 year time. And this cooperation is a true exemplar of a disseminating ones expertise to new surgeons, it's indeed also evident throughout this Textbook. Therefore I hope that this comprehensive manual will be valuable tool to help neophytes of all the surgical specialties and everybody that are involved in MIS daily practice to surmount the learning stage of Endo-laparoscopic surgery.

Gianluigi Melotti MD., Ph.D, FACS,
Head of Surgical Department of "Nuovo Ospedale Civile S. Agostino-Estense"
President of Italian Surgical Society
Honorary president of Mediterranean and Middle Eastern Endoscopic Surgeon's Association (MMESA)

პროფესორ მ. კილაძის, მედიცინის დოქტორების თ. ჩართოლანის და დ. აბულაძის წიგნი „ლაპაროსკოპული ქირურგია“ წარმოადგენს პირველ გამოცემას საქართველოში, რომელშიც მთელი მოცულობით და სისრულით გაშუქებულია მუცლის ღრუს სხვადასხვა ორგანოებზე ლაპაროსკოპული ოპერაციების და მკურნალობის თანამედროვე მიდგომები. ავტორთა კოლექტივმა კარგად შეძლო აღნიშნული პრობლემის გაშუქება გასაგებ ფორმატში. ავტორების მიერ წარმოდგენილ წიგნში ყველა თავი დაწერილია ახალი თანამედროვე ტექნოლოგიების შესაძლებლობების პოზიციიდან. მათ ფართოდ წარმოადგინეს საკუთარი მასალა და მონაცემები მრავალწლიანი პრაქტიკული საქმიანობიდან.

ენდოვიდეოქირურგიის სწრაფი განვითარება უკანასკნელ ათწლეულებში განპირობებულია იმითაც, რომ თანამედროვე ტექნოლოგიები წარმოადგენენ მხოლოდ ახალ საშუალებას ძველი მიზნების მისაღწევად. თანამედროვე საოპერაციო ტექნოლოგიები ვრცელდება სულ უფრო მეტ ქირურგიულ ჩარევებზე და არ იცვლება ტრადიციული მიზნები. დღეს უკვე ცხადია, რომ ეს პროცესი გაგრძელდება თანამედროვე დახვეწილი ინსტრუმენტების და ოპტიკური ვიდეოსისტემების განვითარებასთან ერთად.

ქირურგიული ოპერაციების მცირეტრავმული ლაპაროსკოპული მეთოდიკა მომავალში თანდათან უფრო განვითარდება და ჩაანაცვლებს ტრადიციულ ჩარევებს და შეცვლის ბევრ სტერეოტიპებს.

მონოგრაფიაში ყურადღებას იმსახურებს თავი, რომელშიც განხილულია ლაპაროსკოპული ოპერაციის ჩვენებები, უკუჩვენებები და ლაპაროსკოპული ოპერაციების ანესთეზიოლოგიური მომსახურეობა, სადაც განიხილება არა მარტო ლაპაროსკოპული ოპერაციების შესრულების ტექნიკა, არამედ ლაპაროსკოპული ოპერაციის ჩვენებაც, რაც უნდა გაითვალისწინოს ყველა ქირურგმა ლაპაროსკოპული ოპერაციის დროს.

უკანასკნელ ათწლეულში მკვეთრად შეიცვალა დიაგნოსტიკის მეთოდები, და რაც მთავარია, ქირურგიული მკურნალობის მიდგომები, ამიტომ ნაღვლის ბუშტის და სანაღვლე გზების დიაგნოსტიკა და მკურნალობა წარმოდგენილია ცალკე თავში, სადაც დაწვრილებით არის აღწერილი ენდოვიდეოქირურგიული ჩარევები ნაღვლკენჭოვანი დაავადების მკურნალობაში. ამჟამად განიხილება საკითხი წყლულოვანი დაავადების მკურნალობის შესახებ, შემუშავებულია ორგანოშემნახველი ოპერაცია - ლაპაროსკოპული ვაგოტომია, რომლის შემდგომ პაციენტი 2-3 დღეში ტოვებს სტაციონარს და წყვეტს ხანგრძლივ და ძვირად ღირებულ მედიკამენტურ თერაპიას. აღნიშნული საკითხები განიხილება მონოგრაფიის ერთ-ერთ თავში.

ლაპაროსკოპული ოპერაციები თანდათან გავრცელდნენ მედიცინის ისეთ დარგებში, როგორიცაა უროლოგია, გინეკოლოგია, ონკოლოგია და სხვა. ავტორების მიერ დეტალურად არის განხილული: ზარიატრიული ქირურგიის, საზარდულის და ვენტრალური თიაქრების, ელენთის და თირკმელზედა ჯირკვლის, მსხვილი ნაწლავის, თირკმლის დაავადებების ლაპაროსკოპული მკურნალობის საკითხები.

ამჟამად არ არსებობს წინააღმდეგობა ლაპაროსკოპულ და ღია ოპერაციებს შორის, მათი დაპირისპირება არ შეიძლება. თანამედროვე ქირურგი უნდა ფლობდეს ოპერაციის ჩატარების ყველა მეთოდს და დღეს ეს ითვლება იდეალურად, ხოლო ხვალ კი აუცილებელი პირობა იქნება კვალიფიცირებული ქირურგისათვის.

პროფესორ მ. კილაძის, მედიცინის დოქტორების თ. ჩართოლანის და დ. აბულაძის წიგნი „ლაპაროსკოპული ქირურგია“ სასარგებლო იქნება არა მარტო სპეციალისტებისათვის - ენდოქირურგებისთვის, არამედ დამწყები ქირურგებისა და სტუდენტებისთვისაც.

მედიცინის მეცნიერებათა დოქტორი, პროფესორი **ნოდარ ლომიძე**

მეოთხედ საუკუნეზე მეტი გავიდა, რაც მსოფლიოში პირველი ლაპაროსკოპული ქოლეცისტექტომია განხორციელდა (Phillip Muoret, 1987) და მას შემდეგ ოპერაციული მკურნალობის ამ მეთოდმა მსოფლიოს ქვეყანათა უმრავლესობაში მოიკიდა ფეხი. ზოგიერთ კლინიკაში, სადღეისოდ, აბდომინურ ოპერაციათა 80%-ზე მეტი ენდოსკოპიური მეთოდის გამოყენებით სრულდება.

სიამაყით მინდა ავღნიშნო, რომ საქართველოში ამ მაღალტექნოლოგიური ტიპის ოპერაციას არ დაუგვიანია - პირველი ლაპაროსკოპული ოპერაცია საქართველოში 1993 წელს შესრულდა (პროფ. თ. ტაბუცაძე), მსოფლიოში პირველად შესრულებული მსგავსი ოპერაციიდან სულ რაღაც 6 წლის შემდეგ.

ჩემთვის დიდი პატივია ვიყო ენდოსკოპიური ქირურგიის დარგში ქართულ ენაზე შესრულებული პირველი ფუნდამენტური ნაშრომის რეცენზენტი (რუსულ ენაზე შესრულებული პირველი ნაშრომი საქართველოში 2000 წელს გამოიცა პროფ. თ. ტაბუცაძის ავტორობით), მით უფრო, როცა ნაშრომის პირველი რეცენზენტია ლაპაროსკოპიული ქირურგიის ერთ-ერთი პიონერი, იტალიელი პროფესორი ჯან ლუიჯი მელოტი.

სიამოვნებით ვიხსენებ იმ ფაქტს, რომ ვარ მონაწილე თბილისში ჩატარებული ლაპაროსკოპული ქირურგიის I საერთაშორისო სამეცნიერო-პრაქტიკული კონფერენციისა (1996 წელი), რომელიც ორგანიზებული იქნა ჩვენი თანამემამულე ამერიკელი პროფესორის პლატონ ესართიასა და იტალიელი პროფესორის ჯან ლუიჯი მელოტის მიერ და რომელმაც დასაბამი მისცა საქართველოში ქირურგიის ამ თანამედროვე დარგის აქტიურ განვითარებას.

დღევანდელი დღესავით მახსოვს ის აქტიური პოლემიკა, რომელიც წარმოებდა აწ განსვენებულ აკადემიკოს ზურაბ ცხაკაიასა და კონფერენციის ორგანიზატორებს შორის. საინტერესოა აღინიშნოს, რომ იმ ეტაპზე ბატონი ზურაბ ცხაკაია ეჭვის თვალით უყურებდა ლაპაროსკოპული ქირურგიის პერსპექტივას, თუმცა მისმა სწორმა ხედვამ საბოლოოდ განაპირობა ის ფაქტი, რომ სწორედ მისი ცენტრი შეირჩა მედიცინის ამ მაღალტექნოლოგიური დარგის განვითარების ბაზად, რომლის თანამშრომლებიც იმ ეტაპზე იყვნენ წარმოდგენილი ნაშრომის ავტორები.

ნაშრომი სულ 10 ნაწილისგან შედგება და 400-ზე მეტ გვერდს მოიცავს. მასში დეტალურადაა აღწერილი ლაპაროსკოპული ქირურგიის განვითარების ისტორია, ლაპაროსკოპული აპარატურა და ინსტრუმენტები, ლაპაროსკოპიის ზოგადი პრინციპები, ამ ტიპის ოპერაციების ანესთეზიოლოგიური უზრუნველყოფა, სანაღვლე გზების ლაპაროსკოპული ქირურგია და შესაძლო გართულებები, აღწერილია ლაპაროსკოპული მეთოდის გამოყენება ურგენტულ ქირურგიაში, კუჭისა და გასტროეზოფაგური კუთხის ქირურგია, ელენთისა და თირკმელზედა ჯირკვლის ლაპაროსკოპული მკურნალობა, ლაპაროსკოპული ჰერნიოპლასტიკები, მსხვილი ნაწლავის ქირურგია, ბარიატრიული ქირურგია და საშარდე გზების ენდოსკოპიური ქირურგია.

კიდევ ერთხელ მინდა ავღნიშნო, რომ მსგავსი დონის ქართულ ენაზე დაწერილი სახელმძღვანელო არ არსებობს. წიგნი წარმოადგენს სამამულო და საერთაშორისო გამოცდილების ნაზავს და განსაზღვრულია ზოგადი ქირურგებისთვის, რეზიდენტებისა და სტუდენტებისთვის. დარწმუნებული ვარ, რომ იგი დიდ დაინტერესებას გამოიწვევს ასევე ექიმთა ფართო წრეებში.

მინდა მივულოცო წიგნის ავტორებს ასეთი დიდი პრაქტიკული ღირებულების მქონე ნაშრომის შექმნა.

პროფესორი **გია თომაძე**,
მედიცინის მეცნიერებათა დოქტორი,
თბილისის სახ. სამედიცინო უნივერსიტეტის
კერძო ქირურგიის #1 მიმართულების სრული პროფესორი

ლაპაროსკოპული ქირურგია დღეისათვის უკვე ჩამოყალიბდა სრულფასოვან, დამოუკიდებელ, მზარდი პოტენციისა და გასაოცარი პერსპექტივების მქონე მიმართულებად. მეტიც, მრავალთა აღიარებით, ის უკვე დამოუკიდებელი დარგია, რომელიც, ამჟამად სწრაფი ტემპით აგრძელებს განვითარებას.

ყველა ახალი მიმართულებისა თუ დარგის განვითარებას ჭირდება სხვადასხვა ქვეყნებისა და სპეციალისტების გამოცდილების გაანალიზება და იმ „რაციონალურისა" და „უეჭველის" გამოყოფა, რაც ამ დარგისათვის (მიმართულებისათვის) „მტკიცებულებების" შექმნასა და, შესაბამისად, მისი განვითარების ახალ ეტაპს შეუწყობს ხელს.

პროფესორ მერაბ კილაძისა და მედიცინის დოქტორების – თენგიზ ჩართოლანის და დავით აბულაძის მონოგრაფია „ლაპაროსკოპული ქირურგია" სწორედ ისეთი რანგის ნაშრომს წარმოადგენს, გზამკვლევის როლის შესრულება რომ ძალუძს ლაპაროსკოპული ქირურგიით დაინტერესებული ქირურგებისათვის.

ამის თქმის საფუძველს ისიც მაძლევს, რომ ამ მონოგრაფიის ცალკეული ფრაგმენტები წარმატებით იყო მოხსენებული ქირურგთა საერთაშორისო კონგრესებზე, სადაც არაერთგზის აღინიშნა არამარტო ქართველ ავტორთა მაღალი კლასი, არამედ მათი მასალის უნიკალურობაც.

ამასთანავე, ეს წიგნი სახელმძღვანელოცაა – თავისი სტრუქტურით, ილუსტრაციებით, სადა ენით, რომელიც მნიშვნელოვნად შეუწყობს ხელს სტუდენტთა და რეზიდენტთა განათლებისა და პროფესიული დახელოვნების მაღალ აკადემიურ დონეზე წარმართვას.

მისაბაძია ავტორთა გადაწყვეტილება რომ წიგნი მათი მასწავლებლების – ზურაბ ცხაკაიას და ფილიპ მიურეს ხსოვნას მიეძღვნას.

აუცილებლად მიმაჩნია იმის აღნიშვნაც, რომ ილუსტრაციები და კომპიუტერული გრაფიკა შესრულებულია ექიმ სპეციალისტთა, მათ შორის წიგნის ერთ–ერთი ავტორისა და რედაქტორის ხელით. ამით არის განპირობებული უხვად წარმოდგენილი საილუსტრაციო მასალის ზედმიწევნითი შესატყვისობა ტექსტთან.

წიგნში ლაპაროსკოპული ქირურგიის თითოეულ განაკვეთს ცალკე თავი ეძღვნება. აღსანიშნავია, რომ წიგნში გამოყენებულია 1000-ზე მეტი ლიტერატურული წყარო

მ. კილაძის, თ. ჩართოლანის და დ. აბულაძის წიგნი შესანიშნავი საჩუქარია ქართველი სამედიცინო საზოგადოებისათვის.

ვულოცავ მათ ამ ბრწყინვალე ნაშრომს!

პროფესორი **დიმიტრი კორძაია**

GAMIS

საქართველოს მცირე ინვაზიურ ქირურგთა ასოციაცია

GEORGIAN ASSOCIATION OF MINIMALLY INVASIVE SURGEONS

წინასიტყვაობა

ლაპაროსკოპული ქირურგია დღეისთვის მყარად დამკვიდრებული, ჩამოყალიბებული დისციპლინაა უაღრესად ფართო შესაძლებლობებით და მომავლის ამოუწურავი პერსპექტივით.

XX საუკუნის 90-იანი წლები დასამახსოვრებელია ღრმა და მრავალმხრივი ცვლილებებით მედიცინის სფეროში, განსაკუთრებით – ქირურგიაში. მედიცინის ისტორიაში ჩაიწერა ახალი ფურცელი და დაიწყო ახალი ერა ლაპაროსკოპული ქირურგიისა, რომელიც ყველაზე მეტად არის გამორჩეული სხვა სამედიცინო ინოვაციებს შორის.

ლაპაროსკოპია, როგორც სადიაგნოსტიკო საშუალება, გამოიყენებოდა ჯერ კიდევ XX საუკუნის დასაწყისიდან. მხოლოდ 80-იანი წლებიდან მოსინჯეს მისი გამოყენება გინეკოლოგიაში ცალკეული ოპერაციული ტექნიკური მანიპულაციების შესასრულებლად. ამის შემდეგ მოხდა ოპერაციული ლაპაროსკოპიის არსისა და პოტენციალის გააზრება. 80-იანი წლების ბოლოს და 90-იანი წლების დასაწყისში ჩვენ გავხდით მოწმე ახალი ქირურგიული დოქტრინის დაბადებისა, რომელმაც დროის მოკლე მონაკვეთში საყოველთაო აღიარება და უდიდესი პოპულარობა მოიპოვა მთელს მსოფლიოში.

მსოფლიო დონის მრავალმა სპეციალისტმა ამ მოვლენას უწოდა რევოლუცია ქირურგიაში, და მართლაც, დამსახურებულად! ეს იყო პრინციპების, ჩვევების და პროფესიული იდეების რევოლუცია, რომელსაც ელვის სისწრაფით გამოუჩნდა მხარდამჭერების და ქომაგების არნახული რაოდენობა მთელს მსოფლიოში.

ისევე, როგორც ნებისმიერი ინოვაციის შემთხვევაში, ქირურგიულ სამყაროში მიმდინარე პროცესების მიმართ კიდევ ერთხელ გაჩნდა უზარმაზარი ინტერესი. ამავე დროს, დაიწყო სამედიცინო-ტექნიკური ინდუსტრიების ინტენსიური პროდუქტიული ჩართულობა – ქმნიდნენ და წარმოადგენდნენ სპეციფიკურ, უფრო და უფრო დახვეწილ ლაპაროსკოპულ ინსტრუმენტებსა და აპარატურას.

დარგის ინტენსიური განვითარების პარალელურად, ქირურგთა წრეებში რჩებოდა უკმარისობის გრძნობა: მხოლოდ ტექნიკური შესაძლებლობების გაუმჯობესება არ კმარა წარმატებული ქირურგიული პროცედურების ჩატარებისათვის და ის, პირველ რიგში, პაციენტის წმინდა ფიზიკურ და ფსიქოლოგიურ ინდივიდუალურ თავისებურებებზე უნდა იყოს მორგებული.

ლაპაროსკოპია, როგორც ახალი ქირურგიული ფილოსოფია, სწორედ პაციენტის ზემოთ აღნიშნულ ინდივიდუალურ თავისებურებებს ითვალისწინებს და მკვეთრად აუმჯობესებს მისი ცხოვრების ხარისხს.

ნუთუ შესაძლებელია იმის განჭვრეტა, თუ სადამდე მივა ლაპაროსკოპული ქირურგია, აქვს თუ არა მის შესაძლებლობებს ზღვარი და რა გზებით წავა მისი მომავალი განვითარება?

ლაპაროსკოპული ქირურგიის პიონერი და ახალი ქირურგიული ფილოსოფიის ერთ-ერთი დამფუძნებელი – ფრანგი ქირურგი ფილიპ მიურე (ავტორი პირველი წარმატებული ლაპაროსკოპული ქოლეცისტექტომიისა მსოფლიოში) – ამბობდა, რომ ქოლეცისტექტომიის ლაპაროსკოპული შესრულება არის ყველაზე მცირე მნიშვნელობის და ყველაზე ნაკლებ საყურადღებო რამ, რაც მას ოდესმე გაუკეთებია. ეს საკმაოდ მოკრძალებული და დამაჯერებელი განაცხადი იყო, თუკი გავითვალისწინებთ როგორი პოპულარობა მოიპოვა ამ ოპერაციამ მოკლე პერიოდში და რა სისწრაფით და წარმატებით მოხდა მისი ათვისება მთელ მსოფლიოში.

ლაპაროსკოპულ ქოლეცისტექტომიას შემდგომში მოჰყვა ქირურგიაში მთელი რიგი სხვადასხვა სახის ლაპაროსკოპული ოპერაციების დანერგვის კასკადი, რაც დღემდე წარმატებით გრძელდება. შეიძლება ითქვას, რომ ლაპაროსკოპულმა ქირურგიამ უკვე მოიცვა მუცლის ღრუს ქირურგიული პათოლოგიების 90%-ზე მეტი.

ოპტიმისტური თვალით თუ შევხედავთ, ლაპაროსკოპული მეთოდის მომავალი განვითარება უსასრულოა! რეალობა კი ქირურგიული ინტერვენციის ახალ შესაძლებლობებს გვთავაზობს. ნებისმიერი ქირურგისათვის ინოვაციური ტექნოლოგიები უნდა გახდეს უნივერსალურად მისაღები და ხელმისაწვდომი.

დარგის სწრაფმა განვითარებამ, სიახლეებმა, საკუთარი დაგროვილი მასალებისა და უცხოელი კოლეგების გამოცდილების კომპლექსურობამ, ცოცხალმა საყოველთაო საერთაშორისო დებატებმა, სპეციალისტების მზარდმა ინტერესმა და ჩვენმა ჩართულობამ ამ პროცესებში, მე და ჩემი კოლეგები – თენგიზ ჩართოლანი და დავით აბულაძე – უდიდესი ენთუზიაზმით მიგვიყვანა ამ წიგნის შექმნის იდეამდე. სწორედ ამ იდეების და ახალი ქირურგიული ფილოსოფიის გარშემო გავერთიანდით და ჩვენი და მსოფლიო გამოცდილებაზე დაფუძნებულები, გატაცებით მოვეკიდეთ ამ წიგნის შექმნას.

ეს პირველი ქართული წიგნია ლაპაროსკოპულ ქირურგიაში, რომლის შექმნასაც დიდად შეუწყო ხელი ჩვენი უცხოელი კოლეგების სულგრძელობამ და მათი გამოცდილების ხელმისაწვდომობამ – ჩვენ, ამ წიგნის ავტორებს, წილად გვხვდა უდიდესი ბედნიერება მსოფლიოს ქირურგიული სამყაროს ყველაზე მნიშვნელოვან წარმომადგენლებთან თანამშრომლობისა, მათთან, ვინც მსოფლიოში ლაპაროსკოპული ქირურგიის ჩამოყალიბების და განვითარების სათავეებთან იდგნენ.

ყველა მათგანს ეძღვნება ჩვენი წარმატება, აღიარება თუ ჯილდო!

ეს წიგნი უპირველეს ყოვლისა ეძღვნება ჩვენს მასწავლებლებს და მეგობრებს „ორთავ სოფელსა შინა“ – პროფესორებს ჯან ლუიჯი მელოტის და ჯორჯ ვილსონ ლუკასს, პროფე - სორების – ზურაბ ცხაკაიას და ფილიპ მიურეს ხსოვნას – ნიშნად უღრმესი მადლიერების და პატივისცემისა!

ჩემი ღრმა რწმენით, წინამდებარე ნაშრომი დაეხმარება არა მარტო სტუდენტებს, რეზიდენ-ტებს და პრაქტიკოს ქირურგებს, არამედ თეორიულ და პრაქტიკულ მედიცინაში მომუშავე ყველა ექიმს.

წინამდებარე ნაშრომი, როგორც პირველი მცდელობა, სავარაუდოდ დაზღვეული არ იქნება ზოგიერთი ხარვეზისგან, რის გამოც ავტორები მადლიერებით მივიღებთ და სამომავლოდ გა-ვითვალისწინებთ გამოთქმულ შენიშვნებს და საქმიან წინადადებებს.

და ბოლოს, მინდა ყურადღება მივაპყრო ქირურგის სპეციალობის დაუფლებაზე მეოცნებე და მოსურნე სტუდენტებს, დამწყებ და ახალგაზრდა ქირურგებს. ვიმედოვნებ, რომ აღნიშნუ-ლი კატეგორიის მკითხველი, რომელიც პირველად გადაშლის ამ წიგნს, აუცილებლად იპოვის მისთვის საინტერესო, საჭირო მასალას – მითუმეტეს ისეთი მკითხველი, რომელსაც უკვე გააჩ-ნია გარკვეული პირადი გამოცდილება და ჩამოყალიბებული ინტერესი ამ სფეროში.

ჩვენი მიზანიც სწორედ ის არის, რომ ახალგაზრდა თაობისთვის იოლად ხელმისაწვდომი გახდეს ტექნოლოგიური პროგრესის საფუძვლები ქირურგიაში, რათა მკვეთრად გაუმჯობეს-დეს ქირურგიული მკურნალობის დონე და ხარისხი და, რაც მთავარია, ამ წიგნმა იტვირთოს მნიშვნელოვანი როლი, რომ არ დაიკარგოს ახალი ქირურგიული მეთოდის მიზნები და ფილო-სოფია, რადგან ფილოსოფიის საქმეა, გააგრძელოს წამოჭრილი კითხვების გააზრება, შეამოწ-მოს ყველა მიდგომა ამ კითხვებისადმი და შეინარჩუნოს ის შემოქმედებითი-კრიტიკული ინტერესი და მიდგომა მოვლენისადმი, რომელიც შეიძლება ჩავკლათ, თუ თავს სქოლასტური ცოდნით და კონსერვატიული აზროვნებით შევიზღუდავთ.

შესაბამისად, ახალი ქირურგიული ფილოსოფიის ვალია დამაჯერებლად გვითხრას, როგო-რია მის მიერვე წამოჭრილ პრობლემატურ კითხვებზე ჭეშმარიტი პასუხი, რადგან იგი ათავის-უფლებს ჩვენს აზროვნებას დოგმატიზმისა და რყევის ტირანიისგან.

მჯერა, რომ მკითხველი თავს კომფორტულად იგრძნობს, ნაბიჯ-ნაბიჯ მიჰყვება რა ამ წიგნს, გაეცნობა რა ლაპაროსკოპული ქირურგიის განვითარების ისტორიას, მის დღევანდელ შესაძ-ლებლობებსა და მომავლის პერსპექტივებს და, პირად გამოცდილებასთან ერთად, ადეკვატუ-რად შეაფასებს მიღწეულ პროგრესს, რომელიც ხელშესახები და სასარგებლო იქნება პირველ რიგში მისთვის და შემდგომში – მისი პაციენტისათვის.

დასასრულს, ავტორთა ჯგუფი მადლობას უხდის მედ. მეც. დოქტორს, პროფესორ ნოდარ ლებანიძეს და მედ. მეც. დოქტორს, სახელმწიფო პრემიის ლაურიატს გია ხვადაგიანს ამ პრო - ექტში მონაწილეობისთვის და გაწეული დახმარებისთვის.

პატივისცემით,

პროფესორი ***მერაბ ჯილაძე***

ნაწილი I

ზოგადი ნაწილი

STORZ

KARL STORZ — ENDOSKOPE

ლაპაროსკოპული ქირურგიის განვითარების ისტორია

თ. ჩართოლანი, მ.მ. კილაძე

მნიშვნელოვანი პროგრესი, რომელიც ბოლო წლებში აბდომინურმა ქირურგიამ განიცადა, განაპირობა ენდოვიდეოქირურგიული ტექნოლოგიების კლინიკურ პრაქტიკაში ინტენსიურმა დანერგვამ.

Phillip Muoret-იმ (საფრანგეთი, ლიონი) 1987 წელს შეასრულა პირველი ლაპაროსკოპული ქოლეცისტექტომია, რის შემდეგ დროის მოკლე მონაკვეთში ენდოსკოპურმა ქირურგიამ მსოფლიოს თითქმის ყველა ქვეყანაში ფართო გავრცელება ჰპოვა.

მეთოდის პოპულარობა განაპირობა გართულებების სისშირის, სტაციონარული მკურნალობის და სრული მედიკო-სოციალური რეაბილიტაციის ვადების მკვეთრმა კლებამ ოპერაციული ტრამვის რადიკალური შემცირების და მნიშვნელოვანი კოსმეტიკური ეფექტის ფონზე.

დღეისთვის ევროპის და ჩრდილოეთ ამერიკის წამყვან ქირურგიულ ცენტრებში ენდოსკოპური ოპერაციების სვედრითი წილი 80%-ს და მეტს შეადგენს.

მცირეინვაზიურმა ტექნოლოგიებმა პრაქტიკოს ექიმებს საშუალება მისცა გადაფასებულიყო დაავადებათა მკურნალობის პრინციპები მედიცინის ისეთ დარგებში, როგორიცაა ზოგადი ქირურგია და გინეკოლოგია, უროლოგია და ენდოკრინოლოგია, ორთოპედია და ნეიროქირურგია, სისხლძარღვთა ქირურგია და კარდიოლოგია.

ენდოქირურგია, როგორც მედიცინის დამოუკიდებელი დარგი, სათავეს იღებს ენდოსკოპიიდან – მეთოდისგან, რომელიც საშუალებას იძლევა დათვალიერდეს ადამიანის სხეულის თავისუფალი სივრცეები და ღრუ ორგანოები.

ენდოსკოპური გამოკვლევების პირველი ცნობები თარიღდება ანტიკური ხანით: Hippocrates-მა (460-377 BC) სწორი ნაწლავის ფისტულის და ჰემოროიდული კვანძების სადიაგნოსტიკოდ პირველმა გამოიყენა სპილენძის მილი – ანოსკოპი (K. Semm, 1967; D.B. Jones at al, 1977; J.M. Edmonson, 1991).

პირველი ენდოსკოპი ტრანსმისიის ელემენტებით შექმნა Phillip Bozzini-მ (1773-1809) ავსტრიაში 1805 წელს (P. Rathert at al 1994). ხელსაწყო, რომელსაც ავტორმა უწოდა Lichtleiter (შუქის გამტარი), წარმოადგენდა ლარნაკის ფორმის ტყავის მაშუქს, რომელშიც ჩამონტაჟებული იყო შუქის წყარო (სანთელი) და შუქის ამრეკლი (სარკე). მაშუქის ერთ მხარეს მაგრდება სხვადასხვა ფორმის კანულები (ვაგინალური, რექტალური, ვეზიკალური გამოკვლევებისთვის), ხოლო საპირისპირო მხარეს – ოკულარი (სურათი 1).

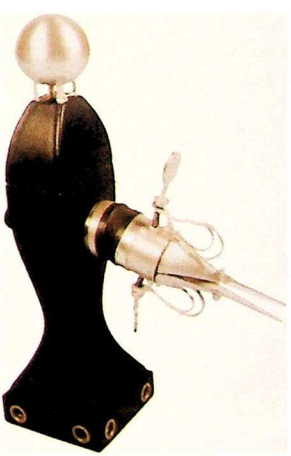

სურათი 1. Phillip Bozzini-ის ხელსაწყო Lichtleiter

აქვე უნდა აღინიშნოს, რომ პირველი წარმატებული ტრანსურეთრალური ლითოტრიპსია 1832 წელს შესრულა ფრანგმა უროლოგმა Jean Civiale-მა (1792-1867), რისთვისაც გამოიყენა Bozzini-ის ენდოსკოპი, რომელსაც დამატებული ჰქონდა ორი სამუშაო არხი, ხოლო პირველი ლარინგოსკოპია შესრულდა 1867 წელს Morell Mackenzie-ის მიერ (1837-1892) Bozzini-ის კლასიკური ენდოსკოპით.

ლინზური სისტემით აღჭურვილი პირველი ენდოსკოპების გამოყენება (1853) უკავშირდება Antonin Jean Desormeaux-ის სახელს (1815-1882, საფრანგეთი, პარიზი), რომლის მიერ მოწოდებულ ენდოსკოპში ჩამონტაჟებული ლინზური სისტემა უზრუნველყოფდა საკვლევ ველზე შუქის და გამოსახულების ფოკუსირებას (სურათი 2). ავტორი ხელსაწყოს იყენებდა ურეთრალური სტრიქტურების და გონორეის სამკურნალოდ.



სურათი 2. Antonin Jean Desormeaux-ის ლინზური სისტემით აღჭურვილი ენდოსკოპი

იმავე პერიოდში (1860) Phillip Skinner Wales-მა (აშშ, პენსილვანია) შექმნა ენდოსკოპი, რომელშიც სინათლის წყაროდ სარკეებით არეკლილი გარე განათება გამოიყენებოდა (3).

ენდოსკოპიაში ელექტრონული ტექნოლოგიების, კერძოდ ელექტრონული განათების გამოყენების პიონერია გამოჩენილი პეტერბურგელი მეცნიერი და ნოვატორი Alexander Ebermann-ი (1830-1902). Desormeaux-თან ურთიერთთანამშრომლობით 1865 წელს შექმნილი ხელსაწყო - თანამედროვე ელექტრონული ელემენტების პროტოტიპი, რომელსაც ავტორმა სინათლის ელექტრონული ბურთი („Electrical Ball of Light") უწოდა, მონტაჟდებოდა ენდოსკოპში.

სურათი 3. Phillip Skinner Wales-ის ენდოსკოპი

A. Ebermann-ის მიერვე შემუშავებული იყო შარდის ბუშტის და ურეთრის პაპილომების ამოკვეთის ენდოსკოპური მეთოდი, რომლის ოპტიმიზებული მოდიფიკაციები გასული საუკუნის 60-იან წლებამდე გამოიყენებოდა. პაპილომის ამოკვეთა სრულდებოდა ავტორის მიერ მოდიფიცირებული Desormeaux-ის ცისტოსკოპის სამუშაო არხში შეყვანილი ე.წ. „ურეთრალური სკალპელით", ხოლო მოკვეთილი ქსოვილის ასპირაცია ხორციელდებოდა ცისტოსკოპის მეორე სამუშაო არხში დამონტაჟებული რეზინის ბალონით შექმნილი ვაკუუმით (Ca. Nezhat at al, 2008).

რაც შეეხება თანამედროვე ცივი განათების ტექნოლოგიების დანერგვას მედიცინაში, პიორიტეტი ეკუთვნის გამოჩენილ გერმანელ ქირურგს Heinrich Hermann Robert Koch-ს (1843 – 1910), რომელმაც 1899 წელს გამოიყენა Pretson-ის მიერ შექმნილი ცივი ნათების ნათურა.

პირველი ეზოფაგოსკოპია შესრულდა Desormeaux-ის მოდიფიცირებული ცისტოსკოპით 1868 წელს გერმანიაში Adolf Kussmaul-ის (1822-1902) მიერ, ხოლო ეზოფაგოსკოპიას უდიდესი პოპულარიზაცია გაუკეთა გამოჩენილმა ჩეხმა ქირურგმა Johann Mikulicz-მა (1850-1905).

ენდოსკოპური ფოტოგრაფირების პიონერად გვევლინება გერმანელი მეცნიერი ფრანკფურტიდან

სურათი 4. Maximilian Carl-Friedrich Nitze-ს და Joseph Leiter-ის პირველი ცისტოსკოპი კუთხური ხედვის ლინზური სისტემით და ერთი სამუშაო არხით

Theodor Stein, რომელმაც 1874 წელს შექმნა პირველი ფოტოენდოსკოპი.

გამოჩენილი გერმანელი მეცნიერის და უროლოგის Maximilian Carl-Friedrich Nitze-ს (1848-1906) მიერ ოსტატ Joseph Leiter-თან ერთად 1879 წელს შემუშავებული იყო პირველი უნივერსალური ენდოსკოპი (ცისტოსკოპი), რომელსაც ჰქონდა კუთხური ხედვის ლინზური სისტემა და აღჭურვილი იყო ერთი სამუშაო არხით (4).

M. Nitze-ს მიერ მოწოდებული ნოვაციების არსი მდგომარეობს შემდეგში: შეიქმნა პირველი ენდოსკოპი, რომელიც უზრუნველყოფდა სამუშაო ველის მაქსიმალურ განათებას მასში ჩამონტაჟებული შუქის გამტარი სისტემის მეშვეობით და საოპერციო არის ვიზუალიზაციას „მიკროსკოპული ხედვის რეჟიმში", რისი განხორციელებაც შესაძლებელი გახდა ენდოსკოპის ტარში ჩამონტაჟებული ლინზური სისტემების სამი რიგით.

აქვე უნდა აღინიშნოს, რომ გასული საუკუნის 50-იან წლებამდე, სანამ გამოჩენილმა გერმანელმა მეცნიერმა, ინჟინრმა და ბიზნესმენმა Dr. Karl Storz-მა ინგლისელ მეცნიერ Dr. Harold Hopkins-თან ერთად არ შექმნეს ღეროვანი ენდოსკოპები, M.Nitze-ს მიერ მოწოდებული ლინზური სისტემით მზადდებოდა როგორც პირდაპირი, ასევე, კუთხური ხედვის ენდოსკოპები.

ენდოსკოპური (ურولოგიური) იარაღების პირველი სერიული წარმოება დაიწყო აშშ-ში 1890 წელს, როცა გერმანიიდან ემიგრირებულმა ოსტატმა Reinhold Wappler-მა ნიუ-იორკში შექმნა საწარმო "American Cistoscope" და დაიწყო Tilden-Broun-ის ცისტოსკოპების გამომვება (სურათი 5).

ენდოსკოპიის, როგორც მედიცინის ერთ-ერთი მნიშვნელოვანი დარგის ჭეშმარიტ განვითარებას საფუძველი ჩაეყარა გასული საუკუნის დასაწყისში, როდესაც გამოქვეყნდა Georg Kelling-ის, Dimitri Ott-ის და Hans Christian Jacobeus-ის პირველი სამეცნიერო პუბლიკაციები.

Georg Kelling-მა (1866-1945, დრეზდენი, საქსონია) 1902 წელს აღწერა ძაღლებში მუცლის ღრუს ორგანოების დათვალიერების ტექნიკა. მეთოდი, რომელსაც ავტორმა უწოდა კოლოსკოპია (celioscopy) ხორციელდებოდა Nitze-ს კუთხური ხედვის ცისტოსკოპით. პნევმოპერიტონეუმი მყარდებოდა სამედიცინო ნემსით, სტერილურ ბამბაში გაფილტრული ატმოსფერული ჰაერის ჩატუმბვით.

სურათი 5. Reinhold Wappler-ის სერიული წარმოების Tilden-Broun-ის ცისტოსკოპი

პრაქტიკულად, Georg Kelling-მა ჩამოაყალიბა თანამედროვე ლაპაროსკოპული ქირურგიის ერთ-ერთი მთავარი ატრიბუტის – „დაჭიმული პნევმოპერიტონეუმის" და ინსუფლირების ძირითადი პრინციპები.

იმავე 1902 წელს გინეკოლოგიური ენდოსკოპიის ფუძემდებელმა Dimitri Ott-მა (პეტროგრადი, რუსეთი), პირველმა აღწერა მცირე მენჯის ორგანოების დათვალიერების ტექნიკა – „ვენტროსკოპია", რომელიც სრულდებოდა უკანა კოლპოტომიური განაკვეთიდან შეყვანილი ენდოსკოპის საშუალებით.

პარადოქსულია, რომ Dimitri Ott-ის მიერ მოწოდებული ტრანსვაგინალური ლაპაროსკოპია რეალურად წარმოადგენდა ბუნებრივი ხვრელების სანათურგავლითი ენდოსკოპიური ქირურგიის (Natural Orifice Transluminal Endoscopic Surgery - NOTES) პირველ მცდელობას, რამაც მეთოდის პირველი აღწერიდან 100 წლის შემდეგ ქირურგთა შორის უდიდესი პოპულარობა მოიპოვა.

Hans Christian Jacobeus-მა (სტოკჰოლმი, შვედეთი) 1910 წელს აღწერა ადამიანის თავისუფალი სივრცეების დათვალიერების ენდოსკოპური ტექნიკა და პირველმა გამოიყენა ტერმინები „ლაპაროსკოპია" და „თორაკოსკოპია".

Jakobeus-მა შეასრულა 72 ლაპაროსკოპული და 115 თორაკოსკოპული გამოკვლევა, რომელთა მეშვეობით დიაგნოსტირებული იყო ღვიძლის სიმსივნის, ციროზის, აბდომინური ტუბერკულოზის და ფილტვის ტუბერკულოზის შემთხვევები. მოგვიანებით, 1921 წელს, მანვე გამოაქვეყნა ფილტვის ტუბერკულოზის [illegible]ნალობის მიზნით შესრულებული 40 სამკურნა[illegible]ო თორაკოსკოპიის შედეგი, რომლის დროსაც პნევმოთორაქსის შესაქმნელად იყენებდა სინექიოლიზისის მეთოდს.

ენდოსკოპიის განვითარების შემდგომი ეტაპი უკავშირდება B.H. Orondoff-ის, R. Zollikofer-ის და H. Kalk-ის შრომებს.

ამერიკელმა ექიმმა ჩიკაგოდან B.H. Orondoff-მა 1920 წელს შექმნა პირველი სარქველიანი ტროაკარი და დაასაბუთა პირამიდულსტილეტიანი ტროაკრების უპირატესობა. მის მიერვე იყო აღწერილი პერიტონეო - სკოპიის 48 შემთხვევა, რომელსაც იყენებდა რეპრო - დუქტიული ტრაქტის სხადასვა პათოლოგიების სადიაგნოსტიკოდ (საშვილოსნოს გარეთა ორსულობა, ოვარ ალური ცისტები, მცირე მენჯის ტუბერკულოზი და ა.შ).

პნევმოპერიტონეუმის შესაქმნელად „უსაფრთხო არაფეთქებადი აირის" – CO_2-ის გამოყენება რეკომენ - დებული იყო შვეიცარელი ქირურგის R. Zollikofer-ის მიერ 1924 წელს.

გერმანელმა ჰეპატოლოგმა H. Kalk-მა (1895-1973) 1929 წელს გამოიყენა ტროაკარი, რომელშიც ინსტრუმენტების შესაყვანად ჩამონტაჟებული იყო დამატებითი სამუშაო არხი, რამაც მნიშვნელოვანი როლი ითამაშა დიაგნოსტიკური ლაპაროსკოპიიდან სამკურნალო ლაპაროსკოპიაზე გადასვლის პროცესში.

H.Kalk-მა შეიმუშავა ღვიძლის და ელენთის ლაპაროსკოპული პუნქციის მეთოდი და შექმნა სპეციალური გასანათებელი სისტემიანი კუთხური ხედვის ლაპაროსკოპი. მოგვიანებით, 1951 წელს H.Kalk-მა გამოაქვეყნა დიაგნოსტიკური ლაპაროსკოპიის 2000 შემთხვევა ლეტალობის 0%-იანი მაჩვენებლით.

მიჩნეულია, რომ ლაპაროსკოპიის განვითარების მეორე ეტაპს „სამკურნალო ლაპაროსკოპიას" საფუძველი ჩაეყარა მას შემდეგ, რაც 1938 წელს ამერიკელმა თერაპევტმა J. Ruddock-მა მონოგრაფიაში „პერიტონეოსკოპია" (Peritoneoscopy) აღწერა ლაპაროსკოპიის ძირითადი პრინციპები. J. Ruddock-მა 1933-1937 წლებში შეასრულა 500 დიაგნოსტიკური ლაპაროსკოპია, რომელთაგან მხოლოდ 3 გამოკვლევა (0,6%) იყო უშედეგო. მისი მონაცემებით, ამ მეთოდით გამოკვლეულ 500 პაციენტში მხოლოდ 9 (1,8%) შემთხვევაში განვითარდა სერიოზული ხასიათის გართულებები (კუჭის და ნაწლავის სანათურის დაზიანება) და ლეტალობის ერთი შემთხვევა, გამოწვეული ღვიძლის ბიოფსიის შემდგომ განვითარებული შინაგანი სისხლდენით.

პირველი დოკუმენტირებული ლაპაროსკოპული ოპერაციები თარიღდება გასული საუკუნის ოცდაათიანი წლებით (K. Semm, 1996; Ca. Nezhat, 2000):

- ამერიკელმა გინეკოლოგმა Carl Ferveres-მა 1933 წელს შეასრულა პირველი ლაპაროსკოპული ქირურგიული ოპერაცია – სინექიოლიზისი მცირე მენჯში არსებული ინტრაბდომინური შეხორცებების გამო, რისთვისაც მან გამოიყენა ამერიკელი უროლოგის Maxsimilian Stern-ის მიერ 1926 წელს შემუშავებული ე.წ. „ელექტროკაუტერული ენდოსკოპი" (Electro-Cauterizing Endoscope), რომლის წვერში ჩამონტაჟებულ პლატინის მარყუჟს მიეწოდებოდა დაბალი ვოლტაჟის რადიოსიხშირული ელექტროენერგია.
- გერმანელმა გინეკოლოგმა P.F. Boesch-მა 1936 წელს შეასრულა პირველი ლაპაროსკოპული გინეკოლოგიური ოპერცია – ფალოპის მილების სტერილი -

ზაცია, რისთვისაც გამოიყენა 100 Vt სიმძლავრის ელექტროგენერატორი. აქვე უნდა აღინიშნოს, რომ ფალოპის მილების სტერილიზაციის Boesch-ის მიერ მოწოდებულ ტექნიკას დღემდე მნიშვნელოვანი სახეცვლილება არ განუცდია (Ca. Nezhat at al, 2008).

მოგვიანებით პნევმოპერიტონეუმის შესაქმნელად იყო გამოყენებული Veres-ის ნემსი. 2 მმ დიამეტრის ნემსის სანათურში ჩამონტაჟებული ზამბარიანი სტილეტი ბლაგვი ტუჩით ღრუ სივრცის პუნქტირების შემდეგ ქვემდებარე ქსოვილების ნემსის ბასრი პირიდან ასსლეტვას უზრუნველყოფს. ნემსი მოწოდებული იყო უნგრელი ქირურგის Janos Veress-ის (1903-1979) მიერ 1938 წელს სამკურნალო პნევმოთორაქსის შესაქმნელად (სურათი 6).



სურათი 6. Janos Veress-ის ნემსი

პირველი ინგლისურენოვანი სახემძღვანელო ლაპაროსკოპიაში გამოიცა 1925 წელს (R. Short), ხოლო გერმანულენოვანი – 1927 წელს (R. Korbsch).

ენდოსკოპური პროცედურის წარმატებით შესრულებისთვის აუცილებელ ხელსაწყოთა (განსაკუთრებით, ოპტიკური და განათების სისტემების) დაბალმა ტექნიკურმა და თვისობრივმა მახასიათებლებმა მკვეთრად შეანელეს ლაპაროსკოპიის განვითარების ტემპი მთელ მსოფლიოში და მათ შორის აშშ-შიც.

აშშ-ში პირველი დოკუმენტირებული ლაპაროსკოპული ოპერაცია (ფალოპის მილების ელექტროკოაგულაცია) შესრულდა 1941 წელს P.H. Power-ისა და A.G. Barnes-ის მიერ, რომლებიც იყენებდნენ 350 Vt სიმძლავრის მაღალი სიხშირის ელექტროგენერატორს.

განვითარების მრავალსაუკუნოვან ისტორიაში მედიცინის ერთ-ერთი წამყვანი დარგის – ქირურგიის პროგრესი პირველად გახდა დამოკიდებული მეცნიერების ფუნდამენტური დარგების – ფიზიკის, ელექტრობის, ოპტიკური და ტელე-ვიდეო ტექნოლოგიების განვითარების ხარისხზე.

მნიშვნელოვანი პროგრესი, რომელიც გასული საუკუნის ორმოცდაათიანი წლების ბოლოს და სამოციანი წლების დასაწყისში ენდოსკოპურმა ქირურგიამ განიცადა, განაპირობა სამედიცინო ტექნოლოგიების მწარმოებელი ფირმების და მსოფლიოს წამყვანი სამედიცინო ცენტრების ურთიერთთანამშრომლობის შედეგად თვისობრივად ახალი თაობის ხელსაწყოების (ღეროვანი ლინზური სისტემის ლაპაროსკოპები, მაღალი სიხშირის ბი- და მონოპოლარული ელექტროქირურგიული იარაღები, ცივი ნათების შუქის წყაროები და ბოჭკოვანი შუქგამტარები) შექმნამ და ამ ტექნოლოგიების კლინიკურ პრაქტიკაში დანერგვამ (K.A. Zucker, 2001; T. Lange, 1993; J. Marlow, 1976; G. Berci, 1988).

მაგალითად, ბოჭკოვანი ოპტიკა უკვე გასული საუკუნის 20-იან წლებში შეიქმნა, რასაც დიდ ბრიტანეთსა და აშშ-ში იმ დროს გაცემული პატენტებიც ადასტურებს.

პირველი ენდოსკოპური სისტემები ბოჭკოვანი ოპტიკით გერმანიაში შექმნეს 1930 წელს, მაგრამ ვიზუალიზაციის დაბალი ხარისხის გამო, მათი წარმოება შეწყვიტეს. მხოლოდ 1954 წელს შეძლო ამერიკელმა Brian O'Brien-მა მაღალხარისხიანი ოპტიკური ბოჭკოს და ოპტიკურბოჭკოიანი ენდოსკოპის შექმნა.

მართალია, ენდოსკოპური ქირურგიის განვითარების ქრონოლოგიის დაზუსტება პრაქტიკულად შეუძლებელია მისი გავრცელების დიდი გეოგრაფიის გამო, მაგრამ ფაქტია, რომ ამ დარგის განვითარების საუკუნოვან ისტორიაში ერთ-ერთი გამორჩეული ადგილი დიდმა გერმანელმა მეცნიერმა, ინჟინერმა და გინეკოლოგმა Kurt Karl Stephan Semm-მა დაიკავა (1927-2003).

პირველად K. Semm-ის მიერ იყო შემუშავებული ენდოსკოპური ქირურგიის, კერძოდ, გინეკოლოგიური პათოლოგიების ლაპაროსკოპული კორეგირების ძირითადი პრინციპები.

ნაშრომში, რომელიც გამოქვეყნდა 1975 წელს, მან დეტალურად აღწერა სალპინგოსტომიის, სალპინგოლიზისის, ცისტექტომიის, პერფორირებული ღრუ ორგანოების კერვის და ფალოპის მილების პლასტიკის შესრულების ტაქტიკური და ტექნიკური ასპექტები.

1980 წლის 30 ივნისს საშვილოსნოს დანამატებზე ოპერირების პროცესში K. Semm-მა შეასრულა პირ-

ველი ზოგადქირურგიული ოპერაცია – ლაპაროსკოპული აპენდექტომია.

K. Semm-ის სახელს უკავშირდება Veress-ის ნემსის პარაუმბილიკურ არეში პუნქციით უსაფრთხო პნევმოპერიტონეუმის შექმნის ტექნიკა, ინსუფლაციის კლინიკური პარამეტრების დადგენა და ამ პრამეტრების კონტროლის მექანიზმის შემუშავება. მასვე ეკუთვნის პირველი მექანიკური და ელექტრონული ინსუფლატორების შექმნის და გამოყენების პრიორიტეტი (V.J. Handerson et al, 1996; T.A. Stellato, 1992) (სურათი 7).

სურათი 7. K. Semm-ის და ფირმა WISAP- ის თანამშრომლობით შექმნილი პირველი ელექტრონული ინსუფლატორი (1969 წ)

K. Semm-ი იყო ერთ-ერთი იმ მკვლევართაგანი, რომლებმაც განსაკუთრებული წვლილი შეიტანეს როგორც ელექტროქირურგიული იარაღების, კერძოდ, ბიპოლარული ელექტროგენერატორების და ინსტრუმენტების შექმნაში, ასევე, საფუძველი ჩაუყარეს ასპირაცია-ირიგაციის და ლაპაროსკოპული კვანძვის მექანიკური და ავტომატური ტექნოლოგიების კლინიკურ პრაქტიკაში ფართო დანერგვას (ენდოსკოპური ნემსდამჭერები, კვანძის გამტარები, ენდოლუპები, ენდოკლიპატორები და სხვ.).

1989 წელს მის მიერ აღწერილი იყო გინეკოლოგიური პათოლოგიების დიაგნოსტირების და მკურნალობის მიზნით შესრულებული 14.000 ლაპაროსკოპული ჩარევის შედეგები გართულებების 0,28%-იანი მაჩვენებლით. აღნიშნულმა კლინიკურმა კვლევამ პირველად დაასაბუთა მეთოდის მცირეინვაზიურობა და ეკონომიკური ეფექტურობა, ლაპაროსკოპული ტექნოლოგიების კვალიფიციურად გამოყენების შემთხვევაში.

გასული საუკუნის ოთხმოციან წლებამდე, კლინიკურ მედიცინაში უახლესი ტელე-ვიდეო ტექნოლოგიების დანერგვამდე, მიუხედავად ენდოსკოპური ქირურგიის წარმატებებისა, მისი, როგორც მედიცინის დამოუკიდებელი დარგის განვითარება ძალზე დუნედ მიმდინარეობდა.

მეთოდის არაპოპულარობის ძირითად მიზეზს, განსაკუთრებით, ზოგადქირურგიულ პრაქტიკაში, წარმოადგენდა ქირურგიული ბრიგადისათვის საოპერაციო ველის არასრულფასოვანი ვიზუალიზაცია. კერძოდ, ენდოსკოპური ოპერაციის კონტროლი, ოპერატორის და ასისტენტის მუშაობის სინქრონიზაცია დამოკიდებული იყო მხოლოდ ოპერატორის მიერ ლაპაროსკოპის ოკულარიდან მიღებულ ინფორმაციაზე.

აღნიშნული პრობლემის დაძლევას სათავე დაედო მას შემდეგ, რაც ტელე-ვიდეო ტექნოლოგიების დანერგვის მრავალწლიანმა ექსპერიმენტულმა და კლინიკურმა კვლევამ გასული საუკუნის ორმოცდაათიან წლებში თავისი შედეგი გამოიღო. იაპონელმა გასტროენტეროლოგებმა Uji-მ, Fukami-მ და Suginara-მ 1950 წელს და ცოტა მოგვიანებით ფრანგმა კლინიცისტმა A. Soulas-მა (1953) აღწერეს ენდოვიდეოკამერის გამოყენებით შესრულებული გასტროსკოპიის და ბრონქოსკოპიის შემთხვევები.

თანამედროვე ენდო-ვიდეოქირურგიის განვითარებას საფუძველი ჩაეყარა მხოლოდ მას შემდეგ, რაც XX საუკუნის 70-იანი წლების დასასრულს და 80-იანი წლების დასაწყისში წამყვან სამედიცინო ცენტრებში დაინერგა მიკრო-ელექტრონულ სქემებზე დაფუძნებული ფერადი ვიდეოკამერები და მონიტორული სისტემები.

ამ მნიშვნელოვანი წინ გადადგმული ნაბიჯის შემდეგ, ენდოქირურგიამ არნახული პროგრესი განიცადა. იგი აღიჭურვა პნევმოპერიტონეუმის შექმნის თანამედროვე ტექნიკით, ელექტრო-ქირურგიული, ასპირცია-ირიგაციის იარაღების გამოყენებისა და ანესთეზიოლოგიური უზრუნველყოფის გარკვეული გამოცდილებით.

სამართლიანობა მოითხოვს აღინიშნოს, რომ ვიდეოქირურგიის პოპულარიზაციის პრიორიტეტი გინეკოლოგებს ეკუთვნით, რაშიც გამორჩეული როლი შეასრულეს ირანული წარმოშობის ამერიკელმა გინე-

კოლოგებმა Camran-მა, Farr-მა და Ceana Nezhat-მა (Center for Women's Care and Reproductive Surgery. ატლანტა, აშშ), რომელთა სახელს უკავშირდება „ცალი თვალის ქირურგიის" დასასრული და თანამედროვე ენდოვიდეოქირურგიის ერის დასაწყისი (M.A. Bruhat et al, 1979; G. Cowley, 1990; J.E. Carter, 2006).

1976 წელს Ca. Nezhat-ის მიერ იყო შესრულებული პირველი ენდოვიდეოქირურგიული ოპერაცია ენდომეტრიოზის გამო. მოგვიანებით, 1986 წელს Ca. Nezhat-ის და თანაავტორების მიერ გამოქვეყნებული იყო დიდ კლინიკურ მასალაზე დაფუძნებული პირველი სამეცნიერო პუბლიკაციები (მულტიორგანული ენდომეტრიოზების, ოვარიალური და დერმოიდული კისტების, რექტო-ვაგინალური და ვეზიკო-ვაგინალური ფისტულების ლაპაროსკოპული კორეგირება). მათში პირველად იყო დასაბუთებული ვიდეოლაპაროსკოპიის ლაპაროტომიასთან შედარებით ისეთი აშკარა უპირატესობანი, როგორიცაა ვიდეოსისტემით საოპერაციო ველის მასშტაბების გაზრდით ქსოვილთა ანატომიური დიფერენცირების გაადვილება და, შესაბამისად, მანიპულირების მეტი სიზუსტით შესრულების შესაძლებლობა, მცირე ოპერაციული ტრამვა, ოპერაციის შემდგომი გართულებების რაოდენობის მკვეთრი კლება, ავადმყოფთა თვითშეგრძნების გაუმჯობესება, სწრაფი განკურნება, ვიდეომასალის სადისკუსიო და სამეცნიერო-სასწავლო პროცესში გამოყენების შესაძლებლობა და სხვა (Ca. Nezhat, J. Hood, W. Winer, 1987; Ca. Nezhat, S.R. Crowgey, 1989).

Ca. Nezhat-ის სახელს აგრეთვე უკავშირდება სამუშაო ტროაკარების რაოდენობის გაზრდა, მათი მუცლის ღრუში შეყვანის ოპტიმალური წერტილების შერჩევის პრინციპების და საოპერციო ბრიგადის და მონიტორის განთავსების თანამედროვე სქემების შემუშავების პრიორიეტი (S.N. Wendy, K. Wine, 2006; Ca. Nezhat, W. Winer, S. Crowgey, 1993).

აქვე უნდა აღინიშნოს, რომ Ca. Nezhat-ის მრავალ-წლიანმა სამეცნიერო პრაქტიკულმა მოღვაწეობამ განაპირობა აშშ-ის სამეცნიერო წრეების მიერ ოპერაციული ლაპაროსკოპიის, როგორც ქირურგიის ახლი მიმართულების აღიარება და მისი დანერგვის აუცილებლობა ქვეყნის მასშტაბით.

1984-1989 წლებში პირველად Ca. Nezhat-ის მიერ შესრულდა ისეთი რთული ლაპაროსკოპული ოპერაციები, როგორიცაა: ნაწლავის რეზექცია (J. Pennington-თან ერთად), შარდსწვეთის რეზექცია ურეთეროსტომიით (Ca. Nezhat, R. Rottenberg, B. Green), რადიკალური ჰისტერექტომია (Ca. Nezhat, M. Burrell, B. Benigno), შარდის ბუშტის რეზექცია (Ca. Nezhat, R. Rottenberg, B. Green), ვეზიკო-ვაგინალური ფისტულის კორეგირება (Ca. Nezhat, L. Basida), ოვარიული კისტექტომია ორსულობის მეორე ნახევარში (Ca. Nezhat, R. Rottenberg, J.Pennington) და სხვა.

იმ პერიოდში, როდესაც ლაპაროსკოპია წარმატებით ინერგებოდა გინეკოლოგიაში, ქირურგიაში მისი გამოყენების შესახებ ცნობები ძალზე მწირი იყო და ძირითადად დიაგნოსტიკური ლაპაროსკოპიით იფარგლებოდა. ძირეული გარდატეხა მოხდა მხოლოდ 1987 წელს მას შემდეგ, რაც Ph. Muoret-იმ შეასრულა პირველი ვიდეო-ასისტირებული ლაპაროსკოპული ქოლეცისტექტომია.

ლაპაროსკოპული ქირურგიის სწრაფ პოპულარიზაციას ხელი შეუწყო პირველი სამეცნიერო პუბლიკაციების გამოქვეყნებამაც - E.J. Reddick-მა (1989), J. Perissat-მა (1990) და F. Dubois-მა (1991) აღწერეს 1988-90 წლებში წარმატებულად შესრულებული შესაბამისად 198, 200 და 350 ლაპაროსკოპული ქოლეცისტექტომიის შედეგები და ოპერაციის შესრულების ტექნიკური და ტექნიკური ასპექტები.

დიდ კლინიკურ მასალაზე დაფუძნებულმა ნაღველ-კენჭოვანი დაავადების ლაპაროსკოპული მკურნალობის ბრწყინვალე შედეგებმა განაპირობა ლაპაროსკოპული ტექნოლოგიების სწრაფი დანერგვა მთელი მსოფლიოს ზოგადქირურგიულ კლინიკებში.

ლაპაროსკოპული ქოლეცისტექტომიის ქირურგიულ პრაქტიკაში წარმტებულმა დანერგვამ სტიმული მისცა ქირურგიის ამ მცირეინვაზიური მეთოდის გამოყენებას სხვა ზოგადქირურგიული პათოლოგიების სამკურნალოდ:

- 1989 წელს შესრულდა პირველი ლაპაროსკოპული თიაქარპლასტიკა (R. Ger) და კუჭის სელექციური ვაგოტომია (F. Dubois);
- 1991 წელს პირველი ლაპაროსკოპული ფუნდუპლიკაცია (B. Dallemagne) და სპლენექტომია (B. Delaitre, B. Maignien);
- 1992 წელს პირველი ლაპაროსკოპული კუჭის რეზექცია (P. Goh) და ჰემიკოლექტომია (E.H. Philips) და აშ.

გასული საუკუნის 90-იანი წლების ბოლოს მცირეინვაზიური ტექნოლოგიების გინეკოლოგიურ და ქირურგიულ პრაქტიკაში წარმატებული დანერგვის ფონზე, ენდოსკოპური ქირურგია დროის მოკლე მონაკვეთში გახდა მთელი რიგი უროლოგიური,

ენდოკრინოლოგიური, ნეიროქირურგიული, ორთოპედიული და ანგიოლოგიური პათოლოგიების ქირურგიული მკურნალობის „ოქროს სტანდარტი".

მეოცე საუკუნის დასასრულს ელექტრონიკის და კომპიუტერული ტექნოლოგიების არნახულმა პროგრესმა – რობოტული ქირურგიული ტექნოლოგიების შექმნამ – ენდოსკოპური ქირურგია აიყვანა განვითარების ახალ საფეხურზე.

ქირურგიაში რობოტოტექნოლოგიების დანერგვას საფუძველი ჩაეყარა 1985 წელს, როდესაც ინგლისელმა მეცნიერმა Y.S. Kwoh-მა კოპიუტერულ-ტომოგრა - ფიული კონტროლით თავის ტვინში საბიოფსიო ნემსის შესაყვანად რობოტი Puma 500 გამოიყენა (სურათი 8).

სურათი 8. რობოტი-ქირურგი Puma 500

სამი წლის შემდეგ, B. Davies-მა მოდიფიცირებული Puma 500-ით შეასრულა პირველი პროსტატექტომია. ამვე პერიოდში აშშ-ში შეიქმნა პირველი რობოტი-ქირურგი ROBODOC (Surgical Supplies Ltd. of Sacramento), რომელსაც ამერიკის საკვები პროდუქტების და სამკურნალწამლო საშუალებების სააგენტომ (FDA) ლიცენზია მიანიჭა. რობოტის საშუალებით ძირითადად კიდურთა ამოვარდნილობის ჩასწორება ხდებოდა (სურათი 9).



სურათი 9. რობოტი-ქირურგი ROBODOC

აღსანიშნავია, რომ სამედიცინო რობოტოტული და ვირტუალური ქირურგიული ტექნოლოგიების განვითარებას განსაკუთრებული მნიშვნელობა აშშ-ში მიეცა. 90-იანი წლების დასწყისიდან ამ საკითხებზე ერთობლივად მუშაობდენენ ნაციონალური აეროკოსმოსური სააგენტო (NASA) და სტენფორდის კვლევითი ინსტიტუტი SRI (Stanford Research Institute). მოგვიანებით მათ პენტაგონიც შეუერთდა. აშშ-ს არმიის ინტერესს წარმოადგენდა შექმნილიყო ისეთი სისტემა, რომელიც ქირურგს საშუალებას მისცემდა საომარ პრობებში ე.წ. მობილური ქირურგიული ჰოსპიტლიდან (MASH – Mobile Advanced Surgical Hospital) ეწარმოებინა დისტანციური ტელექირურგიული ოპერაციები (R.M. Satava, 2002).

პირველი პროდუქტი, რომელიც სამოქალაქო სექტორში შეიქმნა, იყო კომპანია Computer Motion-ის მიერ 1993 წელს შემუშავებული რობოტული სისტემა AESOP, რომელიც ლაპაროსკოპის კამერის დამჭერად გამოიყენებოდა (სურათი 10).

სურათი 10. რობოტი-ქირურგი AESOP

ამვე ფირმის მიერ 1997 წელს შეიქმნა სამმკლავიანი სისტემა ZEUS და შესრულდა პირველი რობოტ-ასისტირებული ლაპაროსკოპული ოპერაცია – ფალოპის მილების გამავლობის აღდგენა (სურათი 11).

იმავე წლებში სამედიცინო ბაზარზე გამოჩნდა NASA-სთან თანამშრომლობით კომპანია Intuitive Surgical-ის მიერ შექმნილი უნივერსალური ქირურგიული რობოტული სისტემა da Vinci, რომელმაც თავისი მაღალტექნოლოგიური მახასიათებლების გამო, მყისიერად დაიკავა დომინირებული პოზიცია სამედიცინო ბაზარზე (სურათი 12).

1998 წელს გერმანელმა კარდიოქირურგმა F. Mohr-მა da Vinci-ის გამოყენებით შეასრულა პირველი რობოტ-ასისტირებული ოპერაცია გულზე – კორონალური სისხლძარღვების შუნტირება.

წარმატებული ექსპერიმენტების შემდეგ, 2001 წელს J. Marescaux-ის მიერ შესრულდა პირველი ტელექირურგიული ტრანსატლანტიკური ოპერაცია – ლაპაროსკოპული ქოლეცისტექტომია. J. Marescaux იყო ნიუ-იორკში, ხოლო პაციენტი – სტრასბურგში (საფრანგეთი). გამოყენებული იყო რობოტული სისტემა ZEUS.

მას შემდეგ, რაც გასული საუკუნის ოთხმოცდაათიანი წლების ბოლოს მოწოდებული იქნა მაღალტექნოლოგიური რობოტული სისტემები, მსოფლიოს მრავალმა მსხვილმა ქირურგიულმა ცენტრმა დაიწყო მეთოდის გამოყენება კლინიკურ პრაქტიკაში.

ევროპაში პირველი სამეცნიერო პუბლიკაცია, რომელიც მოიცავდა რობოტოქირურგიის დიდ კლინიკურ მასალას, გამოაქვეყნა ბელგიელმა ქირურგმა G.B. Cadier-მა თანაავტორებთან ერთად 2001 წელს.

სურათი 11. სამმკლავიანი რობოტული სისტემა ZEUS



სურათი 12. რობოტი-ქირურგი da Vinci Robot Towuer

შრომას საფუძვლად დაედო 1997-2001 წლებში შესრულებული 146 რობოტ-ასისტირებული ლაპაროსკოპული ოპერაცია: 36 ნისენის და 3 ტუპეტის ფუნდოპლიკაცია, 48 ქოლეცისტექტომია, 28 ფალოპის მილის რეკანალიზაცია, 3 ტრანს-ანალური ინტრარექტალური რეზექცია, 3 საზარდულის თიაქრების პლასტიკა, 2 პროსტატექტომია, 2 ჰისტერექტომია და სხვა.

ანალოგიური ნაშრომი ამერიკაში გამოიცა იმავე 2001 წელს (M.A. Talimini et al, 2001). კვლევაში წარმოდგენილია კუჭ-ნაწლავის ტრაქტზე, პანკრეასზე, თირკმელზე და თირკმელზედა ჯირკვალზე da Vinci-ის სისტემით შესრულებული 211 რობოტ-ასისტირებული ოპერაციის შედეგები.

უკანასკნელ ხანს გამოქვეყნებული მასალების ანალიზი ცხადყოფს, რომ ქირურგის სათანადო კვალიფიკაციის შემთხვევაში, ავტომატიზირებული ქირურგიული სისტემებით შესაძლებელია ნებისმიერი სირთულის ენდოსკოპური ოპერაციის წარმატებით შესრულება.

კომპანია Intuitive Surgical-ის მონაცემებით მხოლოდ 2006 წელს მსოფლიოს 800 ქირურგიულ ცენტრში გაკეთდა 48 000 ოპერაცია რობოტული სისტემის da Vinci-ის მეშვეობით. აქვე უნდა აღინიშნოს, რომ 2003 წელს კომპანია Intuitive Surgical შეისყიდა კომპანია Computer Motion და, შესაბამისად, ZEUS სისტემების წარმოება შეწყდა.

ლაპაროსკოპული ქირურგიის განვითარება საქართველოში. ენდოსკოპური ტექნოლოგიების, კერძოდ დიაგნოსტიკური ლაპაროსკოპიის გამოყენების პირველი შემთხვევები საქართველოში აღიწერა ადგილობრივ სამედიცინო ლიტერატურაში გასული საუკუნის 60-იანი წლების ბოლოს და 70-იანი წლების დასასრულს (გ. ელისებადიშვილი, 1969; ი. ლალიაშვილი, 1978; კ. შეყლაშვილი, 1980). მეთოდი ძირითადად გამოიყენებოდა მუცლის ღრუს დახურული და ღია ტრამვების დროს შინაგანი სისხლდენის სადიაგნოსტიკოდ.

საქართველოში პირველი ლაპაროსკოპული ქოლეცისტექტომია შესრულდა თ. ტაბუცაძის მიერ 1993 წელს თბილისის სახელმწიფო სამედიცინო ინსტიტუტის სამკურნალო ფაკულტეტის ქირურგიულ დაავადებათა N1 კლინიკაში.

მონოგრაფიაში „Лапароскопическая Хирургия" (2000) თ. ტაბუცაძემ აღწერა ლაპაროსკოპული ქოლეცისტექტომიის, ქოლედექტომიის, აპენდექტომიის და ულცერორაფიის ტექნიკური ასპექტები და საკუთარი კლინიკური მასალის ანალიზი. აგრეთვე განხილულია ღვიძლის ექინოკოკოზის და ამებური აბცესების მკურნალობის ავტორისეული გამოცდილება.

იმავე პერიოდში, 1995 წელს საქართველოში, ქ. თბილისის N2 სამკურნალო კომბინატში ჩატარდა პირველი სამეცნიერო კონფერენცია ლაპაროსკოპულ ქირურგიაში დამოუკიდებელ სახელმწიფოთა თანამეგობრობის მასშტაბით. კონფერენცია ორგანიზებული იყო პროფესორ ა. ჭანიშვილის, ყაზანის უნივერსიტეტის ქირურგიული კათედრის გამგის Е.И. Сигал-ის და ენდოსკოპური აპარატურის მწარმოებელი რუსული ფირმის „Ендомедиум"-ის მიერ.

მიუხედავად მიღწეული გარკვეული წარმატებებისა, საქართველოში ლაპაროსკოპიული ქირურგიის განვითარება სპონტანური და არასაკმარისად ორგანიზებული იყო, რის ძირითად მიზეზს წარმოადგენდა ულტრათანამედროვე ქირურგიული ტექნოლოგიების დანერგვის სახელმწიფო პროგრამის არქონა.

საქართველოში ლაპაროსკოპული ქირურგიის რეალურ განვითარებას საფუძველი ჩაეყარა მას შემდეგ, რაც 1996 წელს საქართველოს ჯანმრთელობის დაცვის სამინისტროს, ქართული ნავთობკომპანიის GIOC, ქ. ატლანტის (აშშ) Atlanta Babtist Medical Center პროფესორ პ. ესართიას (ქირურგიული დეპარტამენტის ხელმძღვანელი G.W. Lucas), Sant'Augustino Hospital (იტალია. მოდენა) (ქირურგიული დეპარტამენტის ხელმძღვანელი G.L. Melotti) და რეჯიო ემილიას Sant' Sbastian Hospital-ის (ქირურგიული დეპარტამენტის ხელმძღვანელი M.Meinero) ორგანიზებით ქ. თბილისის N1 სამკურნალო კომბინატში ჩატარდა პირველი საერთაშორისო სამეცნიერო-პრაქტიკული კონფერენცია.

კონფერენციის მსვლელობაში ჯანმრთელობის დაცვის სამინისტროს ინიციატივით შემუშავდა საქართველოში მცირეინვაზიური ქირურგიის განვითარების მრავალწლიანი პროექტი, რომლის განსახორციელად შეირჩა ქ. თბილისის N1 კლინიკური საავადმყოფოს თორაკოაბდომინური კლინიკა (ხელმძღვანელი – საქართველოს ჰეპატო-ბილიარული ცენტრის დირექტორი, აკადემიკოსი ზურაბ ცხაკაია). პროექტი, რომელიც გაფორმდა სათანადო ოთხმხრივი ხელშეკრულებით, ითვალისწინებდა:

- საქართველოში ყოველწლიური სამეცნიერო პრაქტიკული კონფერენციების ჩატარებას ევროპის და აშშ-ს წამყვანი ქირურგიული კლინიკების მონაწილეობით;

- ქართველი ქირურგების სამეცნიერო-პრაქტიკულ მომზადებას ბაზისურ და მაღალტექნოლოგიურ ლაპაროსკოპულ ქირურგიაში ატლანტის სამედიცინო ცენტრისა და მოდენის სანტ'ავოსტინოს ჰოსპიტლის ქირურგიული განყოფილებების ბაზაზე;
- ქ. თბილისის თორაკო-აბდომინური კლინიკის ერთი საოპერაციო ბლოკის სრულ აღჭურვას თანამედროვე ენდოსკოპური აპარატურითა და ინსტრუმენტებით;
- საშუალო და დამხმარე სამდიცინო პერსონალის ადგილზე გადამზადებას;
- ქართველი ქირურგების ინტეგრირებას საერთაშორისო სამეცნიერო ასოციაციებში.

ამ პროექტის მიხედვით ქ. თბილისის თორაკო-აბდომინური კლინიკის ბაზაზე 1997-2005 წლებში ჯან ლუიჯ მელოტის და პლატონ ესართიას უცვლელი კოორდინირებით ჩატარდა შვიდი საერთაშორისო სიმპოზიუმი ლაპაროსკოპულ ქირურგიაში, რომლის მსვლელობაში ქართველ ქირურგებთან ერთად, მონაწილეობას იღებდა 35 ქირურგი და 28 საშუალო მედპერსონალი მსოფლიოს შვიდი ქვეყნიდან, მათ შორის ისეთი ცნობილი ქირურგები, როგორებიც არიან ჯან ლუიჯი მელოტი (იტალია), ერნესტო ტამბორინო (იტალია), ბრუნო ბარბიერი (იტალია) ჯორჯ ლუკასი (აშშ), ჯონ პრომესი, (აშშ), ბრიუს რემშაუ (აშშ), ჯორჯ პაპასტრატისი (საბერძნეთი), პიტერ გო (სინგაპური), პასკალ ვინტრიგერი (საფრანგეთი), მანუელ ორტეგა (ჩილე), კარლო კოცა (იტალია), ტიციანო ბერსელი (იტალია), მიქაელა პიკოლი (იტალია) და სხვა.

სიმპოზიუმების მსვლელობაში შესრულდა 205 საჩვენებელი ოპერაცია „Live Surgery" რეჟიმში და გაკეთდა 45 ვიდეოპრეზენტაცია.

1997-1999 წლებში Sant'Augustino Hospital-ის და Alanta Babtist Medical Center-ის ლაპაროსკოპული ქირურგიის სასწავლო ცემტრებში ქ.თბილისის თორაკო-აბდომინური კლინიკის ხუთმა ქირურგმა გაიარა კვალიფიკაცია (ზ. ცხაკაია, მ. კილაძე, ლ. ჭიპაშვილი, დ. აბულაძე, თ. ჩართოლანი).

1998 წელს, მას შემდეგ, რაც კლინიკის ერთი საოპერაციო აღიჭურვა თანამედროვე ენდოსკოპური ტექნიკით, აკადემიკოს ზ. ცხაკაიას მიერ შესრულდა პირველი ლაპაროსკოპული ქოლეცისტექტომია. 2000 წლისთვის თორაკო-აბდომინურ კლინიკაში შესაძლებელი გახდა დანერგილიყო საქართველოში პირველი 24 საათიანი ურგენტული ლაპაროსკოპული სამსახური.

ამ პერიოდიდან კლინიკაში სრულდება სხვადასხვა ზოგადქირურგიული ლაპაროსკოპული ოპერაციები (ნაღვლ-კენჭოვანი და კუჭნაწლავის დაავადებები, მუცლის ღრუს ორგანოთა სხვადასხვა ლოკალიზაციის კისტები, თიაქრები, ელენთისა და ღვიძლის პათოლოგიები), რომელთა ხვედრითმა წილმა 2005 წელს შესრულებული ოპერაციების 70% შეადგინა.

1997 წლიდან ზ. ცხაკაიას სახ. თორაკო-აბდომინურ კლინიკაში შესრულდა 13 000 მეტი ლაპაროსკოპული ოპერაცია, მათ შორის პირველად დაინერგა რთული ტიპის ლაპაროსკოპული ოპერაციების სახეობები:

- ფილტვის თორაკოსკოპული აპიკალური რეზექცია (ვ. ქაცარავა, დ. აბულაძე, 1999);
- საზარდულის თიაქრების პრეპერიტონული პლასტიკა (თ. ჩართოლანი, დ. აბულაძე, 2000);
- სიმულტანური ქირურგიული ოპერაციები – TAPP + აპენდექტომია, ქოლეცისტექტომია + აპენდექტომია (თ. ჩართოლანი, დ. აბულაძე, 2000);
- ნაწლავთა მწვავე გაუვალობის კორეგირება – სინექიოლიზისი (თ. ჩართოლანი, დ. აბულაძე, 2000);
- პირველადი და პოსტოპერაციული ვენტრალური თიაქრების პლასტიკა (თ. ჩართოლანი, დ. აბულაძე, 2003);
- ღვიძლის სეგმენტური რეზექცია (მ.მ. კილაძე, დ. აბულაძე, 2003);
- კუჭის ფუნდოპლიკაცია ნისენის მეთოდით (მ.მ. კილაძე, დ. აბულაძე, 2005);
- კუჭის ფუნდოპლიკაცია დორეს მეთოდით (დ. აბულაძე, მ.მ. კილაძე, 2007);
- კუჭის ფუნდოპლიკაცია ტუპეტის მეთოდით (თ. ჩართოლანი, დ. აბულაძე, 2007);
- სპლენექტომია (მ.მ. კილაძე, დ. აბულაძე, 2007);
- მარცხენამხრივი ადრენალექტომია (მ.მ. კილაძე, დ. აბულაძე, 2007);
- მუცლის ღრუს და რეტროპერიტონული სივრცის ლიმფადენექტომიები (მ.მ. კილაძე, დ. აბულაძე, 2007);
- საყლაპავის აქალაზიის კორეგირება, სერომიოტომია, ფუნდოპექსია (მ. კილაძე, დ. აბულაძე, 2007);
- ვიდეო-ასისტირებული თიაქარპლასტიკა Ughary-ს მეთოდით (თ. ჩართოლანი, დ. აბულაძე, 2009);
- მარჯვენამხრივი ადრენალექტომია (მ.მ. კილაძე, დ. აბულაძე, 2010);
- მარჯვენამხრივი ვიდეო-ასისტირებული ჰემიკოლ - ექტომია (მ. გონჯილაშვილი, მ.მ. კილაძე, 2010).

აქვე უნდა აღინიშნოს, რომ საქართველოში პირველი ლაპაროსკოპული ნეფრექტომია შეასრულა გ. ხვადაგიანმა 2003 წელს ა. წულუკიძის სახ. უროლოგიის ეროვნულ ცენტრში.

ნ. გვახარიას მიერ 2005-2008 წლებში საქართველოში პირველად შესრულდა ბარიატრიული ოპერაციები (კუჭის ლაპაროსკოპული ბანდაჟირება, ხაზოვანი გასტრექტომია და კუჭის შუნტირება) და მარცხენამხრივი ვიდეო-ასისტირებული ჰემიკოლექტომია, ხოლო პირველი კუჭის ლაპაროსკოპული რეზექცია შესრულდა მ. გონჯილაშვილის მიერ 2012 წელს.

საქართველოში პირველი რეგიონული სამეცნიერო-პრაქტიკული სემინარი ლაპაროსკოპულ ქირურგიაში ორგანიზებული იყო ზ. ცხაკაიას სახ. თორაკო-აბდომინური კლინიკის მიერ 1999 წელს ქ. ქუთაისის რესპუბლიკურ საავადმყოფოში. სემინარის მსვლელობაში ჩატარდა 6 საჩვენებელი ლაპაროსკოპული ქოლეცისტექტომია „Live Surgery"-ის რეჟიმში (მ.მ. კილაძე, ლ. ჭიპაშვილი, დ. აბულაძე, ჯ. ფხალაძე, გ. ფიფია).

ამავე პერიოდში თბილისის სახელმწიფო სამედიცინო ინსტიტუტში, თორაკო-აბდომინური ქირურგიის კათედრაზე (კათედრის გამგე – პროფესორი გ. ფიფია) გაიხსნა ამერიკავკასიაში პირველი ლაპაროსკოპული ქირურგიის ბაზისური სასწავლო ციკლი.

2002-2007 წლებში ქ. თბილისის ზ. ცხაკაიას სახელობის თორაკო-აბდომინურ კლინიკაში შესრულდა საქართველოში პირველი სადისერტაციო ნაშრომები ლაპაროსკოპულ ქირურგიაში. ამავე პერიოდში ადგილობრივ და უცხოურ პერიოდიკაში გამოქვეყნდა ქ. თბილისის ზ. ცხაკაიას სახელობის თორაკო-აბდომინური კლინიკის ქირურგების მცირეინვაზიურ ტექნოლოგიებს მიძღვნილი ასზე მეტი სამეცნიერო ნაშრომი.

2009 წელს გამოიცა მონოგრაფია „ღია და ლაპაროსკოპული პროთეზირებადი თიაქარპლასტიკა" (თ. ჩართოლანი) (სურათი 13).

ქართველი ქირურგები (დ. აბულაძე, მ.მ. კილაძე, თ. ჩართოლანი) მონაწილეობდნენ 2000 წელს ახლო აღმოსავლეთის და ხმელთაშუა ზღვის ენდოსკოპიური



სურათი 13. თ. ჩართოლანის მონოგრაფია „ღია და ლაპაროსკოპული პროთეზირებადი თიაქარპლასტიკა"



სურათი 14. საქართველოს მცირე-ინვაზიურ ქირურგთა ასოციაციის პირველი კონგრესის შრომათა კრებული

ქირურგიის ასოციაციის (MMESA – Mediterranean-Middle Eastern Endoscopic Surgery Association) დამფუძნებელ კონფერენციაში ბეირუთში, ამჟამად არიან ასოციაციის გამგეობის წევრები და რეგულარულად მონაწილეობენ ასოციაციის ყოველწლიურ კონფერენციებში.

2010 წლისათვის აღნიშნულ ასოციაციაში, რომლის საპატიო პრეზიდენტი ჯან ლუჯი მელოტია, გაწევრიანებულია ევროპის, ჩრდილო და სამხრეთ ამერიკის, ახ - ლო აღმოსავლეთის, აფრიკის, აზიის, იაპონიის და ავსტრალიის 49 ქვეყნის ხუთი ათასზე მეტი ქირურგი.

სამეცნიერო-პრაქტიკული მუშაობის გარდა, ქ. თბილისის ზ. ცხაკაიას სახელობის თორაკო-აბდომინური კლინიკის ქირურგთა დახმარებით 2001-2009 წლებში ლაპაროსკოპული ქირურგია დაინერგა ქ. თბილისის რვა და ქ. თელავის ერთ კლინიკაში.

საქართველოში მცირეინვაზიური ქირურგიის ჰოპუ - ლარიზაციის ფონზე, 2007 წელს დაფუძნდა საქართველოს მცირეინვაზიურ ქირურგთა ასოციაცია (ასოციაციის პრეზიდენტი მ.მ. კილაძე, ვიცე-პრეზიდენტები დ. აბულაძე და თ. ჩართოლანი).

2008 წელის 2-4 ოქტომბერს ქ. თბილისში ჩატარდა საქართველოს მცირეინვაზიურ ქირურგთა ასოციაციის პირველი კონგრესი, რომელიც მიეძღვნა ლაპაროსკოპული ქირურგიის ფუძემდებლის ფილიპ მიურეს ხსოვნას (კონგრესის პრეზიდენტი მ.მ. კილაძე).

კონგრესის მუშაობაში მონაწილეობდა 500-ზე მეტი პრაქტიკოსი ექიმი საქართველოს ყველა კუთხიდან.

კონგრესის მსვლელობაში გაკეთდა 103 მოხსენება და ვიდეოპრეზენტაცია, რაც აისახა შესაბამის შრომათა კრებულში (სურათი 14).

ბიბლიოგრაფია

1. აბულაძე დ., კილაძე მ.მ., ჩართოლანი თ., ფიფია გ. ლაპაროსკოპული ქირურგიის დღევანდელი მდგომარეობა საქართველოში და განვითარების პრესპექტივები. მცირე ინვაზიურ ქირურგთა ასოციაციის I კონგრესის შრომათა კრებული, თბილისი, 2-4 ოქტომბერი, 2008 წ. გვ. 97-98;
2. გვახარია ნ., კუზანოვი გ., ჯანგავაძე მ., ხეროდინაშვილი გ., მანჯგალაძე ვ. ბარიატრია – აბდომინალური ესთეტიური და პლასტიკური. საქართველოს მცირე ინვაზიურ ქირურგთა ასოციაციის I კონგრესის შრომათა კრებული, თბილისი, 2-4 ოქტომბერი, 2008 წ. გვ 50-51;
3. კილაძე მ.მ, ფიფია გ. ხაზარაძე დ. აბულაძე დ, ჭიპაშვილი ლ, ჩართოლანი თ. მუცლის ღრუს ორგანოთა პათოლოგიის ლაპაროსკოპული ქირურგიული მკურნალობა. საქართველოს სახელმწიფო სამედიცინო აკადემიის შრომათა კრებული, «თეორიული და კლინიკური მედიცინის ნარკვევები», თბილისი, 2000, გვ. 115-118;
4. კილაძე მმ, აბულაძე დ, ფიფია გ, ელგანდაშვილი დ. კარდიოსპაზმის (საყლაპავის აქალაზიის) ლაპაროსკოპული ქირურგიული მკურნალობა. საქართველოს მცირე ინვაზიურ ქირურგთა ასოციაციის I კონგრესის შრომათა კრებული, თბილისი, 2-4 ოქტომბერი, 2008 წ. გვ 32-33.
5. კილაძე მ.მ, აბულაძე დ. ჩართოლანი თ, ელგანდაშვილი დ. დიაფრაგმის საყლაპავისეული ხვრელის თიაქარის და რეფლუქსზოფაგიტის ლაპაროსკოპული ქირურგიული მკურნალობა. საქართველოს მცირე ინვაზიურ ქირურგთა ასოციაციის I კონგრესის შრომათა კრებული, თბილისი, 2-4 ოქტომბერი, 2008; გვ. 31-32.
6. ჩართოლანი თ, ფიფია გ, აბულაძე დ, კილაძე მ, ჭიპაშილი ლ. საზარდულის თიაქრების ლაპაროსკოპული მკურნალობა. //აკად. ე. ფიფიას 100 წლისთავისადმი მიძღვნილი შრო-მათა კრებული//. თბ, 2001; გვ. 173-178.
7. კილაძე მ.მ, ჩართოლანი თ, აბულაძე დ, ფიფია გ, კეპულაძე ო. ელენთის ლაპაროსკოპული ქირურგია. საქართველოს მცირე ინვაზიურ ქირურგთა ასოციაციის I კონგრესის შრომათა კრებული, თბილისი, 2-4 ოქტომბერი, 2008 წ. გვ. 64.
8. თ. ჩართოლანი მ. კილაძე, ო. კვიციანი დ. აბულაძე გ. ფიფია. ლაპაროსკოპია ურგენტულ ქირურგიაში . საქართველოს მცირე ინვაზიურ ქირურგთა ასოციაციის I კონგრესის შრომათა კრებული, თბილისი, 2-4 ოქტომბერი, 2008 წ. გვ. 76-77;
9. თ. ჩართოლანი. კილადძე. ო. კვიციანი დ. აბულაძე გ. ფიფია. ლაპაროსკოპული აპენ-დექტომია საქართველოს მცირე ინვაზიურ ქირურგთა ასოციაციის I კონგრესის შრომათა კრებული, თბილისი, 2-4 ოქტომბერი, 2008 წ. გვ. 77;
10. ტაბუცაძე თ., ჩიქობავა გ. ღვიძლის პარაზიტული და არა პარაზიტული კისტების ქირურგიული მკურნალობა ლაპაროსკოპიული მეთოდით // Материалы межд. научно-практической конференций. Тбилиси, 26-29 октября, 1999. Том 1. с. 62-63.
11. კილაძე მმ, აბულაძე დ. ჯიქია თ, მეტრეველი დ, რობიტაშვილი ზ. თირკმელზედა ჯირკვლის პათოლოგიების ლაპაროსკოპიული ქირურგიული მკურნალობა. საქართველოს მცირე ინვაზიურ ქირურგთა ასოციაციის I კონგრესის შრომათა კრებული, თბილისი, 2-4 ოქტომბერი, 2008 წ. გვ. 67-68;
12. ჭიპაშვილი ლ, კილაძე მ.მ, აბულაძე დ, ჩართოლანი თ. ქირურგიული ტაქტიკის და ტექნიკის ასპექტები რთული ლაპაროსკოპული ქოლეცისტექტომიების დროს. Материалы международной научно-практической конференции, Тбилиси, 26-29 Октября 1999;том 1, с. 152-153.
13. მეგრელაძე ა, თომაძე გ, აზმაიფარაშვილი გ, ქემოკლიძე ს. ლაპაროსკოპიული ქოლეცისტექტომია – "ოქროს სტანდარტი" (ერთი ქირურგიული კლინიკის 11 წლის გამოცდილება). თსსუ შრომათა კრებული, ტომი XLIV, 2010 წელი, გვ. 90-93;
14. თ. ჩართოლანი. მ. კილადძე. დ. აბულაძე დ. ელგანდაშვილი. საზარდულის თიაქრების ლაპაროსკოპული მეთოდით კორეგირების პირველი გამოცდილება ზოგად ქირურგიულ კლინიკაში. საქართველოს მცირე ინვაზიურ ქირურგთა ასოციაციის I კონგრესის შრომათა კრებული, თბილისი, 2-4 ოქტომბერი;
15. კილაძე მ.მ, აბულაძე დ, ფიფია გ, კეპულაძე ო. ღვიძლის III სეგმენტის ლაპაროსკოპული რეზექცია ღვიძლის კავერნოზული ჰემანგიომის დროს ლაპაროსკოპულ ქოლეცისტექტომიასთან ერთად (შემთხვევის აღწერა). საქართველოს მცირე ინვაზიურ ქირურგთა ასოციაციის I კონგრესის შრომათა კრებული, თბილისი, 2-4 ოქტომბერი, 2008 წ. გვ. 72;
16. ტაბუცაძე თ. ნაღვლის ბუშტისა და ექსტრაჰეპატური საღვლე გზების ანომალიების კლინიკური მნიშვნელობა // ქირურგიის აქტუალური საკითხები - თბილისის სახ. სამედ. უნივერსიტეტის შრომათა კრებული, თბილისი, 1995, გვ. 120-125.
17. თ. ჩართოლანი. მ. კილადზე, დ. აბულაძე. გ. ფიფია. ვენტრალური და პოსტოპერაციული თიაქრების ლაპაროსკოპიული ინტრაპერიტონული პლასტიკა (IPOM) საქართველოს მცირე ინვაზიურ ქირურგთა ასოციაციის I კონგრესის შრომათა კრებული, თბილისი, 2-4 ოქ-ტომბერი, 2008 წ. გვ. 56;

18. Табуцадзе Т. Аппендектомиа: традицонная или лапароскопическая. Материалы XII конференции хирургов Закавказских Государств. Тбилиси 1999,238-239;
19. Чартолани Т.А, Пипия Г, Киладзе М, Абуладзе Д. Лапароскопическая Герниопластика в Грузии. Материалы конференц, "Актуальные вопросы герниологии". РАМН РНЦХ, М. 2001; Ст.100-101; 14;
20. Чартолани Т.А, Пипия Г, Киладзе М, Абуладзе Д. Грыжесечение с использованием синтетической сетки. Материалы конференции, "Актуальные вопросы герниологии". РАМН РНЦХ,М. 2002; Ст.71-73.15;
21. Jones DB, Wu JS, Siper NJ. Laparoscopic syrgery. 1977; 1-7;
22. Chartolani TA, Abuladze D, Kiladze MM, Jatchvliani DZ, Melotti GL. Minimal access surgery in Georgia //Sbornik Lekarsky; Praha//.2001; Vol.102, N-3:355-359;
23. Chartolani T, Pipia G, Kiladze M. Abuladze D,Chapidze P, Khorbaladze G. First Experience Of Laparoscopic Ventral And Incisional Hernia Repair In General Surgery Department. Abstracts Of The First Georgian-Israeli International Congress On Actual Aspects Of Surgery: "New Horizons Of Scientific-Practical Relations". Tbilisi-Batumi, May 21-26, 2007. 40-42;
24. Tomadze G. Gvazava G,Gokieli G, Megreladze A. Lacaroscopic Cholecystectomy in Acute Cholecystitis. Материалы XIV съезда хирургов стран южного кавказа, 13-16 ноября, 2003, Тбилиси, Грузия. том I, стр.: 108-109;
25. Tomadze G. Gokieli G, Megreladze A, Goletiani M. Five-Year Experience of Laparoscopic Cholecystectomy in the Treatment of Acute Cholecystitis. Matherials of VIII Internat. Euro-Asian Congress of Surgeons and Gastroeterologists. June 2-4, 2005, p.69.
26. Tomadze G., Gokieli G., Megreladze A., Goletiani M., Azmaiparashvili G., Glonti G., Gvazava A.Outcome of Laparoscopic Cholecystectomy in Acute Cholecystitis Abstracts of IX International Euroasian Congress of Surgery and Gastroenterology. Baku, 15-18 May, 2006. P.157-158;
27. FH.Power, AG.Brans. Sterilization by means of peritonescope tubal furguration: A preliminary report. Am.J Obstet Gynec. 1941;41:1038;
28. Hopkins HH, Kapay NS. Flexible using fiberoscope static scaning. Nature 1954;173:39;
29. Ca. Nezhat, F. Nezhat, Ce. Nezhat. Nezhats Operative Ginecologic Laparoscopy with Hysteroscopy. Cambridge University press;2008;
30. Semm K, Mettler L. Technical progress in pelvic surgery via operative laparoscopy. Am J Obstet Gynecol. 1980;138(2):121–7;
31. Semm K: The endoscopic intra-abdominal suture. Geburtshilfe Frauenheilkd. 42:56, 1982;
32. Semm K. Atlas of Ginecologic Laparoscopy and Hysteroscopy. Rice AL (trans).Philadelphia: W B Sunders, 1975;
33. Ruddock JC. Peritoneoscopy. Surg Gynecol Obstet. 1937;65-623.
34. Handerson VJ. Abdominal Accsess in open and Laparoscopic Surgery (Editors Edmund K, Tosli M et al). N-Y 1996; 27-28;
35. Stellato TA. History of laparoscopic surgery. Surg Clin North Am. 1992; 72:997-1002;
36. Edmonson JM. History of the instruments for gastroinetesinal endoscopy. Gastrointes Endosc.1991; 37: S27-S57;
37. Uji T, Shirotokoro T and Hayashida T: Gastrocamera. Tokyo Med. J., 61:135, 1953 J. Japan Med. Ass., 1954; 31:681;
38. Soulas A.: Televised bronchoscopy. Presse Med. 1956; 64:97;
39. Bruhat MA, Mage G, Manhes H.: Use of CO2 laser by laparoscopy. In Laser Surgery III. Proceedings of the Third International Congress on Laser Surgery, I. Kaplan, editor. Tel Aviv, Jerusalem Press, 1979;
40. Nezhat C, Crowgey S, Nezhat F. Videolaseroscopy for the treatment of endometriosis associated with infertility. Fertility and sterility. 1989; 51(2): 237–40;
41. Nezhat C. Advanced Laparoscopic Treatment of Endometriosis. Annual Meeting of AAGL, Sept 1989;
42. Cowley G. Hanging up the Knife. A novel surgical technique promises to save patients time money and blood.New'sweek.February 12, 1990;58-59;
43. Carter JE.Profile in Laparoscopy: Biography of Camran Nezhat. LSLS.2006;10:275-280;
44. Nezhat C, Winer W, Crowgey S. The role of the operating room staff in operative laparoscopy.The Journal of the American Association of Gynecologic Laparoscopists Volume 1, Issue 1, November 1993; Pages 86-88;
45. Jacobaeus HC. Ueben die Moglichkeit die Zystoskopie bei untersuchung serosen Hohlurgen arzuwender. Much Med Wochenscheq. 1910;57:2090-2092;
46. Semm K, Lehmann-Willenbrock E. Pelviscopy and laparoscopy without overpressure-the aspiration pneumoperitoneum. In: Paolucci V, Scheff B (eds). Gasless laparoscopy in general surgery and gynecology. New York: Thieone Medical; 1996:29-33;
47. Marlow J. History of laparoscopy, optics, fiberoptics, and instrumentation. Clin Obstet Gynecol. 1976;19(2):261-275;
48. Berci G, Paz-Partlow M. Electronic imaging in endoscopy. Surg Endosc. 1988;2(4):227-233;
49. Lange T. State of the art of video technique for endoscopic surgery. Endosc Surg Allied Technol. 1993;1(1):29-35;
50. Rathert P, Lutzeyer W, Goodwin WE. Philipp Bozzini (1773-1809) and the Lichtleiter. Urology. 1974;3(1):113-118;

51. Fervers C. Die Laparoskie mit dem Cystoskop. Med.Clin. 1933;28:1042-1045;
52. Veress J. Neues Instrument zur Ausfuhrung von Brust – oder Bauchpunkutionen und Pnevmothoraxbehandlung. Dtsch Med Wochenschr. 1938;41:1480;
53. Orndoff BH. The Peritoniescope in diagnosis of diseases of the abdomen. J.Radiol.1920;!:307;
54. Zolliccofer R. Zur laparoscopie. Schweiz. Med. Wochenschr. 1924;54:164;
55. Ott DO. Die beleuchtung der Bauchhohle(ventroscopie) als methode bie vaginaler coeliotomie. Abl.Gynecol.1902; 231:817;
56. Kelling G. Bber Oesophagoscopie, Gastroscopie und Koelioscopie. Munch Med Wochenschr.1911;58:21;
57. Kalk H. Erfahrungen mit der Laparoscopie. Z Klin Med. 1929;111:303;
58. Rathert P, Lutzeyer W, Goodwin WE. Philipp Bozzini (1773-1809) and the Lichtleiter. Ur ology. 1974;3(1):113-118;
59. Delaitre B, Maignien B. Laparoscopic splenectomy: tecnikal aspects. Surg Endosc 1992;6:305-308;
60. Perissat, J., Collet, D. and Belliard, D.R. (1990) Gallstones: laparoscopic treatment--cholecystectomy, cholecystostomy, and lithotripsy. Our own technique. Surgical Endoscopy, 4, 1-5;
61. Reddick, E.J. and Olsen, D. (1989) Laparoscopic laser cholecystectomy. Surgical Endoscopy, 3,131-133;
62. Dubois F. Laparoscopic Cholecystectomy - Personal Experiense. Dig Surg 1991;8:97-100;
63. Dubois F. Laparoscopic vagotomy. Edited by Cuschieri A,Buess G, Perissat J.Operative manual of endoscopic Surgery. Berlin: Springer Verlag; 1992;
64. Dubois, F., Icard, P., Berthelot, G. and Leward, H. (1990) Coelioscopic cholecystectomy: preliminary report of 350cases, Annals of Surgery. 211, 60-62;
65. Terblanche, J., Cuschieri, A., Berci, G., Reddick, E. and Perissat, J. (1990) Gallstones in the gallbladder, in or out and how? A panel presentation. Surgical Endoscopy, 4, 127-140;
66. J. Sandor, F. Ballagi, A. Nagy, I. Rakoczi: A Needle Puncture that Helped to Change the World of Surgery. Homage to Jhnos Veres. Surg. Endo.New York, February 2000, 14 (2): 202-202;

აპარატურა და ინსტრუმენტები

თ. ჩართოლანი, მ. კილაძე

აპარატურა. ბაზისური ენდოვიდეოქირურგიული აპარატურის კომპლექსი შედგება შემდეგი ძირითადი მოდულებისგან: ოპტიკური სისტემა, მინიატურული ვიდეოკამერა, მონიტორი, განათების სისტემა, ელექტროგენერატორი, ინსუფლატორი, ასპირაცია-ირიგაციის და ვიდეოჩამწერი სისტემები (სურათი 1).

აქვე უნდა აღინიშნოს, რომ ლაპაროსკოპული გინეკოლოგიის აპარატურის კომპლექტის აუცილებელ ატრიბუტს წარმოადგენს მორცელატორი.

სურათი 1. KARL STORZ-ის წარმოების ენდოვიდეო-ქირურგიული აპარატურის კომპლექსი

ოპტიკური სისტემა. ოპტიკური სისტემის პირველ ელემენტს წარმოადგენს მინიატურული ლინზებით აღჭურვილი რიგიდული მილი – ენდოსკოპი, რომელიც იდგმება ადამიანის ღრუ სივრცეებში და საოპერაციო ველის გამოსახულებას გადასცემს ვიდეოკამერას (ლაპაროსკოპი, თორაკოსკოპი, ართროსკოპი).

გასული საუკუნის სამოციან წლებამდე ლაპაროსკოპები მზადდებოდა M. Nitze-ს მიერ 1879 წელს მოწოდებული ჩვეულებრივი მინის ლინზების სისტემით (სურათი 2).



სურათი 2. M. Nitze-ს მინის ლინზებიანი ლაპაროსკოპი

თანამედროვე ოპტიკურ სისტემებს სათავე დაედო 1965 წელს, როდესაც ენდოსკოპიური აპარატურის მწარმოებელ ფირმა KARL STORZ-ის დამფუძნებელთან Dr. Karl Storz-თან თანამშრომლობით ინგლისელმა ფიზიკოსმა Dr. Harold H. Hopkins-მა შექმნა ლაპაროსკოპი ე.წ. ღეროვანი ლინზური სისტემით (სურათი 3).



სურათი 3. ლაპაროსკოპი ღეროვანი ლინზური სისტემით

ღეროვანი ლინზები, რომელთა სიგრძე 10-ჯერ აჭარბებს მათ დიამეტრს, ენდოსკოპში ლინზებს შორის არსებულ ფოკუსურ მანძილს მინიმუმამდე ამცირებს, რაც მნიშ - ვნელოვნად ზრდის როგორც განათების და გამოსა- ხულების ხარისხს, ასევე, ოპტიკური სისტემის ხედვის კუთხეს. ლაპაროსკოპული ოპერაციები ძირითადად სრულდება პირდაპირი (0º) და კუთხური (30º) ხედვის 10 მმ დიამეტრის ენდოსკოპებით, თუმცა უკანასკნელ წლებში ბავშვთა ქირურგიაში, გინეკოლოგიაში და დიაგნოსტიკური ლაპაროსკოპიისას სულ უფრო ხში- რად გამოიყენება 5 და 3 მმ დიამეტრის ოპტიკური სისტემები (სურათი 4).

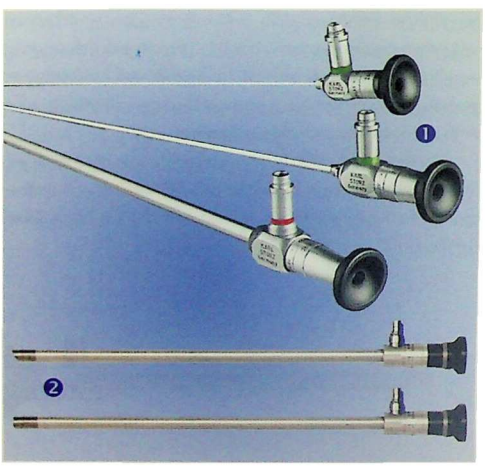

სურათი 4. 1. KARL STORZ-ის 3 მმ, 5 მმ და 10 მმ დიამეტრის ენდოსკოპები; 2. 0º და კუთხური 30º ხედვის ენდოსკოპები

კუთხური ხედვის ლაპაროსკოპი ბევრად ფუნქციო - ნალური და მოსახერხებელია, ვინაიდან საშუალებას იძლევა საოპერაციო ველი ისე დათვალიერდეს სხვა- დასხვა მხრიდან, რომ ოპტიკის შეყვანის ადგილი არ შეიცვალოს.

ფირმა KARL STORZ–მა სამედიცინო ბაზარზე მოა- წოდა ახალი თაობის ლაპაროსკოპი ENDOCAMELEON, რომელიც ქირურგს საშუალებას აძლევს ოპერაციის მსვლელობისას ლაპაროსკოპის თავში ჩამონტაჟებული მექანიზმით შეცვალოს ოპტიკური სისტემის ხედვის კუთხე 0-დან 120º-მდე (სურათი 5).

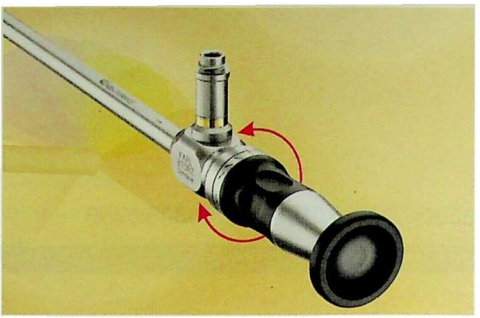

სურათი 5. KARL STORZ-ის ლაპაროსკოპი ENDOCAMELEON

ვიდეოკამერა. ვიდეო-ოპტიკური სისტემის მეორე, მნიშვნელოვან ელემენტს წარმოადგენს ვიდეოკამერა, რომლის ტერმინალურ ნაწილში – ე.წ. „ვიდეო თვალში" ჩამონტაჟებულია ნახევარგამტარი ფოტომგრძნობიარე მინიატურული კრისტალი – ჩიპი, სადაც ლაპაროსკო- პიდან მიღებული ოპტიკური გამოსახულება გარდაიქ - მნება ელექტრონულ სიგნალად და შემდგომ გადაეცემა ვიდეოკამერის ძირითად ბლოკს (სურათი 6).

ვიდეოკამერის ძირითად ბლოკში ელექტრონული სიგნალი გარდაიქმნება 450-650 ტელესიხშირის ვიდეო- სიგნალად და სატელევიზიო S-VHS სტანდარტით გადაეცემა მონიტორს. თანამედროვე ვიდეოკამერა საშუალებას იძლევა პარალელურ რეჟიმში ინფორმაცია გადასცეს ორ ან მეტ მონიტორს და ვიდეომაგნიტოფონს.

კომპანია KARL STORZ-ის მიერ შემუშავდა ახალი თაობის პირველი ციფრული ვიდეოკამერა IMAGE 1™, რომელიც გარდა A/D რეჟიმისა, ინფორმაციას გადასცემს DV და SDI ფორმატით (სურათი 7).

სურათი 6. KARL STORZ-ის ვიდეოკამერის ტერმინალური ნაწილი – ე.წ. „ვიდეო თვალი"

სურათი 7. KARL STORZ-ის ვიდეოკამერა IMAGE 1™

ვიდეოკამერის წინა პანელზე განთავსებულია სპეციალური ღილაკი, რომელიც ვიდეოოპტიკურ სისტემას აბალანსებს თეთრ ფერზე, რაც თავის მხრივ უზრუნველყოფს საოპერაციო ველის ფერთა გამის სრულ აღქმას და მის შემდგომ გადაცემას მონიტორზე.

მაღალტექნოლოგიური ვიდეოკამერები განათების ინტენსივობის ცვლილებაზე ავტომატურად რეაგირებენ და საოპერაციო ველის მინიმალური განათების პირობებშიც კი უზრუნველყოფენ ანატომიური სტრუქტურების მკაფიო გამოსახულებას. მათ გააჩნიათ ავტომატური ფოკუსირების მექანიზმი და ლინზური სისტემა, რაც უზრუნველყოფს გამოსახულების მოახლოებადაშორებას (Zoom).

სურათი 8. 1. SONY LMD-1950MD 700 ტელესიხშირის მონიტორი; 2. SONY - DVO-1000MD ჩამწერი სისტემა; 3. KARL STORZ - TELE PACK ჩამწერი სისტემა

მონიტორი. ვიდეოკამერის მიერ მიღებული და გადამუშავებული ინფორმაცია გადაეცემა ვიდეო-ოპტიკური სისტემის ბოლო რგოლს – მონიტორს და ჩამწერ სისტემას. მონიტორზე ხარისხიანი ფერადი გამოსახულების მისაღებად აუცილებელია ვიდეოკამერის და მონიტორის მახასიათებლების იდენტურობა – ენდოსკოპიურ ქირურგიაში ძირითადად გამოიყენება 450-600 ტელესიხშირის სამედიცინო მონიტორები, რომელთა ეკრანის დიაგონალის ზომები ვარირებს 13-დან 25 დიუმამდე, თუმცა ლაპაროსკოპულ ქირურგიაში უპირატესობა ენიჭება 21 დიუმიან მონიტორებს (სურათი 8).

განათების სისტემა. მუცლის ღრუში შუქის მიწოდება ხორციელდება ლაპაროსკოპიდან, რომელიც შუქის წყაროსთან დაკავშირებულია 5 მმ დიამეტრის და 2 მ სიგრძის დრეკადი შუქგამტარით. ფიბრო-ოპტიკური შუქგამტარი, რომელიც დაფარულია სპეციალური დამცავი საფარით და ადვილად სტერილდება, მის ბოლოებში ჩამონტაჟებული რიგიდული გადამყვანების საშუალებით უერთდება ლაპაროსკოპს და შუქის წყაროს (სურათი 9-1).

ლაპაროსკოპულ ქირურგიაში ძირითადად გამოიყენება 270 - 300 wt სიმძლავრის ორი ტიპის გამნათებლები: ჰალოგენური ნათურით და ქსენონის ნათურით.

უპირატესობა ცალსახად ენიჭება ქსენონის შუქის წყაროს, რომლის გამოსხივების სპექტრი უახლოვდება ბუნებრივს და მუშაობის რესურსი შეადგენს 1000 საათს, რაც ათჯერ აჭარბებს ჰალოგენის ნათურის რესურსს. თანამედროვე შუქის წყაროები აღჭურვილია შუქის ინტენსივობის რეგულირების მექანიკური და ავტომატური მექანიზმებით, რაც უზრუნველყოფს საოპერაციო ველის ადეკვატურ განათებას (სურათი 9).

სურათი 9. 1. KARL STORZ-ის ფიბრო-ოპტიკური შუქგამტარი; 2. შუქის წყარო

ინსუფლატორი. ლაპაროსკოპული ოპერაციის შესრულებისთვის საჭირო ე.წ „სამუშაო სივრცე" იქმნება მუცლის ღრუში არაფეთქებადი აირის CO_2-ის ჩატუმბვით. სპეციალური რეზერვუარიდან, სადაც აირი იმყოფება მაღალი წნევის ქვეშ, ინსუფლატორის საშუალებით ხორციელდება აირის გადმოქაჩვა და შემდგომ, 5 მმ-იან სინთეტიკური გაზგამტარი მილით ვერეშის ნემსზე ან ტროაკარზე მისი დაბალი წნევის ქვეშ მიწოდება.

ინსუფლატორი უზრუნველყოფს მუცლის ღრუში აირის ჩატუმბვას ინსუფლაციის სიჩქარის და პნევმოპერიტონეუმის წინასწარ მიცემული პარამეტრების მიხედვით. თანამედროვე ინსუფლატორები, რომელთა სიმძლავრე შეადგენს არანაკლებ 20 ლ/წთ-ში, ავტომატურად ინარჩუნებენ მუცელშიდა წნევის მიცემულ პარამეტრებს, აირის დანაკარგის შესაბამისად ცვლიან მისი მიწოდების მოცულობას და ყველა ავარიულ სიტუაციაში იძლევიან სინათლის და ხმოვან სიგნალებს (აირის მოწოდების შეწყვეტა, მილის გადაკეცვა, სპონ - ტანური სუნთქვის აღდგენა და სხვ.).

ინსუფლატორის წინა პანელზე განთავსებულია აირის მიწოდების სიჩქარის, მუცელშიდა წნევის და გახარჯული აირის რაოდენობის განმსაზღვრელი ინდიკატორები. ოპერაციული ლაპაროსკოპიისას პნევმოპერიტონეუმის მაჩვენებელი არ უნდა აღემატებოდეს 15 mmHg-ს, ვინაიდან მაღალმა მუცელშიდა წნევამ შესაძლოა გამოიწვიოს ისეთი გართულებები, როგორიცაა კანქვეშა ემფიზემა, აიროვანი ემბოლია, კარდიალური და სუნთქვითი უკმარისობა, პნევმომედიასტენუმი და პნევმოთორაქსი. უმეტესი ლაპაროსკოპული ოპერაციების მსვლელობისას აირის მიწოდების ოპტიმალურ სიჩქარედ მიჩნეულია 9 -10 ლ/წთ (სურათი 10).

ელექტრო-ქირურგიული გენერატორები. ელექტრო-ქირურგიული გენერატორები გამოიყენება ბიოლოგიური ქსოვილების კვეთის და სისხლდენის შესაჩერებლად. მიუხედავად მათი მრავალსახეობისა, ყველა სახის ელექტრონული სისტემის მუშაობა ექვემდებარება ომის კანონს, რომლის მიხედვით, მიცემული სიმძლავრე ვარდება წინააღმდეგობის გაზრდის შემთხვევაში, რასაც იმპედანსი ეწოდება.

ბიოლოგიურ ქსოვილებს სხვადასხვა იმპედანსი გააჩნიათ: დაბალი წინააღმდეგობა გააჩნიათ სისხლძარღვებს, კუნთებს და მთელ რიგ შინაგან ორგანოებს. მაღალი ელექტრონული წინააღმდეგობა აქვთ აპონევროზს, ნაწიბურს, ცხიმოვან ქსოვილს და ა.შ. ამასთან, კოაგულაციის პროცესში ხდება ქსოვილის გამოშრობა და იმპედანსის მომატება, რაც იწვევს მიწოდებული ენერგიის ვარდნას.

თანამედროვე ელექტრო-ქირურგიული გენერატორები უზრუნველყოფენ ავტომატურ რეჟიმში ქსოვილზე წინასწარ შერჩეული სიმძლავრის მუდმივ მიწოდებას, მიუხედავად იმპედანსის ცვლილებისა.

ქსოვილთა კვეთის და ჰემოსტაზის საიმედო წყაროს წარმოადგენს რადიოსიხშირის ელექტრონული ენერგია. ელექტროქირურგიული გენერატორები გამოიმუშავებენ მაღალი სიხშირის იმპულსებს, მუშაობენ მონო და ბიპოლარულ რეჟიმში (მაქსიმალური სიმძლავრე – 200-300 ვატი).

თანამედროვე ელექტროდანა აღჭურვილია კვეთის და კოაგულაციის სიმძლავრის რეგულირების ინდიკა - ტორებით, მონოპოლარული და ბიპოლარული ფესის პედლებით, პასიური ელექტროდით (სურათი 11).

სურათი 10. KARL STORZ-ის თერმოინსუფლიატორი

სურათი 11. KARL STORZ-ის ბიპოლარული ელექტრო - ქირურგიული გენერატორი AUTOCON II 400

მსხვილი სისხლძარღვების უსაფრთხო კოაგულაციის და კვეთის მიზნით კომპანია Valleylab-მა შექმნა ბიპოლარული LigaSure სისტემა (კომპრესია+კოაგულაცია), რომელიც შედგება უკუგებითი კავშირის კომპიუტერული სისტემით აღჭურვილი ელექტროგენერატორისაგან – Instant Response („მყისიერი გამო - ძახილი") და ქირურგიული ინსტრუმენტებისგან, რომლებიც უზრუნველყოფენ ქსოვილის მაქსიმალურ კომპრესიას (სურათი 12).

სურათი 12. ბიპოლარული LigaSure სისტემა

განსხვავებით სხვა ელექტროგენერატორებისგან, რომლებიც სწრაფად ცვლადი იმპედანსის გათვლით უზრუნველყოფენ საოპერაციო ველზე მუდმივ ელექტრონულ სიმძლავრეს, LigaSure ყოველ 5 მილიწამში, ქსოვილთა ელექტრონული პარამეტრების ცვლილებაზე დაყრდნობით, ავტომატურად აწვდის სხვადასხვა სიმძლავრის ელექტრონულ იმპულსს. კოაგულაციის პროცესის დასრულების შემდეგ გენერატორი იძლევა ხმოვან სიგნალს და ინსტრუმენტში ჩამონტაჟებული დანით ხდება ქსოვილის გადაკვეთა (სურათი 13).



სურათი 13. LigaSure სისტემის დისექტორი

LigaSure არ მოითხოვს სისხლძარღვის მობილიზებას და 8 მმ-მდე დიამეტრის სისხლძარღვების უსაფრთხო გადაკვეთის საშუალებას იძლევა. LigaSure გენერატორი მუშაობს მაკრობიპოლარულ (520 ჰერცი) და ბიპოლარულ (660 ჰერცი) რეჟიმებში.

ულტრაბგერითი გენერატორები. უკანასკნელ წლებში სულ უფრო ხშირად გამოიყენება ულტრაბგერითი გენერატორები (სურათი 14).

ულტრაბგერითი სკალპელის მოქმედების პრინციპი შემდეგია: ულტრაბგერით გენერატორში მიწოდებული ცვლადი დენის სიხშირე (50 ჰერცი) გარდაიქმნება ულტრაბგერით სიხშირედ (20-60 კილოჰერცი), რომლის ელექტრულ ველში მოთავსებულია მეტალის ფირფიტები ან კვარცის კრისტალური ელემენტი. ელექტრული ველის სიხშირის შესაბამისად, მაგნიტოკონსტრიქციის ან პიეზოკერამიკული რხევების ხარჯზე, წარმოიქმნება მექანიკური ულტრაბგერითი რხევები და გადაეცემა სპეციალური ენდოქირურგიული იარაღის ბრასშებს.

ულტრაბგერითი რხევები იწვევს ქსოვილთა უჯრედოვანი გარსის მექანიკურ დარღვევას, ხოლო ქსოვილებში წარმოქმნილი ბროუნის მოძრაობა უზრუნველყოფს თერმულ ეფექტს. ყოველივე ეს განაპირობებს ცილათა დენატურალიზაციას, რაც უზრუნველყოფს კოაგულაციის პროცესს და დიდი (5 მმ-მდე) სისხლ - ძარღვების საიმედო ჰემოსტაზს.

სურათი 14. ულტრბგერითი გენერატორი HARMONIC სამუშაო რეჟიმის გადამრთველი პედლებით

ულტრაბგერით გენერატორ Ultrasonic Harmpnic-ს აქვს კოაგულაცია-კვეთის რეჟიმის 5 დონე. IV და V დონეები გათვალისწინებულია ქსოვილთა სწრაფი კვეთისთვის (ქსოვილები, რომლებიც შეიცავენ სისხლძარღვების მცირე რაოდენობას), III დონე წარმოადგენს ყველაზე კომპრომისულს კოაგულაციის და დისექციის რეჟიმებს შორის (რეკომენდებული დონე) და გამოიყენება სისხლძარღვებით მდიდარი ორგანოების კვეთისას. I და II დონე კი რეკომენდებულია მსხვილ სისხლძარღვთა კოაგულაციისთვის. კოაგულაცია-კვეთის რეჟიმის გადართვა შესაძლებელია ფეხის პედლით ან მანუალურად, იარაღის ტარში განთავსებული გადამრთველებით (სურათი 15).

მსხვილი სისხლძარღვების უსაფრთხო კვეთის შესაძლებლობის გარდა, ულტრაბგერით დანას აქვს მნიშვნელოვანი უპირატესობა – მისი გამოყენებისას გამორიცხულია მიმდებარე ქსოვილების თერმული დაზიანების ალბათობა.

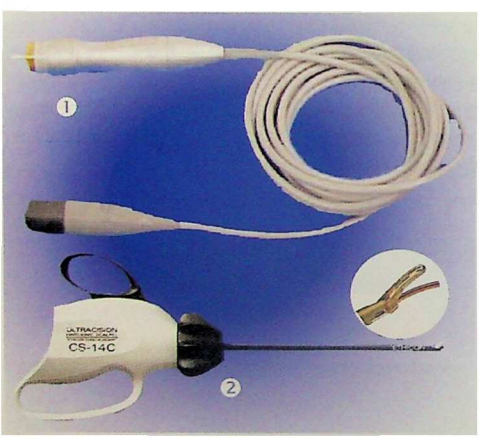

სურათი 15. 1. კვარცის კრისტალის ელემენტი;
2. ულტრაბგერითი დისექტორი

ასპირაცია-ირიგაციის სისტემა. მსგავსად ღია ქირურგიული ოპერაციებისა, ლაპაროსკოპული ჩარევისას აუცილებელია საოპერაციო ველის ასპირაცია-ირიგაცია.

ამ მიზნით შექმნილია სპეციალური ხელსაწყო – აკვაპურატორი, რომელიც უზრუნველყოფს მუცლის ღრუში სტერილური სითხის მიწოდებას და მის ასპირაციას. ასპირატორ-ირიგატორი ორი ბლოკისგან შედგება – კომპრესორისა და ელექტროსაქაჩისაგან. თითოეული მათგანი რბილი ზონდებით დაკავშირებულია სპეციალურ ინსტრუმენტთან – ასპირაცია-ირიგაციის ზონდთან (ლაპაროსკოპულ ქირურგიაში ძირითადად გამოიყენება 5 მმ დიამეტრის ასპირაცია-ირიგაციის ზონდები), რომლის სახელურში ჩამონტაჟებული გადამრთველი ცვლის ასპირაცია-ირიგაციის რეჟიმს. თანამედროვე აკვაპურატორის წინა პანელზე განთავსებულია ასპირაციის და ირიგაციის სიმძლავრის მარეგულირებელი ღილაკები (სურათი 16).

სურათი 16. 1. KARL STORZ-ის აკვაპურატორი;
2. ასპირაცია-ირიგაციის ზონდები

ინსტრუმენტები. ერთჯერადი თუ მრავალჯერადი გამოყენების ენდოქირურგიული იარაღები იყოფა ორ ძირითად ჯგუფად: მიდგომის იარაღები და სამანიპულაციო იარაღები.

მიდგომის იარაღებს განეკუთვნებიან პნევმოპერიტონეუმის დასამყარებელი ინსტრუმენტები – ვერეშის

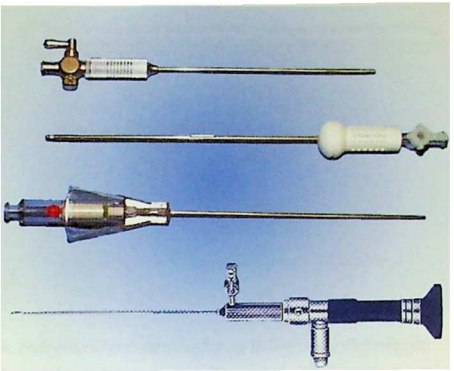

სურათი 17. სხვადასხვა კონსტრუქციის ვერეშის ნემსები

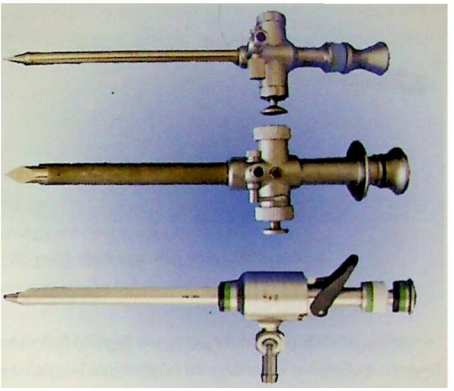

სურათი 19. სხვადასხვა ფორმის სტილეტები

ნემსი (სურათი 17), ტროაკრები, თორაკოპორტები, ჭრილობის გამაფართოებლები.

მიუხედავად ტროაკრების კონსტრუქციული მრავალფეროვნებისა, მათი ფუნქცია საერთოა – საოპერაციო ველზე ქირურგიული იარაღების მიდგომის უზრუნველყოფა. ტროაკრების დიამეტრი 2-3-დან 33 მმ-მდეა, თუმცა ლაპაროსკოპულ ქირურგიაში ყველაზე ხშირად გამოიყენება 5 და 10 მმ დიამეტრის ტროაკრები, ხოლო ენდოსკოპიური საკერი აპარატების ან ჰერნიოსტეპლერების გამოყენების შემთხვევაში – 12 მმ და/ან 14 მმ ტროაკრები. ტროაკრებს აქვთ ავტომატურსარქველიანი ერთი სამუშაო არხი და აირის მისაწოდებელი ონკანი.

დიდი ზომის (10-12 მმ) ტროაკრები აღჭურვილია 5 მმ-იანი გადამყვანით, რაც მცირე ზომის ენდოქირურგიული იარაღების ჩანაცვლების საშუალებას იძლევა (სურათი 18).



სურათი 18. ტროაკარი 5 მმ-იანი გადამყვანით

მუცლის ღრუში ტროაკარი იდგმება სხვადასხვა ფორმის სტილეტების საშუალებით (სურათი 19).

მუცლის ღრუში პირველი ტროაკრის უსაფრთხოდ შეყვანის მიზნით, მოწოდებულია სხვადასხვა მოდიფიკაციის უსაფრთხო ტროაკრები, მათ შორის ტროაკრები, რომელთა ჩადგმა ხორციელდება ვიდეოკონტროლით. ვიდეოტროაკრები განსაკუთრებულ დატვირთვას იძენენ იმ შემთხვევებში, როდესაც დიდია მუცელშიდა შეხორცებების ალბათობა (სურათი 20).

ძირითადად გამოიყენება Covidien (AutoSuture)-ს წარმოების ვიდეოტროაკარი – Visiport და Karl Storz-ის წარმოების ვიდეოტროაკარი – EndoTIP.

სურათი 20. სხვადასხვა ტიპის უსაფრთხო ტროაკრები

სურათი 21. ტროაკარი Visiport

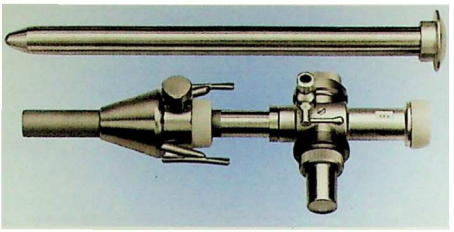

სურათი 23. Hasson-ის კლასიკური ტროაკარი

ტროაკარ Visiport-ის სტილეტის წვერში ჩამონტაჟებულია დანის პირი, რომლით ოპერირება ხდება სპეციალური სასხლეტით. სტილეტის ტარში იდგმება ლაპაროსკოპი და მუცლის კედლის კვეთა ხორციელდება ვიდეოკონტროლით (სურათი 21).

ტროაკარ EndoTIP-ის კომპლექტში არ შედის სტილეტი – მის ტარში იდგმება ლაპაროსკოპი. ქსოვილთა კვეთა ხორციელდება ტროაკრის წვერის ნახევარრკალისებრი ბლაგვი კიდით. ტროაკარს აქვს ხრახნისებრი დიზაინი, რაც მისი წრიული მოძრაობით ქსოვილთა შრეობრივი კვეთის საშუალებას იძლევა (სურათი 22).

პნევმოპერიტონეუმის ღია მეთოდით დამყარების ან ტოტალური ექსტრაპერიტონული თიაქარპლასტიკის შემთხვევებში გამოიყენება ე.წ. Hasson-ის კლასიკური ტროაკარი ან მისი მოდიფიკაციები (სურათი 23).

უკანასკნელი ათწლეულის განმავლობაში პოსტოპერაციული კოსმეტიკური ეფექტის გაუმჯობესების მიზნით, ხშირად გამოიყენება მრავალარხიანი სამუშაო ტროაკარი, რომელიც იდგმება პარაუმბილიკურ არეში Hasson-ის მეთოდის ანალოგიურად – 2-3 სმ სიგრძის განაკვეთიდან (სურათი 24).

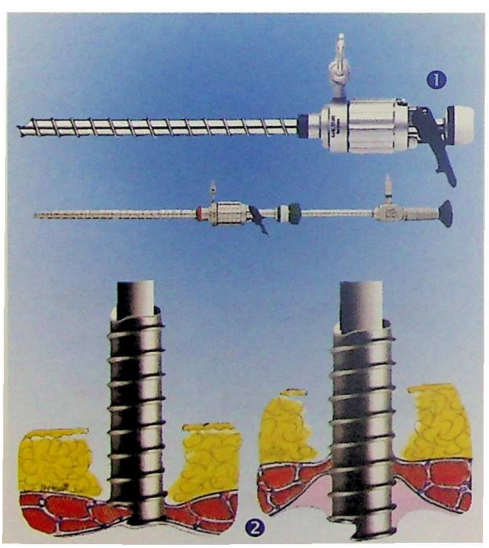

სურათი 22. 1. KARL STORZ-ის ტროაკარი EndoTIP,
2. ქსოვილთა შრეობრივი კვეთის ეტაპები

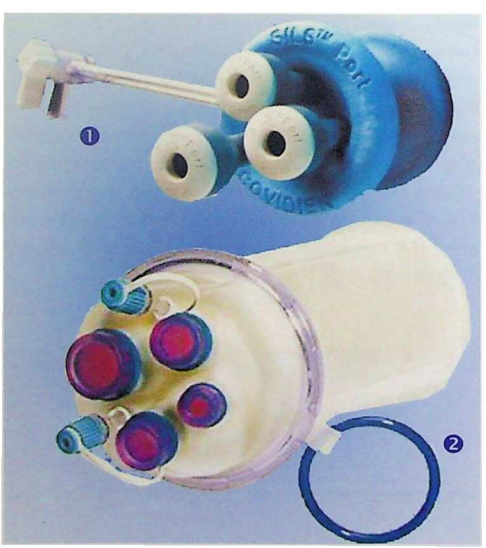

სურათი 24. 1. TriPort-Covidien სამარხიანი ტროაკარი,
2. QuadPort-Olimpys ოთხარხიანი ტროაკარი



სურათი 25. სპეციალური დიზაინის ინსტრუმენტები

მრავალარხიანი ტროაკრების კომპლექტში შედის სპეციალური დიზაინის ინსტრუმენტები, რომელთა ტარი პროქსიმალურად და დისტალურად არის გადაღუნული, რაც უზრუნველყოფს საოპერაციო ველზე ინსტრუმენტების სამუშაო ტუჩების საჭირო კუთხით მიტანას და აადვილებს სამუშაო იარაღის სახელურით მანიპულირებას (სურათი 25).

ჭრილობის გამაფართოებლები ძირითადად გამოიყენება მუცლის ღრუში დიდი ზომის იმპლანტანტების შესატანად ან ოპერაციული მასალის გამოსატანად (დერმოიდული კისტა, ელენთა და სხვ.) (სურათი 26).

მიუხედავად იმისა, რომ ენდოსკოპიური ქირურგია მეტად თავისებურია როგორც ოპერაციული ტექნიკის, ასევე, ინსტრუმენტული აღჭურვის თვალსაზრისით, ენდოქირურგიული იარაღების დანიშნულება იგივეა, რაც კლასიკური ქირურგიული იარაღებისა: უზრუნველყონ ქსოვილთა განცალკევება, ჰემოსტაზი, ქსოვილთა მთლიანობის აღდგენა და საოპერაციო ველის ირიგაცია-ასპირაცია.

ენდოსკოპიური სამანიპულაციო იარაღები იყოფა ოთხ დიდ ჯგუფად:

1. **მომჭერები;**
2. **დისექტორები და კვეთის იარაღები;**
3. **ნემსდამჭერები და საკერი აპარატები;**
4. **სპეციფიკური ხასიათის და დამხმარე იარაღები.**

ინსტრუმენტების დიამეტრი 2-დან 33 მმ-მდე ვარირებს, ხოლო სიგრძე – 20-დან 45 სმ-მდე. ლაპაროსკოპულ ქირურგიაში ყველაზე ხშირად გამოიყენება 5 და 10 მმ დიამეტრის, 30-35 სმ სიგრძის იარაღები.

როგორც ერთჯერადი, ასევე მრავალჯერადი გამოყენების თანამედროვე ენდოქირურგიული იარაღების უმეტესობა აღჭურვილია ელექტროდებით, 360° როტაციის და ბრანშების ჩამკეტი მექანიზმებით).

მომჭერების (ანატომიური, ქირურგიული, ბებკოკის, ალიგატორი და სხვ) ძირითადი დანიშნულებაა ორგანოს ან ქსოვილის ფიქსირება, მისი ტრაქცია და პრეპარატების გამოტანა მუცლის ღრუდან (სურათი 27).

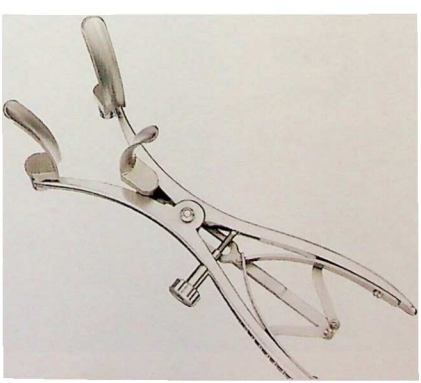

სურათი 26. KARL STORZ-ის ჭრილობის გამაფართოებელი

სურათი 27. KARL STORZ-ის მონოპოლარული მომჭერები.

დისექტორები გამოიყენება ქსოვილთა განცალკევე - ბისთვის კვეთის გარეშე და შესაბამისად, აქვთ ბლაგვი, ატრავმული სხვადასხვა ფორმის და ზომის ბრანშები. დისექტორების უმეტესობა აღჭურვილია ელექტრო-დებით, რაც კვეთის და კოაგულაციის რეჟიმში მათი გამოყენების საშუალებას იძლევა.

ვინაიდან ტრადიციული ზოგადქირურგიული ტრიადა – კვეთა-კერვა-ლიგირება – ნაკლებ გამოყენე-ბადია ლაპაროსკოპულ ქირურგიაში, განსაკუთრებულ დატვირთვას იძენენ ქსოვილთა კვეთის ელექტრო-ქირურგიული, ულტრაბგერითი, რადიოტალღური ინსტრუმენტები და ლაზერის სხივი, რომელთა დანერ-გვა გასული საუკუნის ქირურგიის ერთ-ერთ მნიშვნე-ლოვან მიღწევას წარმოადგენს და გააჩნია შემდეგი უპირატესობანი:

- ქსოვილთა კვეთა და კოაგულაცია ხორციელდება პარალელურ რეჟიმში – ინსტრუმენტის ერთი მოძრა-ობით, ხოლო სისხლძარღვების შემდგომი კოაგულა-ცია არ მოითხოვს იარაღის გამოცვლას;

სურათი 28. Karl Storz-ის მონოპოლარული ლაპაროსკოპული იარაღები

- თერმული ეფექტი კოაგულაციის ან კვეთის ზოლზე პასუხობს სეპტიკა-ასეპტიკის მოთხოვნებს;
- მცირდება სისხლის დანაკარგი;
- კლებულობს ქსოვილთა ტრავმატიზმი და პოსტ - ტრავმული ანთების ხარისხი;
- მცირდება ოპერაციის ხანგრძლივობა.

ქირურგთა უმეტესობა უპირატესობას ანიჭებს მონო-პოლარულ, ბიპოლარულ და ულტრაბგერით ენდოქი - რურგიულ იარაღებს. ლაპაროსკოპულ ქირურგიაში კვეთის და სისხლძარღვთა კოაგულაციის მიზნით ყვე-ლაზე ხშირად გამოიყენება შემდეგი სახის მონოპოლა-რული ელექტროქირურგიული იარაღები: სხვადასხვა კონფიგურაციის ელექტროკაუტერები (ბურთულის, კაუჭის ან Γ-ს მაგვარი, ბრტყელი და სხვ.), მაკრატლები და დისექტორები. მონოპოლარული ინსტრუმენტები დაფარულია სპეციალური დიელექტრული საფარით, რომელიც უზრუნველყოფს ელექტროენერგიის უდანა-კარგო გადაცემას იარაღის სამუშაო ტუჩზე და, რაც მთა-ვარია, თავიდან გვაცილებს მაღალი სიხშირის დენის გადასვლას სამუშაო ტროკარზე ან მიმდებარე ქსოვი-ლებზე. დიელექტრული საფარის უმნიშვნელო დაზია-ნებამაც კი შეიძლება გამოიწვიოს ელექტროენერგიის გადატანა მიმდებარე ქსოვილებზე (სურათი 28).

ბიპოლარული კოაგულაციისთვის გამოიყენება სხვადასხვა კონფიგურაციის და ზომის ატრავმული ბიპოლარული პინცეტები (სურათი 29).

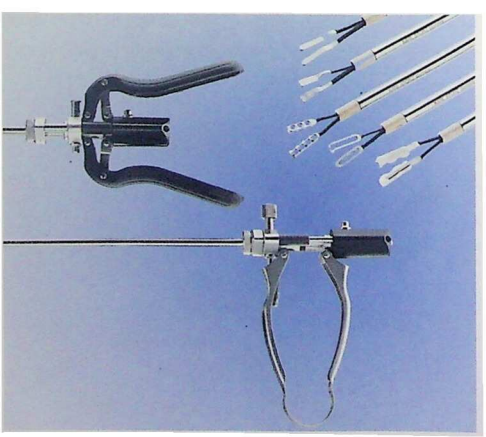

სურათი 29. Karl Storz-ის ბიპოლარული ლაპაროსკოპული პინცეტები



სურათი 30. ბიპოლარული ლაპაროსკოპული დისექტორი

ბიპოლარული ელექტროდები მუშაობენ დაბალ ძაბვაზე, მათი გამოყენებისას არ წარმოიქმნება ინსტრუ - მენტის იზოლაციის დარღვევასთან დაკავშირებული პრობლემები, ხოლო ბრანშებზე წარმოქმნილი ურთიერთსაწინააღმდეგო მიმართულების მაგნიტური ველები, ერთმანეთს ახშობს (სურათი 30).

ფირმა Karl Storz-ის მიერ მოწოდებული იყო ახალი თაობის ელექტროგენერატორი AUTOCON და ბიპოლარული იარაღები – RoBi (Rotating Bipolar Grasping Forceps and Scissors). წინა თაობის ბიპოლარული იარაღებისგან განსხვავებით, RoBi ინსტრუმენტები უნივერსალურია – მათში შერწყმულია დისექტორის და მომჭერის ფუნქციები, შესაძლებელია მათი გამოყენება ინტრაკორპორალური კვანძვის დროს (სურათი 31).



სურათი 21. Karl Storz-ის ელექტროგენერატორი AUTOCON და RoBi ლაპაროსკოპული იარაღები

ამ ტიპის ინსტრუმენტები, აღჭურვილი სხვადასხვა ფორმის ბრანშებით, როტაციული და ჩამკეტი მექანიზმებით, შესაძლებლობას იძლევა განსაკუთრებული სიზუსტით და ატრავმატულად შესრულდეს ქსოვილთა კოაგულაცია და კვეთა.

ბიპოლარული RoBi ინსტრუმენტები, რომელთა ელექტროქირურგიული მახასიათებლები თითქმის უტოლდება ულტრაბგერით იარაღებს და მათზე ბევრად დაბალი თვითღირებულებისაა, ფართოდ გამოიყენება როგორც გინეკოლოგიაში, ასევე ზოგად ქირურგიაში, მათ შორის, საზარდულის და პოსტოპერაციული თიაქრების კორეგირებისას.

ფირმა Karl Storz-ის მიერ შემუშავებული და დანერგილი იყო ბიპოლარული ელექტროდი, რომელიც აღჭურვილია ირიგაცია-ასპირაციის ფუნქციით, რაც მნიშვნელოვნად აადვილებს ზედაპირული სისხლმდენი სისხლძარღვების იდენტიფიკაციას და მათ საიმედო ჰემოსტაზს.



სურათი 32. Karl Storz-ის ბიპოლარული ელექტროდი ირიგაცია-ასპირაციის ფუნქციით

გარდა ზემოთ აღნიშნულისა, ბიპოლარული ელექტროდით მოსახერხებელია ქსოვილთა ბლაგვი წესით განცალკევება და ჰიდროდისექცია (პარენქიმული სისხლდენა, ინგვინო-ფემორალური არეს პრეპერიტონული დისექცია, ენდომეტრიული ცისტები და სხვ.) (სურათი 32).

ლაპაროსკოპული კერვისთვის მოწოდებულია როგორც სპეციალური ნემსდამჭერები, ასევე მექანიკური და ავტომატური საკერი აპარატები.

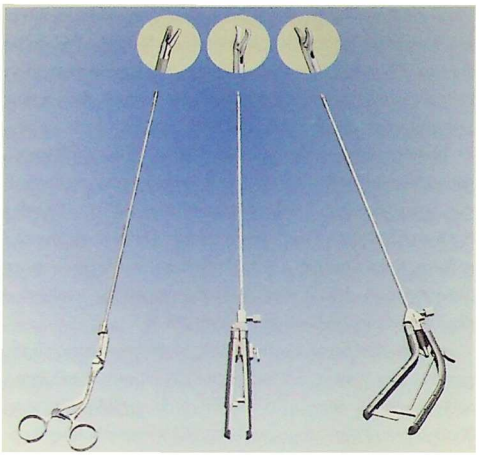

სურათი 33. KARL STORZ-ის ლაპაროსკოპული ნემსდამჭერები SZABO-BERCI

სხვადასხვა კონსტრუქციის თანამედროვე ნემსდამჭერები აღჭურვილია ბრანშების ჩამკეტი და როტაციის მექანიზმებით. ბრანშების დიზაინის მრავალფეროვნება განპირობებულია მწარმოებელი ფირმების მცდელობით, მოაწოდონ ისეთი უნივერსალური ინსტრუმენტი, რომელიც უზრუნველყოფს ნემსის საჭირო კუთხით დაჭერას და ამარტივებს ნაკერის და ინტრაკორპორალური კვანძის დადებას (სურათი 33).

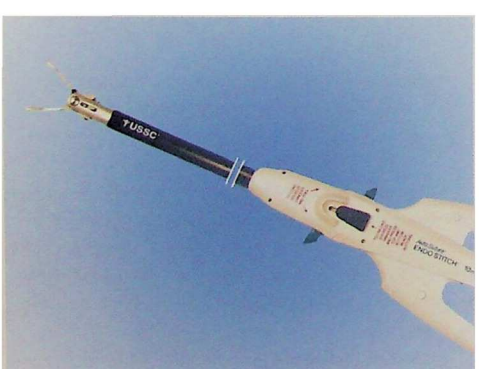

სურათი 34. საკერი აპარატი Endo-Stitch (COVIDIEN-USSC)

ლაპაროსკოპულ ქირურგიაში დიდი პოპულარობით სარგებლობს მრავალჯერადი გამოყენების მექანიკური საკერი აპარატი Endo-Stitch (COVIDIEN-USSC), რომელიც საშუალებას იძლევა დაედოს როგორც უწყვეტი ან კვანძოვანი ნაკერი, ასევე, შესრულდეს ინტრაკორპორალური კვანძვა.

აპარატში იდგმება ერთჯერადი კასეტა Singll-Stitch, აღჭურვილი სპეციალური ნემსით, რომლის ორივე ბოლო მახვილია და აქვს T-ს მაგვარი შეერთება ძაფთან. ნემსის ბოლოები შეიძლება დაფიქსირებული იყოს ნებისმიერ ბრანშზე, რაც საშუალებას იძლევა კერვა განხორციელდეს სასურველი მიმართულებით. აპარატის ბრანშებზე ნემსის მონაცვლეობითი ფიქსაცია, უზრუნველყოფს ქსოვილებში ნემსის ავტომატურ გატარებას (სურათი 34).

სისხლძარღვების და სადინრების ლიგირებისთვის გამოიყენება ავტომატური აპარატები – ენდოკლიპატორები, რომელთა დანიშნულებაა სანათურის ჩაკეტვა ტიტანის ან გაწოვადი (პოლიდიოქსინის) კლიპსების დადებით. გამოიყენება, როგორც ერთჯერადი, ასევე მრავალჯერადი ენდოკლიპატორები, რომელთა დიამეტრი, აპარატის მოდელის და ზომის მიხედვით, 5, 10 ან 12 მმ-ა და აღჭურვილია 360° როტაციის მექანიზმით (სურათი 35).

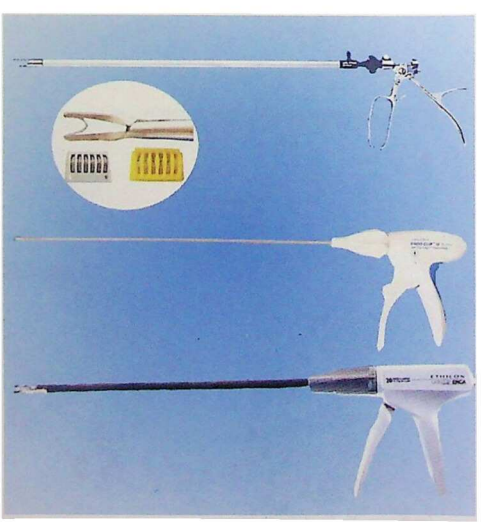

სურათი 35. მრავალჯერადი ენდოკლიპატორები

სურათი 36. მრავალჯერადი აპარატის ENDO GIA-ს სხვადასხვა მოდელი ერთჯერადი კასეტებით

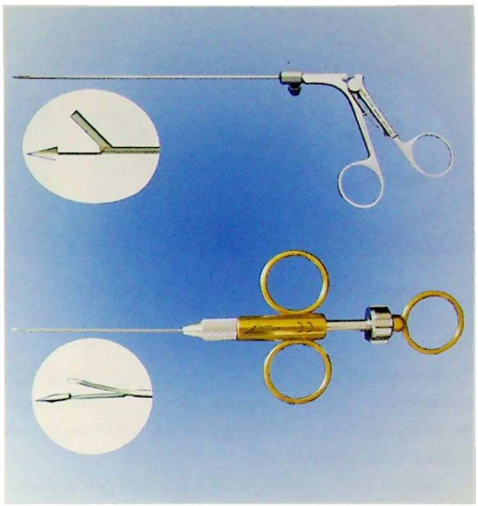

სურათი 37. სხვადასხვა კონსტრუქციის „ძაფის გამტანი" ინსტრუმენტები

ერთჯერადი გამოყენების ენდოკლიპატორები აღჭურვილია კასეტით, რომელიც შეიცავს 20 ან 30 ტიტანის კლიპსს. აპარატის მოდელის მიხედვით, დახურული კლიპსების სიგრძე ვარირებს 5 მმ-დან 11 მმ-მდე.

ენდოსკოპიური ავტომატური საკერი აპარატით ENDO GIA ხორციელდება ქსოვილის კვეთა და იმავდროულად ორივე ტაკვის კერვა ლითონის ბრჭყალების სამ-სამი რიგით. საკერი აპარატი ENDO GIA მრავალჯერადი გამოყენებისაა და იტვირთება ერთჯერადი კასეტებით. აპარატის მოდელის მიხედვით, შესაძლებელია 35, 45 და 60 მმ სიგრძის ჭრილობის გაკვეთა-გაკერვა.

ENDO GIA-ს ერთჯერადი კასეტები სამი ფერისაა: თეთრი – სისხლძარღვოვანი ქსოვილებისთვის, ლურჯი – ღრუ ორგანოებისთვის და ყვითელი – ცხიმოვანი ქსოვილისთვის (სურათი 36).

დიდი ზომის (10 სმ და მეტი) ტროაკარული ჭრილობების დასახურად და იმპლანტანტის საფიქსაციოდ ლაპაროსკოპულ ქირურგიაში ხშირად გამოიყენება კანგავლითი ტრანსფასციური ნაკერები, რომელთა დადება ხორციელდება სპეციალური კონსტრუქციის „ძაფის გამტანი" ინსტრუმენტებით (სურათი 37).

ლაპაროსკოპულ ჰერნიოლოგიაში პერიტონეუმის მთლიანობის აღსადგენად და იმპლანტანტის ანატომიურ სტრუქტურებზე დასაფიქსირებლად გამოიყენება სპეციალური კონსტრუქციის აპარატი – ჰერნიოსტეპლერი. დღეისათვის ძირითადად გამოიყენება შემდეგი ტიპის ერთჯერადი და მრავალჯერადი ენდოჰერნიოსტეპლერები:

Pro Tack (Auto Suture) – ერთჯერადი გამოყენების ჰერნიოსტეპლერი, 5 მმ დიამეტრის. კასეტა – 20-30 სპირალური სტეპლით, რომელიც ადვილად გადის მკვრივ ქსოვილებში, არ დეფორმირდება და უზრუნველყოფს ენდოპროთეზის მჭიდრო ჩაჭიდებას ანატომიურ სტრუქტურებზე (სურათი 38).



სურათი 38. ჰერნიოსტეპლერი Pro Tack (Auto Suture)



სურათი 39. ჰერნიოსტეპლერი EndoAnchor (Ethicon)

EndoAnchor (Ethicon) – 10 მმ დიამეტრის ერთჯერადი გამოყენების ჰერნიოსტეპლერი. კასეტა 20 ღუზის მაგვარი გაწოვადი სტეპლით, სამუშაო ტუჩის 360° როტაციის მექანიზმით (სურათი 39).

Ethicon EMS – ერთჯერადი გამოყენების ჰერნიოსტეპლერი, 10 მმ დიამეტრის, კასეტა 20 Π-ს მაგვარი სტეპლით, სამუშაო ტუჩის 3600 როტაციის მექანიზმით (სურათი 40).



სურათი 40. ჰერნიოსტეპლერი Ethicon EMS

Endo Universal 65 (Auto Suture), მრავალჯერადი ჰერნიოსტეპლერი, 12 მმ დიამეტრის, კასეტა 10 Π-ს მაგვარი სტეპლით, სამუშაო ტუჩის 360° როტაციული და ცვალებადი კუთხის მექანიზმებით (სურათი 41);



სურათი 41. ჰერნიოსტეპლერი Ethicon EMS

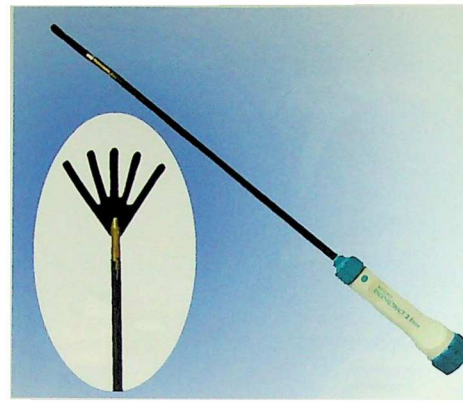

სურათი 42. მარაოსებრი რეტრაქტორი

დამხმარე ინსტრუმენტების მნიშვნელოვან ნუსხას განეკუთვნებიან ენდოლუპები (5 მმ დიამეტრის კონტეინერში განთავსებული როდერის მარყუჟი), საბიოფსიო შპიცები, რეტრაქტორები და სხვა.

ღვიძლის რეტრაქციისთვის ძირითადად გამოიყენება მარაოსებრი რეტრაქტორები, რომელთა დიამეტრი 10 მმ-ა და ფირმა Karl Storz-ის მიერ წარმოებული 5 მმ, 10 მმ და 12 მმ დიამეტრის რეტრაქტორები (სურათი 42).

გასტრო-ეზოფაგურ კუთხეში საყლაპავი მილის კარდიალური ნაწილის მობილიზებისას სულ უფრო ხშირად გამოიყენება სახსროვანი რეტრაქტორები, რაც მნიშვნელოვნად აადვილებს ამ პროცედურის შესრულებას (სურათი 43).

სურათი 43. Karl Storz-ის სახსროვანი რეტრაქტორები

აქვე უნდა აღინიშნოს, რომ მიუხედავად რეტრაქტორის ტიპისა, მათთვის სამუშაო კონფიგურაციის მიცემა („მარაოს გაშლა") ხორციელდება ინსტრუმენტის სახელურში ჩამონტაჟებული მანიპულატორით.

ოპერაციული ტრავმის კიდევ უფრო შემცირების და კოსმეტიკური ეფექტის გაუმჯობესების მიზნით, ბავშვთა ქირურგიაში, გინეკოლოგიაში და დიაგნოსტიკური ლაპაროსკოპიისას გამოიყენება მინილაპაროსკოპული 2-3 მმ დიამეტრის ოპტიკური სისტემები და ქირურგიული ინსტრუმენტები.

სურათი 45. ქირურგის კონსოლი:
1. ბინოკულარი; 2. ხელის მანიპულატორები;
3. ფეხის მანიპულატორები.

რობოტული სისტემა da Vinci. რობოტული სისტემა da Vinci შედგება სამი ძირითადი კომპონენტისგან: 1. ქირურგის კონსოლი; 2. რობოტი-მანიპულატორი; 3. ენდოსკოპიური აპარატურის ურიკა (სურათი 44).

ქირურგის კონსოლი წარმოადგენს 1,5 მ2-ის ფართობზე განთავსებად მოწყობილობას – მართვის პულტს, რომელიც საოპერაციო მაგიდიდან მოშორებით იდგმება და დაკავშირებულია რობოტთან ტელე-ვიდეო კავშირის სისტემით.

ქირურგის კონსოლი შედგება სამი ძირითადი ელემენტისგან:1. ბინოკულარი; 2. ხელის მანიპულატორები; 3. ფეხის მანიპულატორები (სურათი 45).

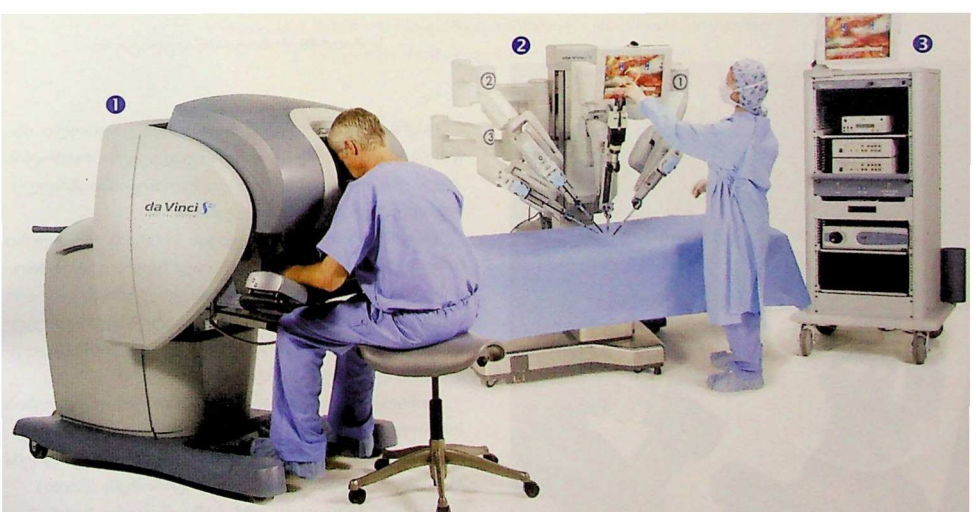

სურათი 44. რობოტული სისტემა da Vinci :
1. ქირურგის კონსოლი; 2. რობოტი-მანიპულატორი; 3. ენდოსკოპიური აპარატურის ურიკა

სურათი 46. ქირურგის კონსოლის ბინოკულარი და ჯოისტიკი

ქირურგი ბინოკულარიდან ღებულობს საოპერაციო ველის სამგანზომილებიან გამოსახულებას, ხოლო ოკულარის ქვემოთ განთავსებული ხელის მანიპულატორებით ე.წ. „ჯოისტიკით" აწარმოებს ოპერაციას (სურათი 46).

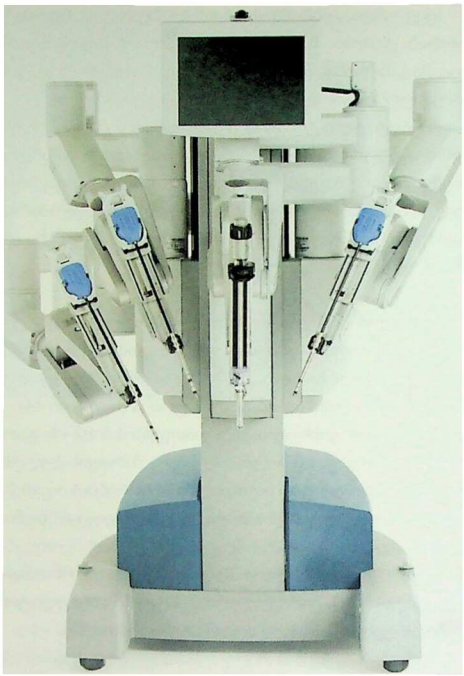

სურათი 48. რობოტი-მანიპულატორი

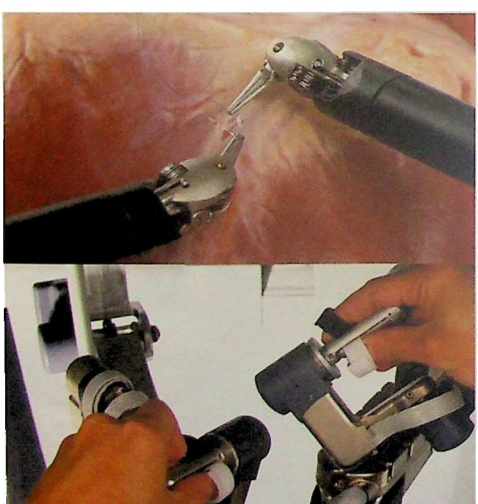

სურათი 47 რობოტის „მკლავების" სინქრონული მოძრაობა

ოპერატორის ხელების მოძრაობის ციფრული ინფორმაცია მანიპულატორიდან გადაეცემა რობოტის „მკლავებს", რომლებიც სინქრონულ რეჟიმში ასრულებენ იდენტურ მოძრაობას (სურათი 47).

სამგანზომილებიანი ხედვის სისტემა უმაღლესი ხარისხისაა, ვინაიდან მუდმივად ხდება ვიდეოპროცესორიდან გამოსული კადრის ფილტრაცია, ხოლო ლაპაროსკოპის ტემპერატურის ავტომატური რეგულაციის სისტემა გამორიცხავს ოპერაციის მსვლელობაში ლინზური სისტემის დანისვლას.

კონსოლის ქვედა ნაწილში განთავსებული ფეხის მანიპულატორების საშუალებით ხორციელდება სხვადასხვა ტიპის ელექტროგენერატორების გააქტიურება და გამოსახულების მოახლოება-დაშორება (Zoom).

რობოტ da Vinci-ის აქვს სამი ან ოთხი სამანიპულაციო მკლავი, რომელთაგან ერთი განკუთვნილია 3D განზომილებიანი ენდოსკოპისთვის, ხოლო დანარჩენი სამი – ინსტრუმენტების დასაჭერად (სურათი 48).

აღსანიშნავია, რომ ოპერაციის მსვლელობაში ინსტრუმენტის გამოცვლისას, რობოტი იმახსოვრებს მის პოზიციას და მეორე ინსტრუმენტს ზუსტად იმავე პოზიციაში ათავსებს.

ლაპაროსკოპული ქირურგიის მსგავსად, რობოტ-ასისტირებულ ქირურგიაში გამოიყენება მიდგომის და სამანიპულაციო ინსტრუმენტები, რომელთა დიამეტრი შეადგენს 8 და 5 მმ-ს. ინსტრუმენტებს გააჩნიათ საყრდენი წერტილის გარშემო 360^0-ით ბრუნვისა და შვიდი მიმართულებით როტაციის უნარი, აღჭურვილი არიან ხელის კანკალის „გაფილტვრის" და ტაქტილური შეგრძნების იმიტირების სისტემებით (სურათი 49).

სურათი 49. 1. 360^0 ბრუნვისა და შვიდი მიმართულებით როტაციის იარაღი;
2. იარაღის მოძრაობა ხელის მოძრაობის შესაბამისად

ბიბლიოგრაფია

1. თ.ჩართოლანი. ღია და ლაპაროსკოპული პროთეზირებადი თიაქარპლასტიკა. თბილისი 2009, 119-129.
2. McCarus SD. Physiologic mechanism of the ultrasonically activated scalpel. J Am Assoc Gynecol Laparosc. 1996;3:601-608.
3. Amaral JF, Chrostek C. Depth of thermal injury: ultrasonically activated scalpel vs. electrosurgery. Surg Endosc. 1995;9:226.
4. Hambley R, Hebda PA, Abell E, Cohen BA, Jegasothy BV. Wound healing of skin incisions produced by ultrasonically vibrating knife, scalpel, electrosurgery, and carbon dioxide laser. J Dermatol Surg Oncol. 1988;14:1213-1217.
5. Amaral JF. Laparoscopic application of an ultrasonically activated scalpel. Gastrointest Endosc Clin North Am. 1993;3:381-392.
6. Canes D, Desai MM, Aron M, Haber GP, Goel RK, Stein RJ, et al. Transumbilical Single-Port Surgery: Evolution and Current Status. Eur Urol. 2008;54 5:1020-1029
7. E.D. Crawford, J.S. Kennedy, V. Sieve, "Use of the LigaSure™ Vessel Sealing System in Urologic Cancer Surgery", Grand Rounds in Urology (1999), Vol. 1, Issue 4.
8. S.L. Peterson, P.L. Stranahan, D. Schmaltz, C. Mihaichuk, N. Cosgriff, "Comparison of Healing Process following Ligation with Sutures and Bipolar Vessel Sealing", Surgical Technology International (1999).
9. Kaouk JH and Palmer JS. Single-port laparoscopic surgery: initial experience in children for
10. varicocelectomy. BJU Int. 2008;102(1):97-99.
11. McCarus SD. Improving herniation outcomes without trocar site fascial closure: a multicenter trial. Poster presented at: Annual Meeting of the American Association of Gynecologic Laparoscopists; October 2004; New Orleans;
12. La. Eubanks (Editor); Lee L., M.D. Swanstrom (Editor); Nathaniel J. Soper (Editor) Lippincott Williams & Wilkins 2nd Edition 2004 Endosc (1998) 12:876-878.

ლაპაროსკოპიის ზოგადი პრინციპები

თ. ჩართოლანი, მ. ვილაბე

ლაპაროსკოპული ოპერაციების ჩვენება და უკუჩვენება, პაციენტთა შერჩევა. ღია ქირურგიული ოპერაციე - ბისაგან განსხვავებით, ლაპაროსკოპული მიდგომით დაავადებათა ქირურგიული მკურნალობა მოითხოვს პაციენტთა განსაკუთრებულ შერჩევას, რაც მეტწილად განპირობებულია ორი ძირითადი ფაქტორით.

პირველი რიგის უმნიშვნელოვანეს ფაქტორს წარმოადგენს თავად ლაპაროსკოპული ოპერაციის განხორციელებისთვის აუცილებელი მუცლის შიდა დადებითი წნევის შექმნასთან დაკავშირებული ინტრაოპერაციული ან პოსტოპერაციული გართულებები და მათი მძიმედ მიმდინარეობის შესაძლო რისკი.

ლაპაროსკოპული ოპერაციისთვის პაციენტთა მკაცრი შერჩევა შესაძლებელს ხდის უკვე წინა საოპერაციო ეტაპზე იყოს თავიდან აცილებული მოსალოდნელი სპეციფიკური გართულებების მნიშვნელოვანი ნაწილი.

რაც შეეხება მეორე ფაქტორს, რომელიც აერთიანებს საოპერაციო გუნდის შესაბამისი კვალიფიკაციის მედპერსონალით დაკომპლექტებას და თავად კლინიკის აღჭურვას სათანადო აპარატურით – პრობლემა მთელი მსოფლიოს მასშტაბით მეტნაკლებად დაძლეულია და დღეისთვის აღნიშნული საკითხები ლაპაროსკოპული ტექნოლოგიების წარმატებული გავრცელების ხელისშემშლელ ფაქტორებად აღარ ითვლება.

დღეისთვის ლაპაროსკოპული ოპერაციის წინააღ - მდეგჩვენებათა ნუსხას შედარებითი დატვირთვა აქვს და დამოკიდებულია მრავალ ფაქტორზე.

როგორც ზემოთ აღინიშნა, მეორე რიგის ფაქტორებს მიეკუთვნებიან თავად ოპერატორის კვალიფიკაცია, კონკრეტული ლაპაროსკოპული ოპერაციის შესრულე - ბის პირადი გამოცდილება, საოპერაციო გუნდის შესაბამისი კვალიფიკაცია და კლინიკაში სათანადო მატე - რიალურ-ტექნიკური ბაზის არსებობა.

თუ ქირურგს გაკეთებული აქვს ასი ან მეტი ლაპაროსკოპული ქოლეცისტექტომია, III-IV სტადიის მორბიდული სიმსუქნე შეიძლება არ ჩაითვალოს ლაპაროსკოპული ქოლეცისტექტომიის წინააღმდეგჩვენებად. მაგრამ, თუ იგივე ქირურგი თავის პრაქტიკაში პირველი ლაპაროსკოპული კოლექტომიის შესრულებას გეგმავს, III-IV სტადიის მორბიდული სიმსუქნე ლაპაროსკოპუ - ლი ჩარევის აბსოლუტურ უკუჩვენებად ჩაითვლება.

ლაპაროსკოპული ოპერაციის აბსოლუტურ უკუჩვენებას წარმოადგენს:

- მიოკარდიუმის მწვავე ინფარქტი;
- თავის ტვინის სისხლის მიმოქცევის მწვავე მოშლა;
- არაკორეგირებული კოაგულოპათია.

ლაპაროსკოპული ოპერაციის შედარებით უკუჩვენებას წარმოადგენს:

- ზოგადი გაუტკივარების უკუჩვენება;
- დაჭიმული პნევმოპერიტონეუმის უკუჩვენება;
- გავრცელებული პერიტონიტი;
- მუცლის ღრუს გადატანილი ოპერაცია;
- სისხლდენისკენ მიდრეკილება;
- ორსულობის ბოლო ტრიმესტრი;
- III-IV სტადიის მორბიდული სიმსუქნე.

ენდოსკოპიური ქირურგია მკაცრ მოთხოვნებს უყენებს წინასაოპერაციო გამოკვლევებს და წინასაოპერაციო დიაგნოზის სიზუსტეს, რაც განპირობებულია ენდოქირურგიის ისეთი თავისებურებებით, როგორიცაა საოპერაციო ველის ორგანზომილებიანი გამოსახულება და საოპერაციო ველის შეზღუდული სივრცე, ორგანოების მანუალური პალპაციის შეუძლებლობა და სხვ.

მაგალითად, საეჭვო ქოლედოქოლითიაზი არ წარმოადგენს წინასაოპერაციო რეტროგრადული ქოლანგიოგრაფიის აბსოლუტურ ჩვენებას ღია ქოლეცისტექტომიისთვის, ვინაიდან ოპერაციის პროცესში ქოლანგიოგრაფია, მანუალური გამოკვლევა და ნაღვლის საერთო სადინარის რევიზია დიაგნოზის დაზუსტების საშუალებას იძლევა. ლაპაროსკოპული ქოლეცისტექტომიის შემთხვევაში კი ოპერაციისწინა პერიოდში ღვიძლგარეთა სადინრების მდგომარეობა სრულად უნდა იყოს გამოკვლეული, ვინაიდან ლაპაროსკოპული ქოლანგიოგრაფიის ან ლაპაროსკოპული ქოლედოქოტომიის შესრულება მოითხოვს ქირურგიული გუნდის სპეციალურ მომზადებას და სპეციფიკური ხასიათის ინსტრუმენტების და ხელსაწყოების გამოყენებას.

პაციენტთა წინასაოპერაციო მომზადება. ლაპაროსკოპული ქირურგია მოითხოვს ისეთივე მკაცრ სტანდარტულ წინასაოპერაციო მომზადებას, როგორც ღია ქირურგია, თუმცა ლაპაროსკოპული მეთოდის თავისებურებების გამო, პაციენტი დამატებით საჭიროებს სპეციფიკური ხასიათის მომზადებას.

პაციენტის საოპერაციო მაგიდაზე მდებარეობით გამოწვეული სისხლის მიმოქცევის შენელება (მაგალითად, ტრენდელენბურგის პოზიცია), სისხლში CO_2-ის კონცენტრაციის მომატება, მუცლის ღრუს შიდა წნევის მომატება მნიშვნელოვნად ზრდის ღრმა ვენების თრომბოზის განვითარების რისკს. ამ გართულების პრევენციის მიზნით გამოიყენება წყვეტილი პნევმოკომპრესია, რომელიც იწყება წინასაოპერაციო პერიოდში, გრძელდება ოპერაციის მსვლელობის დროს და პოსტოპერაციული პირველი ორი დღის განმავლობაში.

სურათი 1. მრავალფუნქციური საოპერაციო მაგიდა

ასევე აუცილებელია ასპირაციის რისკის ზრდასთან დაკავშირებული ღონისძიებების ჩატარება. ასპირაციის განვითარების ძირითად ფაქტორებს წარმოადგენენ მომატებული მუცლის შიდა წნევა და ტრენდელენბურგის პოზიცია უკან გადახრილი თავით. ასპირაციის რისკის და კუჭის შიგთავსის „აგრესიულობის" შემცირების მიზნით შესაძლებელია გამოყენებული იყოს ანტაციდები (კუჭის წვენის მჟავიანობის დამაქვეითებელი პრეპარატები) და პროკინეტიკები (კუჭის მოტორიკის გამაუმჯობესებელი პრეპარატები).

საოპერაციო ბლოკის სტრუქტურა. ლაპაროსკოპული ოპერაციის წარმატებულად შესრულების წინაპირობას წარმოადგენს პროცესის ზუსტად ორგანიზება და ლაპაროსკოპული აპარატურის სწორი განლაგება.

საოპერაციო დარბაზის ფართი უნდა იყოს საკმარისად დიდი, რათა შესაძლებელი იყოს ლაპაროსკოპული აპარატურის მთლიანი კომპლექტის თავისუფალი განთავსება. საოპერაციო მაგიდას უნდა ჰქონდეს პაციენტის საფიქსაციო რბილი ფიქსატორები, რათა გამორიცხოს პაციენტის შესაძლო ტრავმირება მაგიდის პოზიციის შეცვლის შემთხვევაში.

საოპერაციო მაგიდაზე პაციენტის მდებარეობა დამოკიდებულია ოპერაციის სახეზე და მისი შესრულების მეთოდიკაზე. მაგალითად, ლაპაროსკოპული სპლენექტომია ლატერალური მიდგომით სრულდება ზურგზე მწოლიარე პაციენტზე, სოლო ლაპაროსკოპული სპლენექტომია მედიალური მიდგომით სრულდება მარჯვენა გვერდზე მწოლიარე პაციენტზე. საოპერაციო მაგიდაზე პაციენტის არასწორმა პოზიციამ მარტივი ქირურგიული ოპერაცია შეიძლება გადააქციოს ქირურგისთვის რთულ და პაციენტისთვის სახიფათო პროცედურად. ამიტომ, ლაპაროსკოპულ ბლოკში საოპერაციო მაგიდა უნდა იყოს მობილური და ადვილად სამართავი. თანამედროვე საოპერაციო მაგიდები აღჭურვილია ავტომატური მართვის პულტით, პაციენტის საფიქსაციო სხვადასხვა სახის მოდულებით, რაც საშუალებას იძლევა ოპერაციის მსვლელობისას სწრაფად შეიცვალოს პაციენტის პოზიცია (სურათი 1).

პაციენტის მდებარეობის შეცვლის ერთ-ერთ ძირითად მიზანს წარმოადგენს საოპერაციო ორგანოს მაქსიმალურად მაღალი პოზიციის მიცემა, რასაც მოჰყვება მიმდებარე ანატომიური სტრუქტურების სიმძიმის ცენტრის გადანაცვლება და მათი გადაადგილება, რაც თავის მხრივ შეზღუდული საოპერაციო სივრცის ოპტიმიზაციას იწვევს. პაციენტის პოზიციის პერიოდული

ცვლა ხშირად გამოიყენება ურგენტულ ქირურგიაში, როდესაც გავრცელებული პერიტონიტის გამო საჭირო ხდება მუცლის ღრუს სრულყოფილი სანაცია.

ლაპაროსკოპული ოპერაციების უმეტესობა სრულდება მოდიფიცირებული ლითოტომიის პოზიციაში – პაციენტი წევს ზურგზე, ქვედა კიდურები მენჯ-ბარძაყისა და მუხლის სახსრებში ოდნავ მოხრილია, ბარძაყები კი განზიდული. თუ ოპერაცია სრულდება მუცლის ქვემო ნახევარში, პაციენტს ეძლევა ტრენდელენბურგის პოზიცია, ხოლო მუცლის ზემო ნახევარში და შუასაყარში – ფაულერის პოზიცია (სურათი 2A, 2B, 2C).

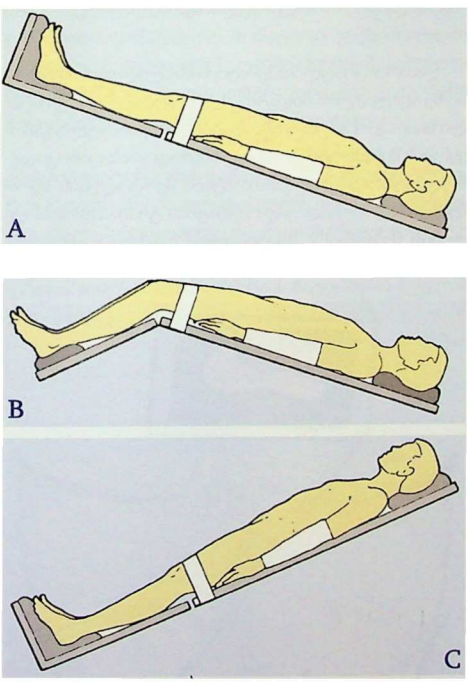

სურათი 2. A. ტრენდელენბურგის პოზიცია; **B.** ტრენდელენბურგის პოზიცია მოხრილი ქვედა კიდურებით; **C.** ფაულერის პოზიცია

ხშირად საჭირო ხდება პაციენტის დახრა მარჯვენა ან მარცხენა გვერდზე. მაგალითად, ლაპაროსკოპული აპენდექტომიის დროს, ბრმა ნაწლავთან მიდგომის გაადვილების მიზნით, პაციენტს ეძლევა ანტიტრენდელენბურგის პოზიცია და საოპერაციო მაგიდა 20-30-ით იხრება მარცხნივ. შედეგად დიდი ბადექონი და წვრილი ნაწლავის მარყუჟები გადაინაცვლებენ ქვედა მიმართულებით, ხოლო ბრმა ნაწლავი, რომელიც თეძოს ფოსოშია ფიქსირებული, ღებულობს „პრივილეგირებულ" - ზედა მდებარეობას (სურათი 3).

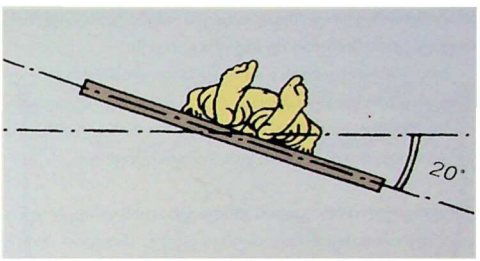

სურათი 3. საოპერაციო მაგიდის მარცხნივ გადახრა

რეტროპერიტონულ ორგანოებზე ოპერირებისას და სპლენექტომიის რიგ შემთხვევებში გამოიყენება პაციენტი მარცხენა ან მარჯვენა გვერდითი – ე.წ „თორაკალური" პოზიცია (სურათი 4)

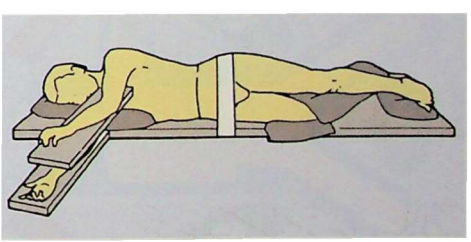

სურათი 4. პაციენტის მდებარეობა სააოპერაციო მაგიდაზე: თორაკალური პოზიცია

ლაპაროსკოპული ოპერაცია მიმდინარეობს ჩაბნელებულ საოპერაციოში. პირდაპირი ან არეკლილი მზის შუქი მკვეთრად აუარესებს მონიტორზე გამოსახულების ხარისხს. ამიტომ აუცილებელია შესავალი ნარკოზის და პირველი ტროაკრის ჩადგმის შემდეგ ფანჯრის ჩაბნელება ჟალუზებით ან შავი ფერის ნაჭრით.

საოპერაციო ბრიგადა ჩვეულებრივ შედგება ოპერატორის, ერთი ან ორი ასისტენტის და საოპერაციო დისგან. ერთ-ერთი ასისტენტი, როგორც წესი, მართავს ლაპაროსკოპს. ლაპაროსკოპული ოპერაციის წარმატებით შესრულების ერთ-ერთ სტრატეგიულ წინაპირობას წარმოადგენს ქირურგის და ლაპაროსკოპის ოპერატორის კოორდინირებული მოქმედება, ვინაიდან ოპერაციის მსვლელობისას საოპერაციო ველის პერიოდული არასინქრონული ვიზუალიზაცია ოპერატორის დეზორიენტაციის მიზეზი შეიძლება გახდეს.

ღია ქირურგიისგან განსხვავებით, ლაპაროსკოპულ ქირურგიაში საოპერაციო გუნდის მუდმივი შემადგენლობა ზრდის ოპერაციის უსაფრთხოების ხარისხს და მკვეთრად ამცირებს ჩარევის ხანგრძლივობას.

ქირურგიული ბრიგადის განლაგება დამოკიდებულია ოპერაციის სახეობაზე, თუმცა ყველა მათგანი ძირითადად ეფუძნება „ფრანგულ“ ან „ამერიკულ“ წესს:

„ფრანგული“ წესი. პაციენტი წევს ზურგზე, გაშლილი ფეხებით. ქირურგი (A) დგას პაციენტის ფეხებს შორის, ლაპაროსკოპის ოპერატორი (B) მისგან მარჯვნივ, ხოლო პირველი ასისტენტი (C) პაციენტისაგან მარჯვენა მხარეს (სურათი 5).

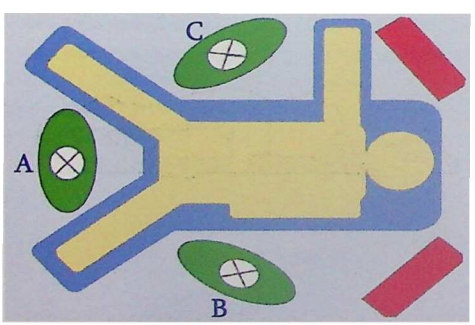

სურათი 5. ქირურგიული ბრიგადის განლაგების „ფრანგული“ წესი

„ამერიკული“ წესი: პაციენტი წევს ზურგზე. ქირურგი (A) დგას პაციენტისგან მარცხნივ, ლაპაროსკოპის ოპერატორი (B) – მოპირდაპირე მხარეს – პაციენტისგან მარჯვნივ, ხოლო პირველი ასისტენტი (C) – ოპერატორის გვერდით და მისგან მარჯვნივ (სურათი 6).

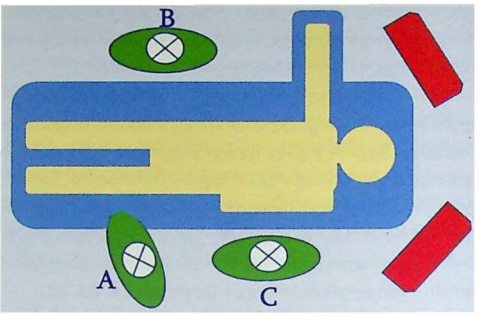

სურათი 6. ქირურგიული ბრიგადის განლაგების „ამერიკული“ წესი

ლაპაროსკოპული ოპერაციის მსვლელობისას ორგანოზე ადეკვატური მიდგომა, მისი ოპტიმალური ვიზუალიზაცია და სამუშაო იარაღების კომფორტული გამოყენების შესაძლებლობა ასევე ბევრად არის დამოკიდებული ტროაკრების განთავსების წერტილების სწორ შერჩევაზე. მიუხედავად ოპერაციის ტიპისა და შესრულების მეთოდისა, სასურველია დაცული იყოს ე.წ.

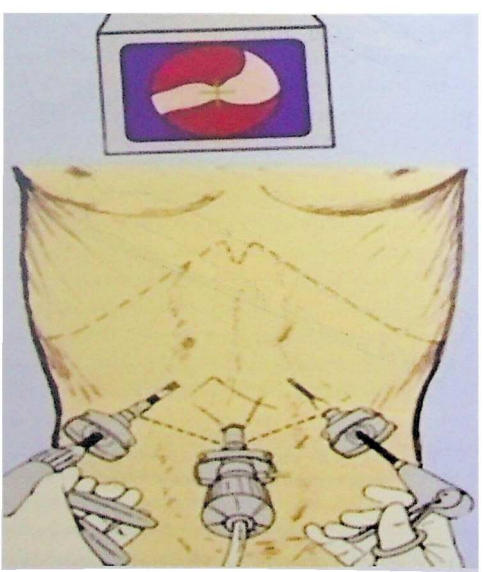

სურათი 7. სამუშაო ტროაკრების და მონიტორის პოზიცია „სამკუთხედის“ პრინციპით

„სამკუთხედის" პრინციპი: ქირურგის სამუშაო ტროაკრები იდგმება ცენტრალური ტროაკრის მარჯვენა და მარცხენა მხარეზე, იმ გათვლით, რომ საოპერაციო არეს დონეზე ინსტრუმენტების ტუჩები ერთმანეთის მიმართ 90-იან კუთხეს ქმნიდნენ. მონიტორი იდგმება ქირურგის პირდაპირ ან ოდნავ გვერდზე, რაც უზრუნველყოფს ორგანზომილებიან გამოსახულებაზე ქირურგის სტერეოტაქსული მოძრაობების გაადვილებას და მაქსიმალურ სიზუსტეს. ოპერატორის, ლაპაროსკოპის, საოპერაციო ველის და მონიტორის ერთ ხაზზე განლაგება წარმოადგენს ქირურგისათვის ყველაზე კომფორტულ ვარიანტს (სურათი 7).

თანამედროვე ლაპაროსკოპული ურიკები აღჭურვილია მეორე შედარებით მცირე ზომის მოძრავი მონიტორებით. დამატებითი მონიტორი ფიქსირებულია სპეციალურ მობილურ მკლავზე, რომლის საშუალებითაც შესაძლებელია ოპერაციის მსვლელობაში მონიტორის ნებისმიერ პოზიციაში გადაყვანა.

პნევმოპერიტონეუმის დამყარება და პირველი ტროაკრის ჩადგმა. პნევმოპერიტონეუმის დამყარება წარმოადგენს ლაპაროსკოპული ოპერაციის ერთ-ერთ ყველაზე საპასუხისმგებლო ეტაპს. მუცლის ღრუში არაფეთქებადი აირის, ნახშირორჟანგის ჩატუმბვით მუცლის წინა კედელსა და მუცლის ღრუს ორგანოებს შორის იქმნება ოპერაციის შესრულებისთვის საჭირო სამუშაო სივრცე ე.წ. „აიროვანი ბალიში" (სურათი 8).

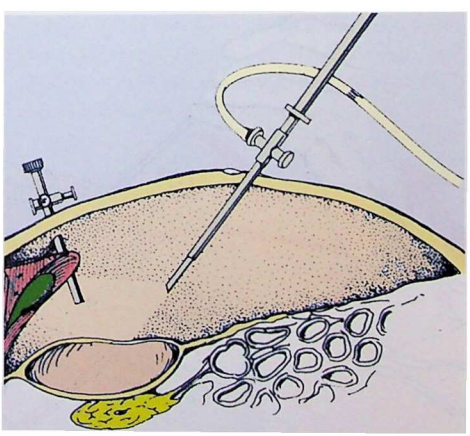

სურათი 8. აიროვანი ბალიშის შექმნა

მუცლის წინა კედლის პუნქციის და პირველი ტროაკრის განთავსების ყველაზე უსაფრთხო და იდეალურ ადგილად მიჩნეულია ჭიპი და ჭიპის მიმდებარე არე. რის მიზეზსაც წარმოადგენს ჭიპის რგოლის ცენტრალური მდებარეობა და მის პერიმეტრზე, განსაკუთრებით კი ჭიპის რგოლის ქვედა კიდეზე, კანქვეშა ცხიმოვანი ქსოვილის შედარებით თხელი შრის არსებობა, რაც ამ არეში აადვილებს ვერეშის ნემსის უსაფრთხო პუნქციას (სურათი 9).

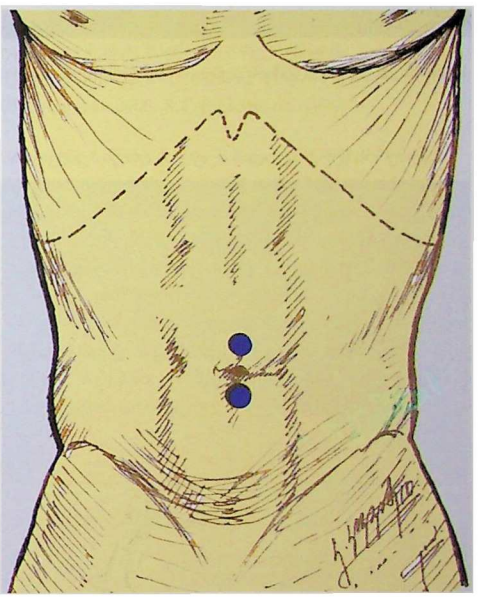

სურათი 9. ვერეში ნემსის პუნქციის და პირველი ტროაკრის განთავსების პარაუმბილიკური წერტილები

ქირურგის სათანადო კვალიფიკაციისა და შესაბამისი ჩვენების შემთხვევაში ვერეშის ნემსის ან პირველი ტროაკრის ჩადგმა მუცლის წინა კედლის ეპიგასტრალურ სისხლძარღვებისგან თავისუფალ ნებისმიერ წერტილშია შესაძლებელი. დღეისთვის ვერეშის ნემსის პუნქციის ოპტიმალურ ადგილად ითვლება ე.წ. პალმერის წერტილი – მარცხენა ლავიწის შუა ხაზზე ნეკნთა რკალიდან 3 სმ-ით ქვემოთ (R. Palmer, 1974; G.A. Vilos et al, 2007) (სურათი 10).

სურათი 10. ვერეშის ნემსის პუნქცია პალმერის წერტილში

პალმერის წერტილიდან მუცლის ღრუს პუნქციისას აუცილებელია წინასწარ ნაზოგასტრალური ზონდის ჩადგმა. აღნიშნული წერტილიდან პნევმოპერიტონეუმის დამყარების აბსოლუტურ უკუჩვენებას წარმოადგენენ გადატანილი კუჭის ან ელენთის ოპერაციები, სპლენომეგალია, პორტული ჰიპერტენზია, კუჭის ან კუჭუკანა ჯირკვლის სიმსივნეები, ხოლო მისი გამოყენება რეკომენდებულია, როდესაც საეჭვოა პერიუმბილიკალური შესორცებების არსებობა ან სახეზეა თეთრი ხაზის ცენტრალური ლოკალიზაციის თიაქარი.

მორბიდული სიმსუქნით დაავადებულ პაციენტებში რიგი ავტორები უპირატესობას ანიჭებენ პნევმოპერიტონეუმის შექნას ტრანსვაგინალურად – სამვილოსნოს ფუძის ან უკანა თაღის ვერეშის გრძელი ნემსის პუნქცი - ით (A.N. Trivedi et al, 1994; R. Pasic et al, 1999; Santala et al, 1999).

პნევმოპერიტონეუმის შექმნისთვის ძირითადად შემდეგი ორი მეთოდი გამოიყენება:

პნევმოპერიტონეუმის შექმნის და პირველი ტროკარის ჩადგმის კლასიკური მეთოდი: ჭიპის ზედა ან ქვედა ნაკეცთან ტარდება განივი ან გრძლივი მიმართულების ერთ სანტიმეტრიანი განაკვეთი. მას შემდეგ, რაც გაიკვე - თება კანი და კანქვეშა ცხიმოვანი ქსოვილი, აუცილე - ბელია მუცლის კედლის წინა მიმართულებით დაქაჩვა, რისთვისაც პროცედურის კლასიკური ვარიანტი გულისხმობს ჭიპზე ბაკჰაუზის („ცაპკა") ტიპის თეთრეულის მომჭერის დადებას და ქირურგის მიერ მარცხენა ხელით მის ზედა მიმართულებით დაქაჩვას. მუცლის კედლის წინა ტრაქციის ფონზე ოპერატორი მარჯვენა ხელის მტევნის მოძრაობით ჭრილობაში აცურებს ვერეშის ნემსს, ისე, რომ ნემსის წვეტი აპონევროზული შრის მიმართ ქმნიდეს 90 გრადუსიან კუთხეს, ხოლო პაციენტის ჰორიზონტალური ღერძის მიმართ – დაახლოებით 50-70^0-იან კუთხეს (სურათი 11).

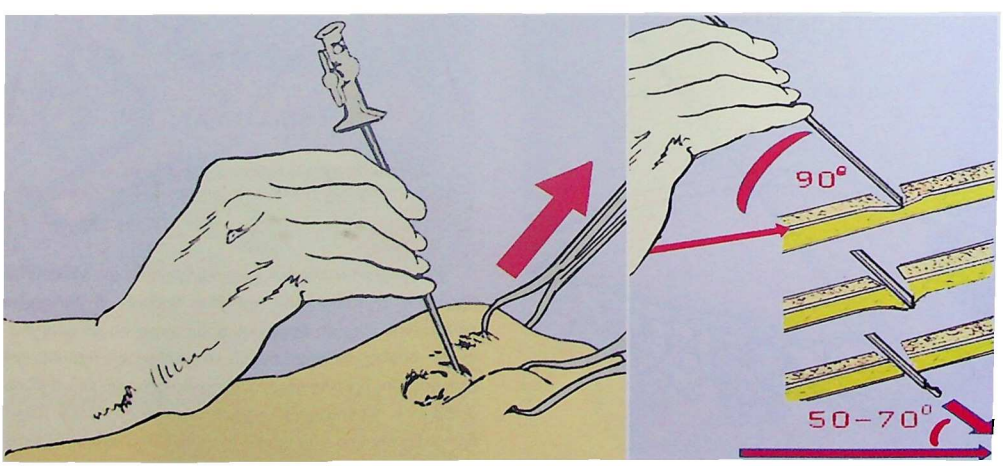

სურათი 11. მუცლის წინა კედლის პუნქცია ვერეშის ნემსით

მუცლის კედლის პუნქციისას ქირურგი ტაქტილურად შეიგრძნობს ორი წინააღმდეგობის დაძლევას – აპონევროზის და პერიტონეუმის ფურცლის გავლას.

თავისუფალ სივრცეში მოხვედრისთანავე ნემსის სანათურში ჩამონტაჟებული ბლაგვტუჩიანი სტილეტი ავტომატურად გადაინაცვლებს ნემსის წვეტში, რაც უზრუნველყოფს ნემსის ბასრი პირიდან მიმდებარე ანატომიური სტრუქტურების ასხლეტას (სურათი 12).

ინსუფლაციის დაწყებამდე, აუცილებელია ვერეშის ნემსის სწორი მდებარეობის დადგენა, რისთვისაც გამოიყენება შემდეგი სინჯები:

- **„გაქცეული" წვეთის სინჯი**: ვერეშის ნემსის ყუნწზე ეწვეთება იზოტონური ხსნარი, ხორციელდება მუცლის წინა ტრაქცია, რაც განაპირობებს მუცლის ღრუში უარყოფითი წნევის შექმნას. ნემსის სწორი განთავსების შემთხვევაში, სითხის წვეთი იღვრება მუცლის ღრუში, ხოლო მისი არასწორი მდებარეობისას, წვეთი რჩება ადგილზე (სურათი 13).

- **შპრიცის სინჯი**: მუცლის ღრუში ვერეშის ნემსიდან შეყავთ 5-10 მლ ფიზიოლოგიური ხსნარი. შპრიცში უარყოფითი წნევის შექმნის შემდეგ სითხის ასპირაცია მიანიშნებს ნემსის წვერის არა თავისუფალ, არამედ შემოფარგლულ სივრცეში განთავსებას (სურათი 14).

- **აპარატის სინჯი**: გაზგამტარი მილი უერთდება ვერეში ნემსის შესაბამის კანულას, ინსუფლატორის ჩართვის მომენტში ინდიკატორის მიერ რეგისტრირებული უარყოფითი მუცელშიდა წნევა ნემსის სწორ განთავსებაზე მიუთითებს.

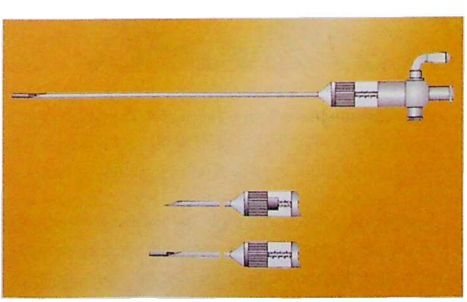

სურათი 12. „უსაფრთხო" ვერეშის ნემსი

აღწერილი სინჯები მარტივი შესასრულებელია და, რაც მნიშვნელოვანია, მათი კომპლექსური გამოყენება მაღალეფექტურია. იმ შემთხვევაში, თუ სამი ცდის შემდეგაც რომელიმე სინჯი ვერეშის ნემსის სწორ განთავსებას საეჭვოს ხდის, აუცილებელია პნევმოპერიტონეუმის შექმნის ალტერნატიული მეთოდების გამოყენება (D.M. Rosen et al, 1998; M.G. Munro et al, 2002; D. Molloy et al, 2002).

გამოქვეყნებული პუბლიკაციების მეტაანალიზის მიხედვით ვერეშის ნემსი პირველ ცდით იდგმება შემთხვევათა 85-87%-ში, მეორე ცდით – 8,5-11%-ში, მესამე ცდით – 2-3%-ში, ოთხი და მეტი ცდით 0,3-1,6%-ში. გართულებების საერთო მაჩვენებელმა შესაბამისად შეადგინა 0,8-16,3%, 16 -37%, 44,4 -64% და 84,6-100% (B. Teoh et al, 2005; R.F. Richardson, 1999) .

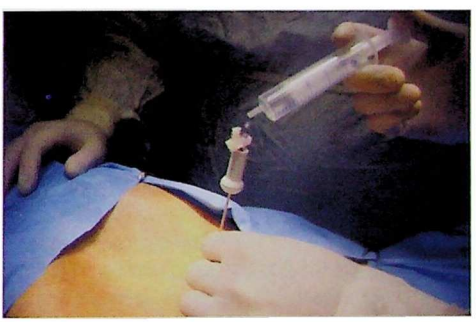

სურათი 13. „გაქცეული" წვეთის სინჯი

სურათი 14. შპრიცის სინჯი

კომპანია KARL STORZ-ის მიერ შემუშავებული იყო ოპტიკური ვერეშის ნემსი, რომლის დიამეტრია 2,1 სმ, ხოლო სიგრძე 10,5 სმ. მის სანათურში ჩამონტაჟებულია 0 გრადუსიანი 1,2 მმ დიამეტრის ფიბრობოჭკოვანი მინი ლაპაროსკოპი. ხელსაწყო მუცლის ღრუს ვიზუალური კონტროლის ქვეშ პუნქციის და პირველი ტროაკრის ვიდეოკონტროლით ჩადგმის საშუალებას იძლევა (სურათი 15).

სურათი 15. ოპტიკური ვერეშის ნემსი(KARL STORZ)

მიუხედავად მუცლის ღრუს პუნქციის ვიზუალური კონტროლით შესრულების შესაძლებლობისა, ოპტიკური ნემსი ბოლომდე არ გამორიცხავს მიდგომის ეტაპთან ასოცირებული გართულებების განვითარების რისკს (A. Audebert et al, 2000; J. Parker et al, 1999), რასაც თუნდაც G. Schaller-ის მიერ გამოქვეყნებული მონაცემები ადასტურებს – 184 მუცლის ღრუს პუნქციის ვიზუალური კონტროლით შესრულებისას აღირიცხა წვრილი ნაწლავის პერფორაციის ორი შემთხვევა.

ვერეშის ნემსის ჩადგმის შემდეგ ინსუფლაცია იწყება დაბალი სიჩქარით – 1 ლ/წთ, ვინაიდან მუცლის ღრუს ფორსირებულმა გაბერვამ შეიძლება გამოიწვიოს გულ-სისხლძარღვთა სისტემის მნიშვნელოვანი დარღვევები. ნემსის სწორად განთავსების შემთხვევაში, 500 მლ აირის ინსუფლირების შემდეგ ქრება ღვიძლის მოყრუ - ების საზღვრები. პნევმოპერიტონეუმის ოპტიმალური დონის – 12-14 mm/hg წნევის მისაღწევად ნორმოსთე - ნული კონსტიტუციის პაციენტებში საკმარისია 6 ლ აირის ინსუფლირება.

მუცლისშიდა წნევის დასაშვებ მაქსიმალურ ზედა ზღვრად მიჩნეულია 16 mm/hg, თუმცა რიგი ავტორების მიერ რეკომენდებულია 20-25 mm/hg მუცელშიდა წნევის დამყარება, რაც მათი აზრით პირველი ტროაკრის უსაფრთხოდ ჩადგმის საშუალებას იძლევა. პირველი ტროაკრის ჩადგმის შემდეგ პნევმოპერიტონეუმი მაჩვენებელი მცირდება 10-15 mm/hg-მდე.

ოპერაციის მსვლელობაში მუცელშიდა წნევის არაკონტროლირებადი აწევა შესაძლებელია მოხდეს მხოლოდ ინსუფლატორის გაუმართაობის შემთხვევაში, ვინაიდან თანამედროვე ინსუფლატორები, როგორც წესი ავტომატურად ინარჩუნებენ მუცელშიდა წნევის წინასწარ მიცემულ პარამეტრებს.

პნევმოპერიტონეუმის შექმნის და ვერეშის ნემსის ამოღების შემდეგ ქირურგი განაგრძობს მუცლის კედლის წინა ტრაქციას, ხოლო მარჯვენა ხელით ჭრილობაში აცურებს ტროაკარს, ისე, რომ ტროაკრის წვერი აპონევროზული შრის მიმართ ქმნიდეს მართ კუთხეს. ტროაკრის ჩადგმა ხორციელდება მუცლის წინა კედლის შრეების ეტაპობრივი გავლით, ტროაკრის როტაციული მოძრაობით. ტროაკარზე ზეწოლის ძალის, პუნქციის სიღრმის და მიმართულების კონტროლის მიზნით, რეკომენდებულია კანულის ტარის „დაფიქსირება" საჩვენებელი თითით (სურათი 16).

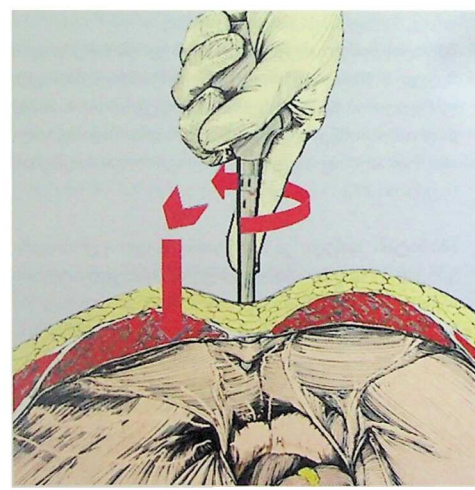

სურათი 16. პირველი ტროაკრის ჩადგმა კლასიკური მეთოდით

პაციენტის კონსტიტუციის და ტროაკრის ტიპის შესაბამისად, მუცლის წინა კედლის პუნქციისთვის საჭირო ღერძოვანი ზეწოლის ძალის მაჩვენებელი მერყეობს 2-დან 14 კგ-მდე (S.L. Corson et al, 1994; G.M. Tarney et al, 1999).

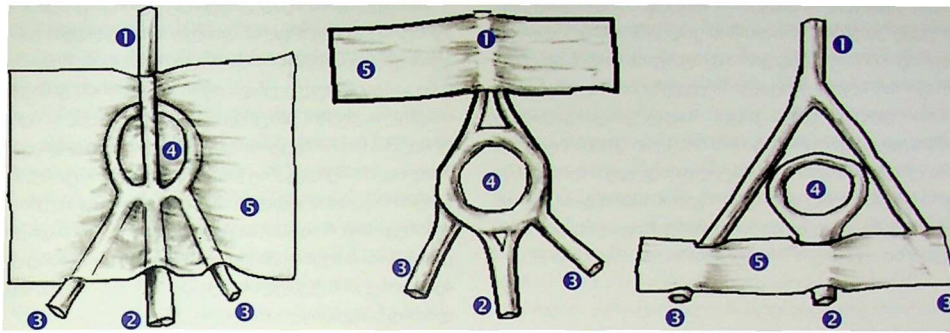

სურათი 17. პარაუმბილიკური სტრუქტურების ანატომიური ვარიაციები
1. მრგვალი იოგი; 2. ჭიპის იოგი; 3. ჭიპის ლატერალური იოგები; 4. ჭიპის რგოლი; 5. ჭიპის ფასცია

პნევმოპერიტონეუმის შექმნის და პირველი ტროკარის ჩადგმის Hasson-ის მეთოდი: ორი „ბრმა მანიპულაციის" – პნევმოპერიტონეუმის შექმნის და პირველი ტროკარის ჩადგმის გონივრული ალტერნატივა 1971 წელს შეიმუშავა ამერიკელმა ქირურგმა H. Hasson-მა. მოწოდებული ტექნიკა გულისხმობს მინილაპაროტომიული ჭრილობიდან პირველი ტროკარის ჩადგმას და შემდგომ პნევმოპერიტონეუმის შექმნას. პნევმოპერიტონეუმის შექმნის ეტაპზე ღია ლაპაროსკოპია Hasson-ის მიხედვით მინიმალურამდე ამცირებს მუცლის ღრუ ორგანოების და რეტროპერიტონული მსხვილი სისხლძარღვების დაზიანების რისკს. მართალია მეთოდი არ გამორიცხავს მუცლის წინა კედელზე მიხორცებული ორგანოების დაზიანებას, მაგრამ გართულების სწრაფი ამოცნობის და მისი დროული კორეგირების შესაძლებლობას იძლევა (H. Hasson, 2000; F. Zaraca et al, 1999).

მინილაპარატომიით პირველი ტროკარის ჩადგმა შესაძლებელია მუცლის წინა კედლის ნებისმიერი წერტილიდან, თუმცა ღია ლაპაროსკოპიისთვის ყველაზე იდეალურ ადგილად მიჩნეულია ჭიპის რგოლის ქვედა კიდე. მუცლის წინა კედლის ამ მონაკვეთს, რომელიც ხშირად მოიხსენიება როგორც მუცლის წინა კედლის ფანჯარა, აქვს ყველაზე მცირე რაოდენობის ანატომიური შრეები: კანი, თეთრი ხაზი, განივი ფასცია, პრეპერიტონული ცხიმი და პერიტონეუმი. აღნიშნული არე თავისუფალია კანქვეშა ცხიმოვანი ქსოვილისაგან და კუნთოვანი შრისაგან. შესაბამისად ღია ლაპაროსკოპიის წარმოება ყველაზე მარტივად და უსაფრთხოდ ამ არეში არის შესაძლებელი.

ჭიპის რგოლს და მთლიანად ამ უნიკალურ ანატომიურ სტრუქტურას ქმნიან ჭიპის ფასცია და შემდეგი იოგები: მრგვალი იოგი (ობლიტირებული ჭიპის ვენა); ჭიპის იოგი (ობლიტირებული ჭიპის არტერია); ჭიპის წყვილი მედიალური იოგი.

პარაუმბილიკურად Hasson-სი მეთოდით პირველი ტროკარის ჩადგმისას გასათვალისწინებელია ამ ანატომიური სტრუქტურების ურთიერთგანლაგების სამი ვარიაცია (სურათი 17):

კლასიკური მეთოდის მიხედვით, ჭიპის ლატერალურ კიდეებს მისი ფიქსირების მიზნით ედებათ ორი ატრავმატული ალისას ტიპის დამჭერი. მსუბუქი წინა ტრაქციის ფონზე, ჭიპის ქვედა ნაკეცთან ტარდება 2 სმ სიგრძის განივი, ნახევრად რკალისებრი ან გრძლივი მიმართულების განაკვეთი (სურათი 18).

სურათი 18. კანის პარაუმბილიკალური განაკვეთი

კანსაფარველის გაკვეთის შემდეგ, რბილი დამჭერები უკვე ედებათ ჭრილობის კიდეებს და ჭრილობის გაგანიერების შემდეგ, კანსა და ფასციას შორის არსებული ფიბროზული ქსოვილი შრევდება. მობილიზებული ჭიპის რგოლის ქვედა კიდეს, სადაც ფასცია გადადის კანში, ედება კოხერის ტიპის მომჭერი. ჭიპის რგოლის წინა ტრაქციის ფონზე, დისტალურად ედება მეორე მომჭერი და, მას შემდეგ, რაც ბლაგვი ან ბასრი დისექციით ფასცია განცალკევდება მიმდებარე ქსოვილისაგან, აპონევროზი იკვეთება მომჭერებს შორის (სურათი 19).

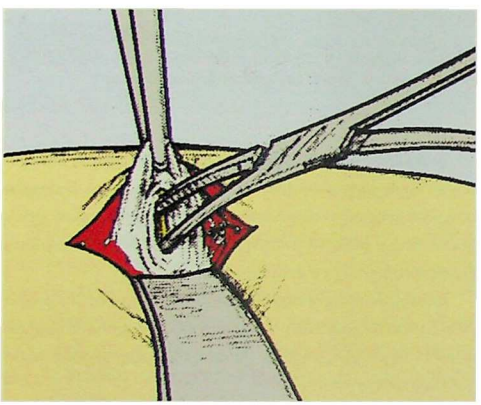

სურათი 19. თეთრი ხაზის დისექცია

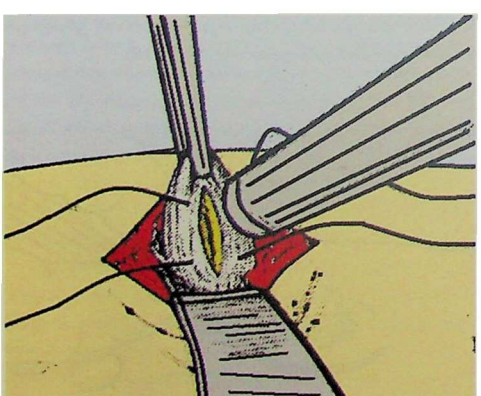

მანიპულაციის შემდეგი ეტაპები (განივი ფასციის და პერიტონეუმის ფურცლის დისექცია) სრულდება განსაკუთრებული სიფრთხილით. საჭიროების შემთხვევაში გამოყენებული უნდა იყოს ჭრილობის გამაფართოებელი კავები. სასურველია კედლისეული პერიტონეუმის ორი პინცეტით შეწაოჭება და მისი გადაკვეთა მხოლოდ მას შემდეგ, რაც გამოირიცხება პერიტონეუმის ნაოჭში ნაწლავის კედლის ან ბადექონის ჩაყოლება. იმ შემთხვევებში, როდესაც საეჭვოა პერიტონეუმის და ვის ცერას შორის შეხორცებების არსებობა, შესაძლებელია პერიტონეუმის ფურცლის ბლაგვი პერფორირება, მაგალითად საჩვენებელი თითით.

მინილაპაროტომიის დასრულების შემდეგ აპონევროზს ედება ქისისებრი ან ორი კვანძოვანი ნაკერი, რომლებმაც გადაკვანძვის შემდეგ უნდა უზრუნველყონ მუცლის ღრუს საიმედო ჰერმეტიზმი. მანიპულაციის დასასრულს ჭრილობაში იდგმება 10-11 მმ-იანი ტროაკარი, საჰერმეტიზაციო ძაფები იკვანძება და იწყება მუცლის ღრუს ინსუფლირება (სურათი 20).

მოწოდებულია მინილაპარატომიით პირველი ტროაკრის ჩადგმის (ღია ლაპაროსკოპიის) სხვა მოდიფიკაციებიც. მათ შორის Lafullarde-ს მოდიფიკაცია, რომელიც გულისხმობს პარამედიალური განაკვეთიდან სწორი კუნთის ბუდის წინა კალთის გაკვეთას, სწორი კუნთის ლატერალური მიმართულებით გადაწევას და შემდგომ უკანა კალთის და პერიტონეუმის ფურცლის გაკვეთას.

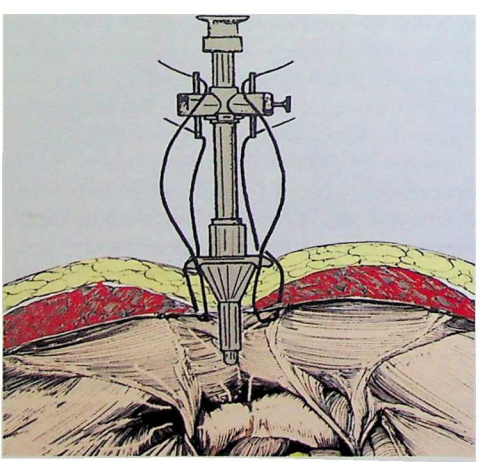

სურათი 20. A. ტროაკრის განთავსება მინილაპაროტომიულ ჭრილობაში; B. მეთოდის საბოლოო სქემატური გამოსახულება

აღნიშნული მოდიფიკაციის მიზანია ტროაკარული თიაქრის განვითარების პრევენცია, ვინაიდან ჭრილობის დახურვის პროცესში სწორი კუნთის წინა და უკანა კალთები ცალ-ცალკე იკერება.

ქ. თბილისის თორაკო-აბდომინურ კლინიკაში შემუშავდა პირველი ტროაკრის ჩადგმის Hasson-ის მეთოდის მოდიფიკაცია (თ. ჩართოლანი, 2005), რომლის გამოყენება ნაჩვენებია იმ პაციენტებში, რომლებიც ანამნეზში არ აღნიშნავენ გადატანილ მუცელკედეთას და, შესაბამისად, მუცლის წინა კედლის ვისცერასთან შეხორცებების ალბათობა პრაქტიკულად ნულის ტოლია.

მოდიფიკაციის არსი მდგომარეობს შემდეგში: ჭიპის ქვედა ნაკეცთან ტარდება განივი მიმართულების ნახევრად რკალისებრი განაკვეთი, სიგრძით 9-10 მმ. ჭიპის რგოლის ქვედა კიდეზე ედება კოსერის ტიპის კბილიანი მომჭერი, რის შემდეგაც აპონევროზი შრევდება ფიბროზული და ცხიმოვანი ქსოვილებისგან. ჭიპის რგოლის წინა ტრაქციის ფონზე, რგოლის ოდნავ დისტალურად აპონევროზი მაკრატლით იკვეთება განივი მიმართულებით პერიტონეუმის ფურცელთან ერთად. 8-9 მმ-ის სიგრძის აპონევროზულ ჭრილობაში 10 მმ-იანი ტროაკარი იდგმება სპეციალური გამტარის საშუალებით. შედეგად, ტროაკრის ირგვლივ იქმნება სრული ჰერმეტიზმი და არ ხდება საჭირო ქისისებრი ნაკერის დადება ან ბალონიანი ტროაკრის გამოყენება. ამავდროულად, სტანდარტულ მეთოდთან შედარებით, ერთი-ორად მცირდება პროცედურის ხანგრძლივობა.

პირველი ტროაკრის ჩადგმის სხვა ალტერნატიული მეთოდებიდან აღსანიშნავია შემდეგი:

ოპტიკური ტროაკარული სისტემები. პნევმოპერიტონეუმის დამყარების შემდეგ პირველი ტროაკრის ვიზუალური კონტროლით ჩადგმის იდეა მოწოდებული იყო Kurt Semm-ის მიერ 1973 წელს. მეთოდის არსია ოპტიკური სისტემის გამოყენებით მუცლის წინა კედლის ქსოვილოვანი შრეების ეტაპობრივი გადაკვეთა.

ვიდეოტროაკრები განსაკუთრებულ დატვირთვას იძენენ იმ შემთხვევებში, როდესაც დიდია მუცელშიდა შეხორცებების ალბათობა. ძირითადად გამოიყენება Covidien (AutoSuture)-ს წარმოების ტროაკარი – Visiport და Karl Storz -ის წარმოების ტროაკარი – EndoTIP.

Visiport ტროაკარული სისტემის პერფორატორი წარმოადგენს ღრუ მილს, რომლის დისტალური ნაწილი ობტურირებულია ე.წ ოპტიკური წვერით და მასში ჩამონტაჟებულია 1 მმ სისქის დანის პირი. ამ უკანასკნელის გააქტივება ხორციელდება პერფორატორის თავში განთავსებული სპეციალური სასხლეტით. დანის პირის ყოველი გააქტიურება ჭრილობას 1 მმ-ით აღრმავებს. პერფორატორის ტროაკარში განთავსების შემდეგ, მასში იდგმება ლაპაროსკოპი და მუცლის კედლის ეტაპობრივი კვეთა წარმოებს ვიზუალური კონტროლის ქვეშ, რაც, თვის მხრივ, მუცლის წინა კედლის შრეების იდენტიფიკაციის საშუალებას იძლევა (სურათი 21).

ვიდეოტროაკარი EndoTIP წარმოადგენს ორივე ბოლოში გახსნილ ღითონის მილს, რომლის გარეთა ზედაპირს აქვს ხრახნის მაგვარი კონფიგურაცია. თავად ტროაკრის დისტალური ნაწილი ბოლოვდება „ნახევარ რკალისებრი“ ბლაგვი კიდით. მას შემდეგ, რაც ტროაკარში განთავსდება ლაპაროსკოპი, დისტალური კიდე

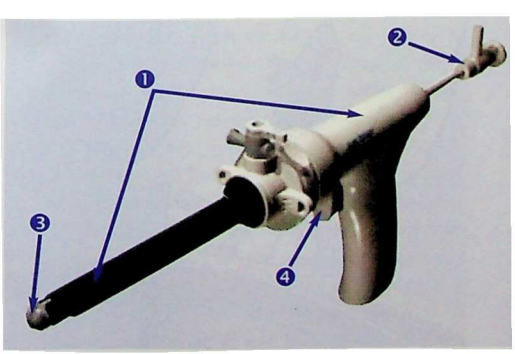

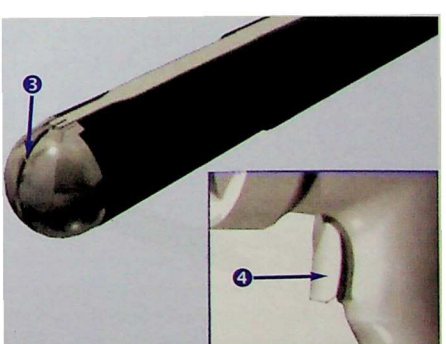

სურათი 21. ვიდეოტროაკარი Visiport

1. ტროაკარი; 2. ლაპაროსკოპი; 3. პერფორატორის ოპტიკურ წვერში ჩამონტაჟებული დანის პირი; 4. დანის სასხლეტი;

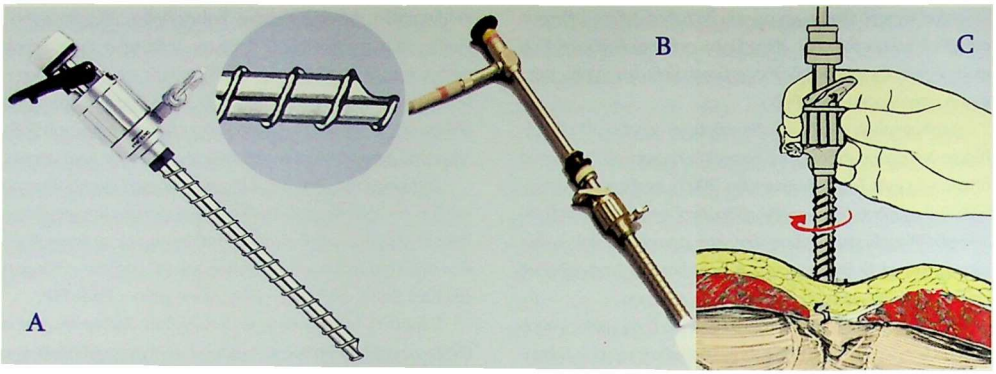

სურათი 22. A. ხრახნისებრზედაპირიანი ვიდეოტროკარი EndoTIP; B. ვიდეოტროკარი EndoTIP ჩადგმული ლაპაროსკოპით; C. ვიდეოტროკარი EndoTIP-ის მუცლის ღრუში ჩადგმა

იდგმება ჭრილობაში და ინსტრუმენტი ვიზუალური კონტროლის ქვეშ იხრახნება მუცლის კედელში (სურათი 22).

ტროკარული სისტემა VersaStep-ის კომპლექტში შედის ნეილონის ნაქსოვი 1,9 მმ-დიამეტრის კანულა, რომელსაც აქვს 15 მმ-მდე დილატაციის უნარი. მის პროქსიმალურ ნაწილში ჩამონტაჟებულ სარქვლოვან ადაპტერში შესაძლებელია გატარდეს ნებისმიერი ზომის ტროკარი (2-დან 15 მმ-მდე). პირველ ეტაპზე კანულაში იდგმება ვერეშის ნემსი და პნევმოპერიტონეუმი მყარდება კლასიკური წესით. კანულიდან ნემსის ამოღების შემდეგ, ადაპტერში იდგმება 10-მმ დიამეტრის ტროკარი კონუსის მაგვარი ბლაგვწვერიანი პერფორატორით. ქირურგი მარცხენა ხელით აფიქსირებს ადაპტერს, პარალელურად მარჯვენა ხელის ბრუნვითი მოძრაობით ტროკარზე ახორციელებს ღერძოვან ზეწოლას. პირველი ტროკარის ჩადგმა ხორციელდება 20-25 mm/hg მუცლისშიდა წნევის ფონზე, ვინაიდან პუნქციირებისთვის საჭირო ღერძოვანი ზეწოლის ძალის მაჩვენებელი მერყეობს 13-დან 15 კგ-მდე, ერთჯერადი უსაფრთხო ტროკრებისთვის კი ეს მაჩვენებელი 4-6 კგ-ს შეადგენს (სურათი 23).

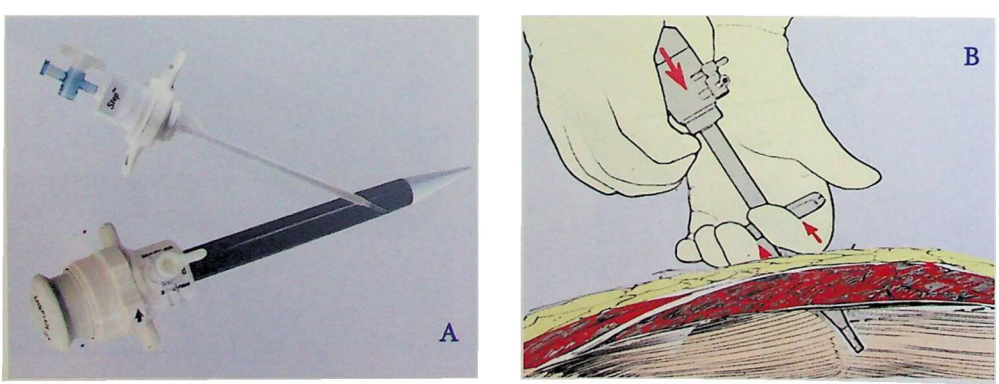

სურათი 23. A. ტროკარი VersaStep; B. ტროკარი VersaStep-ის მუცლის ღრუში ჩადგმა

აღნიშნული სისტემა, სტანდარტული ტროკარებისგან განსხვავებით, ატრავმატულია. ბრუნვით მოძრაობაში მყოფი ბლაგვწვერიანი პერფორატორი რადიალურად გადააადგილებს ქვეშ მდებარე ქსოვილებს, რაც თავის მხრივ, გამორიცხავს მუცლის კედლის სისხლძარღვების დაზიანებას და ფასციალური დეფექტის გაკერვის აუცილებლობას.

ტროკარის პირდაპირი ჩადგმა. პნევმოპერიტონეუმის დამყარების გარეშე მუცლის ღრუში პირველი ტროკარის პირველადი ჩადგმა მოწოდებული იყო 1978 წელს (A. Chan et al, 2000). მიუხედავად იმისა, რომ მეთოდი გამორიცხავს ვერეშის ნემსთან დაკავშირებულ გართულებებს, ლაპაროსკოპული ქირურგიის პრაქტიკაში შედარებით იშვიათად გამოიყენება (M. Catarci et al, 2001; J. Byron et al, 1993).

მეთოდი გულისხმობს მუცლის წინა კედლის ტრაქციის ფონზე ინფრაუმბილიკური განაკვეთიდან ბასრწვერიანი ტროკარის ჩადგმას: პნევმოპერიტონეუმის დამყარების და პირველი ტროკარის ჩადგმის შემდეგ, სამუშაო ტროკარების განთავსება ხორციელდება ვიზუალური კონტროლის ქვეშ.

მიდგომის ეტაპის გართულებები. ზოგადად ლაპაროსკოპიასთან დაკავშირებული გართულება შესაძლებელია განვითარდეს ოპერაციის ნებისმიერ ეტაპზე, დაწყებული მუცლის კედლის ვერეშის ნემსით პუნქციით, ბოლო ტროკარის ამოღებით დამთავრებული.

ლაპაროსკოპული მიდგომის ეტაპთან ასოცირდება შემდეგი სახის გართულებები: ექსტრაპერიტონული ინსუფლაცია (კანქვეშა ემფიზემა, პნევმოომენტუმი, პნევმომედიასტენიუმი, პნევმოთორაქსი); მუცლის წინა კედლის სისხლძარღვების დაზიანება; მუცლის ღრუს ორგანოების დაზიანება; მაგისტრალური სისხლძარღვების დაზიანება; ტროკარული ჭრილობის თიაქარი.

ექსტრაპერიტონული ინსუფლაცია გულისხმობს მუცლის ღრუს მიმდებარე ქსოვილებში (კანქვეშა ცხიმოვანი ქსოვილი, პრეპერიტონული და რეტროპერიტონული სივრცეები, დიდი ბადექონი, წვრილი ან მსხვილი ნაწლავის ჯორჯალი) ნახშირორჟანგის ჩატუმბვას ან ისეთი ხასიათის გართულებებს, როგორიცაა პნევმომედიასტენუმი და პნევმოთორაქსი. ჩამოთვლილი გართულებების წარმოქმნის მიზეზი შესაძლოა იყოს როგორც ვერეშის ნემსის არასწორი დისლოკაცია, ასევე, მუცელშიდა წნევის არაკონტროლირებადი აწევა.

კანქვეშა ემფიზემა გამოიხატება კანქვეშა ცხიმოვანი ქსოვილის შეშუპებით და კრეპიტაციით და ვითარდება შემთხვევათა 0,3 – 2% -ში. მისი განვითარების ყველაზე ხშირ მიზეზს წარმოადგენს პრეფასციალური ინსუფლაცია ან პნევმოპერიტონეუმის ფონზე ტროკარული ჭრილობის ქსოვილოვანი შრეების არასრული ჰერმეტიზმი. კანქვეშა ემფიზემის მიზეზი შეიძლება გახდეს თავად ოპერაციული მეთოდი – მაგალითად, საზარდულის თიაქრების ტოტალური ექსტრაპერიტონული პლასტიკა, რომელიც მოითხოვს ფართო პრეპერიტონული დისექციის წარმოებას. ჩვეულებრივ კანქვეშა ემფიზემა პაციენტისთვის საფრთხეს არ წარმოადგენს და სპონტანურად იწოვება 2-3 დღის განმავლობაში, თუმცა ჩვენების შემთხვევაში აირის ევაკუირება შესაძლებელია სინქციო ნემსის კანქვეშა პუნქციით. ამ ტიპის გართულებების პრევენციის საიმედო საშუალებაა პნევმოპერიტონეუმის დამყარების და ტროკარების განთავსების ზემოთ ჩამოთვლილი წესების ზუსტი დაცვა.

გართულებებიდან ყველაზე ხშირი პრეპერიტონული ინსუფლაცია. პრეპერიტონეულ სივრცეში თავისუფლად ინსუფლირდება 3-4 ლ. აირი, რაც განაპირობებს მუცლის წინა კედლისგან პერიტონეუმის ფურცლის განშრევებას და „ცრუ" აიროვანი ბალიშის შექმნას. ექსტრაპერიტონული ინსუფლაცია დიაგნოსცირდება ტროკარში ლაპაროსკოპის განთავსებისთანავე. პერიტონეუმის ფურცლის შემდგომი პუნქცია გარკვეულ რისკთან არის დაკავშირებული. ასეთ შემთხვევებში აუცილებელია პირველი ტროკარის ჩადგმის Hasson-ის ღია მეთოდის გამოყენება (J. Dingfelder et al, 1980; S. Mumford et al, 1980; H. Hasson, 1999).

პნევმოომენტუმის (აირის ინსუფლირება ბადექონის სისქეში) დიაგნოსტირება ხშირად არის შესაძლებელი ინსუფლირების პროცესში, ვინაიდან მუცლის წინა კედელი იბერება ასიმეტრიულად და ამავდროულად არ ქრება ღვიძლის მოყრუების საზღვრები. პნევმოომენტუმის ალაგება სპონტანურად ხდება 10-15 წუთში.

პნევმოთორაქსი და პნევმომედიასტენიუმი წარმოადგენენ იშვიათ გართულებებს. პნევმომედიასტენიუმი შეიძლება განვითარდეს ლაპაროსკოპული ფუნდოპლიკაციის, კარდიომიოტომიის ან სელექტიური პროქსიმალური ვაგოტომიის პროცესში, როდესაც ხორციელდება საყლაპავის ხვრელის პერიმეტრზე პერიტონეუმის ფურცლის დისექცია, პნევმოთორაქსი კი ძირითადად აღინიშნება დიაფრაგმის თანდაყოლილი დეფექტების დროს ან კუჭის ფუნდოპლიკაციისას (M. Said et al, 1986; R. Whiston, 1997; C. Gutt et al, 2004).

ტროაკარული ჭრილობის გართულებებიდან ყველაზე ხშირად აღინიშნება მუცლის წინა კედლის სისხლძარღვების დაზიანება, რამაც შეიძლება მასიური გარეგანი ან შინაგანი სისხლდენა გამოიწვიოს. თითქმის ყველა შემთხვევაში ზიანდება ქვემო ეპიგასტრალური არტერია ან მის ტოტები. გართულების ძირითადი მიზეზებია სამუშაო ტროაკრების ჩადგმის წერტილისა და მიმართულების არასწორი შერჩევა, მუცლის წინა კედლის სისხლძარღვების ანომალიური განლაგება ან მათი ვარიკოზული გაგანიერება.

სამუშაო ტროაკრების ჩადგმით გამოწვეული მუცლის წინა კედლის სისხლძარღვების დაზიანება ლაპაროსკოპული ქოლეცისტექტომიის წარმოებისას ვითარდება შემთხვევათა 0,05-2%-ში, სოლო ლაპაროსკოპული თიაქარპლასტიკისა და აპენდექტომიის შემთხვევაში, ტროაკრების განლაგების ანატომიური სპეციფიკიდან გამომდინარე, აღნიშნული მაჩვენებელი მატულობს 0,1-3%-მდე (P.A. Phillips et al, 2001; T.L. Merlin et al, 2003).

ჭრილობიდან პრეფასციალური სისხლდენა პაციენტისთვის საფრთხეს არ წარმოადგენს და პნევმოპერიტონეუმის დამყარების შემდეგ, როგორც წესი, ჩერდება. ეპიგასტრული სისხლძარღვების ტრავმის შემთხვევაში კი ხშირად საჭირო ხდება ჭრილობის გაფართოება და სისხლძარღვის ლიგირება, თუმცა ყველაზე იდეალურ ვარიანტს წარმოადგენს ლაპაროსკოპული კონტროლის ქვეშ ძაფის გამტანი ინსტრუმენტით ან სწორი ნემსით ორი (დისტალურად და პროქსიმალურად) ტრანსფასციური კვანძოვანი ნაკერების დადება.

ეპიგასტრალური სისხლძარღვების დაზიანების თავიდან აცილების ეფექტური და მარტივი საშუალებაა მუცლის წინა კედლის ლაპაროსკოპით ტრანსილუმინაცია, რითაც თითქმის ყოველთვის ხერხდება სისხლძარღვთა იდენტიფიცირება და ტროაკრის შეყვანის ალტერნატიული წერტილის შერჩევა.

ტროაკარული ჭრილობის თიაქარი იშვიათ გართულებათა ნუსხას მიკუთვნება და უმეტეს შემთხვევებში ვითარდება 10 მმ-იანი და მეტი ზომის ტროაკრების გამოყენების შემდეგ. თუმცა ლიტერატურაში აღწერილია 3 და 5 მმ-იანი ტროაკარული ჭრილობის თიაქრე - ბიც. ეს გართულება პირველად აღწერა R. Fears-მა 1968 წელს და რიგ ავტორთა მონაცემებით, ვითარდება შემთხვევათა 0,1 – 3,1%-ში (C. Nezhat, 1997; H. Lajer, 1997; D. Azurin, 1995; D. Crist et al,1993; C. Tarnay et al, 1999; J. Bergmann et al, 2001).

ტროაკარული თიაქრის განვითარების მექანიზმში წამყვანი როლი ჭრილობის ზომას და მისი გაკერვის ადეკვატურობას ენიჭება, მაგრამ გასათვალისწინებელია ისეთი სპეციფიკური ფაქტორებიც, როგორიცაა ტროაკრის ტიპი, მისი ჩადგმის წერტილის ანატომიური თავისებურებანი და პროცედურის ხანგრძლივობა.

მჭრელტუჩიანი ტროაკრები მუცლის წინა კედლის შრეებში ქსოვილთა კვეთის ხარჯზე გადის და შესაბამისად წარმოქმნილი ფასციალური დეფექტი ადეკვატურ გაკერვას მოითხოვს. ბლაგვტუჩიანი ტროაკარი რადიალურად გად

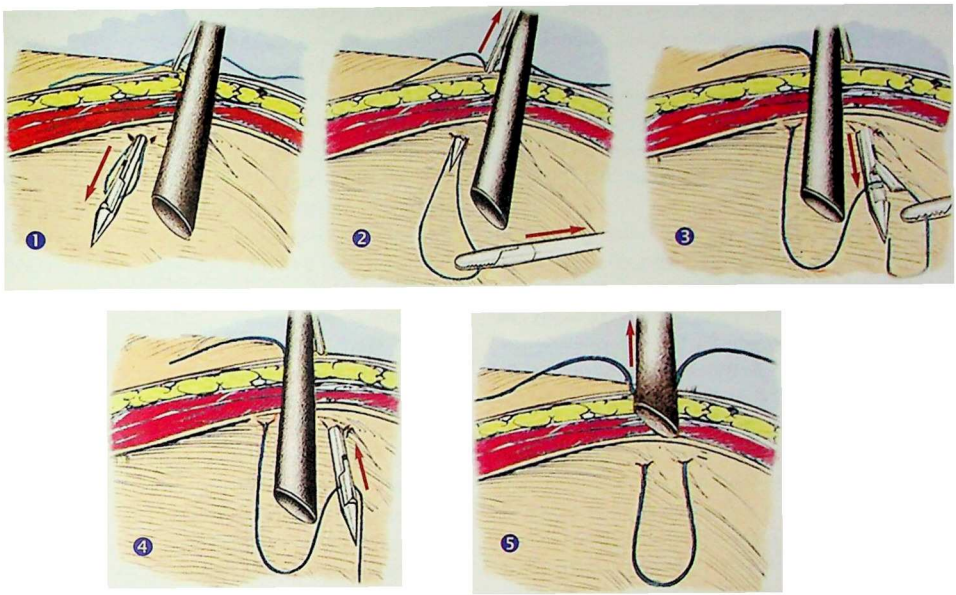

სურათი 24. ძაფის გამტანი ინსტრუმენტით ტრანსფასციური კვანძოვანი ნაკერის ფორმირების ეტაპები

დამსმარე ტროაკარული ჭრილობები იხურება ლაპაროსკოპული კონტროლის ქვეშ ტრანსფასციური კვანძოვანი ნაკერის დადებით, რისთვისაც შესაძლებელია სწორნემსიანი მონოფილამენტური საკერი მასალის ან ძაფგამტანი ინსტრუმენტის გამოყენება (სურათი 24).

შინაგანი ორგანოების დაზიანება. პნევმოპერიტონეუმის დამყარება და პირველი ტროაკრის ჩადგმა ლაპაროსკოპული ოპერაციის ყველაზე სახიფათო ეტაპს წარმოადგენს. საერთო გართულებების 50%-ზე მეტი სწორედ მიდგომის ეტაპზე ვითარდება. ლაპაროსკოპული ოპერაციისას მუცლის ღრუს ორგანოების დაზიანების სიხშირის სტატისტიკური მონაცემები ხშირად ურთიერთსაწინააღმდეგოა. R. Hanney-ის მონაცემებით, ვერეშის ნემსის და პირველი ტროაკრის ჩადგმასთან დაკავშირებული სიცოცხლისათვის საშიში დაზიანებების სიხშირე 10 000 ოპერაციაზე 1-7 შემთხვევას შეადგენს.

მუცლის ღრუს პირველადი პუნქციით შესაძლებელია დაზიანდეს როგორც ღრუ ორგანოები, ასევე რეტროპერიტონული სისხლძარღვები.

Food and Drug Administration-ის მონაცემებით 1993-1996 წლებში დაფიქსირდა პირველი ტროაკრის ჩადგმასთან დაკავშირებული სიცოცხლისათვის საშიში დაზიანებების 629, მაგისტრალური სისხლძარღვების დაზიანება – 408, მუცლის ღრუს ორგანოების დაზიანება (უმეტესად, წვრილი ნაწლავი) – 182, მუცლის კედლის მასიური ჰემატომა – 29 შემთხვევა.ლეტალობის 38 შემთხვევიდან 32 გამოიწვია მაგისტრალური სისხლძარღვების დაზიანებამ (81%), 6 – ნაწლავის დაზიანებამ (19%). აღნიშნული იატროგენული დაზიანებების 93 % განვითარდა ე.წ „უსაფრთხო ტროაკრის", ხოლო 7% – „ვიდეოტროაკრის" გამოყენების შემდეგ.

სტატისტიკური მონაცემები ცხადყოფს, რომ თანამედროვე ტროაკრების გამოყენებაც არ გამორიცხავს სერიოზული გართულებების განვითარების საშიშროებას.

მაგისტრალური სისხლძარღვების, განსაკუთრებით – აორტის დაზიანება, ხშირად მთავრდება ფატალურად, ხოლო, ოპერაციის მსვლელობაში ამოუცნობი ნაწლავის დაზიანება, განეკუთვნება პოტენციურ „ლეტალურ" გართულებათა რიცხვს.

რიგ ავტორთა მონაცემებით, ნაწლავის დაზიანების 30-50% და ვასკულარული დაზიანების 13-50% ოპერაციის მსვლელობაში ამოუცნობი რჩება (J. Magrina, 2002; J.G. Chandler et al, 2001).

ლეტალობის მაჩვენებელი ნაწლავის დაზიანების შემთხვევაში მერყეობს 2,5-დან 5%-მდე, ხოლო ვასკულარული დაზიანებისას – 9-დან 17%-მდე (G. Champault et al, 1996; G.I. Shirk et al, 2006; J. Magrina, 2002; H.J. Bonjer et al, 1997).

პარაუმბილიკური მიდგომისას მაგისტრალური სისხლძარღვების (აორტა, ქვემო ღრუ ვენა, ილიაკალური სისხლძარღვები) დაზიანების საერთო მაჩვენებელი შეადგენს 0,07-0,4 %-ს, მეზენტერიალური და ბადექონის სისხლძარღვოვანი ქსელის – 0,1-1,2%-ს, ხოლო ნაწლავის დაზიანება ფიქსირდება შემთხვევათა 0,04-0,27 %-ში (R. Soderstrom et al, 1997; M. Catarci et al, 2001; D. Molloy et al, 2002).

მცირე ვასკულარული ტრავმის პრევენცია რთულია, ვინაიდან შეუძლებელია წინასწარ იყოს განსაზღვრული თუ რამდენად ახლოს არის განთავსებული დიდი ბადექონი მუცლის წინა კედელთან. ბადექონის სისხლძარღვოვანი ქსელიდან სისხლდენა კორეგირდება ელექტროქირურგიული ინსტრუმენტებით ან ინტრაკორპორალური კერვით, ხოლო ზედა მეზენტერული არტერიის დაზიანება მოითხოვს ლაპაროტომიას და ანგიოქირურგიულ ჩარევას.

მაგისტრალური სისხლძარღვების დაზიანების შემთხვევაში, რაც შეიძლება სწრაფად უნდა გაკეთდეს ლაპაროტომია. მიზანშეწონილია სისხლმდენ მიდამოზე თითის ან ფილთის მიჭერა, ჭრილობის ამოშრობა და დაზიანებული მიდამოს რევიზია. იმ შემთხვევაში, თუ დადასტურდა მაგისტრალურ სისსლძარღვთა დაზიანება, ოპერაციის მსვლელობაში ანგიოქირურგი უნდა იყოს ჩართული. აქვე უნდა აღინიშნოს, რომ მაგისტრალურ სისხლძარღვთა დაზიანებისას, როგორც წესი, გარკვეულ საშიშროებას წარმოადგენს არა თვითონ სისხლდენა, არამედ ის ღონისძიებები, რომლებსაც ქირურგი მიმართავს მის გასაჩერებლად (χ. ჩუბინიძე, 1998; I. Opitz et al, 2005; M. Kyung et al, 2008).

კუჭ-ნაწლავის ტრაქტის დაზიანების შემთხვევათა 58% მოდის წვრილ ნაწლავზე, 32% – მსსვილ ნაწლავზე, ხოლო 8% – კუჭზე (J.T. Bishoff et al, 1999; C. Chapron et al, 1999; Hashizume et al, 1997).

ნაწლავის დაზიანების რისკი მატულობს, როდესაც ადგილი აქვს მუცელშიდა შეხორცებებს. ოპერაციის პროტოკოლების რანდომიზებული კვლევების მიხედ - ვით, უმბილიკურ არეზე ბადექონის და ნაწლავის შეხორცება აღირიცხა შემთხვევათა 10%-ში. მათგან პირველადი ლაპაროსკოპიის შემდგომი უმბილიკური შესხორცებების მაჩვენებელმა შეადგინა 0-15%, ხოლო გადატანილი ლაპაროტომიის შემდგომმა შეხორცებებმა – 20-28% (S. Levrant et al, 1997; A. Audebert et al, 2000; N. Agarwala et al, 2005).

ნაწლავის დაზიანების კორეგირების მეთოდი დამოკიდებულია ქირურგის კვალიფიკაციაზე. ამ გართულების მკურნალობის კლასიკური მეთოდი გულისხმობს ლაპაროტომიის წარმოებას და ნაწლავის დეფექტის ორსართულიანი ნაკერით დახურვას, ხოლო ქირურგის სათანადო კვალიფიკაციის და სათანადო აღჭურვილობის არსებობის შემთხვევაში შესაძლებელია მისი ლაპაროსკოპული მეთოდით კორეგირება.

პირველი ტროაკრის ჩადგმის და პნევმოპერიტონეუმის შექმნის Hasson-ის ღია მეთოდი მთლიანად გამორიცხავს ვასკულარულ გართულებებს. მართალია, ამ მეთოდის გამოყენების დროს აღწერილია მუცლის წინა კედელზე მიხორცებული ორგანოების დაზიანების შემთხვევები (0,02 - 0,04%), მაგრამ, ყველა დაზიანება მანიპულაციის პროცესშივე იყო ამოცნობილი და კორეგირებული (H.J. Bonjer et al, 1997).

ჭრილობის ინფიცირება დამოკიდებულია ოპერაციის სახეობაზე და გვსვდება შემთსვევათა 0,1-3%-ში. დიაგნოსტიკური ლაპაროსკოპიისას და ლაპაროსკოპული თიაქარპლასტიკის დროს მისი საშუალო მაჩვენებელი შეადგენს 0,1%-ს, ლაპაროსკოპული ქოლეცისტექტომიისას – 0,25-1%-ს, ხოლო ლაპაროსკოპული აპენდექ - ტომიისათვის აღნიშნული მაჩვენებელი იზრდება და მერყეობს 0,7-დან 3%-მდე.

ლაპაროსკოპული ლიგირება და კერვის ტექნიკა. ქირურგიის განვითარების მთელი ისტორიის მანძილზე ლიგირება ოპერაციული ჩარევის შეუცვლელ კომპონენტს წარმოადგენს. მიუსედავად იმისა, რომ ქირურგიულ პრაქტიკაში ფართოდ გამოიყენება ლიგირების და ქსოვილთა შეერთების მექანიკურ თუ თერმულ პრინციპებზე დაფუძნებული მექანიზმები, ხელით ასისტირებული ლიგირების და კერვის მეთოდები ღია და ლაპაროსკოპული ქირურგიის უალტერნატივო ატრიბუტად რჩება.

ანატომიური სტრუქტურების ენდოსკოპიური ლიგირების და კერვის მეთოდების პიონერებად მიჩნეული არიან კანადელი გინეკოლოგი Courthney Clarce (1972) და გერმანელი გინეკოლოგი Kurt Semm (1978).

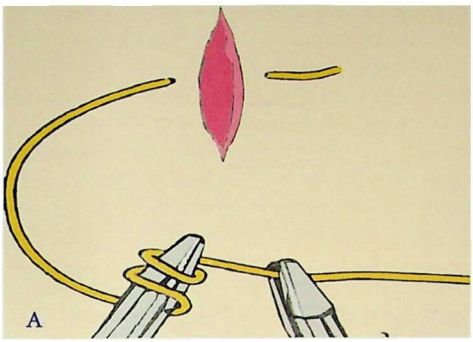

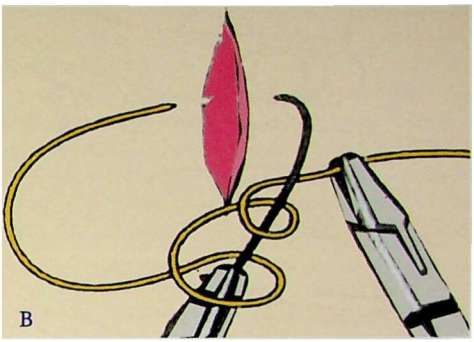

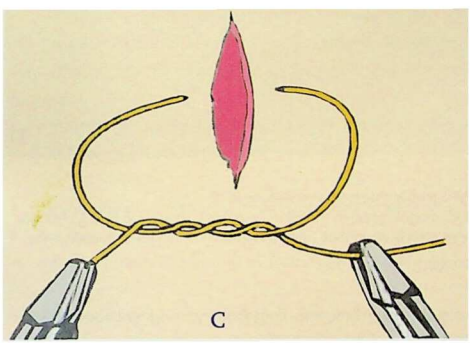

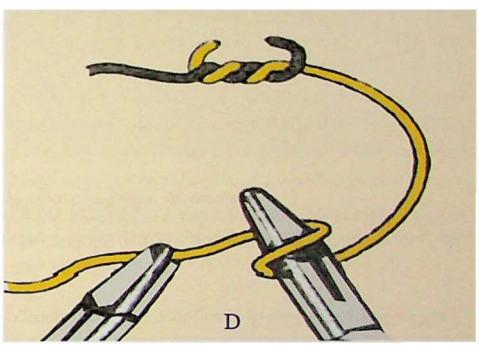

სურათი 25. ლაპაროსკოპული კვანძოვანი ნაკერის ფორმირება

A. დამხმარე ინსტრუმენტზე ძაფის გრძელი ბოლოს ორჯერადი შემოხვევა;
B. დამხმარე ინსტრუმენტით ძაფის მოკლე (2-2,5 სმ) ბოლოს დაფიქსირება;
C. ორმარყუჟიანი ნასკვის გაკვანძვა;
D. მეორე ერთმარყუჟიან ნასკვის ფორმირება შემდგომი გაკვანძვით

ღია ქირურგიის მსგავსად, ლაპაროსკოპულ ქირურგიაში იყენებენ კვანძოვან და უწყვეტ ნაკერებს. კვანძოვანი ნაკერის ფორმირება შესაძლებელია ძაფის ინტრაპერიტონული ან ექსტრაკორპორალური განასკვით.

კვანძოვანი ნაკერებიდან უპირატესობა ცალსახად ენიჭება ე.წ. ინტრაკორპორალურ ქირურგიულ ნაკერს, რომლის ფორმირება ლაპაროსკოპული ნემსდამჭერიგით ხორციელდება და მოითხოვს ქირურგის მაღალ კვალიფიკაციას (სურათი 25).

ინტრაკორპორალური ნაკერის ფორმირებისას ძაფის სიგრძე არ უნდა აღემატებოდეს 8-10 სმ-ს, რაც თვის მხრივ აადვილებს როგორც ნემსდამჭერით და დამხმარე ინსტრუმენტით მანევრირებას, ასევე, კვანძვის პროცესში ძაფის დაჭიმულობის რეგულირებას. კვანძების რაოდენობა, ისევე, როგორც ექსტრაკორპორალური კვანძვის შესაძლებლობა, დამოკიდებულია საკერი მასალის სახეობაზე.

რაც შეეხება უწყვეტ ნაკერს, მეტწილ შემთხვევებში მისი ფორმირება ღია მეთოდის მსგავსად სრულდება – ძაფის საფიქსაციო კვანძოვანი ნაკერის ინტრაკორპორული ფორმირებით. იმ შემთხვევაში, როდესაც უწყვეტი ნაკერის ფორმირება იწყება შემოფარგლული სივრციდან, მაგალითად გასტროეზოფაგური კუთხიდან, სადაც ინტრაკორპორული კვანძვა ტექნიკურ სიძნელეებთან არის დაკავშირებული, რიგი ავტორებისა უპირატესობას ანიჭებენ ძაფის საფიქსაციო ნაკერის დადებას ექსტრაკორპორალურად ფორმირებული ანკერული (Anchor - ღუზა) მარყუჟის გამოყენებით (სურთი 26).

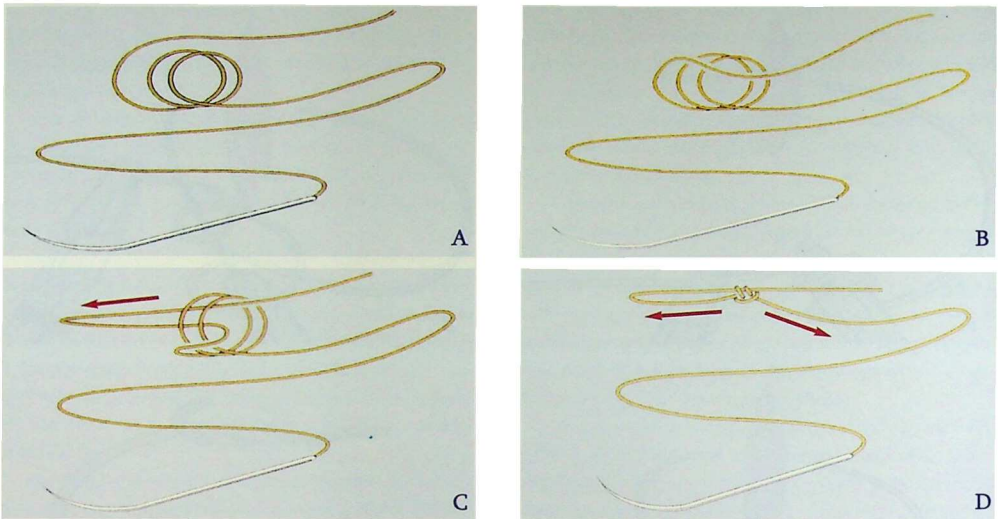

სურათი 26. ანკერული მარყუჟის ექსტრაკორპორალური ფორმირება
A. ძაფის უნემსო ბოლოში ორბრუნიანი სპირალის ფორმირება; B-C. თავისუფალი უნემსო ბოლოს სპირალის წინ გატარება და მისი შუაწელის სპირალში გამოტანა; D. გაკეცილი და თავისუფალი ბოლოების კონტრაქციით მარყუჟის ფორმირება.

ანკერული მარყუჟის ფორმირების შემდეგ ნემსიანი ძაფი ცურდება მუცლის ღრუში. ნემსი ჭრილობის ორივე ნაპირში გაყრის შემდეგ ტარდება მარყუჟში. ნემსდამჭერი ედება გატარებული ძაფის დისტალურ მონაკვეთს, ხოლო დამხმარე ინსტრუმენტი – ძაფის თავისუფალ ბოლოს. ძაფების ურთიერთსაპირისპირო მიმართულებით დაჭიმვის შემდეგ ფორმირდება ძაფის საფიქსაციო ანკერული კვანძი და იწყება უწყვეტი ნაკერის ინტრაპერიტონული ეტაპის შესრულება (სურათი 27).

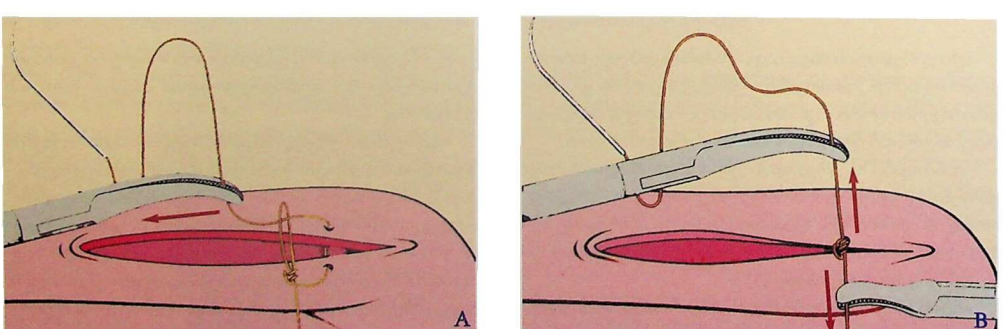

სურათი 27. ძაფის საფიქსაციო კვანძის ფორმირების ეტაპები
A. ძაფის ნემსიანი ნაწილის გატარება ანკერის მარყუჟში;
B. ძაფის ბოლოების დაჭიმვა და ანკერული საფიქსაციო კვანძის საბოლოო ფორმირება,

ლაპაროსკოპიაში პოპულარობა მოიპოვა ძაფის ექსტრაპერიტონული გადანასკვით კვანძოვანი ნაკერის ფორმირების მეთოდმა: მუცლის ღრუში ცურდება მხოლოდ ძაფის ნემსიანი ბოლო. ნემსი ტარდება ჭრილობის ორივე ნაპირში და მისი ტროაკრიდან გამოტანის შემდეგ ფორმირდება პირველი ერთმარყუჟიანი კვანძი, რომელიც ნასკვის მიმწოდებელი ინსტრუმენტით – ორკაპით ცურდება უკან, მუცლის ღრუში. ანალოგიურად სრულდება დარჩენილი ორი ან სამი კვანძისა და ქირურგიული ნაკერის ფორმირება.

მეთოდის გამოყენებისას უპირატესობა ენიჭება სრიალა ზედაპირის მქონე სინთეზურ მონობოჭკოვან საკერ მასალას (ვ. პაჭკორია, ა. პაჭკორია, 2008).

სისხლძარღვებზე ან სხვა ანატომიურ სტრუქტურებზე ლიგატურის ლაპაროსკოპულად ფორმირების ტექნიკა მნიშვნელოვნად განსხვავდება კლასიკური მეთოდისგან.

ლაპაროსკოპიაში ძირითადად გამოიყენება ლიგირების შემდეგი სამი მეთოდი:

- ძაფის ინტრაკორპორალური გადანასკვით;
- ნასკვის მიმტანი ინსტრუმენტის გამოყენებით;
- ექსტრაკორპორალურად ფორმირებული მარყუჟით.

პირველი ორი მეთოდის შესრულების ტექნიკური ასპექტები ზემოთ აღწერილი კვანძოვანი ნაკერის ფორმირების ანალოგიურია.

ძირითად ექსტრაკორპორალურ მარყუჟს წარმოადგენს კვანძი, რომელიც შემოთავაზებულია ჰ. რედერის მიერ ტონზილექტომიის შემდეგ სისხლდენის შესაჩერებლად. აღნიშნული მარყუჟის ენდოსკოპიურ ქირურგიაში ადაპტირება განახორციელა Kurt Semm-მა: ტროაკარიდან მუცლის ღრუში იდგმება ძაფის ნემსიანი ბოლო, რომელიც ტარდება ქსოვილში ან ეხვევა კონკრეტულ სტრუქტურას. ძაფის ბოლოს ტროაკრიდან გამოტანის შემდეგ, ფორმირდება რედერის მომჭერი მარყუჟი (სურათი 28), რომელიც კვანძის გადამწევი იარაღით ცურდება მუცლის ღრუში. კვანძის გადამწევი იარაღი წარმოადგენს ლითონის ან სინთეზური მასალისგან დამზადებულ 5 მმ დიამეტრის ღრუ მილს, რომლის დისტალური ბოლო კონუსისებრია და ამ ნაწილში სანათურის დიამეტრი ვიწროვდება 1-1,5 მმ-მდე, საიდანაც ხდება რედერის კვანძის ერთი (გრძელი) ბოლოს გატარება იარაღის სანათურში. ერთდროულად ძაფის ზომიერი ტრაქციით და იარაღით კვანძის მუცლის ღრუში ჩაცურებით ხდება კვანძის მიტანა სასურველ წერტილში და მისი მოჭერა (სურათი 29).

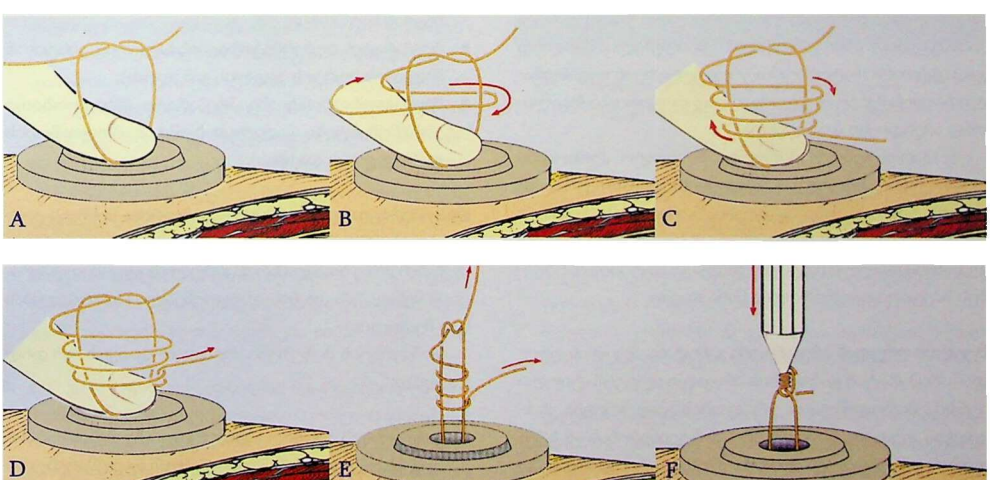

სურათი 28. რედერის მარყუჟის ფორმირების და შემდგომი ლიგირების ეტაპები
A. მარტივი ნასკვის ფორმირება; B-C-D. სპირალის ფორმირება გრძელი ბოლოს ძაფების ირგვლივ სამჯერ შემოხვევით;
E. სპირალის დისტალურ მარყუჟში ძაფის მოკლე ბოლოს ამოცმა; F. კვანძგადამწევ იარაღში ძაფის გატარება

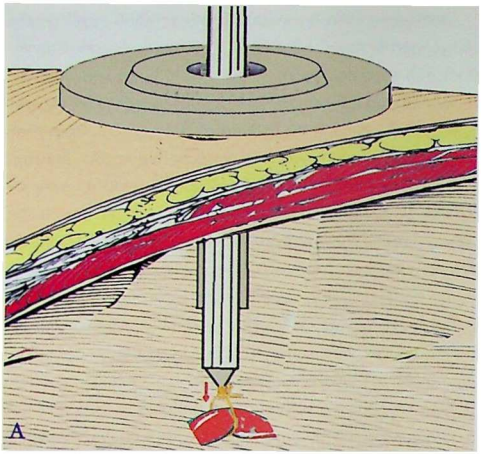

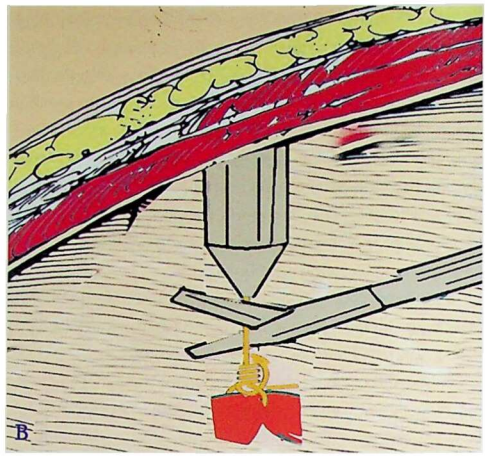

სურათი 29. A-B. ანატომიური სტრუქტურის ლიგირება რედერის მარყუჟით

ლაპაროსკოპულ პრაქტიკაში ფართოდ გამოიყენება ქარხნული წარმოების ერთჯერადი კვანძგადამწევი ინსტრუმენტები ჩამონტაჟებული ენდომარყუჟებით – ენდოლუპები. გარდა მაღალი თვითღირებულებისა, ენდოლუპებს გააჩნიათ მეორე უარყოფითი მხარე – ინტრაოპერაციულად ფორმირებული მარყუჟისგან განსხვავებით, მისი განთავსება შესაძლებელია მხოლოდ გადაკვეთილ ანატომიურ სტრუქტურაზე ან თავისუფალი ბოლოს მქონე ისეთ ორგანოზე, როგორიცაა მაგალითად აპენდიქსი და ელენთა.

ლაპაროსკოპულ ქირურგიაში ბოლო პერიოდში სულ უფრო ხშირად გამოიყენება მექანიკური .და ავტომატური საკერი იარაღები, რომელთა გამოყენება მნიშვნელოვნად ამარტივებს და აჩქარებს ქსოვილებზე ლაპაროსკოპული ნაკერის დადებას. ამ ტიპის იარაღების სპეციფიკა აღწერილია წინა თავში.

მუცლის ღრუდან პრეპარატის გამოტანა. მუცლის ღრუდან პრეპარატის გამოტანის მრავალი ალტერნატიული ხერხია მოწოდებული: ჭრილობის გაფართოება ქსოვილთა კვეთით, სინთეზური კონტეინერების ან ჭრილობის გამაფართოებელი ინსტრუმენტების გამოყენება, უკანა კოლპოტომიის გამოყენება და სხვა. მათი გამოყენების აუცილებლობა და, რა თქმა უნდა, თავად მეთოდიკის ოპტიმალური შერჩევა, შემდეგი ძირითადი ფაქტორებით არის განპირობებული:

- ტროაკრის დიამეტრზე მეტი ზომის პრეპარატი;
- ინფიცირებული პრეპარატი, რომელიც ქმნის ჩირქოვანი გართულებების განვითარების საფრთხეს;
- ავთვისებიანი წარმონაქმნის ან პარაზიტული კისტის საღ ქსოვილებთან კონტაქტით გამოწვეული დისემინაციის საფრთხე;
- პრეპარატის დეჰერმეტიზაციის საფრთხე (კისტის ან ნაღვლის ბუშტის კედლის გასკდომა);
- მრავალფრაგმენტიანი პრეპარატი (მრავლობითი კონკრემენტები ნაღვლის ბუშტის მთლიანობის დარღვევისას და სხვა).

ღია ოპერაციაზე გადასვლა – კონვერსია ნიშნავს ტექნიკური სიძნელეების ან ინტრაოპერაციული გართულებების მიზეზით ლაპაროსკოპული მიდგომით ოპერაციის შეწყვეტას და მის დაუყოვნებლივ გაგრძელებას ღია მეთოდით.

კონვერსიის მიზეზები შეიძლება დაიყოს ორ დიდ ჯგუფად:

1. კონვერსიის პირველ აბსოლუტურ ჩვენებას წარმოადგენს ოპერაციის შესრულებასთან დაკავშირებული ტექნიკური სიძნელეები და გართულებები (სისხლდენა, ღრუ ორგანოების დაზიანება და სხვა), რომელთა კორეგირება ენდოქირურგიულად შეუძლებელია. ღია მეთოდზე გადასვლის აუცილებლობა შეიძლება

წარმოიშვას ოპერაციის ნებისმიერ ეტაპზე, ზოგჯერ სრულიად მოულოდნელად. აქედან გამომდინარე, ლაპაროსკოპული ოპერაციის შესრულებისას მზადყოფნაში უნდა იყოს ღია ქირურგიის ინსტრუმენტების სრული კომპლექტი. ღია მეთოდზე გადასვლა არ შეიძლება იყოს განხილული, როგორც ლაპაროსკოპული მეთოდის გართულება. კონვერსია განიხილება როგორც გონივრული გადაწყვეტილება, როდესაც ქირურგის კვალიფიკაცია არ შეესაბამება კონკრეტული ამოცანის გადაწყვეტისთვის საჭირო მოთხოვნილებებს. ამდენად, კონვერსიის მაჩვენებლით არ ფასდება ლაპაროსკოპული ოპერაციის შესრულების ხარისხი (O. Schwandner et al, 1999; S. Pandya et al, 1999; F. Marusch et al, 2001). თუ რა დროს უნდა გადავიდეს ქირურგი ღია მეთოდზე, დამოკიდებულია თავად მიზეზზე. ცხადია, რომ მნიშვნელოვანი შინაგანი სისხლდენა მოითხოვს დაუყოვნებლივ კონვერსიას ოპერაციის ნებისმიერ ეტაპზე. სხვა შემთხვევებში ქირურგს აქვს დრო კრიტიკულად შეაფასოს შექმნილი სიტუაცია, გაითვალისწინოს სხვა ქირურგის აზრი ან მიმართოს უფრო გამოცდილ ქირურგს, რომელმაც შესაძლოა ოპერაცია დაასრულოს ლაპაროსკოპული მიდგომით. მაგრამ ამ სიტუაციაშიც ქირურგმა რეალურად უნდა შეაფასოს თავისი შესაძლებლობა, ვინაიდან იატროგენული დაზიანებით გამოწვეული ლეტალობის ძირითად მიზეზებია მათი გვიანი დიაგნოსტიკა და სათანადო გამოცდილების არმქონე ექიმის მიერ რთული აღდგენითი ოპერაციის შესრულება. დროული კონვერსია კარდინალურად არ ცვლის ოპერაციის შემდგომ პერიოდში პაციენტის მდგომარეობას. დაგვიანებული კონვერსია მნიშვნელოვნად ზრდის ოპერაციის ხანგრძლივობას და სერიოზული ინტრა და პოსტოპერაციული გართულებების წარმოქმნის რისკს. მრავალმა რანდომიზებულმა კვლევამ დაასაბუთა, რომ გვიან კონვერსიას მეტწილ შემთხვევებში გამოუცდელი ქირურგები მიმართავენ.

2. ღია ქირურგიაზე გადასვლის მეორე აბსოლუტურ ჩვენებას წარმოადგენს ლაპაროსკოპული აპარატურის რომელიმე ნაწილის მწყობრიდან გამოსვლა, როდესაც დაზიანების დროული აღმოფხვრა ან მისი სწრაფი შეცვლა ვერ ხერხდება. ამდენად, ღია ქირურგისგან განსხვავებით, წარმატებული ლაპაროსკოპული ჩარევა ბევრად არის დამოკიდებული როგორც აპარატურის მდგომარეობაზე, ასევე მათ ხარისხზე.

უგაზო ლაპაროსკოპია. დაჭიმული პნევმოპერიტონეუმით სამუშაო სივრცის შექმნის ალტერნატიული მეთოდი – უგაზო ლაპაროსკოპია – პირველად აღწერილი იყო გასული საუკუნის 90-იან წლების დასაწყისში რამდენიმე ავტორის მიერ, რომლებიც მუცლის ღრუში სამუშაო სივრცის შექმნის მიზნით იყენებდნენ მუცლის ფარის ამწევ სხვადასხვა კონსტრუქციის ხელსაწყოებს ე.წ. ლაპაროლიფტებს (S. Kitano et al, 1993; V. Paolucci et al, 1995; B. Scheff et al, 1996; D. Kruczynski at al, 1996) (სურათი 30).

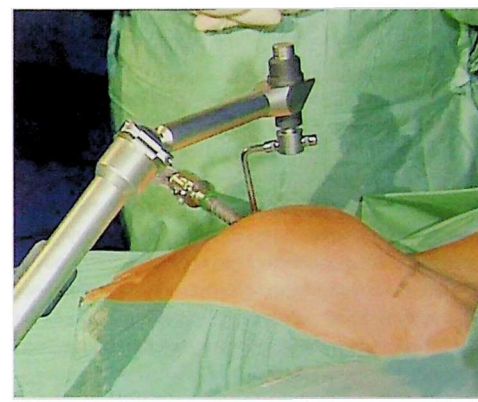

სურათი 30. მუცლის ფარის მექანიკური ამწევი ხელსაწყო - Laparolift (Karl Storz)

მუცლის კედლის აწევა ხორციელდება ორი პრინციპიალურად განსხვავებული მეთოდით:

1. მუცლის კედლის აწევა, მის სისქეში გატარებული ფირფიტის – რეტრაქტორის დაქაჩვით;
2. მუცლის კედლის აწევა ინტრაპერიტონულად განთავსებული რეტრაქტორის დაქაჩვით.

დღეისთვის ყველაზე პოპულარულია ლაპაროლიფტი ORGIN, რომლის ორფირფიტიანი რეტრაქტორი (ფირფიტების სიგრძე ვარირებს 20-დან 30 სმ-მდე) მუცლის ღრუში ჩადგმის შემდეგ იშლება მარაოსებურად. მის წინა ტრაქციას ახდენს „მექანიკური მკლავი", რომელიც თავის მხრივ ფიქსირებულია საოპერაციო მაგიდაზე (სურათი 31).

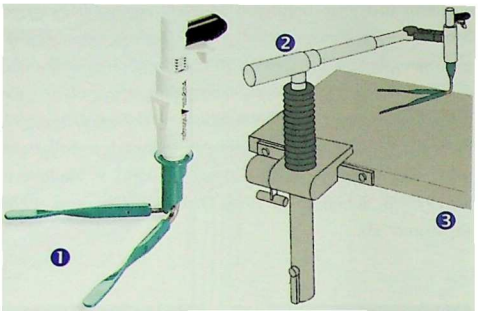

სურათი 31. ლაპარილიფტი ORGIN
1. „მარაოსებრი" რეტრაქტორი;
2. მექანიკური მკლავი; 3. საოპერაციო მაგიდა.

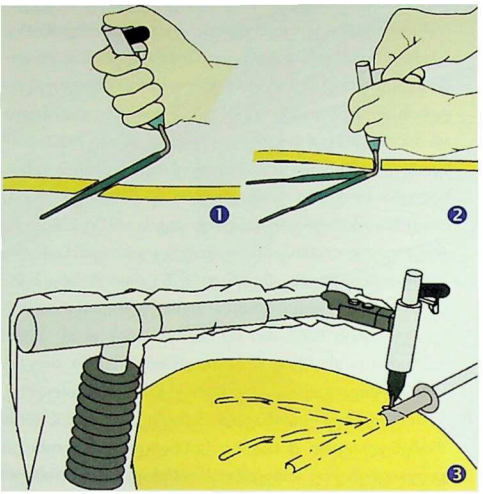

სურათი 32. მუცლის ფარის მექანიკური აწევის ეტაპები

ლაპაროლიფტის ჩადგმა ხორციელდება პნევმოპერიტონეუმის ფონზე, მას შემდეგ, რაც დიაგნოსტიკური ლაპაროსკოპიით გამორიცხება რეტრაქტორის განთავსების პერიმეტრზე შესორცებების არსებობა. პარაუმბილიკური 1-1,5 სმ-იანი განაკვეთიდან მუცლის ღრუში იდგმება რეტრაქტორის ფირფიტები. მას შემდეგ, რაც ფირფიტები განთავსდება წინასწარ მონიშნულ პროექციაზე, ისინი იშლება სპეციალური მანიპულატორის საშუალებით. რეტრაქტორის თავი ფიქსირდება მექანიკურ მკლავზე და ხორციელდება მუცლის წინა კედლის რეტრაქცია (სურათი 32).

ლაპაროლიფტინგი მთლიანად გამორიცხავს პნევმოპერიტონეუმთან დაკავშირებულ ისეთი სერიოზული გართულებების განვითარების რისკს, როგორიცაა მუცელშიდა წნევით გამოწვეული ფილტვ-გულის უკმარისობა, რეტროპერიტონული სივრცის ვენურ სისტემაზე ზეწოლით გამოწვეული ქვემო კიდურების სისხლის ცირკულაციის და მუცლის ღრუს არტერიული სისხლის მიმოქცევის მოშლა, ჰიპერკაპნია, აიროვანი ემბოლია და სხვა.

ლაპაროლიფტინგი შედარებით ხშირად გამოიყენება მუცლის ქვედა სართულში წარმოებული ოპერაციები - სას, კერძოდ, გინეკოლოგიური ჩარევების დროს. იაპონიის, კორეის წამყვან კლინიკებში ლაპაროლიფტინგი მიჩნეულია არჩევის მეთოდად ლაპაროსკოპული გინეკოლოგიური ოპერაციების დროს (S. Kitano et al, 1993; M.P. Wu et al, 1999; E.K. Kim et al, 1999).

ამასთან, უგაზო ლაპაროსკოპიას აქვს რიგი ნაკლოვანებანი – წარმოქმნილი საოპერაციო სივრცე წაკვეთილი პირამიდის ფორმისაა და, შესაბამისად, ქირურგიული ინსტრუმენტების მოძრაობა შეზღუდულია, გაძნელებულია ლატერალური ღარების ვიზუალიზაცია, ინტრაოპერაციული რენტგენოლოგიური კვლევის შემთხვევაში, აუცილებელია სისტემის დემონტაჟი, მუცლის კედლის ხანგრძლივი ტრაქცია იწვევს კუნთების და კანსაფარველის არაფიზიოლოგიურ დაჭიმვას და შესაბამის პოსტოპერაციულ გართულებებს (სურათი 33).

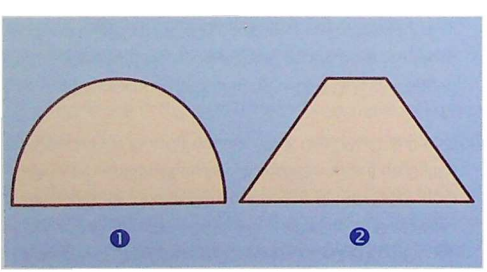

სურათი 33. მუცლის ღრუს ფორმა პნევმოპერიტონეუმის (1) და უგაზო ლაპაროსკოპიის (2) ფონზე

ხელით ასისტირებული ლაპაროსკოპული ქირურგია. თანამედროვე ქირურგიაში, განსაკუთრებით ონკოლოგიაში და უროლოგიაში, ხელით ასისტირებული ლაპაროსკოპული ქირურგია სულ უფრო პოპულარული ხდება. მეთოდი საშუალებას იძლევა ქირურგის ხელი გამოყენებული იყოს, როგორც უნივერსალური ინსტრუმენტი, რაც მნიშვნელოვნად აიოლებს რთული ქირურგიული მანიპულაციების შესრულებას და, შესაბამისად, მკვეთრად ამცირებს ოპერაციის სანგრძლიობას და გართულებების განვითარების რისკს (K. Gaston et al, 2004; M. Posner et al, 2002; J. Wolf et al, 2000).

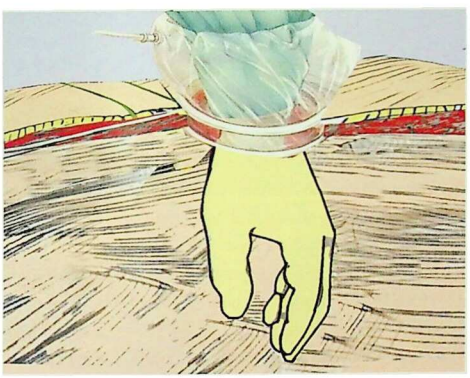

სურათი 34. Hand Port Devices-დან ქირურგის ხელის საოპერაციო სივრცეში შეყვანა

აღნიშნული მეთოდი ეფუძნება მინილაპაროტომიულ ჭრილობაში განთავსებული სპეციალური კონსტრუქციის ხელსაწყო Hand Port Devices-დან ქირურგის ხელის საოპერაციო სივრცეში შეყვანას (სურათი 34).

მუცლის ღრუში განთავსებული „დამხმარე ხელით" ქირურგი ინარჩუნებს ტაქტილურ მგრძნობელობას, სამგანზომილებიანი სივრცეში ორიენტაციის უნარს და მსგავსად ღია ქირურგიისა, გააჩნია ჰემოსტაზის კონტროლის, ქსოვილითა პალპირების, ტრაქცია-კონტრაქციის თუ ბლაგვი დისექციის წარმოების შესაძლებლობა.

გამოიყენება სხვადასხვა კონსტრუქციის და ზომის ერთჯერადი Hand Port ხელაწყოები (ერთმოდულიანი - Omniport, სამმოდულიანი - Lapdisk და სხვა), რომელთა განთავსება ხორციელდება 6-10 სმ-იანი განაკვეთიდან (სურათი 35-36).

Hand port-ის და ტროკარების განლაგების ოპტიმალური წერტილების შერჩევისას გასათვალისწინებელია პაციენტის ანატომიური თავისებურებები და ოპერაციის ტიპი. Hand port-ის განთავსების ადგილის სწორ შერჩევას განსაკუთრებული ყურადღება ენიჭება. მან უნდა უზრუნველყოს ქირურგის ხელის სხივ-მაჯის სახსარში თავისუფალი მოძრაობა და საოპერაციო ველის ყველაზე დაშორებული არეებზე მანიპულირების საშუალება.

Hand port ძირითადად იდგმება თეთრი ხაზის განაკვეთებიდან, თუმცა რიგი ავტორებისა თირკმლის, მსხვილი ნაწლავის და გენიტალური პათოლოგიების კორეგირებისას უპირატესობას ანიჭებენ მაკ-ბურნეის ტიპის გვერდით განაკვეთებს (S. Lee et al, 2003; V. Patel et al, 2003; S. Nakada et al, 1999).

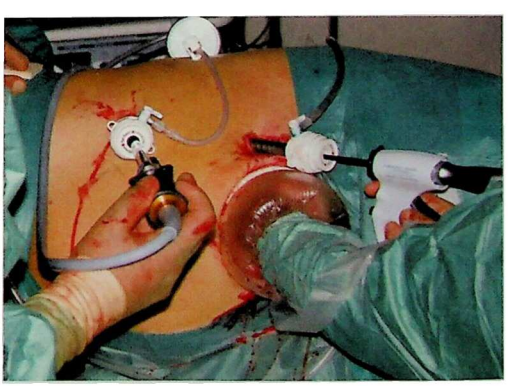

სურათი 35. ხელით ასისტირებული ლაპაროსკოპიის ერთმოდულიანი ხელსაწყო - Omniport

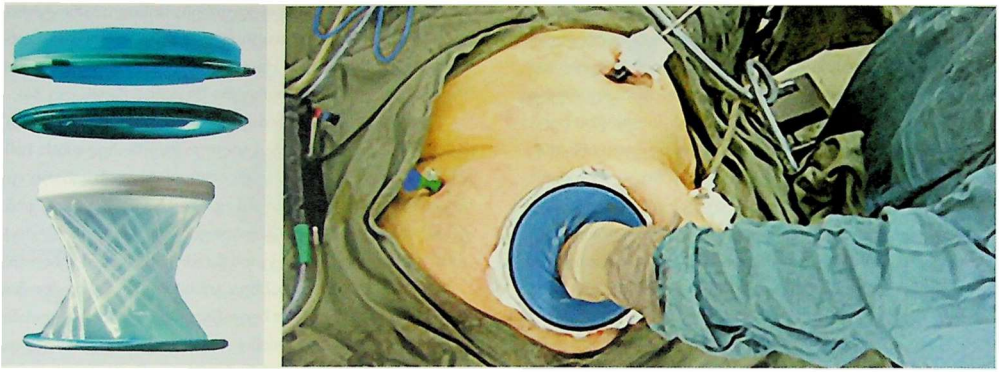

სურათი 36. ხელით ასისტირებული ლაპაროსკოპიის სამმოდულიანი ხელსაწყო - Lapdisk

ერთი ტროაკრის ლაპაროსკოპული ქირურგია. ერთი განაკვეთის ლაპაროსკოპული ქირურგია (Single-Incision laparoscopic Surgery – SILS) ახალ კონცეფციას არ წარმოადგენს. მეთოდიკა პირველად აღწერილი იყო Pelosi-ის მიერ 1992 წელს, რომელმაც პარაუმბილიკურ განაკვეთში განთავსებული სამი ტროაკრით შეასრულა ლაპაროსკოპული აპენდექტომია. SILS მეთოდით ქოლეცისტექტომიის შესრულების ტექნიკური ასპექტები და მისი კლინიკური გამოყენების შედეგები აღწერილი იყო ცოტა მოგვიანებით M. Navarra-ს (1995) და სხვა ავტორთა მიერ (G. Piskun et al, 1999).

ერთი განაკვეთის ლაპაროსკოპული ქირურგიის კლასიკური ვარიანტი გულისსმობს პნევმოპერიტონეუმის დამყარების შემდეგ ცენტრალური და სამუშაო ტროაკრების ჩადგმას 1,5-2 სმ-იანი პარაუმბილიკალური ჭრილობიდან (სურათი 37).

გასული საუკუნის ბოლოს SILS პოპულარიზაციის ფონზე შემუშავებული იყო სხვადასხვა კონსტრუქციის მრავალარხიანი ტროაკრები.

მრავალარხიანი თროაკრების განთავსება ხორციელდება პირველი ტროაკრის ჩადგმის Hasson-ის მეთოდის ანალოგიურად (სურათი 38).

სურათი 37. სამი ტროაკრის ჩადგმა ერთი პარაუმბილიკური განაკვეთიდან

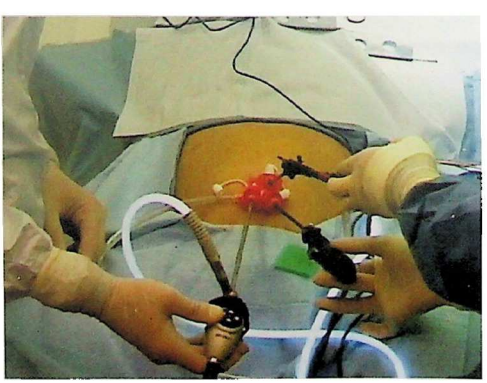

სურათი 38. ლაპაროსკოპული ოპერაცია ერთი სამახიანი ტროაკარის მეშვეობით

თუ მეთოდის შემუშავების ძირითად მოტივს წარმოადგენდა განაკვეთების რაოდენობის შემცირებით მეტი კოსმეტიკური ეფექტის მიღწევა („უნაწიბურო ქირურგია"), მრავალარხიანი სამუშაო ტროაკრის კლინიკური გამოყენების პირველივე სერიების რანდომიზებულმა კვლევებმა ანახა, რომ კლასიკურ ლაპაროსკოპიასთან შედარებით მკვეთრად მცირდება მიდგომის ეტაპთან და ტროაკარულ ჭრილობასთან დაკავშირებული გართულებების რაოდენობა. დღეისთვის აღნიშნულმა მეთოდიკამ მოიპოვა გარკვეული პოპულარობა ქირურგთა შორის და წარმატებით გამოიყენება მსოფლიოს მრავალ წამყვან კლინიკაში ნებისმიერი ქირურგიული პათოლოგიის კორეგირებისთვის. უფრო მეტიც, SILS წარმოებისთვის საჭირო ინსტრუმენტები ადაპტირებული იყო რობოტოქირურგიული ოპერაციების შესასრულებლად (სურათი 39).

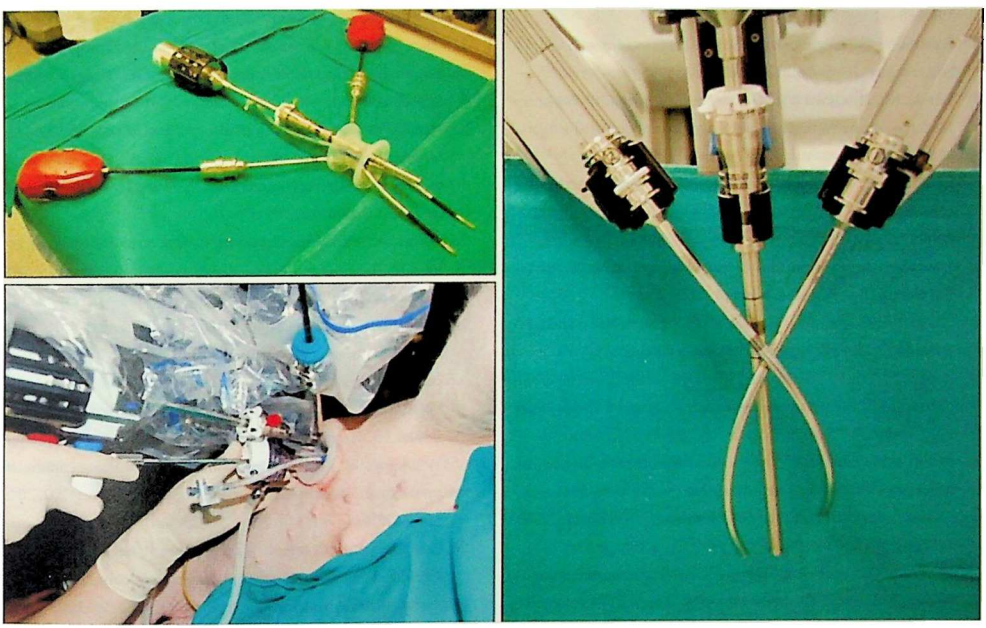

სურათი 35. ერთი ტროაკრის ლაპაროსკოპიის რობოტო ქირურგიული კომპლექტი

ბიბლიოგრაფია

1. პაჭკორია ვ, პაჭკორია ა. ქირურგიული კვანძები. თბილისი, 2008:146-148.
2. ჩართოლანი თ.ა. საზარდულის თიაქრების ლაპაროსკოპული ტრანს-აბდომინური პრეპერიტონული პლასტიკა. საკანდიდატო დისერტაცია. თბილისი 2005:
3. ჩართოლანი თ.ა. ღია და ლაპაროსკოპული პროტეზირებადი თიაქარპლასტიკა. თბილისი 2009:
4. ჩუბინიძე ჯ. გადაუდებელი ანგიოლოგია. თბილისი 1998:80-81.
5. Goldman LD, Cahalane MJ: The paramedian approach to open laparoscopy. J Am Coll Surg 180: 733, 1995
6. Gersin KS, Heniford BT, Arca MJ et al: Alternative site entry for laparoscopy in patients with previous abdominal surgery. J Laparosc Endosc Adv Surg Techn 8: 125, 1998
7. Lafullarde T, VanHee R, Gyst T: A safe and simple method for routine open access in laparoscopic procedures. Surg Endosc 8: 769, 1999
8. Hasson H.M. A modified instrument and method for laparoscopy. Am J Obstet Gynecol 110:886, 1971.
9. Hasson HM, Rotman C, Rana N, Kumari NA: Open laparoscopy: 29 year experience. Obstet Gynecol 96: 763, 2000.
10. Zaraca F, Catarci M, Gossetti F et al: Routine use of open laparoscopy: 1006 consecutive cases. J Laparosc Endosc Adv Surg Techn 9: 75, 1999.
11. Rosen DM, Lam AM, Chapman M, Carlton M, Cario GM. Methods of creating pneumoperitoneum: a review of techniques and complications. Obstet Gynecol Surv 1998;53(3):167–74.
12. Munro MG. Laparoscopic access: complications, technologies and techniques. Curr Opin Obstet Gynecol 2002;14:365–74.
13. Molloy D, Kalloo PD, Cooper M, Nguyen TV. Laparoscopic entry: a literature review and analysis of techniques and complications of primary port entry. Aust NZJ Obstet Gynaecol 2002;42:246–54.
14. Palmer R. Safety in laparoscopy. J Reprod Med 1974;13:1–5.
15. G A. Vilos, A Ternamian et al. Laparoscopic Entry: A Review of Techniqués,Technologies, and Complications J Obstet Gynaecol Can 2007;29(5):433–447
16. Trivedi AN, MacLean NE. Transuterine insertion of Veress needle for gynecological laparoscopy at Southland Hospital. NZ Med J 1994;107:316–7.
17. Pasic R, Levine RL, Wolfe WM Jr. Laparoscopy in morbidly obese patients. J Am Assoc Gynecol 1999;6:307–12.
18. Santala M, Jarvela I, Kauppila A. Transfundal insertion of a Veress needle in laparoscopy of obese subjects: a practical alternative. Hum Reprod 1999;14:2277–8.
19. Corson SL, Batzer FR, Gocial B, et al. Measurements of the force necessary for laparoscopic entry. J Reprod Med 1994;34:282–4.
20. Tarney CM, Glass K, Munro MG. Entry force and intra-abdominal pressure associated with six laparoscopic trocar cannula systems: a randomized comparison. Obstet Gynecol 1999;94:83–8.
21. Chan ACW, Ip M,Koehler A, Crisp B. TamJS, Chung SCS. Is it safe to reuse disposable laparoscopic trocars. Surg Endosc 2000; 14:1042-4.
22. Catarci M, Carlini M, Gentileschi P, Santoro E, for the Lap Group Roma. Major and minor injuries during the creation of pneumoperitoneum: a multicenter study on 12,919 cases. Surg Endos 2001;15:566–9.
23. Byron JW, Markenson G, Miyazawa K. A randomized comparison of Veress needle and direct trocar insertion for laparoscopy. Surg Gynecol Obstet 1993;177:259–62.
24. Molloy D, Kalloo PD, Cooper M, Nguyen TV. Laparoscopic entry: a literature review and analysis of techniques and complications of primary port entry. Aust NZJ Obstet Gynaecol 2002;42:246–54.
25. Bonjer HJ, Hazebroek EJ, Kazemier G, Giuffrida MC, Meijer WS, Lange JF. Review. Open versus closed establishment of pneumoperitoneum in laparoscopic surgery. Br J Surg 1997; 84: 599-602.
26. Gutt CN, Oniu T, Mehrabi A, Schemmer P, Kashfi A, Kraus T, Büchler MW. Circulatory and respiratory complications of carbon dioxide insufflation. Dig Surg 2004; 21: 95-105.
27. Said M.N. Direct Laparoscopi without pnevmoperitoneum. J Repord Med 31:684-86, 1986.
28. Whiston R.L, Egers K.A, Morris R,W. et al. Tension pneumothorax durning lap cholecistectomy. Br J Surg 78(11):1325,1997.
29. Mumford ST, Bhiwandiwala PP, Chang C. Laparoscopic and minilaparotomy female sterilization compared in 15,617 cases. Lancet 1980:1066–70.
30. Dingfelder JR. Direct laparoscopic trocar insertion without prior pneumoperitoneum. J Reprod Med 1978;21:45–7.
31. Phillips PA, Amaral JF. Abdominal access complications in laparoscopic surgery. J Am Coll Surg 2001;192:525-36.
32. Merlin TL, Hiller JE, Maddern GJ, Jamieson GG, Brown AR Kolbe A. Systematic review of the safety and effectiveness of

methods used to establish pneumoperitoneum in laparoscopic surgery. Br J Surg 2003; 90: 668-679

33. Nezhat C. Incisional hernias after operative laparoscopy. J Laparoendosc Adv Surg Tech A. 1997. April;7(2):111–115.
34. Azurin DJ. Trocar site herniation following laparoscopic cholecystectomy and the significance of an incidental preexisting umbilical hernia. Am Surg. 1995;8:718–20.
35. Lajer H. Hernias in trocar ports following abdominal laparoscopy, a review. Acta Obstet Gynecol Scand. 1997. May;76(5):389–393.
36. Crist D.W, Gadacz T.R. Complications of laparoscopic surgery. Surg Clin N Am 1993;73:265-6.
37. Tarnay CM, Glass BK, Munro MG. Incisions Characteristics Associated With Six Laparoscopic Trocar-Cannula Systems; A Randomized, Observer-Blinded Comparison Am J Obstet Gynecol 1999;94:89-93.
38. Bergmann .J.L, Hibbert M.L. et al. Omental herniation through a 3-mm umbilical troacar site: unmasking a hidden umbilical hernia. J Laparoendosc Adv Surg Tech A 2001 Jun; 11(3): 171-3.
39. Johnson WH. VersaStep trocar hernia rate in unclosed fascial defects in bariatric patients. Surg Endosc. 2006. October;20(10):1584–1586.
40. Siqueira T. The use of blunt-tipped 12-mm trocars without fascial closure in laparoscopic live donor nephrectomy. JSLS. 2004. Jan-Mar;8(1):47–50.
41. Mahmoud Uslu HY. Cannula site insertion technique prevents incisional hernia in laparoscopic fundoplication. Surg Laparosc Endosc Percut Tech. 2007. August;17(4):267–270.
42. Nezhat C. Incisional hernias after operative laparoscopy. J Laparoendosc Adv Surg Tech A. 1997. April;7(2):111–115.
43. Reardon P. Hernia at 5-mm laparoscopic port site presenting as early postoperative small bowel obstruction. J Laparoendosc & Adv Surg Tech A. 1999.
44. Toub D. Omental herniation through a 5-mm laparoscopic cannula site. J Am Assoc Gyncol Laparosc. 1994. August;1(4 Pt 1):413–414.
45. Teoh B, Sen R, Abbott J. An evaluation of four tests used to ascertain Veres needle placement at closed laparoscopy. J Minim Invasive Gynecol 2005;12:153–8.
46. Richardson RF, Sutton CJG. Complications of first entry: a prospective laparoscopic audit. Gynaecol Endosc 1999;8:327–34.
47. Audebert AJ, Gomel V. Role of microlaparoscopy in the diagnosis of peritoneal and visceral adhesions and in the prevention of bowel injury associated with blind trocar insertion. Fertil Steril 2000;73:631–5.
48. 81. Schaller G, Kuenkel M, Manegold BC. The optical Veress needle initial puncture with a minioptic. Endosc Surg Allied Technol 1995;3:55–7.
49. Parker J, Reid G, Wong F. Microlaparoscopic left upper quadrant entry in patients at high risk of periumbilical adhesions. Aust NZJ Obstet Gynecol 1999;39(11):88–92.
50. Opitz I, GantertW, Giger U et al. Bleeding remains a major complication during laparoscopic surgery: analysis of the SALTS database. Langenbecks Arch Surg 2005; 390(2): 128–133.
51. 37. Kyung MS, Choi JS, Lee JH et al. Laparoscopic management of complications in gynecologic laparoscopic surgery: a 5-year experience in a single center. J Minim Invasive Gynecol 2008; 15(6): 689–694.
52. BishoffJT, AllafME, KirkelsWet al. Laparoscopic bowel injury: incidence and clinical presentation.J Urol 1999; 161(3): 887–890.
53. BishoffJT, AllafME, KirkelsWet al. Laparoscopic bowel injury: incidence and clinical presentation.J Urol 1999; 161(3): 887–890.
54. Chapron C, Pierre F, Harchaoui Y et al. Gastrointestinal injuries during gynaecological laparoscopy. Hum Reprod 1999; 14: 333–337.
55. Magrina J. Complications of laparoscopic surgery. Clin Obstet Gynecol 2002;45:469–80.
56. Chandler JG, Corson SL, Way LW. Three spectra of laparoscopic entry access injury. J Am Coll Surg 2001;192:478–91.
57. Champault G, Cazacu F & Taffinder N. Serious trocar accidents in laparoscopic surgery: a French survey of 103,852 operations. Surg Laparosc Endosc 1996; 6(5): 367–370.
58. Shirk GJ, Johns A & Redwine DB. Complications of laparoscopic surgery: how to avoid them and how to repair them. J Minim Invasive Gynecol 2006; 13(4): 352–359.
59. Hashizume M & Sugimachi K. Needle and trocar injury during laparoscopic surgery in Japan. Surg Endosc 1997; 11:1198–1201.
60. Audebert AJ, Gomel V. Role of microlaparoscopy in the diagnosis of peritoneal and visceral adhesions and in the prevention of bowel injury associated with blind trocar insertion. Fertil Steril 2000;73:631–5.
61. 50. Agarwala N, Liu CY. Safe entry technique during laparoscopy: left upper quadrant entry using the ninth intercostal space: a review of 918 procedures. J Minim Invasive Gynecol 2005;12:55–61.
62. Levrant SG, Bieher EJ, Barnes RB. Anterior abdominal wall ad-

hesions after laparotomy or laparoscopy. J Am Assoc Gynecol Laparosc 1997;4(3):353–6.

63. Paolucci V, Scheff B (eds): Gasless laparoscopy in general surgery and gynecology, Georg Thieme, Stuttgart - New York 1996
64. Paolucci V, Scheff B, Gutt CN: Gasless laparoscopy - why and now? Min Invas Ther 4 (1995) 165-172.
65. Kruczynski D, Schäffer U, Knapstein PG: Gasless laparoscopy with conventional surgical instruments. Gynaecol Endosc 5 (1996) 277-281.
66. Wu MP, Chen HH, Yen EYT, Tsai SC, Mo LR: A potential complication of laparoscopy – the surgeon's herniated cervical disk. J Am. Assoc. Gynecol Laparosc 6 (1999) 509-511.
67. Kim EK: Current status of product for endoscopic surgery in Korea. Yonsei Med J 40 (1999) 554-558.
68. Kitano S, Iso Y, Tomikawa M, Oriyama M, Sugimachi K: A prospective randomised trial comparing pneumoperitoneum and U-shaped retractor elevation for laparoscopic cholecystectomy. Surg Endosc 7 (1993) 311-314).
69. HC Clarce. Laparoscopy new instruments sufaring and ligation. Ferital Steril, 1972; 23:247-77.
70. Semm K. Tissue pouchers end loop ligation. Endoscopy 1978;10:119-24.
71. Pandya S, Murray JJ, Coller JA, et al. Laparoscopic colectomy: indications for conversion to laparotomy. Arch Surg. 1999;134:471–475.
72. Schwandner O, Schiedeck TH, Bruch H. Role of conversion in laparoscopic colorectal surgery: do predictive factors exist? Surg Endosc. 1999;13:151–156.
73. Marusch F, Gastinger I, Schneider C, et al. Laparoscopic Colorectal Surgery Study Group (LCSSG). Importance of conversion for results obtained with laparoscopic colorectal surgery. Dis Colon Rectum. 2001;44:207–214.
74. Gaston K.E., Moore D.T., Pruthi R.S. et al. Hand-assisted laparoscopic nephrectomy: prospective evaluation of the learning curve. J Urol 2004;171:63—67.
75. Posner M.C., Alverdy J. Hand-assisted laparoscopic surgery for cancer.
76. Cancer J 2002;8:2:144—153.
77. Wolf J.S.Jr., Marcovich R., Merion R.M., Konnak J.W. Prospective, casematched comparison of hand-assisted laparoscopic and open surgical live donor nephrectomy. J Urol 2000;163:1650—1653.
78. Lee S.E., Ku J.H., Kwak C. et al. Hand assisted laparoscopic radical nephrectomy: comparison with open radical nephrectomy. J Urol 2003;170:756—759.
79. Nakada S.Y. Hand assisted laparoscopic nephrectomy. J Endourol1999;13:9.
80. Patel V.R., Leveillee R.J. Hand-assisted laparoscopic nephrectomy for stage T1 and large stage T2 renal tumors. J Endourol 2003;17:6:379— 383.
81. Pelosi MA, Pelosi MA. Laparoscopic appendectomy using a single umbilical puncture (minilaparoscopy). J Reprod Med 1992;37:588-94.
82. Navarra G, Pozza E, Occhionorelli S, Carcoforo P, Donini I. One-wound laparoscopic cholecystectomy. Br J Surg 1997;84:695.
83. Piskun G, Rajpal S. Transumbilical laparoscopic cholecystectomy utilizes no incisions outside the umbilicus. J Laparoendosc Adv Surg Tech 1999;9:361-4.

ლაპაროსკოპული ოპერაციების ანესთეზიოლოგიური უზრუნველყოფა

ნ. ლებანიძე

დიდი განაკვეთის გარეშე გაკეთებულ ქირურგიულ ოპერაციათა რიცხვი დღითიდღე იზრდება. პუნქციური, ენდოსკოპიური, ენდოვასკულარული და მსგავსი ტიპის ქირურგიული ჩარევები სულ უფრო მკვიდრად იკიდებენ ფეხს დიაგნოსტიკურ და სამკურნალო პრო - ცესში.

ტერმინს – „მცირეინვაზიური ქირურგია" – აქვს არსებობის უფლება, მაგრამ ეს არ ნიშნავს, რომ ასეთი ქირურგიული ჩარევების დროს გამოყენებული იყოს ანესთეზიის ან მონიტორინგის გამარტივებული სახე. არ უნდა დაგვავიწყდეს, რომ ე.წ. „ანესთეზიოლოგიური სიკვდილი" პირველად დაფიქსირებული იყო კბილის ექსტრაქციის დროს, ანუ როგორც ჩვენ ამას ეხლა ვეძახით – მცირეინვაზიური ქირურგიული ჩარევისას.

აღნიშნულიდან გამომდინარე, ამერიკელ ანესთეზიოლოგთა საზოგადოების დევიზი „ყურადღება და მონიტორინგი ანესთეზიის დროს" განკუთვნილია იმისთვის, რომ მოწყენილობის საათი არ გადაიქცეს კოშმარის წუთებად. ტექნოლოგიური მსგავსებით ქირურგიული ჩარევების რამდენიმე ჯგუფად დაყოფა საშუალებას იძლევა შემუშავდეს ყოველი ჯგუფისთვის შესაბამისი ანესთეზიის მეთოდი. ამ შემთხვევაში ანესთეზიოლოგიური დახმარების ამოცანაა ქირურგიული ჩარევის ყველა ეტაპზე ავადმყოფის უსაფრთხოებისა და მისი მაქსიმალურად სწრაფი ფიზიკური და სოციალური რეაბილიტაციის უზრუნველყოფა.

ლაპაროსკოპული ქირურგიული ჩარევების დროს, რომელიც მიმდინარეობს კარბოქსიპერიტონიუმის და ზოგადი ანესთეზიის ქვეშ, გამოყოფენ რამდენიმე ძი - რითად ფაქტორს, რომლებიც იწვევენ პათოფიზიოლ - ოგიური დარღვევების კომპლექსს. ასეთი ფაქტორებიდან მნიშვნელოვანია პნევმოპერიტონეუმით გამოწ - ვეული დიაფრაგმის და ქვედა ღრუ ვენის კომპრესია, რაც იწვევს სისხლის მიმოქცევის და სუნთქვის მექანიკის ცვლილებებს. ასევე საყურადღებოა მუცლის ღრუში შეყვანილი ნახშირორჟანგის (CO_2) აბსორბცია, პაციენტის საოპერაციო მაგიდაზე მდებარეობა და ანესთეზიოლოგიური ფარმაკოლოგიური საშუალებების ზემოქმედება. ამასთან, პრინციპულად მნიშვნელოვანი ფაქტორია – ინტრაბდომინური წნევა.

ინტრაბდომინური წნევის მომატება ორგანიზმის ბევრ სასიცოცხლო ფუნქციაზე გავლენას ვერ ახდენს, თუ ინტრაბდომინური წნევა არ აღემატება 10 mmHg. ცენტრალური ჰემოდინამიკის მაჩვენებლები, როგორც წესი, ნორმის ფარგლებში რჩება, მაგრამ საგრძნობლად კლებულობს არტერიული სისხლის მიმოქცევა ღვიძლში. მაღალი მუცელშიდა წნევა (14 mmHg და მე - ტი) იწვევს გარეგანი სუნთქვის ფუნქციის დარღვევას და დიაფრაგმის გადაადგილების გამო გულის როტაციას, ამავდროულად იზრდება ფილტვის ქსოვილის საერთო წინააღმდეგობა და მცირდება ფილტვების ფუნქციონალური მოცულობა; იზრდება ფილტვის სისხლძარღვთა წინააღმდეგობა; ირღვევა ვენტილაცია/პერფუ - ზიის თანაფარდობა.

სისტემურ ჰემოდინამიკაზე ზემოქმედება ორფაზიანია. ჯერ აღინიშნება გულიდან ამოტყორცნილი სის - ხლის მოცულობის გაზრდა, ვინაიდან იზრდება გულის მარჯვენა ნახევარში ვენოზური სისხლის მოდინება მუცლის ღრუს ორგანოებიდან. მეორე ფაზაში აღინიშნება გულის ინდექსის დაქვეითება მუცლის ღრუს მსხვილ სისხლძარღვებში სისხლის რაოდენობის შემცირების და სისხლძარღვოვანი რეზისტენტობის მომატების გამო.

ნახშირორჟანგის ინტრაბდომინური ინსუფლაცია იწვევს ადგილობრივი ჰემოდინამიკის დარღვევას – ხდება ქვედა ღრუ ვენის კომპრესია, რაც იწვევს მის აუზში სისხლის მიმოქცევის დარღვევებს; ირღვევა სისხლის

მიმოქცევა მუცლის ღრუს და რეტროპერიტონული არის არტერიებსა და ვენებში. წელის და რეტროპერიტონულ ვენებზე ზეწოლა თავის მხრივ იწვევს ზურგის ტვინის არხში და თავის ტვინის პარკუჭებში წნევის გაზრდას; თავის ტვინიდან ვენოზური სისხლის გადინების შეზღუდვას; აღინიშნება თირკმლების დისფუნქცია, რაც გამოწვეულია თირკმლის ვენის და უშუალოდ თირკმლის ქსოვილის კომპრესიით. თავის მხრივ, ეს მოვლენა იწვევს ანტიდიურეზული ჰორმონის კონცენტრაციის გაზრდას, რაც უარყოფით გავლენას ახდენს სხვა ორგანოებზეც.

უნდა გვახსოვდეს, რომ ლაპაროსკოპული ოპერაციები ხშირად უტარდებათ თანმსლები დაავადებების მქონე პაციენტებს. მაგალითად სისხლძარღვთა გამტარიანობის ზომიერმა დაქვეითებამაც კი თანმხლები კარდიოლოგიური დაავადებების მქონე პაციენტებში შეიძლება გამოიწვიოს გულის მწვავე უკმარისობა და იშემია. თირკმლის ქრონიკული უკმარისობის მქონე პაციენტებში ან ჰემორაგიული შოკის დროს შესაძლებელია ჩამოყალიბდეს მწვავე ანურია.

უნდა აღინიშნოს, რომ მნიშვნელოვან როლს თამაშობს პაციენტის საოპერაციო მაგიდაზე მდებარეობა – პაციენტის საოპერაციო მაგიდაზე თავის წამოწეულ მდგომარეობაში მდებარეობა (ფოილერის პოზიცია) იწვევს ვენოზური გადინების შემცირებას რაც აუარესებს გულის ფუნქციონალურ მდგომარეობას მუცელშიდა წნევის გაზრდის დროს და უარყოფითი გავლენა იზრდება. პაციენტის საოპერაციო მაგიდაზე ტრენდელენბურგის მდგომარეობაში განთავსება იწვევს არტერიული წნევის მომატებას. გულის ფუნქციონალური მდგომარეობა ამ შემთხვევაში, როგორც წესი, არ იცვლება. ასეთ მდგომარეობაში ინტრაბდომინური წნევის მატება აუარესებს გულის ფუნქციონალურ მდგომარეობას, მაგრამ გაცილებით ნაკლებად, ვიდრე პაციენტის ფოილერის პოზიციაში ყოფნის დროს.

მაღალი ინტრაბდომინური წნევის ფონზე ნახშირორჟანგის ექსტრაპერიტონული შეყვანა ხშირ შემთხვევაში იწვევს ჰიპერკაპნიას მიუხედავად პერიტონეუმის ფურცლის დიდი ფართისა. თუ ნახშირორჟანგის აბსორბცია მუცლის ღრუში მინიმალურია, ასეთ შემთხვევაში ჰიპერკაპნია განპირობებულია ვენტილაცია/პერფუზიის თანაფარდობის დარღვევით, რაც საბოლოო ჯამში განპირობებულია დიაფრაგმის ექსკურსიის შეზღუდვით. ყურადღება უნდა მიექცეს ჩასუნთქვის პიკურ წნევას, რომლის მაღალმა ციფრებმაც შესაძლოა გამოიწვიოს პნევმოთორაქსი.

განხილული ნეგატიური მოვლენებიდან ბევრი მათგანი შეიძლება ავიცილოთ ინსუფლაციის სიჩქარის შეზღუდვით – ერთი ლიტრი წუთში. ინტრაბდომინური წნევის 10-12 mmHg ფარგლებში შენარჩუნებით და ფილტვების ხელოვნური ვენტილაციის შესაბამისი რეჟიმების გამოყენებით. კარბოქსიპერიტონიუმი იწვევს რა დიაფრაგმის დაჭიმვას, უარყოფით გავლენას ახდენს რეფლექსოგენურ ზონებზე, სიმპატოადრენალური სისტემის რგოლებზე, რაც იწვევს პერიფერიულ ვენოზურ სისხლში კორტიზოლის და ალდოსტერონის მო-

სურათი 2. სხვადასხვა მოდიფიკაციის საანარკოზე აპარატები

მატებას, რაც კიდევ უფრო აღრმავებს ჰემოდინამიკურ დარღვევებს. ამ ცვლილებების გამოვლენის შეფასება მნიშვნელოვან პრობლემად რჩება სხვადასხვა სომატური სტატუსის მქონე პაციენტებში, რაც განპირობებულია თანმხლები დაავადებების არსებობა/არარსებობით.

მუცლის ღრუში CO_2-ის ინსუფლაცია იწვევს და ასანგრძლივებს პოსტოპერაციულ ტკივილს. ამ ტკივილის მიზეზი ადგილობრივი აციდოზია, რასაც აბსორბირებული CO_2-ის ნასშირმჟავად გარდაქმნა განაპირობებს. ტკივილის მიზეზად ასევე გვევლინება ღვიძლ-დიაფრაგმის იოგების დაჭიმვა, რასაც ღვიძლსა და დიაფრაგმის თაღს შორის ინსუფლირებული აირის დაგროვება იწვევს.

ოპერაციის შემდგომი სრულყოფილი ანალგეზიის მისაღწევად საჭიროა ოპერაციის შემდგომ მუცლის ღრუდან CO_2-ის მაქსიმალურად ამოტუმბვა. ასევე, დასაშვებია მუცლის ღრუს გამორეცხვა კრისტალოიდური ხსნარებით და ადგილობრივი მოქმედების ანესტეტიკების ინსტალაცია. ყველაზე გავრცელებული მეთოდია ანალგეტიკების სისტემური გამოყენება.

ამგვარად, მიუხედავად ქირურგიული ჩარევის მცირეინვაზიურობისა, ზემოთ მოყვანილმა რისკ ფაქტორებმა შესაძლოა მნიშვნელოვნად დაამძიმოს პაციენტის ინტრაოპერაციული და პოსტოპერაციული მდგომარეობა.

ზემოაღნიშნულიდან გამომდინარე, პაციენტის ოპერაციის წინა მდგომარეობის სრულყოფილი შეფასება, ადეკვატური ანესთეზია და პოსტოპერაციული პერიოდის რაციონალური მართვა – წარმატებული ანესთეზიოლოგიური უზრუნველყოფის განუყოფელ აუცილებლობას წარმოადგენს.

პაციენტის წინასაოპერაციო გამოკვლევა მიმართულია არა მხოლოდ ძირითადი დაავადების, არამედ თანმხლები დაავადებების გამოვლენაზე, რომელთა ერთობლიობაც ანესთეზიოლოგიური უზრუნველყოფის რისკ-ფაქტორების შეფასების საშუალებას იძლევა.

რისკ ფაქტორების განსაზღვრის დროს შესაძლებელია გამოყენებული იყოს ანესთეზიოლოგიურ პრაქტიკაში არსებული შეფასების ექსპერტული სისტემები და სკალები.

ამავდროულად, აუცილებელია ლაპაროსკოპული ოპერაციების დამახასიათებელი პათოფიზიოლოგიური თავისებურებების გათვალისწინება. განსაკუთრებული ყურადღება უნდა დაეთმოს გულსისხლძარღვთა და სუნთქვის სისტემების, თავის ტვინის სისხლის მიმოქცევის, თავზურგტვინის სითხის დინამიკის, თვალის ფსკერის პათოლოგიების და ბადურას მდგომარეობის გამოკვლევებს.

ზოგადი ანესთეზიისთვის აუცილებელი მონიტორინგის ნუსხაში შედის:

1. ეკგ მონიტორინგი;
2. არტერიული წნევის არაინვაზიური განსაზღვრა (არაუმეტეს 5 წთ ინტერვალით);
3. პულსოქსიმეტრია;
4. კაპნოგრაფია და კაპნომეტრია (ᲔᲢ CO_2);
5. ამოსუნთქული აირის მოცულობის მონიტორინგი (V_t);
6. ჩასუნთქვისას პიკური წნევის მონიტორინგი (P.max).

სურათი1. კარდიომონიტორები პულსოქსიმეტრის, სატურაციისა და კაპნომეტრიის ფუნქციებით

სურათი1. კაპნომეტრის მონიტორი

შესაძლებლობის შემთხვევაში, სასურველია მონიტორინგის განხორციელება ისეთ პარამეტრებზეც, როგორიცაა საინჰალაციო ანესტეტიკების (ჰიპნოტიკების) კონცენტრაცია, სხეულის ტემპერატურა, საათობრივი და წუთობრივი დიურეზის განსაზღვრა, ცენტრალური ნერვული სისტემის ბისპექტრალური ანალიზი და სხვ.

პრემედიკაცია გულისხმობს პაციენტის მედიკამენტოზურ მომზადებას ზოგადი ანესთეზიისთვის და მიმართულია რამდენიმე ფაქტორის უსრუნველსაყოფად:

1. ოპერაციის წინა და ოპერაციული სტრესის თავიდან აცილება (ან შემცირება) ;
2. ნეიროვეგეტატიური სტაბილურობის მიღწევა;
3. გარეშე გამღიზიანებლებზე რეაქციის დაქვეითება;
4. ჯირკვალთა სეკრეციის შემცირება;
5. საანესთეზიო საშუალებების მოქმედებისთვის ოპტიმალური ფონის შექმნა;
6. სამკურნალწამლო და ტრანსფუზიულ საშუალებებზე ალერგიული რეაქციების პროფილაქტიკა;

პრემედიკაციის საფუძველს წარმოადგენს პაციენტის საიმედო დაცვა ოპერაციისწინა ემოციური სტრესისგან, ადრენო-სიმპათიკური და ჰიპოთალამო-ჰიპოფიზარულ-თირკმელზედა სისტემების აქტივირება, სისხლის მიმოქცევის ჰიპერდინამიკული რეაქციების შემცირება, სუნთქვის სისტემის სტიმულირება და მეტაბოლიზმის აქტივირება, განსაკუთრებით – ნახშირწყლოვანისა.

აღწერილი მიზნების უზრუნველსაყოფად, პრემედიკაციისას გამოიყენება რამდენიმე ჯგუფის სამკურნალწამლო საშუალებები: საძილე (ბარბიტურატები, ბენზოდიაზეპინის ჯგუფის პრეპარატები), ფსიქოტროპული საშუალებები (ბენზოდიაზეპინის ჯგუფის ტრანკვილიზატორები, ფენოტიაზინის და ბუტიროფენონის რიგის ნეიროლეპტიკური საშუალებები), ნარკოტიკული ანალგეტიკები, ქოლინმაბლოკირებელი და ანტიჰისტამინური საშუალებები, ჰორმონები.

პრემედიკაციის დროს უნდა გავითვალისწინოთ პაციენტის ინდივიდუალური თავისებურებები, ზოგადი სომატური მდგომარეობა, ანამნეზი, ოპერაციული ჩარევის ტიპი და მასშტაბი.

დღეისათვის არსებობს ზემოაღნიშნული პრეპარატების ფართო არჩევანი. თუმცაღა, არ არის საჭირო პაციენტის პრემედიკაციული პრეპარატებით „გადატვირთვა", ვინაიდან შესაძლოა ოპერაციის შემდგომ მივიღოთ არასასურველი „პოსტმედიკამენტოზური" ეფექტი, რაც აყოვნებს პაციენტის ოპერაციის შემდგომ რეაბილიტაციას.

ფსიქომოტორული დაძაბულობის მოსასხსნელად რეკომენდებულია პაციენტს ენტერალურად, ნაზალურად ან პარაენტერალურად დაენიშნოს პრეპარატი მიდოლაზმი. ჩვენი მონაცემებით, 5-10 მგ დორმიკუმის (მიდოლაზმის) ინტრანაზალური მიღება სრულიად საკმარისია ოპერაციის წინა პერიოდში პაციენტის ფსიქოემოციური რელაქსაციის მისაღწევად.

ტრაქეის ინტუბაციამდე ზოგადი ანესთეზიის მდგომარეობაში ინდუცირებისთვის როგორც წესი, გამოიყენება ინტრავენური ანესტეტიკები. ამ პრეპარატების ან მათი კომბინაციის შერჩევა დამოკიდებულია პაციენტის ზოგად მდგომარეობაზე, მძიმე თანმსლები დაავადებების არსებობაზე (განსაკუთრებით – გულსისხლძარღვთა დაავადებები) და თავად ამ პრეპარატების ფარმაკოკინეტიკურ და ფარმაკოდინამიკურ თვისებებზე. პრეპარატების კომბინირებული გამოყენება საშუალებას იძლევა საგრძნობლად შევამციროთ ყოველი მათგანის დოზები.

ყველაზე ხშირად გამოიყენება პროპოფოლის, ნატრიუმის თიოპენტალის, ბენზოდიაზეპინის (სიბაზონი, მიდაზოლამი) და ოპიოიდური პრეპარატების კომბინაციები.

უნდა გვახსოვდეს, რომ ზოგიერთ კლინიკურ შემთხვევაში პრეპარატების არჩევანი მკვეთრად შეზღუდულია. პაციენტის მძიმე მდგომარეობის და/ან თანმხლები დაავადებების არსებობისას აუცილებელია ანესთეტიკების ფარმაკოდინამიკის გათვალისწინება. როგორც პრემედიკაციისას, აქაც უნდა გავითვალისწინოთ პრეპარატების ჰოსტმედიკამენტოზური მოქმედება. ასეთ შემთხვევებში უპირატესობა ენიჭება პრეპარატებს ნახევარდაშლის მოკლე დროით, მაგალითად პროპოფოლი, ატრაკურიუმი, ფენტანილი და სხვა.

ანესთეზიის გახანგრძლივება რთულ ამოცანას არ წარმოადგენს, ვინაიდან თანამედროვე ანესთეზიოლოგთა არსენალშია მიზნობრივად მართული მოქმედების სამკურნალწამლო საშუალებები. ანესთეზიოლოგის ამოცანაა ქირურგიული ჩარევისთვის ოპტიმალური პირობების შექმნა და პაციენტის ორგანიზმის დაცვა ოპერაციული ტრავმისგან.

ზოგადი ანესთეტიკებიდან ფართო გავრცელება მოიპოვა აზოტის ქვეჟანგმა (N_2O), ჰალოტანმა, იზოფლურანმა, სევოფლურანმა და ამ საშუალებების კომბინირებულმა გამოყენებამ. უნდა აღინიშნოს, რომ ამ პრეპარატების შერჩევისას ანესთეზიოლოგის მთავარი ამოცანაა პაციენტის უსაფრთხოების უზრუნველყოფა.

ლაპაროსკოპული ოპერაციების სპეციფიკიდან გამომდინარე, სასურველია თავი შევიკავოთ „დახურული კონტურის" გამოყენებისგან, რომელმაც შესაძლოა ოპერაციის შემდგომი ჰიპერკაპნია გამოიწვიოს. ასეთ შემთხვევებში სასურველია „დაბალნაკადური ანესთეზიის" მეთოდის გამოყენება, შესაბამისი მონიტორინგის პირობებში. დიფუზური ჰიპოქსიისა და სიმპატომიმეტიკური რეაქციების თავიდან ასაცილებლად, კარბოქსიპერიტონიუმის პირობებში არ არის სასურველი აზოტის ქვეჟანგის გამოყენება. ანალგეზია ხორციელდება 100 მკგ ფენტანილის ინტრავენური ბოლუსური ინ - ექციებით ან პროგრამული ინტრავენური ინექციით 5 მკგ/კგ/სთ. მიორელაქსაცია მიიღწევა არამადეპოლარიზებელი რელაქსანტების ინტრავენური პროგრამირებული ან დოტაციური ინექციით, მაგალითად ატრაკურიუმი, პიპეკურონიუმი ან პანკურონიუმი.

ანესთეზიოლოგის ერთ-ერთ მთავარ ამოცანას წარმოადგენს ჰემოდინამიკის, მიკროცირკულაციის და სატურაციის კონტროლი ანესთეზიის განმავლობაში; სისხლის დანაკარგის ადეკვატური კომპენსირება; მყავა-ტუტოვანი და ელექტროლიტური ბალანსის შენარჩუნება; ადეკვატური ფილტვების ხელოვნური ვენტილაციის კონტროლი.

პაციენტის ზოგადი ანესთეზიის მდგომარეობიდან გამოყვანა ხორციელდება პრეპარატების დოზების ეტაპური შემცირებით. ამბულატორული ოპერაციების შემთხვევებში, მიზანშეწონილია ანტიდოტების გამოყენება.

პაციენტის სპონტანურ სუნთქვაზე გადაყვანა და ტრაქეის ექსტუბაცია ხორციელდება ანესთეზიოლოგიურ პრაქტიკაში ფართოდ დამკვიდრებული კრიტერიუმების მიხედვით. ოპერაციის შემდგომ პერიოდში პაციენტი რჩება სამედიცინო პერსონალის მეთვალყურეობის ქვეშ.

უნდა აღინიშნოს, რომ ლაპაროსკოპული ოპერაციების უზრუნველსაყოფად ზოგ კლინიკაში მიმართავენ ზოგად ანესთეზიას პერიდურულ ანესთეზიასთან კომბინაციაში, თუმცა ამ მეთოდმა ფართო გავრცელება ვერ მოიპოვა.

ლაპაროსკოპული ოპერაციების უმძიმეს გართულებას აიროვანი ემბოლია წარმოადგენს. ენდოქირურგიაში ინსუფლაციისთვის გამოიყენება ნახშირორჟანგი და აზოტის ქვეჟანგი. აიროვანი ემბოლია ლაპაროსკოპული ოპერაციების დროს შესაძლოა განვითარდეს ვერეშის ნემსის ჩადგმისას, მისი მსხვილი კალიბრის სისხლძარღვებში მოხვედრისას, ღია ვენულებიდან ან ღია ღვიძლის სინუსიდან. აიროვანი ემბოლიის განვითარებას ასევე ხელს უწყობს ჰიპოვოლემია, როდესაც ვენური წნევა ატმოსფერულ წნევასთან შედარებით უარყოფითია. ასეთ შემთხვევაში, ინტრაბდომინური წნევის ხელოვნური მომატება ვერცხლისწყლის სვეტის 15-16 mmHg-მდე, იდეალურ პირობებს ქმნის აირის სისხლძარღვებში მოხვედრისთვის.

აიროვანი ემბოლიის პათოლოგიური ზემოქმედება რამდენიმე ფაქტორზეა დამოკიდებული:

ა) აიროვანი ემბოლის მოცულობა;
ბ) აირის ინფუზიის სიჩქარე;
გ) აირის თვისებები;
დ) ორგანიზმის აიროვანი გარემო.

დიაგნოსტირება ხდება რამდენიმე კლინიკური ნიშნის მიხედვით: უეცარი ჰიპოტენზია, ციანოზი, გულია არითმია, QRS კომპლექსის გაფართოება ელექტროკარდიოგრამაზე. შესაძლოა განვითარდეს ფილტვების მწვავე შეშუპება. სისხლძარღვთა სისტემაში დიდი მოცულობის აირის მოხვედრამ შესაძლოა გამოიწვიოს

გულის მარჯვენა ნახევარში სისხლის მიმოქცევის ბლოკირება, სასიკვდილო შედეგით.

აიროვანი ემბოლიის მკურნალობა უნდა წარიმართოს უსწრაფესად:

1. დაუყოვნებლივი დესუფლიაცია;
2. ფილტვების ხელოვნური ვენტილაცია სუფთა ჟანგბადით;
3. პაციენტისთვის ტრენდელენბურგის პოზიციის მიცემა საოპერაციო მაგიდის მარცხნივ 150-ით გადახრით;
4. ლავიწქვეშა ვენის დაუყოვნებლივ კათეტერიზაცია, კათეტერის შეყვანა მარჯვენა წინაგულამდე და პარკუჭამდე. აიროვანი ემბოლის სისხლთან ერთად ასპირირება. სისხლის დანაკარგის შესავსებად შესაძლებელია ასპირირებული სისხლის რეინფუზია მისი დეგაზაციის შემდეგ;
5. ასისტოლიის შემთხვევაში – გულის პირდაპირი მასაჟი, მარჯვენა წინაგულის ან პარკუჭის პუნქციით და აიროვანი ემბოლის ასპირირებით.

ლაპაროსკოპული ოპერაციების ერთ-ერთ გართულებას წარმოადგენს პნევმოთორაქსი და პნევმომედიასტენუმი. პლევრის ღრუში აირის მოხვედრა შესაძლოა განპირობებული იყოს დიაფრაგმის ტრავმული ან იატროგენული დაზიანებით, ან დიდი ზომის დიაფრაგმული თიაქრის არსებობით. შესაძლოა ეს გართულება გამოიწვიოს ფორსირებული ჩასუნთქვით განპირობებულმა ფილტვის კისტის ან ბულას გახეთქვამ. პნევმოთორაქსი ვლინდება ფილტვების ვენტილაციის უეცარი გაძნელებით და სისხლძარღვთა მწვავე უკმარისობით. ასეთ შემთხვევებში ნაჩვენებია პლევრის ღრუს დაუყოვნებლივი დრენირება დაჭიმული პნევმოთორაქსის სალიკვიდაციოდ და ფილტვის გასამლელად. პნევმომედიასტენუმი ვითარდება აირის პრეპერიტონული ან რეტროპერიტონული ინსუფლირების შემთხვევაში. ვლინდება კანქვეშა ემფიზემით კისრის და საუღლე არეში. პნევმომედიასტენუმი უმეტეს შემთხვევაში არ იწვევს სიცოცხლისთვის საშიშ გართულებებს.

ინტრაბდომინური წნევის მატება იწვევს ქვედა ღრუ ვენის კომპრესიას და შესაბამისად აფერხებს ვენური სისხლის გადინებას ქვედა კიდურებიდან. ჩვეულებრივ, ზარძაყის ვენაში წნევა ინტრაბდომინური წნევის ტოლია. აქედან გამომდინარე, პნევმოპერიტონეუმი იწვევს სისხლის დეპონირებას ქვედა კიდურებში, რამაც შესაძლოა გამოიწვიოს ზარძაყის ან წვივის ვენების თრომბოზი, შემდგომში ფილტვის არტერიის თრომბოზით. ეს მდგომარეობა უარესდება პაციენტის საოპერაციო მაგიდაზე ფოილერის პოზიციაში მოთავსებისას.

თრომბოზის განვითარებაში არანაკლები როლი ენიჭება ჰიპერკოაგულაციას. ლაპაროსკოპული ქოლეცისტექტომიის შემდგომ პირველი დღეღამის განმავლობაში ჰიპერკოაგულაციური ცვლილებები თრომბოელასტოგრამაში აღენიშნებოდა პაციენტთა უმეტესობას.

რისკ-ფაქტორებს განეკუთვნება პაციენტთა ხანდაზმული ასაკი, მორბიდული სიმსუქნე, 2 სთ-ზე მეტი ხანგრძლივობის ლაპაროსკოპული ოპერაციები.

აღწერილი გართულებების საპროფილაქტიკოდ მიზანშეწონილია შემდეგი ღონისძიებების გატარება: ქვედა კიდურების ელასტიური ბანდით შეხვევა, ინტრაბდომინური წნევის დაბალ ციფრებზე შენარჩუნება, ტრენდელენბურგის მდგომარეობაში მაგიდის დახრის კუთხის მაქსიმალურად შემცირება, ოპერაციის წინა და ოპერაციის შემდგომ პერიოდში ანტიკოაგულანტების შესაბამისი დოზების დანიშვნა, მოცირკულირე სისხლის საერთო მოცულობის (ვოლემიის) ნორმის ფარგლებში შენარჩუნება კოლოიდური და კრისტალოიდური ხსნარების ინფუზიის მეშვეობით და სხვ.

ნაწილი II

ნაღვლის ბუშტის და ღვიძლგარეთა სანაღვლე სადინრების ლაპაროსკოპული ქირურგია

CARAPS MED Line

ჩვენი მისია ზრუნვა, ხოლო ხედვა პირველობა!

თანამედროვე ტექნოლოგიები და აღჭურვილობა, უსაფრთხოების გარანტია და უმტკივნეულო მკურნალობა, პაციენტების პრობლემისადმი გულისხმიერი დამოკიდებულება, ფინანსური და ინტელექტუალური რესურსების სწორად გამოყენება, მაღალკვალიფიციური მენეჯმენტი და საშუალო სამედიცინო პერსონალი განსაზღვრავს ჩვენი კლინიკის წარმატებულ მუშაობას.

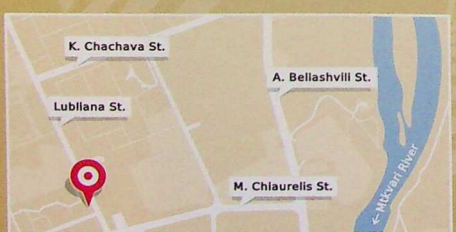

ქირურგ

მედლაინი

დიღომი, ლუბლიანას ქუჩის
მიმდებარედ ნაკვეთი 42. თბილისი 0159
ტელ: (+995 32) 2 22 44 17; 2 51 60 60; 2 51 61 16
ფაქსი: (+995 32) 2 22 57 69

Caraps.medline Caraps medline
contact@carapsmedline.ge
carapsmedline.ge

ნაღვლკენჭოვანი დაავადება

მ.მ. კილამე

ნაღვლკენჭოვანი დაავადების მკურნალობის საკითხები თანამედროვე მედიცინის აქტუალურ პრობლემად რჩება, რაც განპირობებულია დაავადების გავრცელების სიხშირით – დედამიწის პოპულაციის ყოველი მერვე-მეათე მოსახლე ქოლელითიაზით არის დაავადებული (А.А. Ашрафов, 1989; А.В. Быков, 1992; C.K. McSherry, F. Glen, 1980; T.M. Gilliland, W. Traverso, 1990). დაავადება ძირითადად ვითარდება შრომისუნარიან ასაკში 30-დან 60 წლამდე (Н.М. Кузин, 1995; Э.П. Рудин и др, 1990). მისი განვითარების რისკი ქალებში ოთხჯერ მეტია, ვიდრე მამაკაცებში. თუმცა ბოლო წლების სტატისტიკა მიანიშნებს როგორც დაავადების შემთხვევების აშკარა მატებას, ასევე, ასაკოვანი დიაპაზონის გაფართოებას (М.В. Данилов и др, 1997; В.В. Стрижелецкий и др, 2000; Э.П. Рудин и др, 1990).

ნაღვლის ბუშტში კონკრემენტების წარმოქმნა გამოწვეულია ქოლესტერინის ცვლის და თავად ნაღვლის ბუშტის ფუნქციის დარღვევით, რასაც ხელს უწყობს კალორიული საკვების ხშირი მიღება, ჭარბი არარეგულარული კვება, ნაკლებ აქტიური, უმოძრაო ცხოვრების წესი, მორბიდული სიმსუქნე, ღვიძლის ინფექციური დაავადებები, სპეროციტოზი და სხვა ეტიოლოგიის ანემიები, ორსულობა და სხვ. (В. Н. Преображенский, 1999). ბილიარულ სისტემაში კონკრემენტების არსებობა რიგ შემთხვევებში არ ხასიათდება კლინიკური მანიფესტაციით, მაგრამ დაავადების პროგრესირების პარალელურად ვითარდება ისეთი მძიმე გართულებები, როგორიცაა მწვავე ქოლეცისტიტი, ნაღვლის ბუშტის განგრენა, ნაღვლის ბუშტის პერფორაცია, ქოლედოქოლითიაზი, ქოლანგიტი, ღვიძლის აბსცესი და სხვ. (სურათი 1-2).

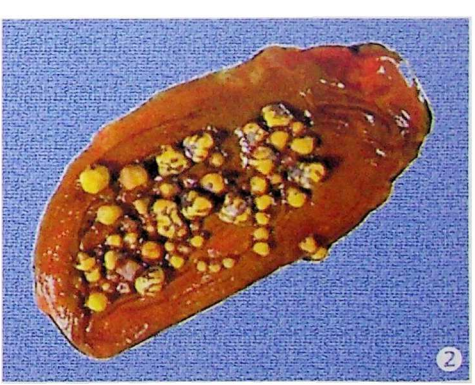

სურათი 1-2. კალკულოზური ქოლეცისტიტის ექოსკოპიური სურათი (1); ამოკვეთილი ნაღვლის ბუშტი კონკრემენტებით (2)

ქოლელითიაზის მკურნალობის თანამედროვე არაქირურგიული მეთოდები

მ.მ. კილაძე

ნაღვლკენჭოვანი დაავადების მკურნალობაში ბოლო 30 წელი ითვლება ახალ ეტაპად. თუ 70-იან წლებამდე ღია ქირურგიული ოპერაცია ითვლებოდა მკურნალობის ერთადერთ მეთოდად, დაწყებული 70-იანი წლებიდან ამ დაავადების სამკურნალოდ გაჩნდა მრავალი არაქირურგიული მეთოდი:

1. ქიმიური ლითოლიტიური თერაპია;
2. ქვების კონტაქტური განზავება გამხსნელი ხსნარებით დრენაჟებისა და კათეტერების დახმარებით;
3. ქვების ინტრაკორპორული დაშლა ლაზერით, ულტრაბგერითი და/ან სხვა ენერგიის გენერატორებით;
4. ქვების მექანიკური ფრაგმენტაცია;
5. ექსტრაკორპორული ლითოტრიფსია.

ამ მეთოდებიდან ყველაზე მიმზიდველად გამოიყურება ქიმიური ლითოლიზი. ეს მიმართულება გაჩნდა 100 წლის წინ, მაგრამ განვითარების ახალი იმპულსი გასული საუკუნის შეიძინა 70-იანი წლებიდან, როცა შეიქმნა ახალი პრეპარატები. ამ დროიდანვე მეთოდი გაიყო ორ მიმართულებად – ნაღვლის კენჭების გახსნა პერორალური და კონტაქტური გზით.

ნაღვლის კენჭების პერორალურ გამსხნელებად მკვლევრების უმეტესობა იყენებდა ქენოდეზოქსიქო - ლის და ურსოდეზოქსიქოლის მჟავას. ამ პრეპარატების ზემოქმედებით სისხლში მკვეთრად იზრდება ლეცი - ტინის და მცირდება ქოლესტერინის კონცენტრაცია, რაც ამცირებს ნაღვლის ლითოგენობას. სხვადასხვა ავტორთა მონაცემებით აღნიშნული პრეპარატების ეფექტურობა მერყეობს 15-დან 60%-მდე (M.A. Алиев, 1990; M.J. Allen et al, 1985; H. Fromm et al, 1983; B. Rawat et al, 1990), მაგრამ ამ პრეპარატების ფართო გამოყენება საკმაოდ მალე უარყვეს კლინიცისტებმა, რაც განპირობებული იყო რამდენიმე ფაქტორით: პრეპარატების მაღალი ფასით, მკურნალობის ხანგრძლივობთ (1-2 წელი), შრომატევადი საკონტროლო გამოკვლევებით, ხშირი რეციდივით და მთელი რიგი გვერდითი ეფექტებით (ტოქსიკური მოქმედება ღვიძლზე და ნაწლავზე). მათი გამოყენება შემოისაზღვრა მხოლოდ როგორც ექსტრაკორპორული ლითოტრიფსიის დამატება (Л.В. Поташов и др, 1990; Ю.Г. Старков и др, 1991; Н.П. Шевцов и др, 1983; M.C. Bateson et al, 1980; N. Villanova et al, 1989).

ლითოლიტიური თერაპიის მეორე მიმართულება – ნაღვლის კენჭების კონტაქტური გახსნა – უფრო პერსპექტიული ჩანდა. მეთოდის განვითარება დაკავშირებული იყო მონოოქტანოინის და მეთილტეტრაბუტილის ეთერის სინთეზთან. ამ პრეპარატების შეყვანა ხორციელდება ქოლეცისტოსტომის კათეტერიდან, რომელიც ჩადგმულია ლაპაროსკოპულად ან ტრანსჰეპატურად (А.В. Быков, 1992; П.М. Постолов и др, 1987; A. Hellstern et al, 1988). გაირკვა, რომ მონოოქტანოინი ლითოლიტიურ აქტივობას ავლენს მხოლოდ ქოლესტერინული კენჭების მიმართ. ამ მხრივ უფრო ეფექტური აღმოჩნდა მეთილტეტრაბუტილის ეთერი, რომლის ზემოქმედებითაც კენჭების გახსნას რამდენიმე საათიდან რამდენიმე დღემდე ჭირდება (A. Hellstern et al, 1988; J.L. Thistle et al, 1989). მიუხედავად ამისა, ყველა მკვლევარი მიუთითებს პრეპარატის მაღალ ტოქსიკურობაზე და მის ამორჩევით მოქმედებაზე ქოლესტერინული კენჭების მიმართ, რაც ზღუდავს მისი გამოყენების შესაძლებლობას. ნაღვლის კენჭების გახსნისათვის ზოგიერთმა მკვლევარმა გამოიყენა პრეპარატი ოქტაგლინი, რომელიც შეიყვანეს ლაპაროსკოპული ქოლეცისტოსტომიდან. ქიმიური აგებულებით ეს პრეპარატი წარმოადგენს მონოოქტანოინს და ხასიათდება ნაკლები წებოვნებით და ტოქსიკურობით. გარდა ამისა, დამატებით გამოი-

ყენეს ნატრიუმის ციტრატის ხსნარი და ეთილენდიამინტეტრაძმრის მჟავა, რომელთა მეშვეობით შესაძლებელი გახდა არა მარტო ქოლესტერინული, არამედ კალცინირებული და შერეული კენჭების გახსნა. მიუხედავად ამისა, ამ პრეპარატების გამოყენებისას ავტორები აღნიშნავენ ლითოლიტიური თერაპიის უარყოფით მხარეებს: არაეფექტურობა დიდი კონკრემენტების არსებობისას, პრეპარატების დიდი დოზების საჭიროება, მკურნალობის ხანგრძლივი პერიოდი (ერთი კურსი – მინიმუმ 2,5 კვირა), მათი ტოქსიკურობით გამოწვეული გართულებების დიდი რიცხვი. გარდა ამისა, არსებობს როგორც კენჭების რეციდივის, ასევე, ნაღვლის ბუშტის ავთვისებიანი გადაგვარების ალბათობა.

ნაღვლის კენჭების დასაშლელად ლაპაროსკოპული ტრანსკუტანური ქოლეცისტოსტომიდან შემდგომში გამოყენებული იქნა ელექტროდი – ლითოტრიპტორი (R. Hermann, 1989). უფრო მოგვიანებით გამოიყენეს ელექტროჰიდრავლიკური, ულტრაბგერითი და ლაზერული ლითოტრიფსია (В.Д. Федоров и др, 1991; G. Ell et al, 1990; B. Rawat et al, 1990).

წვრილი კენჭების და ფრაგმენტების ამოღება ხდება ასპირატორის ან კალათის საშუალებით (სურათი 1), მაგრამ ეს პროცედურები რთულია და მოითხოვდა შესრულების ვირტუოზულ ტექნიკას. მეთოდი წარმოადგენს ქოლელითიური თერაპიის ერთადერთ მცირე - ინვაზიურ ალტერნატივას პიგმენტური ან კალციფიცირებული კენჭების არსებობისას და არ იზღუდება კენჭების სიდიდით ან მათი რაოდენობით. თვალში საცემია მეთოდის ზოგიერთი უარყოფითი მხარე – რჩება რეციდივების შესაძლებლობა, სტაციონარში დაყოვნების ხანგრძლივობით და საერთო დანახარჯებით აღემატება ტრადიციული ქოლეცისტექტომიის ხარჯებს (F. Gotz et al. 1991; C. Cope et al, 1990; R.G. Gibney et al, 1989). გარდა ამისა, პაციენტებს სერიოზულ დისკომფორტს უქმნის გარეთა დრენაჟი 4-6 კვირის განმავლობაში. პროცედურის შესრულებისთვის საჭირო მაღალი ტექნიკური ჩვევების აუცილებლობა ასევე ამცირებს მისი ფართო გამოყენების შესაძლებლობას (Д.И. Климанский, 1989; А.С. Балалыкин и др, 1991; С.С. Нестеров, 1991).

ნაღვლის ბუშტის კენჭების დასაშლელად მრავალი ავტორი იყენებს არამარტო მედიკამენტურ, არამედ ფიზიკური ზემოქმედების საშუალებას – ულტრაბგერა, ლაზერი, ექსტრაკორპორული ლითოტრიფსია, ჰიდრავლიკური ლითოტრიფსია (სურათი 2).

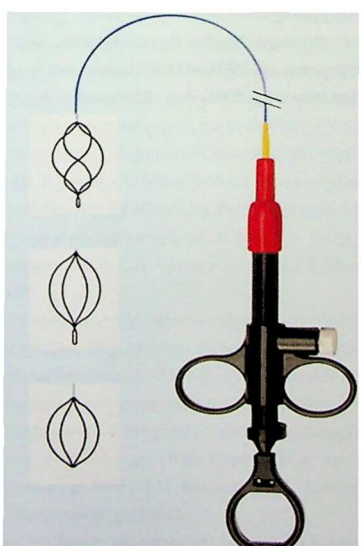

სურათი 7. კენჭების ამოსაღები „კალათა"

სურათი 2. ულტრაბგერითი ლითოტრიფსიის დანადგარი

დიდი გავრცელება პოვა ექსტრაკორპორულმა ლითოტრიფსიამ, როგორც მკურნალობის ალტერნატიულმა მეთოდმა, რომლის წინააღმდეგჩვენებები მეტად მცირეა. მეთოდის არსი მდგომარეობს იმაში, რომ მიზნობრივად მიმართულ ულტრაბგერით დარტყმით ტალღას თხიერ გარემოში გავლის დროს აქვს ქვების დამსხვრევა-დანაწევრების უნარი (П.М. Постолов и др, 1991; G. Paumgartner et al, 1987; K. Inui et al, 1988; L. Chen et al, 1989; T. Ponchon et al, 1989).

ლიტერატურის მონაცემებით, ამ მეთოდით მკურნალობისათვის შერჩეული ქრონიკული კენჭოვანი ქოლეცისტიტით დაავადებულ ავადმყოფთა პროცენტი აღწევს 10-60%-ს, მათ შორის დადებითი შედეგები მიიღწევა 80%-ში. ავტორები ავადმყოფთა შერჩევის მთავარ კრიტერიუმებად მიიჩნევენ კონკრემენტების რაოდენობას (არაუმეტეს 2-4), ზომებს და შედგენილობას (სოლიტარული – არაუმეტეს 8 სმ³ მოცულობის, მრავლობითი – საერთო ჯამური მოცულობა არაუმეტეს 8,2 სმ³, შერეული სოლიტარული კენჭები – არაუმეტეს 2 სმ დიამეტრის, კალცინირებული მრავლობითი – მოცულობა არაუმეტეს 4 სმ³), აგრეთვე, ნაღვლის ბუშტის ევაკუატორული ფუნქციის და ნაღვლის ბუშტის სადინარის და ქოლედოქის გამტარობის შენარჩუნებას, ფატერის დვრილის ჩათვლით.

ამ მეთოდის წინააღმდეგჩვენებებს წარმოადგენს: კოაგულოპათია, ანტიკოაგულანტების მიღებით განპირობებული ჰემოსტაზის დარღვევა, ორსულობა, ქრონიკული პანკრეატიტი, გულის რიტმის დარღვევა, კუჭისა და თორმეტგოჯა ნაწლავის წყლულოვანი დაავადება, მკურნალობის კურსით გათვალისწინებული ორალური ლითოლიზური თერაპიის ჩატარების შეუძლებლობა. რიგი ავტორები აღნიშნავენ ისეთ გართულებებს, როგორიცაა მწვავე ქოლეცისტიტი, მწვავე პანკრეატიტი, ღვიძლის კოლიკა, ჰემატურია, თორმეტგოჯა ნაწლავის, კუჭის, თირკმელების და ზოგჯერ ფილტვების დაზიანება, რომლებიც გვხვდება 4-40% შემთხვევებში, ხოლო პაციენტების 6-12% საჭიროებენ სასწრაფო ოპერაციულ მკურნალობას (В.Д. Федоров и др, 1991; Б. Кунц и др, 1989; В.П. Стрекаловский и др, 1993; M. Sackmann et al, 1988; M. Sackmann et al, 1990).

მეთოდის უარყოფით მხარედ მიიჩნევენ აგრეთვე სხვადასხვა სახის ტკივილგამაყუჩებლების მიღების აუცილებლობას (ნარკოზის ჩათვლით) პროცედურის ჩატარების დროს და მის შემდეგ, მკურნალობის გახანგრძლივებას (1-12 სეანსი) და კენჭების რეციდივის განვითარებას 2-დან 10 თვემდე პერიოდში.

ამრიგად, ქოლელითიაზის მედიკამენტური თუ ფიზიკური მეთოდებით მკურნალობის შემდეგ ვლინდება მეთოდების სერიოზული უარყოფითი მხარე, რაც მდგომარეობს იმაში, რომ ნაღვლის ბუშტის კენჭების სრული ლიკვიდაციაც კი არ ნიშნავს ავადმყოფის განკურნებას, რამდენადაც უცვლელი რჩება პათოლოგიურად შეცვლილი ნაღვლის ბუშტი და კენჭების წარმოქმნის პათოგენეზური მექანიზმების კომპლექსი (Б.А. Королев и др, 1990; Н.Н. Малиновский и др, 1990; М.И. Прудков и др, 1996; А.А. Шалимов и др,1993).

ქოლეცისტიტის მკურნალობის ღია ქირურგიული და მინი-ლაპაროტომიული მეთოდები

მ.მ.ჯილაძე

ფართო ლაპაროტომიით წარმოებული ქოლეცისტექტომია 100 წელზე მეტია აღიარებული იყო და დღემდე რჩება კენჭოვანი ქოლეცისტიტის მკურნალობის „ოქროს სტანდარტად". ღია ქოლეცისტექტომიის ძირითად და ჭეშმარიტ ღირსებას წარმოადგენს ოპერაციის რადიკალურობა, რომელიც იძლევა გარანტიას, არ განვითარდეს დაავადების რეციდივი (А.А. Вишневский и др, 1967; М.В. Данилов, 1968; В.С. Савельев, 1986; Н.М. Кузин, 1995; L.G. Courvoisier et al, 1890; J.V. Marks et al, 1984).

არანაკლებ მნიშვნელოვან ღირსებად შეიძლება მივიჩნიოთ ოპერაციის ტექნიკური სიმარტივე, ჩარევის შესრულების შესაძლებლობა სპეციალური ძვირად - ღირებული აპარატურისა და ინსტრუმენტების გარეშე. ამასთან, უნდა აღინიშნოს, რომ ტრადიციული ქოლეცისტექტომია ითვლება ორგანიზმისთვის საკმაოდ მძიმე ქირურგიულ ჩარევად, დაკავშირებულია ტრავმულ ოპერაციულ განაკვეთთან, ხასიათდება ოპერაციის შემდგომი ტკივილის სინდრომით დიდი პერიოდის განმავლობაში, რაც შესაბამისად ახანგრძლივებს სრული რეაბილიტაციის პერიოდს (А.А. Мовчун и др, 1969; В.Л. Зотикова, 1973; П.А. Сусла и др, 1990; J.S. Thompson et al, 1984).

ღია ქოლეცისტექტომიის ოპერაციის შემდგომი გართულებები, სხვადასხვა ავტორის მონაცემებით, შეადგენს საშუალოდ 12-15%-ს, მცირდება 0.5-1%-მდე 60 წლამდე ასაკოვან ჯგუფში, მაგრამ მკვეთრად იზრდება ხანშიშესულ და მოხუცთა ასაკში და შესაძლებელია მიაღწიოს 60%-საც კი (В.И. Стручков и др, 1978; В.Т. Зайцев и др, 1981; И.М. Мамедов, В.Т. Зайцев и др, 1983; Б. Нидерле и др, 1982).

ყველაზე მძიმე ინტრაოპერაციულ გართულებად ითვლება ღვიძლგარეთა ნაღვლის გზების დაზიანება, რაც 300-400 ოპერაციაში ერთ შემთხვევაში გვხვდება და მისი ინტრაოპერაციული გამოვლინება ხდება მხოლოდ 4-5% შემთხვევაში. აღნიშნული გართულების კორექცია ხშირად იწვევს ავადმყოფთა დაინვალიდებას, ხოლო 50% შემთხვევაში – ადრეულ თუ გვიან სიკვდილს (Н.И. Казанцев и др, 1995; О.Б. Милонов и др, 1990; В.А. Овчинников и др, 1995; Б.А. Окладной, 1995).

ადრეული პოსტოპერაციული პერიოდის ყველაზე ხშირ გართულებებს წარმოადგენს ოპერაციული ჭრილობის დაჩირქება, ნაწლავთა ევენტერაცია, დიაფრაგმისქვეშა და ღვიძლქვეშა აბსცესები, მწვავე პანკრეატიტი და მწვავე ქოლანგიტი, ნაწლავთა გაუვალობა, პერიტონიტი. გვიან პოსტოპერაციულ პერიოდში შესაძლოა განვითარდეს ვენტრალური თიაქრები, ლიგატურული ფისტულები, შეხორცებითი დაავადება (В.И. Стручков и др, 1978; В.П. Андрюшенко, 1992).

ეს გართულებები ლეტალობით მთავრდება 1,5-2% შემთხვევებში. გარდა ამისა, ადრეულ პოსტოპერაციულ პერიოდში 9-12% ავადმყოფებში ვითარდება გართულებები გულ-სისხლძარღვთა და სასუნთქი სისტემების მხრივ – მიოკარდიუმის ინფარქტი, გულის რიტმის დარღვევა, გულის მწვავე უკმარისობა, თრომბოემბოლია, პნევმონია, ფილტვების ატელექტაზი, ბრონქიტი (В.В. Виноградов, З.А.Цхакая, 1991; Н.М. Кузин и др, 1995). ამ ჯგუფის მთელი რიგი გართულებები, მრავალი ავტორის აზრით, წარმოადგენს ლეტალობის მიზეზს ოპერაციის შემდგომ პერიოდში.

ცნობილია, რომ ნაღვლკენჭოვანი დაავადების დროს ქოლედოქოლითიაზით გართულება გვხვდება შემთხვევათა 10-15%-ში. ამასთან ერთად, ოპერაციის შემდგომი ე.წ. „ნარჩენი" ქოლედოქოლითიაზი ინტრაოპერაციული რუტინული ქოლანგიოგრაფიის გამოყენების დროსაც კი აღწევს 1%-ს, ხოლო შერჩევითი გამოყენებისას – 3%-ს. ზოგიერთი ავტორის აზრით, ნაღვლის

გზების რეზიდუალური ქვების სიხშირე, მიუხედავად მრავალი დიაგნოსტიკური მეთოდის დანერგვისა, აღწევს 15%-ს (Б.В. Петровский и др, 1980; M.T. Dayton et al, 1984). ამიტომაც კვლავ გასაგები ხდება ქოლედოქოლითიაზის აქტუალობა.

პირველხარისხოვან მნიშვნელობას იძენს ქოლედოქოლითიაზის ოპერაციამდელი დიაგნოსტიკა, რომელიც ემყარება ანამნეზის და ობიექტური გამოკვლევების მონაცემებს. ნაღვლკენჭოვანი დაავადების ქოლედოქოლითიაზით გართულების დროს, ნაღვლის გზებში არსებული ქვების 97% მეორადი წარმოშობისაა, რაც განპირობებულია ნაღვლის ბუშტიდან მათ მიგრაციაში.

ნაღვლის გზების და ბუშტის ქვების იდენტურობა უმრავლეს შემთხვევაში დადასტურებულია ქვების ფორმის, ქიმიური ელემენტების შემცველობის, კრისტალური აგებულების შესწავლის გზით (З.А. Цхакая, 1974). ავტორის მიერ ქოლეცისტექტომიის შემდგომ 3,5 და 14 წლის შემდეგ ნაღვლის გზებიდან ამოღებული ქვების შესწავლით დადასტურდა, რომ ქვები, რომელთაც მოსცილდა გარედან დანალექი პიგმენტი, კირი და მარილი, წარმადგენდნენ ბუშტის ქვების იდენტურს აგებულების და ფორმის მიხედვით.

სურათი 1. ღვიძლის ორპირა – Fasciola Hepatica

ნაღვლის გზებში ხელახლა ან პირველადად წარმოქმნილი ქვები გვხვდება იშვიათად – ქოლედოქოლითიაზის შემთხვევათა 1-7%-ში (M.L. Henry et al, 1983; T.H. Liu, F.G. Moody, 2000), პირველი ოპერაციის შემდეგ უფრო ხშირად გვხვდება ნაღვლის სადინრებში დარჩენილი ქვები, ვიდრე ხელახლა წარმოქმნილი. ზოგჯერ ქვები და საგოზავი მასა წარმოიქმნება ლიგატურაზე ან სხვა უცხო სხეულზე, რაც არაერთხელ დაფიქსირდა სხვადასხვა ავტორთა მიერ (Э.И. Гальперин и др, 1988; К.В. Лапкин и др, 1989).

რეზიდუალური ქვების ანუ ქოლედოქოლითიაზის ცრუ რეციდივის თავიდან ასაცილებლად ყველაზე უფრო საიმედო დიაგნოსტიკურ მეთოდს წარმოადგენს ოპერაციული ქოლანგიოგრაფია და, განსაკუთრებით, რენტგენოსატელევიზიო ქოლანგიოსკოპია. ოპერაციული ქოლანგიოგრაფია ნაღვლის გზებში კონკრემენტების აღმოჩენის საშუალებას იძლევა შემთხვევათა 90,3-95,7%-ში.

ნაღვლის კენჭების გარდა, ნაღვლის გზების დახშობა იშვიათ შემთხვევებში შეიძლება გამოიწვიოს პარაზიტებმა, განსაკუთრებით ასკარიდამ და ძალზე იშვიათად – ფასციოლამ (ღვიძლის ორპირამ). ამ უკანასკნელის დიაგნოსტიკა გაცილებით ძნელია. ნაღვლის საერთო სადინარის ფასციოლით დახშობის სიმპტომები იძლევა კენჭოვანი ქოლეცისტიტის და ქოლედოქოლითიაზის ტიპიური კლინიკური სურათის სიმულირებას. ექოლოგიური და ქოლანგიოგრაფიული გამოკვლევაც ამ დროს ძირითად სვამს ქოლედოქოლითიაზის მცდარ დიაგნოზს (სურათი 1).

ფასციოლოზ-ჰელმინთოზის დროს უპირატესად ზიანდება ჰეპატობილიარული სისტემა, რადგან ჰეპატოციტებს შორის მოხვედრილი პარაზიტის კვერცხი იკვებება ჰეპატოციტებით და სრულყოფილ განვითარებას აღწევს ღვიძლში, საიდანაც შეიძლება მოხვდეს ნაღვლის საერთო სადინარშიც. მისგან განსხვავებით ასკარიდა ძირითადად ბინადრობს და აზიანებს კუჭ-ნაწლავს და შეიძლება მოსვდეს ნაღვლის გზებში რეტროგრადულად თორმეტგოჯა ნაწლავიდან.

ქ.თბილისის თორაკო-აბდომინურ კლინიკაში აღწერილია ნაღვლის საერთო სადინარის ფასციოლით გაუვალობის ერთი შემთხვევა (ზ. ცხაკაია, ლ. ჭიპაშვილი, მ.მ. კილაძე, 1995). ქირურგიული ჩარევა წარმოებული იყო ქოლედოქოლითიაზის დიაგნოზით. ქოლედოქიდან ღვიძლის ორპირას ქირურგიული ამოღების შემდეგ ავადმყოფს მკურნალობა ჩაუტარდა ანტიპროტოზოული პრეპარატებით.

ავტორებს მოჰყავთ ფასციოლით ნაღვლის საერთო სადინარის გაუვალობის შემთხვევა, როცა ოპერაცია გაკეთდა დიაგნოზით: ქოლედოქოლითიაზი, მექანიკური სიყვითლე. ავადმყოფს ჩატარებული ჰქონდა ექოლოგიური, კომპიუტერულ-ტომოგრაფიული, რეტროგრადული ქოლანგიოპანკრეატოგრაფიული, ინტრაოპერაციული ქოლანგიოგრაფიული გამოკვლევები.

ქოლეცისტექტომიის დროს დადასტურდა ნაღვლის ბუშტში კენჭების არსებობა, ხოლო ქოლედოქის ტერმინალური ნაწილიდან ამოღებული იქნა 3 ცოცხალი ღვიძლის ორპირა. ოპერაცია დამთავრდა ქოლედოქში კერის დრენაჟის დატოვებით. ოპერაციის შემდეგ პაციენტს ჩაუტარდა მკურნალობა ანტიპროტოზოული პრეპარატებით (ქლოქსილი, ტინიდაზოლი).

ფასციოლოზი როგორც თერაპიული, ისე ქირურგიული პროფილის ავადმყოფებში ერთნაირად რთული სადიაგნოსტიკოა, რადგან იძლევა მწვავე მუცლის კლინიკურ სურათს და ხშირია შემთხვევები, როცა ეს პათოლოგია სხვადასხვა ქირურგიული ჩარევის მიზეზი ხდება. დაავადების ამოცნობაში ბოლო წლებში წარმატებით იყენებენ იმუნოფერმენტულ ანალიზს.

ქოლედოქოლითიაზთან დიფერენციალური დიაგნოსტიკის თვალსაზრისით ფასციოლოზი კვლავ რჩება აბდომინური ქირურგიის ერთ-ერთ აქტუალურ პრობლემად (გ.გ. ტატიშვილი, ე.ი. გალპერინი, 1999).

ბოლო 10 წლის მანძილზე მსოფლიოს სამედიცინო პუბლიკაციებში აღწერილია მხოლოდ 19 შემთხვევა ნაღვლის საერთო სადინარის ღვიძლის ორპირებით დახშობისა, როდესაც ოპერაციამდელი ზუსტი დიაგნოსტიკა ვერ მოხერხდა. მხოლოდ ორი ავტორი მიანიშნებს, რომ ინტრაოპერაციულად ღვიძლის ზედაპირზე ნანახი იქნა იეროგლიფების მაგვარი სუბკაფსულარული ნაწიბურები, რაც, მათი აზრით, პარაზიტის ღვიძლშიდა სადინრებში მოძრაობით გამოწვეული ანთებითი ნაწიბუროვანი ცვლილებებით არის განპირობებული (J. Han et al, 1993;F. Atalay et al, 1993; H. Reidtmann et al, 1995).

ღია ქოლეცისტექტომიების შემდგომი ლეტალობა დამოკიდებულია მთელ რიგ ფაქტორებზე: ავადმყოფის ასაკზე, ნაღვლკენჭოვანი დაავადების გართულებებზე, თანმხლები დაავადებების არსებობაზე, დაავადების დაწყებიდან ოპერაციული ჩარევის დროზე, ინტრაოპე - რაციული ან პოსტოპერაციული გართულებების განვი - თარებაზე. ქოლეცისტექტომიის შემდგომი ლეტალობა შეიძლება მერყეობდეს 0%-დან (გეგმიური ოპერაციების შემდეგ გაურთულებელი ქრონიკული კენჭოვანი ქოლეცისტიტების გამო 60 წლამდე პაციენტებში) 40%-მდე (გადაუდებელი და სასწრაფო ოპერაციების და სასიცოცხლო ჩვენებით წარმოებული ოპერაციების შემდგომ ხანშიშესულ და მოხუცთა ასაკში). ზოგიერთი ავტორის მონაცემებით, ქოლედოქოლითიაზის გართულებულ შემთხვევებში (ჩირქოვანი ქოლანგიტი, ღვიძლ-თირკმლის უკმარისობა, პერიტონიტი და სხვა), როცა საჭირო იყო ნაღვლის გზების გარეთა დრენირება, ხოლო სხვა დამზოგველი ქირურგიული მეთოდის გამოყენება შეუძლებელი იყო, ოპერაციის შემდგომმა ლეტალობამ შეადგინა 38% (В.В. Родионов, 1991).

ღია ქოლეცისტექტომიების შეფასების მთავარ კრიტერიუმებს მიეკუთვნება სტაციონარში დაყოვნების დრო და სრული შრომისუნარიანობის აღდგენის ვადა. მრავალი ავტორის მონაცემებით, იმ პაციენტთა სტაციონარში დაყოვნების საშუალო ვადა, რომელთაც გეგმიური წესით ქრონიკული გაურთულებელი კენჭოვანი ქოლეცისტიტის გამო ჩაუტარდათ ოპერაცია, შეადგენს 5-7 დღიდან 12-18 დღემდე. ამ ავადმყოფებში დროებითი შრომისუნარიანობის დაკარგვა შეადგენს 30-45 დღეს, შრომისუნარიანობის მყარი დაკარგვა გვხვდება 0,6-2% შემთხვევებში. ავადმყოფებში, რომელთაც აღენიშნებათ დაავადების ხანგრძლივი ანამნეზი, ქრონიკული კენჭოვანი ქოლეცისტიტის გართულებული მიმდინარეობა და ოპერირებულნი არიან გადაუდებელი ან სასწრაფო წესით, სტაციონარში დაყოვნების ვადები შეადგენს საშუალოდ 25-30 დღეს. შრომისუნარიანობის დროებითი დაკარგვა – 2-4 თვეს. შრომისუნარიანობის მყარი დაკარგვა ამ ჯგუფის ავადმყოფებში გვხვდება 10-18% შემთხვევებში.

ტრადიციული ქოლეცისტექტომია, როგორც სხვა ლაპაროტომიული ოპერაციები, ხასიათდება მთელი რიგი ნაკლოვანებებით, რაც დაკავშირებულია მუცლის ღრუს გახსნასთან. ლაპაროტომია, პირველ რიგში, იწვევს მუცლის წინა კედლის მთლიანობის დარღვევას, პერიტონეუმის მექანიკურ ტრავმას (ქირურგიული იარაღებით, დოლბანდის საფენებით და სხვა), პერიტონეუმის გამოშრობას ჰაერთან კონტაქტით, ოპერაციის დროს სხვადასხვა ქიმიური ნივთიერებების მოხვედრას პერიტონეუმზე (სპირტი, იოდი, ქლორამინი და სხვა).

ქოლეცისტექტომიის შემდეგ მუცლის წინა კედლის მთლიანობის დარღვევა, კუნთ-აპონევროზული ქსოვილის დაზიანება შედარებით მაღალი სიხშირით (15,2%) იწვევს ოპერაციის შემდგომი თიაქრების განვითარებას მწვავე (18,1%) და ქრონიკული (8,5%) ქოლეცისტიტების დროს. ზოგჯერ ოპერაციის შემდგომი პერიოდი რთულდება ჭრილობის კიდეების დაშორებით და ნაწლავთა

ევენტერაციით. პერიტონეუმის მექანიკური ტრავმა და გამოშრობა, მასზე სხვადასხვა ქიმიური ნივთიერებების, მიკროორგანიზმების მოხვედრა, იწვევს პერიტონეუმის ასეპტიკურ ან სეპტიკურ ანთებას და ამის გამო, შეხორცებითი დაავადების განვითარებას. აქედან გამომდინარე, ბოლო პერიოდში ზოგადად აბდომინურ ქირურ - გიაში და კერძოდ ნაღვლის გზების ქირურგიაში გაჩნდა დასაბუთებული ტენდენცია მცირე განაკვეთებისადმი.

აღნიშნავენ რა ნაღვლკენჭოვანი დაავადებით ავადმყოფთა რიცხვის მკვეთრ ზრდას, ზოგიერთი ავტორი მკურნალობის პრობლემის გადაწყვეტის მიზნით გვთავაზობს ქირურგიული აქტივობის გაზრდას კენჭოვანი ქოლეცისტიტით დაავადებულ ავადმყოფთა შორის.

აკადემიკოსი თ. ახმეტელი (თანაავტორებთან ერთად) მწვავე ქოლეცისტიტის დროს მომხრეა ადრეული ოპერაციული ჩარევისა შეტევის ჩაცხრობიდან პირველი 10 დღის განმავლობაში, რადგან ამ დროს ჯერ კიდევ არ არის განვითარებული მკვრივი შეხორცებები და შედარებით ნაკლებია ოპერაციის დროს ტექნიკური პრობლემები. ამავე დროს, ამ პერიოდში ავადმყოფთა მდგომარეობა გაუმჯობესებულია და ჰომეოსტაზის მაჩვენებლები მეტ-ნაკლებად გამოსწორებულია. ავტორებს მიაჩნიათ, რომ უფრო მოგვიანებით ოპერაციული ჩარევა მიზანშეწონილია შეტევის ჩაცხრობიდან მინიმუმ ერთი თვის შემდეგ, თუმცა მაშინაც არაერთხელ შეხვედრიან ნაღვლის ბუშტში დესტრუქციულ ცვლილებებს – ფლეგმონას, განგრენას, ბუშტის ემპიემას, ზოგჯერ პერივეზიკალურ აბსცესს. მსგავსი მწვავე შემოსაზღვრული ანთებითი პროცესების დროს ავტორებს გამართლებულად მიაჩნიათ ირიბი განაკვეთით ქოლეცისტექტომიის წარმოება, რადგან ამ დროს არ ირღვევა ინფექციის შემომსაზღვრელი ბარიერი და აცილებულია ინფექციის გავრცელების ალბათობა მუცლის ღრუში. ამ განაკვეთის უარყოფით მხარედ ავტორებს მიაჩნიათ ოპერაციის შემდგომი თიაქრების განვითარების შესაძლებლობა (თ. ახმეტელი და სხვ., 1996).

სხვადასხვა ავტორების მიერ მოწოდებული მონა - ცემებით, ოპერაციის შემდგომი ლეტალობა ქრონიკული ქოლეცისტიტების დროს მერყეობს 1-2,14% ფარგლებში. მწვავე ქოლეცისტიტების და მექანიკური სიყვითლით გართულებული ქოლეცისტიტების დროს ლეტალობამ შეიძლება მიაღწიოს 40% და მეტს, თუმცა ავტორთა უმეტესობა ლეტალობის მაჩვენებლებს მიუთითებენ 2,3-11,1% ფარგლებში (მ.მ. კილაძე, 2002; В.С. Савельев и др, 1986; В.М. Буянов и др, 1988).

ამგვარად, ტრადიციულ ქოლეცისტექტომიას აქვს რიგი ნაკლოვანებები: დიდი ოპერაციული ტრავმა, პერიტონეუმის მექანიკური, ქიმიური დაზიანება და ბაქტერიული დაბინძურება, რაც პერიტონეუმის ასეპტიკური ან სეპტიკური ანთების გამო შემდგომში იწვევს შეხორცებით პროცესებს, ოპერაციის შემდგომი ადგილობრივი და ზოგადი ხასიათის რიგი გართულებების განვითარების საშიშროება, ავადმყოფთა ხანგრძლივი დაყოვნება სტაციონარში, შრომისუნარიანობის აღდგენის გვიანი პერიოდი, კოსმეტიკური დეფექტი.

ქოლელითიაზის მკურნალობის მინი-ლაპაროტომიული მეთოდები. გასული საუკუნის 80-იანი წლებიდან მსოფლიოში გაჩნდა ახალი მიმართულება – ქოლეცისტექტომიის წარმოება მცირე განაკვეთიდან, ანუ მინი-ქოლეცისტექტომია.

ოპერაციის არსი მდგომარეობს იმაში, რომ ჩარევა ხორციელდება 3-5 სმ სიგრძის ლაპაროტომიული განაკვეთიდან სპეციალური ინსტრუმენტების და მოწყობილობების დახმარებით, რაც საშუალებას იძლევა განხორციელდეს საკმაოდ კარგი მიდგომა ნაღვლის ბუშტსა და ჰეპატოდუოდენურ იოგზე (ნ. ლომიძე და სხვ, 1999; Н.И. Захаров и др, 1995; А.А. Саприкин и др, 1995; А.М. Шулутко и др, 1995).

როგორც ავტორები აღნიშნავენ, ამ მეთოდის ძირითადი უპირატესობაა მცირე ტრავმატიზმი, რაც საშუალებას იძლევა განხორციელდეს ავადმყოფთა ადრეული აქტივიზაცია, შემცირდეს ოპერაციის შემდგომი გართულებები, ავადმყოფთა სტაციონარში დაყოვნების დრო და შრომისუნარიანობის აღდგენის პერიოდი. გარდა ამისა, იძლევა კარგ კოსმეტიკურ ეფექტს.

ავტორთა უმეტესობა ამ მეთოდის ნაკლად მიიჩნევს მძიმე გართულებების განვითარების საშიშროებას პაციენტის არასრულყოფილი გამოკვლევების შემთხვევაში, მუცლის ღრუს ორგანოების სრულყოფილი რევიზიის შეუძლებლობას, სპეციალური ძვირადღირებული ინსტრუმენტების გამოყენების აუცილებლობას (В.А. Овчинников и др, 1995).

ქოლელითიაზის მკურნალობის ლაპაროსკოპული მეთოდები

მ.მ. კილაძე

1987 წლის მარტში P.H. Muoret-მა და 1988 წლის მაისში F.F. Dubois-მა საფრანგეთში შეიმუშავეს და წარმატებით განახორციელეს ლაპაროსკოპული ქოლეცისტექტომია. ამ მეთოდმა საკმაოდ სწრაფი განვითარება პოვა მთელს მსოფლიოში. P.H. Muoret-ის მიერ 1987 წელს შესრულებული პირველი ლაპაროსკოპული ქოლეცისტექტომია პნევმოპერიტონეუმის პირობებში გახდა კლასიკური ტექნიკის ნიმუში.

ნაღვლკენჭოვანი დაავადების ქირურგიული მკურნალობის დროს 90%-მდე ოპერაციები სრულდება ლაპაროსკოპული მეთოდით. ფართოვდება მცირეინვაზიური ოპერაციების ჩვენებები როგორც გეგმიურ, ასევე გადაუდებელ ქირურგიაში. ლაპაროსკოპული ქოლეცისტექტომიის ძირითად ჩვენებას, ისევე, როგორც ღია ლაპაროტომიული ოპერაციისთვის, წარმოადგენს ქრონიკული კენჭოვანი ქოლეცისტიტი.

ავტორთა უმეტესობის აზრით, ლაპაროსკოპული მეთოდის დაუფლების ეტაპზე აუცილებელია შეირჩეს ავადმყოფი არაუმეტეს 3-5 წლის ანამნეზითა და სუსტად გამოხატული ტკივილის სინდრომით, როცა ნაღვლის ბუშტის არეში შეხორცებითი პროცესის განვითარების შანსი ნაკლებია. გამოცდილების დაგროვებასთან ერთად იზრდება ლაპაროსკოპული მეთოდით ოპერაციის ჩატარების შესაძლებლობა ქრონიკული კენჭოვანი ქოლეცისტიტის გართულებული ფორმების (წყალმანკი, ემპიემა) და მწვავე ქოლეცისტიტის დროს.

დღეისათვის არსებობს მრავალი ურთიერთგანსხვავებული ინფორმაცია ლაპაროსკოპული ქოლეცისტექტომიის შედეგების შესახებ ნაღვლკენჭოვანი დაავადების სხვადასხვა ფორმების დროს.

ლაპაროსკოპული ქოლეცისტექტომიის დანერგვის შემდეგ, ზოგიერთი ავტორი შესაძლებლად მიიჩნევს ამ მეთოდის გამოყენებით ოპერაციის წარმოებას მხოლოდ ქრონიკული კენჭოვანი ქოლეცისტიტის არსებობისას. ასევე, А.А. Шалимов და თანაავტორები, ნაღვლის გზების დაზიანების მომატებული რისკის გამო, შეხორცებითი პროცესის და დეფორმაციის დროს, რაც გამოწვეულია გახანგრძლივებული ანთებითი პროცესით, ლაპაროსკოპული ქოლეცისტექტომიის ჩატარების შესაძლებლობას გამართლებულად მიიჩნევენ მხოლოდ გაურთულებელი ქრონიკული კენჭოვანი ქოლეცისტიტის არსებობისას. მსგავსი ოპერაციის წარმოებისაგან თავის შეკავებას ამჯობინებენ იმ შემთხვევებშიც, როცა ანამნეზში ავადმყოფს მუცლის ზედა სართულში ჩატარებული აქვს ოპერაცია ან ავადმყოფი გამოირჩევა ჭარბი წონით. ზოგიერთი ავტორი კი ამ უკანასკნელ მდგომარეობებს უკუჩვენებად არ მიიჩნევს და წარმატებით ახორციელებს ლაპაროსკოპულ ოპერაციებს (Uecker et al, 2001; მ.მ. კილაძე, 2008).

ნაღვლკენჭოვანი დაავადების ქოლედოქოლითიაზით გართულების შემთხვევაში ავტორთა უმეტესობა მოუწოდებს შესრულდეს ლაპაროსკოპული ქოლეცისტექტომია, ხოლო ოპერაციის შემდეგ, ან, უფრო ხშირად, მანამდე, წარმოებული იქნეს ენდოსკოპური პაპილოსფინქტეროტომია კონკრემენტების ენდოსკოპური მოცილებით.

ლაპაროსკოპული ოპერაციების უკუჩვენებებს ავტორები ყოფენ ზოგად და ადგილობრივ, აბსოლუტურ და შეფარდებით უკუჩვენებებად. ზოგად უკუჩვენებებს კლინიკისტების უმრავლესობა მიაკუთვნებს ტერმინალურ მდგომარეობებს, გულ-სისხლძარღვთა და სუნთქვის სისტემის მწვავე დარღვევებს, კომატოზურ მდგომარეობებს, შეძენილ და თანდაყოლილ კოაგულოპათიებს, გავრცელებულ და დიფუზურ პერიტონიტებს, მუცლის ღრუს ორგანოების თანმხლებ დაავადებებს, რომლებიც საჭიროებენ ლაპაროტომიას, მე-3 ტრი-

მესტრის ორსულობას, III-IV ხარისხის გაცხიმოვნებას, მუცლის ზედა სართულზე გადატანილ ოპერაციებს და ზოგიერთ სხვას. ზოგიერთი ავტორის აზრით, ლაპაროსკოპული ქოლეცისტექტომიის ჩვენებები იგივეა, რაც ღია ქოლეცისტექტომიისთვის: ქრონიკული კენჭოვანი ქოლეცისტიტი, მწვავე ქოლეცისტიტი დაავადების დაწყებიდან პირველ 48 სთ-ში, ქრონიკული უკენჭო ქოლეცისტიტი, ნაღვლის ბუშტის ქოლესტეროზი, უსიმპტომო ქოლეცისტოლითიაზი. ამასთან ერთად, როგორც ავტორები აღნიშნავენ, ქოლეცისტექტომიის მეთოდის არჩევაში გავლენა არ უნდა იქონიოს ისეთმა მონაცემებმა, როგორიცაა, მაგალითად, კონკრემენტების სიდიდე, მათი რაოდენობა, დაავადების ხანგრძლივობა.

ხანგრძლივ ანამნეზიან ავადმყოფებში და მწვავე ქოლეცისტიტის დროს ლაპაროსკოპული ქოლეცისტექტომია ტექნიკურად უფრო რთული შესასრულებელია, რის გამოც ავტორები არ ურჩევენ მის წარმოებას ენდოქირურგიაში დამწყებ ან მცირე გამოცდილების მქონე ქირურგებს.

ადგილობრივ უკუჩვენებებს მიაკუთვნებენ: მწვავე ქოლეცისტიტს დაავადების დაწყებიდან 48 სთ-ის შემდეგ, გამოხატულ სკლეროზულ-ნაწიბუროვან ცვლილებებს ნაღვლის ბუშტის ყელის და ღვიძლ-თორმეტგოჯა იოგის არეში, მექანიკურ სიყვითლეს, მწვავე პანკრეატიტს, ბილიო-დიგესტიურ და ბილიობილიარულ ფისტულებს, ნაღვლის ბუშტის კიბოს, ქოლედოქოლითიაზს, მუცლის ზედა სართულზე გადატანილ ოპერაციას და სხვა.

ეს წინააღმდეგჩვენებები, სხვადასხვა ავტორის აზრით, ზოგიერთი აბსოლუტური ხასიათისაა, ნაწილი – შეფარდებითი. გამოცდილების დაგროვებასთან ერთად, კარგი ტექნიკური აღჭურვილობის პირობებში, მსგავს შემთხვევებშიც არის შესაძლებელი ლაპაროსკოპული ქოლეცისტექტომია. ქოლეცისტექტომიის საბოლოო მეთოდის არჩევა ხდება ლაპაროსკოპული დიაგნოსტიკის წარმოების შემდეგ. რევიზიის დროს მასიური ინფილტრატის ან უხეში ნაწიბუროვან-ინფილტრაციული ცვლილებების აღმოჩენისას ნაღვ - ლის ბუშტის ყელის არეში, უარი უნდა ვთქვათ ლაპა - როსკოპული ქოლეცისტექტომიის წარმოებაზე.

სხვადასხვა ავტორის მონაცემებით, კონვერსიის სიხშირე შეადგენს 0,6-5%-ს (А.М. Шулутко и др, 2000; M.H. Thompson et al, 2000). კონვერსიის მიზეზი ხდება შემდეგი გარემოებები: გამოხატული შეხორცებითი პროცესი მუცლის ზედა სართულში, ნაღვლის ბუშტის და პერივეზიკალური მიდამოს მწვავე პროცესი, ანატომიური ანომალიების არსებობა, ნაწიბუროვან-ინფილტრაციული ცვლილებები ყელის არეში, პროფუზული სისხლდენა, რომლის შეჩერება ლაპაროსკოპულად არ ხერხდება, ბილიო-დიგესტიური ან ბილიობილიარული ფისტულების არსებობა, ქოლედოქოლითიაზი, მუცლის ღრუს ორგანოების თანმხლები დაავადების აღმოჩენა, რომელიც მოითხოვს ლაპაროტომიას და სხვა ინტრაოპერაციული გართულებები.

ნაღვლის გზების და მისი სისხლძარღვების ანატომიურმა ანომალიამ და ვარიანტებმა ზოგჯერ შესაძლებელია გამოიწვიოს სერიოზული ინტრაოპერაციული გართულებები და კონვერსიის აუცილებლობა.

ინტრაოპერაციული ქოლანგიოგრაფიის დანერგვამ აჩვენა, რომ ნაღვლის გზების ატიპიური შენება გვხვდება შემთხვევათა 35-47%-ში. ამასთან, ინტრაოპერაციული ქოლანგიოგრაფიის წარმოების შემთხვევაში, აღნიშნული ანომალიები ვლინდება, როგორც წესი, საოპერაციო მაგიდაზე (С.Н. Шурыгин и др, 2000; E.J. Lobo et al, 2000; R. Donthi et al, 2001; U. Baltazar et al, 2000).

ნაღვლკენჭოვანი დაავადების დროს ოპერაციული მეთოდის არჩევისათვის დიდი მნიშვნელობა ენიჭება ოპერაციამდელ ინსტრუმენტულ გამოკვლევებს. მრავალ შრომაში ამ დაავადების ძირითადი ფორმების – ქრონიკული და მწვავე ქოლეცისტიტის დიაგნოსტიკის თვალსაზრისით, წამყვანი ადგილი უკავია სონოგრაფიულ გამოკვლევებს. შემუშავებულია ამ დაავადების სონოგრაფიული სემიოტიკა.

ზოგიერთი ავტორი ნაღვლის ბუშტში ქვების არსებობის დიაგნოსტიკურ ნიშნებად მიიჩნევს მის ღრუში ჰიპერექოგენური წარმონაქმნის გამოვლენას, აკუსტიკურ ჩრდილს და ამ წარმონაქმნის გადაადგილებას ავადმყოფის სხეულის მდგომარეობის შეცვლასთან დაკავშირებით. დიდი ზომის ქვები იძლევა მკვეთრ აკუსტიკურ ჩრდილს, თუმცა, რიგ შემთხვევებში, ქოლე - სტერინული ქვები 10 მმ ზომის ფარგლებშიც კი აკუსტიკურ ჩრდილს არ იძლევიან. მცირე ზომის (1-3 მმ) კენჭების ვიზუალიზაცია შესაძლებელია სპეციალური გამოკვლევის მეთოდებით. ლიტერატურული მონაცემებით, ქოლელითიაზის განსაზღვრის სიზუსტე შეადგენს 96,8-100% (ნ. გრიგოლია და სხვ, 1997; თ. ტაბუცაძე, 1995; დ. ტატიშვილი, 1991; Н.М. Мухарлямов и др, 1987).

ღვიძლგარეთა ნაღვლის გზების გამოკვლევის მეთოდებს შორის პირველ ადგილზე დგას ენდოსკოპური რეტროგრადული ქოლანგიოპანკრეატოგრაფია, რომელიც დიაგნოსტიკური პროცედურიდან შეიძლება გადავიდეს სამკურნალო საშუალებაში, თუ მას დაემატება

ენდოსკოპური პაპილოსფინქტეროტომია. მრავალი ავტორი თვლის, რომ ინტრაოპერაციული ქოლანგიოგრაფია უნდა შესრულდეს ნაღვლის გზების გაურკვეველი ანატომიის დროს ან ქოლედოქოლითიაზის არსებობაზე ეჭვის შემთხვევაში (А.С. Бронштейн и др, 1995; А.Д. Тимошин и др, 1996; Н.М. Кузин и др, 1996; N.J. Soper et al, 1994; S.M. Bose et al, 2000).

ლაპაროსკოპული ქოლეცისტექტომიის დროს ინტრაოპერაციული ქოლანგიოგრაფიის ჩატარების სამუდამო სიხშირე შეადგენს 10-20%-ს. ჰეპატოქოლედოქის მდგომარეობაზე შესაძლებელია აგრეთვე განხორციელდეს პირდაპირი ვიზუალური კონტროლი ინტრაოპერაციული ქოლანგიოსკოპიის გზით. ეს დიაგნოსტიკური მეთოდი საჭიროების შემთხვევაში შეიძლება გადაიზარდოს ეფექტურ სამკურნალო პროცედურაში (Ю.И. Галлингер, А.Д. Тимошин и др, 1995; G. Csaky et al, 1999; K.V. Rajan et al, 2000; T. Wood et al, 2000).

ევროპული ენდოსკოპური ქირურგიის ასოციაციის მონაცემებით, ნაღვლის საერთო სადინარის ქვები ქოლელითიაზიან პაციენტებში გვხვდება 10-15%-ში (A. Hawasli et al, 2000; C.E. Leijonmarck, 2000; L.L. Barr et al, 1999). ბოლო ათწლეულში მათი მკურნალობის შესაძლებლობები გაფართოვდა ახალი დიაგნოსტიკური და ქირურგიული მეთოდების სამუშაოებით.

ოპერაციამდელი დიაგნოსტიკა ძირითადად ემყარება რა გამოკვლევის არაინვაზიურ მეთოდებს, ქოლედოქოლითიაზის გამოსავლენად საჭიროა გამოყენებული იქნეს ან ენდოსკოპური რეტროგრადული ქოლანგიოპანკრეატოგრაფია ან ინტრაოპერაციული ქოლანგიოგრაფია (В.Н. Зеркалов, 1988; D. Giurgiu et al, 1999; О.Д. Лукичев и др, 2000).

ქოლედოქოლითიაზის დიაგნოზის დადასტურების შემდეგ მკურნალობის ტაქტიკა შეიძლება იყოს განსხვავებული. ქირურგების უმრავლესობა უპირატესობას ანიჭებს ნაღვლის გზების განთავისუფლებას კონკრემენტებისგან ენდოსკოპური მეთოდებით, ამასთან, უმჯობესია პროცედურა შესრულდეს ლაპაროსკოპული ქოლეცისტექტომიის წინ. ენდოსკოპური ჩარევის აუცილებლობა შესაძლებელია წარმოიშვას აგრეთვე ლაპაროსკოპული ქოლეცისტექტომიის შესრულების შემდეგაც.

საინტერესო მოსაზრებაა ასევე ენდოსკოპური მკურნალობის და ექსტრაკორპორული ლითოტრიფსიის შერწყმული გამოყენება, რაც გამართლებულია დიდი ქვების არსებობის შემთხვევაში (Ю.Г. Старков, 1992; J. Bonlay, 1992). ნაღვლის გზების განთავისუფლება ქვებისაგან შეიძლება აგრეთვე ლაპაროსკოპული ინტრაოპერაციული ქოლედოქოლითოტომიით, თუმცა მისი შესრულება ლაპაროსკოპულად ტექნიკურად რთულია, მაგრამ ეს მეთოდი საშუალებას იძლევა შენარჩუნდეს ფატერის დვრილის სფინქტერული აპარატი. ქოლედოქოლითიაზის გამოსავლენად არსებული მრავალი დიაგნოსტიკური ხერხის მიუხედავად, ლაპაროსკოპული ქოლეცისტექტომიის შემდეგ, სადინრებში რეზიდუალური ქვები გვხვდება ავადმყოფთა 1-3%-ში. საგულისხმოა, რომ ეს ციფრები ეხება კლინიკურად გამოვლინებულ ნარჩენ ქოლედოქოლითიაზს.

ამგვარად, ლაპაროსკოპული მეთოდით ქოლედოქოლითიაზის პრობლემის გადასაწყვეტად აუცილებელია დავიცვათ გარკვეული წესები.

დიდი გამოცდილების არსებობის მიუხედავად, საკამათო რჩება არა მარტო ინტრაოპერაციული ქოლანგიოგრაფიის გამოყენების, არამედ მუცლის ღრუს დრენირების საკითხიც. მრავალი ავტორის აზრით, ლაპაროსკოპული ქოლეცისტექტომიის შემდეგ, მუცლის ღრუს დრენირება უნდა შესრულდეს ჩვენების მიხედვით: მწვავე ქოლეცისტიტის, ნაღვლის ბუშტის ემპიემის, ტექნიკურად რთული შემთხვევების, არასაიმედო ჰემოსტაზის, მუცლის ღრუდან სითხის არასრული ევაკუაციის და სხვა ზოგიერთ სიტუაციაში.

ქოლეცისტექტომიის ახალი მეთოდის შეფასების ძალზე მნიშვნელოვან კრიტერიუმს წარმოადგენს ავადმყოფთა სტაციონარში დაყოვნების დრო. სტაციონარში დაყოვნების ვადები შემოიფარგლება 1-2 დღით ან ოპერაცია სრულდება ამბულატორულად.

ლაპაროსკოპულმა ქოლეცისტექტომიამ წარმატებით გაუძლო ტრადიციულ ღია ოპერაციულ ჩარევასთან შედარებითი შეფასების პროცესს და დღეისთვის ითვლება ნაღვლკენჭოვანი დაავადების მკურნალობის „ოქროს სტანდარტად".

გართულებების და ლეტალობის მაჩვენებლები ურთიერთშეთავსებადია, ხოლო ტრავმატულობა უდავოდ ნაკლებია ლაპაროსკოპული ქოლეცისტექტომიის დროს. დღეისათვის ავტორთა დიდი რაოდენობა მიზანშეწონილად თვლის ლაპაროსკოპული ქოლეცისტექტომიის გამოყენებას ნაღვლის ბუშტის ამოკვეთის ყველა შემთხვევაში, მათ შორის, განგრენული ქოლეცისტიტის და ნაღვლოვანი პერიტონიტის დროსაც. ზოგიერთი ავტორი არ აღნიშნავს ლეტალობას ლაპაროსკოპული ქოლეცისტექტომიის დროს (А.Д. Мясников и др, 2000; J. Perissat et al, 1991; J.M. Larson et al, 1992). სხვა ავტორთა მონაცემებით ლეტალობამ შეადგინა 0.08-1% (E. Мюре, 1991; D. Deziel et al, 1993; L. Stewart, 2002).

მაღალი ოპერაციის რისკის ჯგუფს მიეკუთვნებიან ავადმყოფები ნაღვლკენჭოვანი დაავადების გართულებული ფორმებით: ობტურაციული და დესტრუქციული ქოლეცისტიტი, პერივეზიკალური ინფილტრატი და აბსცესი, ნაღვლოვანი პერიტონიტი, ქოლედოქოლითიაზი, ქოლანგიტი, ქოლედოქის ტერმინალური ნაწილის კეთილთვისებიანი სტრიქტურა, აგრეთვე, ავადმყოფები მძიმე თანმხლები პათოლოგიით და ავადმყოფები ხანშიშესულ და მოხუცთა ასაკში.

ოპერაციული რისკის განმარტებაში იგულისხმება ოპერაციის, როგორც ტრავმის ზემოქმედების ხარისხი ორგანიზმზე და ანესთეზიოლოგიური უზრუნველყოფის ადეკვატურობა.

ლაპაროსკოპული ქოლეცისტექტომია ოპერაციული რისკის კიდევ ერთ ფაქტორთან არის დაკავშირებული – ეს არის პნევმოპერიტონეუმი. მიუხედავად ლაპაროსკოპული ოპერაციის მნიშვნელოვანი უპირატესობისა ტრადიციულთან შედარებით ნაღვლკენჭოვანი დაავადების დროს, პნევმოპერიტონეუმის შექმნა მნიშვნელოვნად ამცირებს ლაპაროსკოპული ქოლეცისტექტომიის ჩვენებებს მძიმე თანმხლები დაავადებების მქონე ავადმყოფებში.

ლაპაროსკოპული ქოლეცისტექტომიისთვის ავადმყოფების შერჩევის, ოპერაციისწინა გამოკვლევის და ოპერაციისთვის მომზადების დროს ვლინდება სხვადასხვა სახის რისკ-ფაქტორები:

1. ორგანიზაციული – ოპერაცია უნდა ჩატარდეს სპეციალიზირებულ კლინიკაში, ვინაიდან ზოგადქირურგიულ კლინიკაში გამოუცდელი ქირურგის მიერ ჩატარებული ოპერაცია უდავო რისკ-ფაქტორია;
2. 70 წელზე მეტი ასაკის პაციენტები;
3. გულ-სისხლძარღვთა სისტემის მდგომარეობა: უახლოესი 6 თვის განმავლობაში გადატანილი ინფარქტი, თერაპიისადმი დაუქვემდებარებელი ჰიპერტონული დაავადება;
4. ფილტვების ქრონიკული დაავადებები ოპერაციის შემდგომი მაქსიმალური შესაძლო ვენტილაციით <10 ლ/წთ;
5. ონკოლოგიური დაავადებები;
6. გავრცელებული პერიტონიტი;
7. ღვიძლის, თირკმელების ფუნქციის მძიმე დარღვევები, ანემია, ჰიპოპროტეინემია, ჰიპოკალემია, ჰემატოკრიტის მომატება, კალიუმის მომატება სისხლში.

ლაპაროსკოპული მეთოდით ოპერაციის გაგრძელებაზე თავის შეკავებაა საჭირო იმ შემთხვევებში, როცა გამოხატულია ნაწიბუროვან-ინფილტრაციული ცვლილებები ბუშტის ყელის არეში და ჰეპატოდუოდენურ იოგში, როცა აღინიშნება ბილიოდიგესტიური ფისტულები, ნაღვლის ბუშტის ავთვისებიანი გადაგვარება, მირიზის სინდრომი, მექანიკური სიყვითლე და მწვავე პანკრეატიტი.

ლაპაროსკოპული ქოლეცისტექტომიის აბსოლუტურ წინააღმდეგჩვენებად ითვლება გულ-ფილტვის უკმარისობა დეკომპენსაციის სტადიაში, თავის ტვინის სისხლის მიმოქცევის მწვავე მოშლა, მიოკარდიუმის ინფარქტი მწვავე სტადიაში, ავადმყოფის ტერმინალური მდგომარეობა.

ერთ-ერთი რისკ-ფაქტორის – მირიზის სინდრომის დიაგნოსტიკა ძნელია პრეოპერაციულად გარდამავალი სიმპტომატიკის გამო. 1948 წელს P. Mirizzi-ის მიერ აღწერილი იყო სინდრომი, რაც მდგომარეობს საერთო სადინარის ნაწილობრივ მექანიკურ ან სპასტიურ ობსტრუქციაში, რომელიც გამოწვეულია ნაღვლის ბუშტის ყელში ან სადინარში ჩაჭედილი კონკრემენტის ზეწოლით და რასაც ხშირად თან სდევს გარდამავალი ან მყარი სიყვითლე და ქოლანგიტი.

L.W. Johnson და თანაავტორების (2001) მონაცემებით, მირიზის სინდრომი აღინიშნა მათი მასალის 0,5% შემთხვევებში და გამოხატული იყო მხოლოდ I, II და III ტიპის სინდრომი. ავტორები მიუთითებენ ასეთ შემთხვევებში ღია წესით ოპერაციის წარმოების უპირატესობაზე, ხოლო ლაპაროსკოპულად ამ დროს მიზანშეწონილად მიაჩნიათ პარციალური ქოლეცისტექტომიის წარმოება. III და IV ტიპის მირიზის სინდრომის დროს ქოლედოქის შესაძლო პლასტიკის ნაცვლად ამჯობინებენ ჰეპატიკო-იეუნოსტომიის წარმოებას ღია წესით (C. Balague et al. 1997; M. Sare et al, 1997; A. Vezakis et al, 2000; L.W. Johnson et al, 2001).

მწვავე კენჭოვან ქოლეცისტიტიან ავადმყოფებში, რომელთა ასაკი 60 წელზე მეტია, მცირეინვაზიური ქირურგიული მეთოდებით მკურნალობის შედეგად აღინიშნება ოპერაციის შემდგომი ზოგადი და ადგილობრივი ხასიათის დაინფიცირების რიცხვის შემცირება და ლეტალობის არარსებობა.

ავტორები მიიჩნევენ, რომ ავადმყოფის ასაკი არ წარმოადგენს მნიშვნელოვან რისკ-ფაქტორს ოპერაციის გამოსავლის პროგნოზირებაში, მაგრამ მაშინ, როცა 60 წლამდე ავადმყოფების ჯგუფში მწვავე ქოლეცისტიტის დროს ლეტალობა არ აღემატება 1%-ს, 60 წელს

გადაცილებულ ავადმყოფებში იგი აღწევს 7-13%-ს და მეტს. თანმხლები დაავადების მქონე 65 წელს გადაცილებულ ავადმყოფებში ლაპაროსკოპული ქოლეცისტექტომიის შემდეგ გართულებების პროცენტი მატულობს უმნიშვნელოდ, კონვერსიების სიხშირე ღია ოპერაციაზე ამ ასაკოვან ჯგუფში მნიშვნელოვნად არ განსხვავდება საერთო მაჩვენებლებისგან.

ლაპაროსკოპული ოპერაციის შემდგომი ჭრილობის გართულებები არ აღინიშნება იმ შემთხვევებშიც, როცა გამოხატულია ჭარბი გაცხიმოვნება და შაქრიანი დიაბეტი, შენარჩუნებულია ოპერაციის შემდგომი იმუნური ფუნქცია. აღინიშნება ოპერაციის შემდგომი პნევმონიების, ატელექტაზების, ნაწლავთა პარეზის შემთხვევების შემცირება.

დიდი ხანია ცნობილია ნაღვლკენჭოვანი და შარდკენჭოვანი დაავადებების ურთიერთკავშირის შესახებ, ხოლო რაც შეეხება კომპლექსურ მკურნალობას, ამის შესახებ მსოფლიო ლიტერატურაში საკმაოდ მწირი მასალაა დაგროვილი.

ბილითიაზი გვხვდება ავადმყოფთა 11-15%-ში. ისევე, როგორც ქოლელითიაზი, ნეფროლითიაზიც უფრო ხშირად აღინიშნება ქალებში 75-80%-ში და უპირატესად მარჯვენა მხარეს, რის მიზეზადაც შეიძლება ჩაითვალოს ორსულობა და მასთან დაკავშირებული მარჯვენამხრივი ფიზიოლოგიური ნეფროფტოზი, რაც თავის მხრივ ზრდის ქვების წარმოქმნის რისკს. ბილითიაზის დროს ერთდროული ოპერაციული ჩარევები, მათ შორის, მცირე ინვაზიური ქირურგიული მეთოდებით, გამართლებულია იმ შემთხვევებში, როცა გამოხატულია ჩირქოვან-ობსტრუქციული ანთება ერთ-ერთ სისტემაში ობსტრუქციული კლინიკით, ხოლო მეორე სისტემაში დაავადების გაურთულებელი მიმდინარეობით, მაგრამ ხშირი შეტევებით და ტკივილის სინდრომით. ამ დროს საჭიროა ოპერაციული რისკის გაზრდის გარეშე, მაქსიმალურად რადიკალური ქირურგიული ჩარევის წარმოება, რაც, ავტორის აზრით, უფრო მეტად მიიღწევა მცირეინვაზიური მეთოდების გამოყენებით და საჭიროებს კონკრეტულ შემთხვევებში ინდივიდუალურ ქირურგიულ ტაქტიკას.

ნაღვლკენჭოვან დაავადებასთან მუცლის ღრუს ორგანოების ზოგიერთი თანმხლები პათოლოგიის დროს, ოპერაციის შემდგომი შესაძლო გართულებების ან განმეორებითი ოპერაციის თავიდან ასაცილებლად, ზოგიერთი ავტორი წარმატებით იყენებს ლაპაროსკოპულ სიმულტანურ ოპერაციებს (Я. Гардовскис и др, 1999; А.Р. Меликян, 1999; E. Simon et al, 1999; L. Sarli et al, 2001).

ლაპაროსკოპული ქოლეცისტექტომიის მეთოდიკა და ტექნიკა

მ. კილაძე, თ. ჩართოლანი

ლაპაროსკოპული ქოლეცისტექტომიის ჩვენებას წარმოადგენს:

- ქრონიკული კალკულოზური ქოლეცისტიტი;
- ნაღვლის ბუშტის ქოლესტეროზი;
- ნაღვლის ბუშტის პოლიპოზი;
- ქოლეცისტიტის მწვავე და დესტრუქციული ფორმები.

ქირურგის სათანადო კვალიფიკაციის შემთხვევაში ლაპაროსკოპული მიდგომით შესრულებადია არამარტო იზოლირებული ქოლეცისტექტომია, არამედ ინტრაოპერაციული ქოლანგიოგრაფია, ქოლედოქტომია, ღვიძლის საერთო სადინარის ექსპოლირება და დრენირება, ბილიოდიგესტიური ანასტომოზების დადება და, შესაბამისად, ნებისმიერი ოპერაციული ჩარევა ღვიძლგარეთა ნაღვლის გზებზე. დღეისთვის წამყვან ქირურგიულ ცენტრებში ქოლეცისტექტომიების დაახლოებით 98% სრულდება ლაპაროსკოპული მეთოდით.

სურათი 1. კალკულოზური ქოლეცისტიტის ექოსკოპური სურათი

ლაპაროსკოპული ქოლეცისტექტომიის აბსოლუტურ უკუჩვენებად ითვლება:

- ზოგადი გაუტკივარების და დაჭიმული პნევმოპერიტონეუმის უკუჩვენება;
- ნაღვლის ბუშტის კიბო;
- ნაღვლის ბუშტის ყელთან არსებული მკვრივი ინფილტრატი;
- ორსულობის მესამე ტრიმესტრი;
- მკვეთრად გამოსატული კოაგულოპათია.

ოპერაციის შედარებითი უკუჩვენებებია:

- ქოლედოქოლითიაზი, მექანიკური სიყვითლე;
- მირიზის სინდრომი;
- ბილიო-დიგესტიური ფისტულა;
- სკლეროატროფიული ნაღვლის ბუშტი;
- ღვიძლის ციროზი;
- III - IV ხარისხის მორბიდული სიმსუქნე.

პაციენტთა წინასაოპერაციო კლინიკო-ლაბორატორიულ გამოკვლევათა ნუსხაში ჩართული უნდა იყოს ისეთი სპეციფიკური ხასიათის გამოკვლევები, როგორიცაა: ღვიძლის და სანაღვლე გზების ულტრასონოგრაფიული გამოკვლევა (სურათი 1), რომელიც საშუალებას იძლევა დადგინდეს:

- ნაღვლის ბუშტში კენჭების არსებობა; მათი ზომები, რაოდენობა, განლაგება და მოძრაობის უნარი;
- ნაღვლის საერთო სადინარის დიამეტრი;
- ნაღვლის საერთო სადინარში კონკრემენტის შესაძლო არსებობა;
- ნაღვლის ბუშტის ზომები, ბუშტის კედლის ექოსტრუქტურა და დიამეტრი;
- მუცლის ღრუში და პერივეზიკალურად თავისუფალი სითხის შესაძლო არსებობა.

რეტროგრადული ქოლანგიოგრაფია სანაღვლე გზების პათოლოგიების დიაგნოსტიკის უმნიშვნელოვანესი მეთოდია და ძირითადად გამოიყენება იმ შემთხვევებში, როდესაც ექოლოგიური გამოკვლევის შემდეგ საეჭვო რჩება ნაღვლის საერთო სადინარში კონკრემენტის ან ბილიარული ბლოკის არსებობა.

კენჭოვანი ქოლეცისტიტის გართულებული ფორმების შემთხვევაში ან სომატურად მძიმე ავადმყოფებში შესაძლოა საჭირო გახდეს დამატებით ისეთი გამოკვლევების ჩატარება, როგორიცაა ეზოფაგო-გასტრო-დუოდენოსკოპია, კუჭნაწლავის ტრაქტის რენდგენოკონტრასტული გამოკვლევა, კომპიუტერული ან მაგნიტურ-ბირთვული რეზონანსული ტომოგრაფია, ექოკარდიოგრაფია და სხვ. (ნ. გრიგოლია და სხვ, 1997; გურგენიძე და სხვ, 1997; Ф.И. Тодуа и др. 1991; A.M. Carbonell, 2005; J.P. Dolan et al, 2005).

ოპერაციის ტექნიკა

ლაპაროსკოპული ქოლეცისტექტომიის ეტაპები:

- პნევმოპერიტონეუმის შექმნა და ტროაკრების განთავსება;
- დიაგნოსტიკური ლაპაროსკოპია;
- ნაღვლის ბუშტის შეხორცებებიდან გათიშვა და მისი მობილიზება;
- ნაღვლის ბუშტის ფუძის და ყელის ტრაქციის ფონზე კალოს სამკუთხედში ვისცერალური პერიტონეუმის ფურცლის დისექცია;
- ბუშტის სადინარის და არტერიის მობილიზება, კლიპირება და გადაკვეთა;
- ნაღვლის ბუშტის გამოყოფა ღვიძლიდან;
- პრეპარატის ამოღება;
- მუცლის ღრუს დრენირება;
- ტროაკარული ჭრილობების დახურვა.

ქირურგიული ბრიგადის განლაგება და პაციენტის მდებარეობა. პაციენტი წევს ზურგზე. ოპერაცია სრულდება სამედიცინო პერსონალის განლაგების ე.წ. „ფრანგული" ან „ამერიკული" წესით (სურათი 2-3).

ქირურგიული ბრიგადის განლაგების ორივე ვარიანტი უზრუნველყოფს ოპერატორის, საოპერაციო ველის და მონიტორის ერთ ხაზზე განლაგებას, სტერეოტაქსული მოძრაობების გაადვილებას და მის მაქსიმალურ სიზუსტეს. პირველ შემთხვევაში ქირურგი დგას პაციენტის ფეხებს შორის, ხოლო პირველი ასისტენტი, რომელიც მართავს ლაპაროსკოპს, დგას ოპერატორისგან მარჯვნივ. მეორე შემთხვევაში ოპერატორი, რომელიც მართავს ლაპაროსკოპს, დგას პაციენტისგან მარცხნივ, ხოლო ასისტენტი – პაციენტისგან მარჯვნივ.



სურათი 2. ქირურგიული ბრიგადის განლაგება „ფრანგული" წესით: 1. ოპერატორი; 2. ასისტენტი



სურათი 3. ქირურგიული ბრიგადის განლაგება „ამერიკული" წესით: 1. ოპერატორი; 2. ასისტენტი

უპირატესობა ცალსახად ენიჭება ქირურგიული ბრიგადის განლაგების „ფრანგულ" ვარიანტს, ვინაიდან ქირურგი მანიპულირებს ორი ხელით. ასევე მნიშვნელოვანია ის ფაქტორი, რომ ღვიძლგარეთა სანაღვლე გზებზე შესაძლო მანიპულირების შემთხვევაში ოპერატორს უკავია იდეალური პოზიცია.

იმ შემთხვევებში, როდესაც მუცლის მარცხენა ნახევარში მასიური ძლიერი შეხორცებებია ან მადეფორმირებელი პოლიართროზის და ბარძაყის სახსრის კოქსართროზის გამო პაციენტი ქვემო კიდურებს განზე ვერ შლის, უპირატესობა ენიჭება სამედიცინო პერსონალის განლაგების „ამერიკულ" წესს.

მიუხედავად ქოლეცისტექტომიის მეთოდიკისა, ლაპაროსკოპული ურიკა განთავსებულია პაციენტის თავთან და მისგან მარჯვნივ.

ოპერაცია კეთდება ზოგადი გაუტკივარებით სატურაციის, კაპნომეტრიის და კარდიომონიტორინგის მუდმივი კონტროლით. გასათვალისწინებელია, რომ საწყისი ნარკოზის შემდეგ აუცილებელია კუჭის ნაზოგასტრალური ზონდით ინტუბირება.

პნევმოპერიტონეუმის შექმნა და ტროაკარების განთავსება. პნევმოპერიტონეუმი (15 mmHg) იქმნება პარაუმბილიკურ ან მარცხენა ფერდქვეშა არეში ვერეშის ნემსის პუნქციით. პნევმოპერიტონეუმის შექმნის Hasson-ის მეთოდი რეკომენდებულია შუა-შუა ლაპაროტომიით ნაოპერაციებ პაციენტებზე.

სტანდარტული ტექნიკით ოპერაცია სრულდება ოთხი ტროაკარის გამოყენებით (ორი – დიამეტრით 10 მმ და ორი – დიამეტრით 5 მმ):

პირველი ტროაკარი ყველა შემთხვევაში იდგმება პარაუმბილიკალურად თეთრ ხაზზე - ჭიპის ზედა ან ქვედა ნაკეცზე გატარებული 1 სმ-იანი განაკვეთიდან.

„ფრანგული" მეთოდით პირველი სამუშაო 5 მმ-იანი ტროაკარი, რომელიც ასისტენტის მიერ გამოიყენება, იდგმება ლაპაროსკოპული კონტროლით ეპიგასტრიუმის არეში შუა ხაზზე, მაქსიმალურად ახლოს მახვილისებრ მორჩთან. ტროაკრის ჩადგმა წარმოებს 45° კუთხით, რაც უზრუნველყოფს მის მრგვალი იოგიდან მარჯვნივ განთავსებას. ოპერატორის ძირითადი სამუშაო 10 მმ-იანი ტროაკარი 5 მმ-იანი ადაპტერით იდგმება მარცხენა მეზოგასტრიუმში, ჭიპიდან 4-5 სმ-ით მაღლა ლავიწშუა ხაზზე, ხოლო მისგან იფსილატერალურად და 1-2 სმ დაბლა იდგმება ოპერატორის სამუშაო 5 მმ-იანი ტროაკარი (სურათი 4).

„ამერიკული" მეთოდით ოპერატორის 10 მმ-იანი სამუშაო ტროაკარი 5 მმ-იანი ადაპტერით იდგმება ეპიგასტრიუმის არეში შუა ხაზზე მახვილისებრი მორჩიდან 2-3 სმ დაშორებით. ასისტენტის პირველი 5 მმ დიამეტრის სამუშაო ტროაკარი იდგმება მარჯვენა ლავიწშუა ხაზზე ნეკნთა რკალიდან 2-3 სმ-ის დაცილებით, ხოლო მისგან 3-4 სმ-ით ქვევით და ლატერალურად, წინა აქსილარული ხაზის საპროექციო არეში - მეორე 5 მმ დიამეტრის ტროაკარი (სურათი 5).

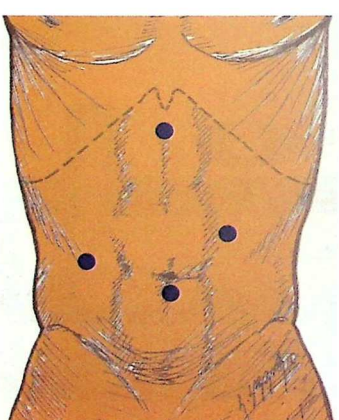

სურათი 4. ტროაკარების განლაგება „ფრანგული" წესით

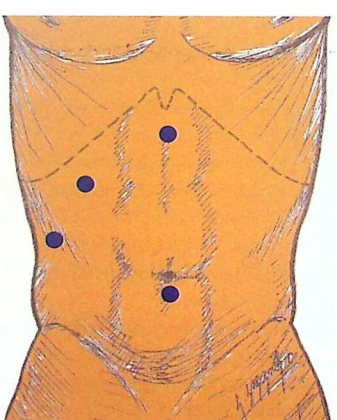

სურათი 5. ტროაკარების განლაგება „ამერიკული" წესით

დიაგნოსტიკური ლაპაროსკოპია და ნაღვლის ბუშტის ექსპლორირება. სამუშაო ტროაკრების განთავსების შემდეგ, სრულდება მუცლის ღრუს რევიზია კლინიკურად არადემონსტრირებადი თანმხვედრი პათოლოგიების გამოვლენის მიზნით. საშვილოსნოს და მისი დანამატების რევიზიისას რეკომენდებულია პაციენტს მიეცეს მსუბუქი ტრენდელენბურგის პოზიცია.

დიაგნოსტიკური ლაპაროსკოპიის დასრულების შემდეგ, პაციენტს ეძლევა ანტიტრენდელენბურგის მდებარეობა (20-30 გრადუსი) და საოპერაციო მაგიდა 10-15 გრადუსით იხრება მარცხნივ, რაც მნიშვნელოვნად აუმჯობესებს ნაღვლის ბუშტის და ღვიძლის კარის ვიზუალიზაციის ხარისხს. იმ შემთხვევებში, როდესაც ადგილი აქვს ნაღვლის ბუშტის პერიმეტრზე შეხორცებით პროცესს მიმდებარე ორგანოებთან (რაშიც უფრო ხშირად მონაწილეობს დიდი ბადექონი, თორმეტგოჯა ნაწლავი, კუჭი და განივი კოლინჯი) საჭირო ხდება სინექიოლიზის წარმოება. სინექიოლიზი ხორციელდება ნაღვლის ბუშტის ან ღვიძლის ზედა-უკანა ტრაქციის ფონზე, ქსოვილთა განცალკევების ბლაგვი ან ბასრი წესით. დისექცია იწყება ფუძიდან და ეტაპობრივად მიემართება ჰარტმანის ჯიბისა და ნაღვლის ბუშტის ყელისკენ. უფრო ხშირად ადგილი აქვს ბუშტ-ბადექონის შეხორცებით პროცესს, მათ შორის, ბადექონში ბუშტის მთლიანად გახვევით, რასაც ხშირად თან ახლავს პერივეზიკულური ინფილტრაცია ან აბსცედირება. ნაღვლის ბუშტზე ღრუ ორგანოს შეხორცების შემთხვევაში, ძირითადად გამოიყენება ქსოვილთა განცალკევების ბლაგვი წესი (სურათი 6).

სურათი 6. ნაღვლის ბუშტის შეხორცება დიდ ბადექონთან

ნაღვლის ბუშტის ფუძის და ყელის ტრაქცია და კალოს სამკუთხედში ვისცერალური პერიტონეუმის ფურცლის დისექცია. ღია მიდგომით რეტროგრადული ქოლეცისტექტომიის მსგავსად, ლაპაროსკოპული მეთოდის პირველ ეტაპს წარმოადგენს ნაღვლის ბუშტზე და ღვიძლ-თორმეტგოჯა იოგზე თავისუფალი მიდგომის უზრუნველყოფა, რაც ხორციელდება ღვიძლის ზედა-უკანა ტრაქციით და იმავდროულად ნაღვლის ბუშტის ყელის კონტრტრაქციით.

როდესაც გამოკვლევებით დადგენილია ბუშტში მცირე ზომის კონკრემენტების არსებობა და ოპერაციის მსვლელობაში ფიქსირდება გადაბერილი, დაჭიმული ნაღვლის ბუშტი, სასურველია განხორციელდეს ბუშტის პუნქციით დაცლა, რითაც თავიდან ვიცილებთ ღვიძლის საერთო სადინარში კონკრემენტების შესაძლო მიგრირებას (სურათი 7).

ნაღვლის ბუშტის პუნქცია და მისი შიგთავსის ასპირირება აუცილებელი ხდება მწვავე ქოლეცისტიტების იმ შემთხვევებშიც, როდესაც ბუშტის დაჭიმულობის ან მისი კედლის ინფილტრირების ფონზე შეუძლებელი ხდება ნაღვლის ბუშტის ტრაქცია (სურათი 8).

„ფრანგული" მეთოდით ღვიძლის ზედა-უკანა ტრაქციის ფონზე სრულდება ნაღვლის ბუშტის ყელის ქვედა ლატერალური კონტრტრაქცია, რაც უზრუნველყოფს კალოს სამკუთხედის გაშლას (სურათი 9).

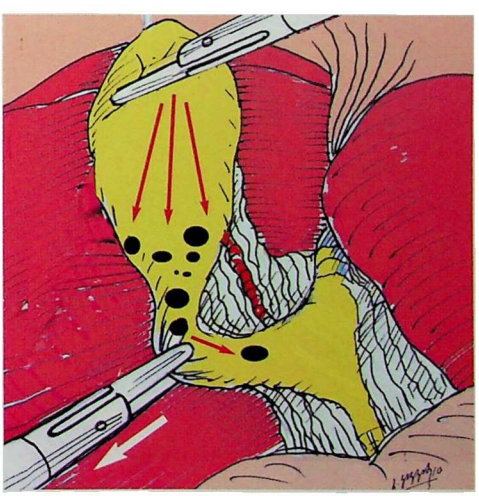

სურათი 7. ნაღვლის ბუშტის ყელის კონტრტრაქცია

სურათი 8. ნაღვლის ბუშტის პუნქციით დაცლა

„ამერიკული" მეთოდი გულისხმობს ნაღვლის ბუშტის ზედა-უკანა ტრაქციის ფონზე მისი ყელის ზედა მიმართულების კონტრაქციას, რის შედეგადაც კალოს სამკუთხედი ვიწროვდება, ბუშტის სადინარი უახლოვდება ღვიძლის საერთო სადინარს და „ქრება" მათი შერწყმის კუთხე. ამ პირობებში ნაღვლის საერთო ან ღვიძლის მარჯვენა სადინარი ხშირად აღიქმება ბუშტის სადინარის ანატომიურ ნაწილად, რის გამოც ხდება მისი იატროგენული დაზიანება (სურათი 10).

სურათი 9. ნაღვლის ბუშტის ტრაქცია და ყელის კონტრტრაქცია „ფრანგული" მეთოდით

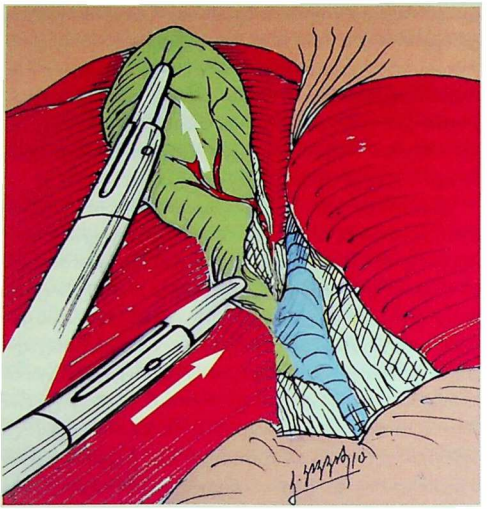

სურათი 10. ნაღვლის ბუშტის ზედა-უკანა ტრაქცია და ყელის კონტრტრაქცია „ამერიკული" მეთოდით

კალოს სამკუთხედის დისექციის ამ მეთოდის გამოყენების შემდგომ ზოგადი სტატისტიკით აღირიცხა ქოლედოქუსის იატროგენული დაზიანება შემთხვევათა 1%-ში, რის გამოც ამ მეთოდის მიმდევარ ქირურგთა უმეტესობამ შეცვალა ოპერატორის 10 მმ-იანი სამუშაო ტროაკრის პოზიცია სამუშაო იარაღის სამანიპულაციო კუთხის ოპტიმიზაციის მიზნით. ეს უკანასკნელი იდგმება მახვილისებრი მორჩიდან არანაკლებ 5 სმ-ის დაშორებით, რაც საშუალებას იძლევა კალოს სამკუთხედის ტრაქცია და მისი შემდგომი დისექცია შესრულდეს „ფრანგული" მეთოდის მსგავსად.

ნაღვლის ბუშტის ყელის სწორი ლატერალური ტრაქცია, რასაც ქირურგთა უმეტესობა მიიჩნევს წარმატებული ლაპაროსკოპული ქოლეცისტექტომიის მთავარ წინაპირობად, უზრუნველყოფს კალოს სამკუთხედში ვისცერალური პერიტონეუმის ფურცლის და ყელის ელემენტების უსაფრთხო დისექციას.

კალოს სამკუთხედის ქვედა კიდეს ქმნის ნაღვლის ბუშტის სადინარი(1). მედიალურ კიდეს – ღვიძლის საერთო სადინარი (2), ზედა კიდეს - ნაღვლის ბუშტის არტერია (3) და ღვიძლის პარენქიმა (4) (სურათი11).

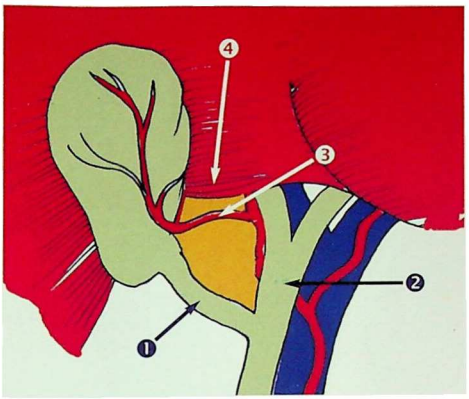

სურათი 11. კალოს (Callot) სამკუთხედი: 1. ნაღვლის ბუშტის სადინარი; 2. ღვიძლის საერთო სადინარი; 3. ნაღვლის ბუშტის არტერია; 4. ღვიძლის პარენქიმა

ნაღვლის ბუშტის მობილიზაცია იწყება კალოს სამკუთხედში ბუშტის მედიალური კიდიდან. მონოპოლარული კაუტერით ან მაკრატლით პერიტონეუმის ფურცლის დისექცია წარმოებს ბუშტის ამპულარული ნაწილის ქვედა პერიმეტრზე და გრძელდება ბუშტის ყელის მედიალური კედლის გაყოლებით, რის შემდეგაც ანალოგიური დისექცია წარმოებს კალოს სამკუთხედის ლატერალურ ზედაპირზე (სურათი 12).

ოპერაციის ამ ეტაპის უსაფრთხოდ შესრულების უზრუნველსაყოფად მიზანშეწონილია მაქსიმალურად არ მიმართოთ დისექციის კუთხე ღვიძლ-თორმეტგოჯა იოგისკენ. ბუშტის ყელის პერიმეტრზე პერიტონეუმის ფურცლის ამგვარი დისექცია უზრუნველყოფს კალოს სამკუთხედის მაქსიმალურ გაშლას, რაც ამარტივებს კალოს სამკუთხედში ანატომიური სტრუქტურების იდენტიფიცირებას და მობილიზებას.

ნაღვლის ბუშტის სადინარის და არტერიის მობილიზება, მათი კლიპირება-გადაკვეთა. ოპერაციის ამ ყველაზე საპასუხისმგებლო ეტაპის უნაკლოდ შესრულებისთვის აუცილებელია სანაღვლე გზების ანატომიის ძირეული ცოდნა. ნაღვლის ბუშტის და ღვიძლგარეთა სადინრების მრავალი ანატომიური ვარიაცია აღინიშნება, რომელთაც ჩვეულებრივ არ აქვთ კლინიკური მნიშვნელობა, მაგრამ სანაღვლე გზებზე ოპერაციის მსვლელობისას ატიპიური ანატომია შესაძლოა გახდეს ქირურგის დეზორიენტაციის და სანაღვლე გაზების იატროგენული დაზიანების მიზეზი.

ნორმაში ნაღვლის ბუშტის სადინარის (1) სიგრძე მერყეობს 2-დან 4 სმ-მდე და უერთდება ღვიძლის საერთო სადინარს (2) მახვილი კუთხით. ეს უკანასკნელი კი ფორმირდება წილოვანი მარჯვენა (3) და მარცხენა (4) სადინრების შერწყმით – ბიფურკაციის სახით და განთავსებულია ღვიძლის პარენქიმიდან (5) 1-1,5 სმ დაშორებით. ღვიძლის საერთო სადინარის სიგრძე მერყეობს 2-დან 5 სმ-მდე (სურათი 13).

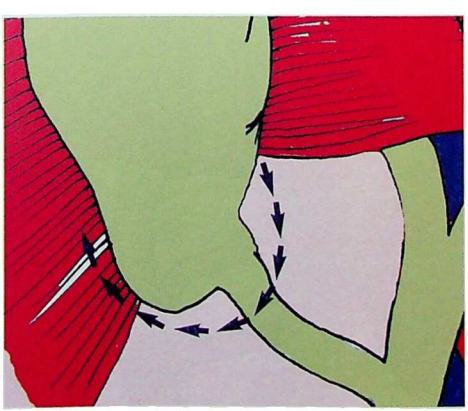

სურათი 12. პერიტონეუმის ფურცლის დისექცია

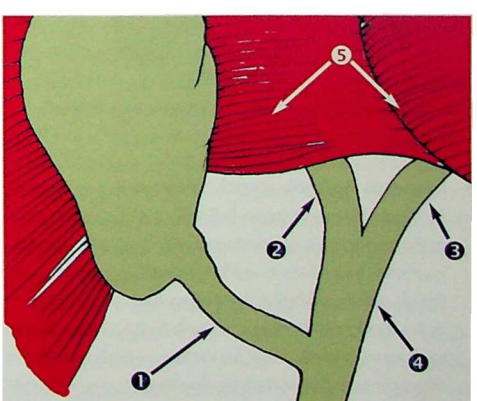

სურათი 13. ნაღვლის სადინრები ნორმაში

ნაღვლის ბუშტის და ღვიძლგარეთა სადინრების ატიპიური განლაგება შემთხვევათა 35-47%-ში აღინიშნება. ამ ანატომიური სტრუქტურების ვარიაციები შესაძლებელია დაჯგუფდეს შემდეგნაირად:

ნაღვლის ბუშტის სადინარის ანატომიური ვარიაციები:

- **ნაღვლის ბუშტი მოკლე სადინარით** (სადინარის სიგრძე <2 სმ) აღენიშნება პაციენტთა 18-20%-ს. მოკლე სადინარის მობილიზაციის პროცესში მაღალია ღვიძლის საერთო სადინარის იატროგენული დაზიანების ალბათობა, ხოლო კლიპის ან ლიგატურის არასწორმა დადებამ შეიძლება გამოიწვიოს საერთო სადინარის სტრიქტურა (სურათი 14).

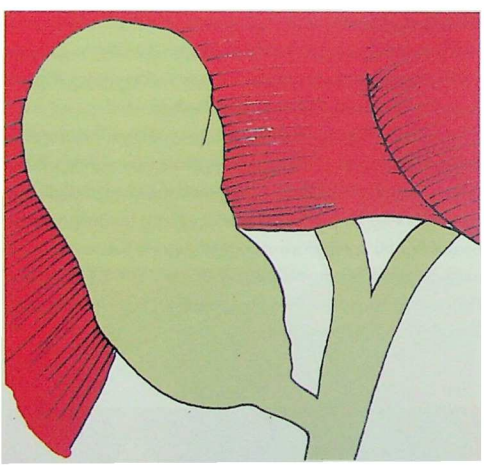

სურათი 14. ნაღვლის ბუშტი მოკლე სადინარით

- **ნაღვლის ბუშტის ყელის არარსებობა,** როდესაც ბუშტის ამპულარული ნაწილი პირდაპირ უერთდება ღვიძლის საერთო სადინარს, შეიცავს ნაღვლის საერთო სადინარის დაზიანების ყველაზე დიდ რისკს, ვინაიდან ბუშტის ტრაქციის ფონზე ქოლედოქუსი შეიძლება მიჩნეული იყოს ბუშტის სადინრად და გადაიკვეთოს. მსგავსი ანომალიები შედარებით იშვიათია და.მის მიზეზად მიიჩნევა ნაღვლის ბუშტის ყელის სკლერო-ატროფიული შეკუმშვა, გამოწვეული ხშირი ანთებითი პროცესებით (სურათი 15).



სურათი 15. ნაღვლის ბუშტის ყელის არარსებობა

- **ნაღვლის ბუშტი ორი ან მეტი სადინარით** განეკუთვნება იშვიათი ანომალიების რიცხვს. მიჩნეულია რომ ერთი დამატებითი სადინარის აღმოჩენის შემთხვევაშიც კი აუცილებლად უნდა გაკეთდეს ინტრაოპერაციული ქოლანგიოგრაფია ბილიარული ხის სრული იდენტიფიცირების მიზნით (სურათი 16).

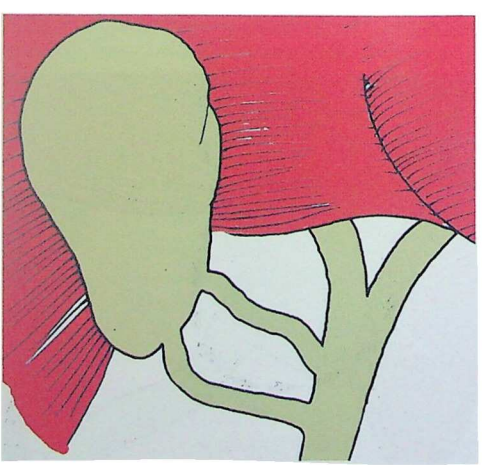

სურათი 16. ნაღვლის ბუშტი ორი სადინარით

- **ნაღვლის ბუშტის და ღვიძლის საერთო სადინარის პარალელური განლაგება** აღენიშნება პაციენტების 17-19%-ს. ბუშტის სადინარის სეგმენტის სიგრძე, რომელიც პარალელურად მიყვება საერთო სადინარს, 2-დან 4 სმ-მდეა, რაც ოპერაციის მსვლელობაში არ თამაშობს მნიშვნელოვან როლს, რადგან მისი გადაკვეთა ხდება ბუშტის კედელთან, სოლო დარჩენილი გრძელი ტაკვი არ იწვევს პოსტქოლეცისტექტომიურ სინდრომს (სურათი 17, 18).

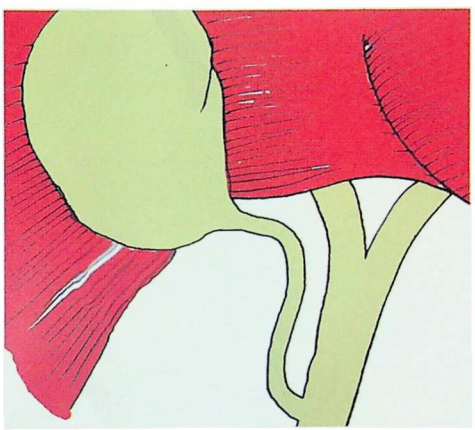

სურათი 17. ნაღვლის ბუშტის „პარალელური" სადინარი

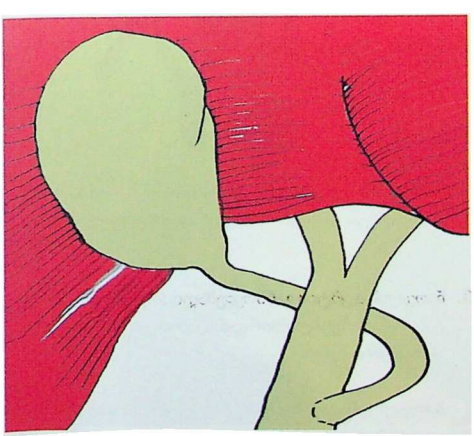

სურათი 18. ნაღვლის ბუშტის „სპირალური" სადინარი

ღვიძლგარეთა სადინრების ანატომიური ვარიაციები: პრაქტიკული მნიშვნელობა აქვს მხოლოდ ღვიძლის სადინრების დაბალ შერწყმას, როდესაც ნაღვლის ბუშტის სადინარი უერთდება ღვიძლის მარჯვენა სადინარს (სურათი 19).

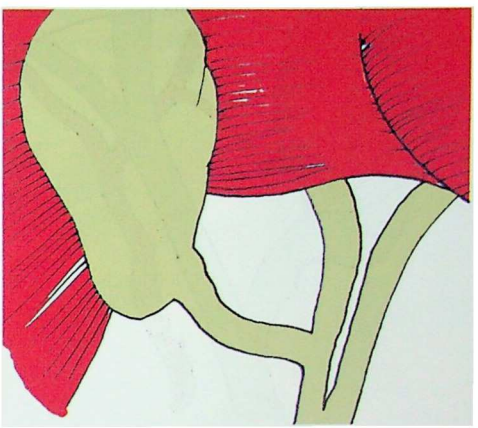

სურათი 19. ღვიძლის სადინრების დაბალი შერწყმა

აღნიშნული ანატომიური ვარიაციის არსებობისას მაღალია სადინრების იატროგენული დაზიანების რისკი, ვინაიდან კალოს სამკუთხედის დისექციის პროცესში ღვიძლის მარჯვენა სადინარი შესაძლოა მიჩნეული იყოს ბუშტის სადინრად და მოხდეს მისი ლიგირება და შემდგომი გადაკვეთა.

კალოს სამკუთხედის დისექციისას ღვიძლგარეთა სადინრების ანატომიური სტრუქტურების იდენტიფიკაციის გაძნელების შემთხვევაში მიზანშეწონილია ინტრაოპერაციული ქოლანგიოგრაფიის წარმოება.

ასევე აუცილებელია ნაღვლის ბუშტის სისხლმომარაგების სისტემის ანატომიური ვარიაციების ღრმა ცოდნა ინტრაოპერაციული სისხლდენის განვითარების რისკის შესამცირებლად.

ნორმაში ნაღვლის ბუშტის აქვს ერთი არტერია – ნაღვლის ბუშტის არტერია, რომელიც გამოდის ღვიძლის მარჯვენა არტერიიდან და კალოს სამკუთხედში ბუშტის სადინარის უკან გადის ჯორჯალში და ყელის მიდამოში ერთი ან ორი ტოტით გადადის ბუშტის კედელზე. ნაღვლის ბუშტიდან ვენური სისხლი

განედინება ღვიძლის სარეცლის მცირე ზომის ვენური სისხლძარღვებით. ნაღვლის ბუშტის არტერიის ნორმალური ანატომია ფიქსირდება შემთხვევათა 70-80%-ში (სურათი 20).

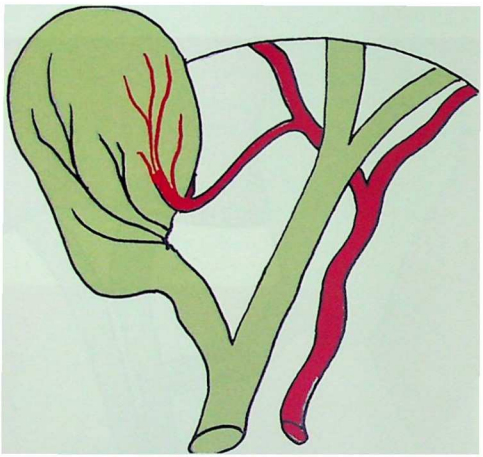

სურათი 20. ნაღვლის ბუშტის არტერია

ნაღვლის ბუშტის არტერიის ატიპიური ანატომიური განლაგება აღენიშნება პაციენტთა 25-30%-ს. ბუშტის სისხლმომარაგების მრავალი ანატომიური ვარიაციის მიუხედავად, პრაქტიკული მნიშვნელობა აქვს მხოლოდ შემდეგ სამ ვარიანტს :

1. **ნაღვლის ბუშტი ორი არტერიით.** პირველი მათგანი გამოდის ღვიძლის მარჯვენა არტერიიდან, ხოლო მეორე - ღვიძლის არტერიიდან იღებს სათავეს, გადაკვეთს ღვიძლის საერთო სადინარს და კალოს სამკუთხედის გავლით უერთდება ნაღვლის ბუშტს (სურათი 21);
2. **ნაღვლის ბუშტის არტერიის კალოს სამკუთხედის გარეთ და საერთო სადინარის წინ მდებარეობა.** ბუშტის არტერია სათავეს იღებს ღვიძლ-თორმეტ - გოჯა არტერიიდან ან ღვიძლის საერთო არტერიის დისტალური ნაწილიდან, გადაკვეთს ნაღვლის საერთო სადინარს მიყვება ბუშტის სადინარის წინა-ვენტრალურ კედელს და უერთდება ნაღვლის ბუშტს (სურათი 22);

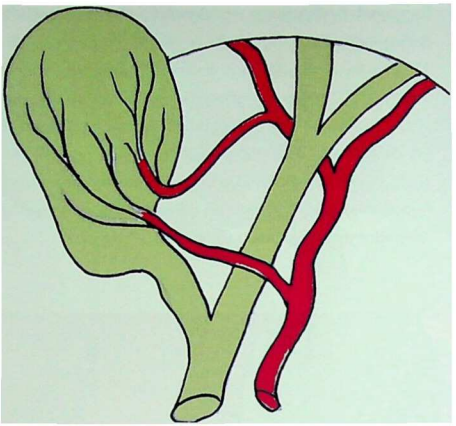

სურათი 21. ნაღვლის ბუშტი ორი არტერიით

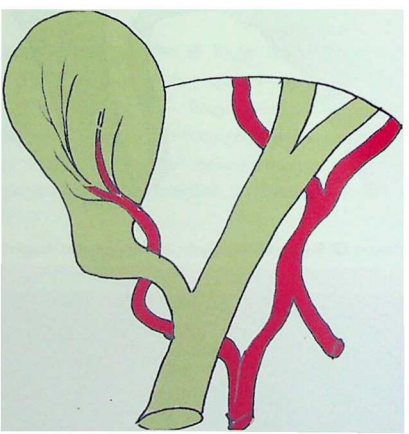

სურათი 22. ნაღვლის ბუშტის არტერიის კალოს სამკუთხედის გარეთ და საერთო სადინარის წინ მდებარეობა

3. **ნაღვლის ბუშტის განშრევებადი არტერია,** როგორც წესი, არ ვიზუალიზირდება მისი უწვრილესი განშტოებების გამო.

პირველი ანატომიური სტრუქტურა, რომლის იდენტიფიცირება ხდება კალოს სამკუთხედის დისექციისას, არის ნაღვლის ბუშტის სადინარი.

ქოლეცისტექტომიის წარმატებულად შესრულების აუცილებელ მოთხოვნას წარმოადგენს სწორედ ბუშტის სადინარის სრული იდენტიფიკაცია და მისი ბუშტის ღრუსთან შერწყმის არსებული ანატომიური ვარიაციის ზუსტი განსაზღვრა. ოპერაციის ამ ეტაპის შესრულებისას განსაკუთრებით უნდა იყოს გათვალისწინებული ამ რეგიონის ზემოთ აღწერილი ანატომიური ვარიაციები.

აქვე უნდა აღინიშნოს, რომ კალოს სამკუთხედში ელექტროქირურგიული დისექცია ძირითადად გამოიყენება პერიტონეუმის ფურცლის კვეთისთვის, ხოლო დანარჩენი მანიპულაციები, რაშიც ოგულისხმება კალოს სამკუთხედის ანატომიური სტრუქტურების გამოყოფა, ხორციელდება ქსოვილთა განცალკევების ბლაგვი წესით. ქსოვილთა განცალკევება კალოს სამკუთხედში ხორციელდება ეტაპობრივად როგორც მედიალურ, ისე ლატერალურ ზედაპირზე (სურათი 23).

იმ შემთხვევებში, როდესაც ხერხდება ბუშტის სადინარის და არტერიის ზუსტი იდენტიფიკაცია, შესაძლებელია დისექცია შესრულდეს ელექტროქირურგიული ინსტრუმენტებით (სურათი 24).

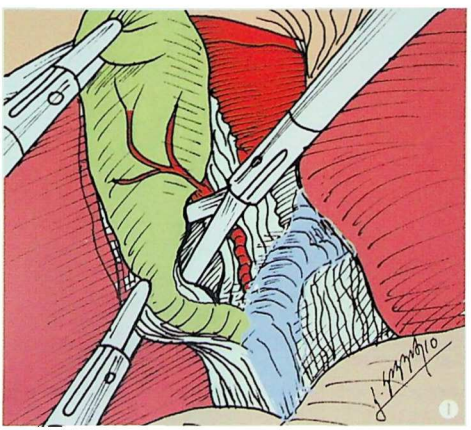

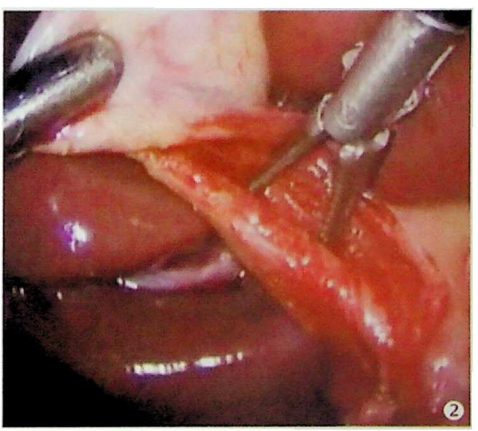

სურათი 23. ნაღვლის ბუშტის სადინარის მობილიზაცია ატრავმატული დისექტორით

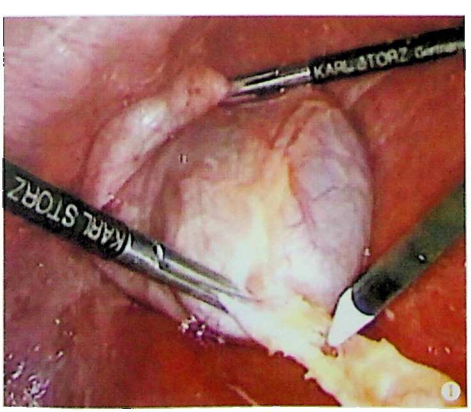

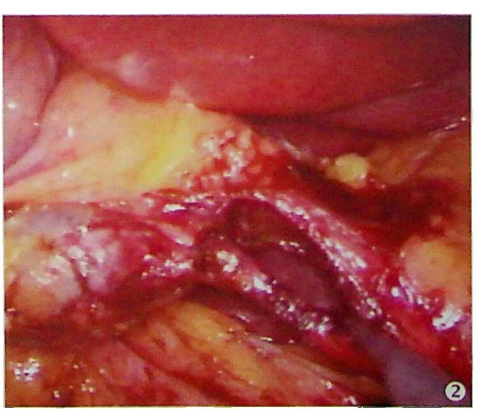

სურათი 24. ნაღვლის ბუშტის სადინარის მობილიზაციის ეტაპები

აქვე უნდა აღინიშნოს, რომ ბუშტის არტერიის ზუსტ მდებარეობას მიუთითებს კალოს სამკუთხედის ლიმ-ფური კვანძი, რომელიც განთავსებულია ბუშტის არტე-რიის წინ და რომლის ლაპაროსკოპული ვიზუალიზაცია ხშირ შემთხვევაშია შესაძლებელი.

ნაღვლის ბუშტის სადინარის გამოყოფის შემდეგ ხორციელდება მისი კლიპირება. როგორც წესი, სადი-ნარს ედება სამი კლიპი: ერთი პროქსიმალურად – ბუშტის კედელთან მაქსიმალურად ახლოს, და ორი დისტალურად (სურათი 25).

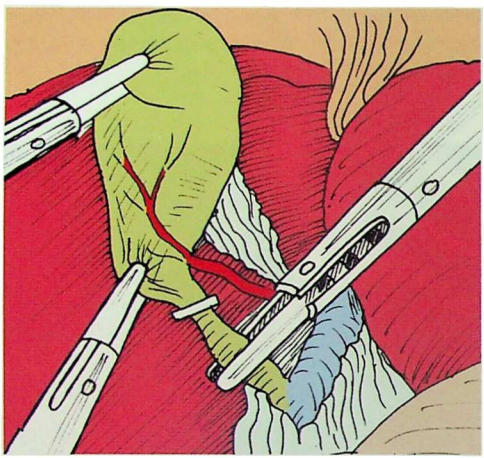

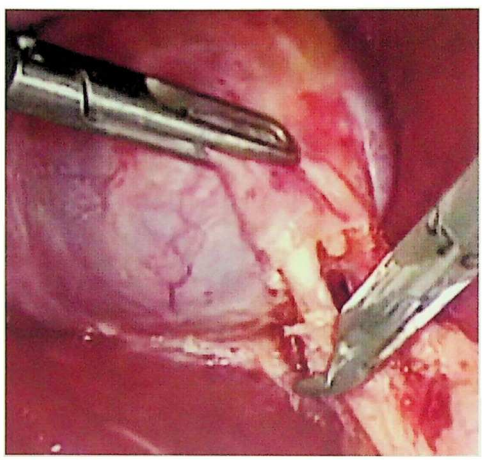

სურათი 25. ნაღვლის ბუშტის სადინარის კლიპირება



სურათი 26. ნაღვლის ბუშტის სადინარის გადაკვეთა

ბუშტის სადინარის კლიპირება ძირითადად ხორცი-ელდება 10 მმ-იანი (Large/Medium) ტიტანის კლიპებით, ხოლო იმ შემთხვევებში, როდესაც ბუშტის სადინარი ფართეა, ან ღვიძლის საერთო სადინარს უერთდება მოკლე ფეხით, სასურველია გამოყენებული იყოს ინ-ტრაკორპორალური ნაკერი, ენდოლუპი ან ავტომა-ტური საკერი აპარატი Endo-Gia. ბუშტის სადინარი კოა-გულაციის გარეშე იკვეთება მაკრატლით კლიპსებს შორის (სურათი 26).

სადინარის გადაკვეთისას ყურადღება ექცევა გადა-კვეთილ სტრუქტურას, რომელსაც წესით უნდა ჰქონდეს ერთი სანათური. იმ შემთხვევაში, თუ მოჩანს ორი სა-ნათური, აუცილებელია კლიპების მოხსნა და ძირეული რევიზიის ჩატარება, რათა გამოირიცხოს ღვიძლგარეთა სადინრების დაზიანება.

თუ აუცილებელია ინტრაოპერაციული ქოლანგიო-გრაფიის ან დინამიური ქოლანგიოსკოპიის ჩატარება, მობილიზებულ ნაღვლის ბუშტის სადინარს პროქსიმა-ლურად ედება ერთი კლიპი, რის შემდეგ მის ქვემოთ

სადინარის სანათური იხსნება განივად, მისი დიამეტრის დაახლოებით 1/2-ზე (სურათი 27). საიდანაც სანათურში ჰეპატიკოქოლედოქუსის მიმართულებით იდგმება სხვადასხვა კონსტრუქციის კათეტერი.

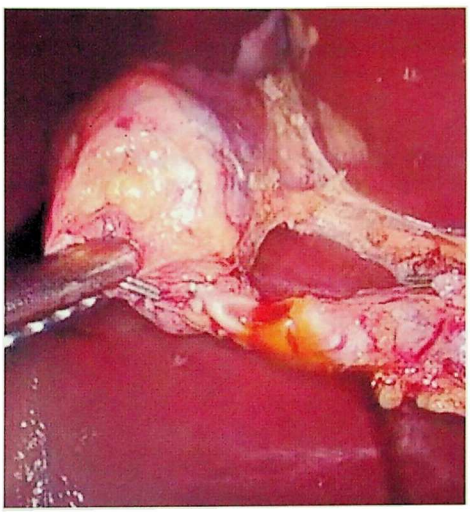

სურათი 27. ნაღვლის ბუშტის სადინარის სანათურის გახსნა

კათეტერის ფიქსირების და მის ირგვლივ სრული ჰერმეტიზმის შექმნის შემდეგ (სპეციალური კონსტრუქციის მომჭერით ან კლიპით), პაციენტი გადაჰყავთ ჰორიზონტალურ მდებარეობაში და სრულდება ქოლანგიოგრაფია (სურათი 28).

ქოლანგიოგრაფიის პოზიტიური შედეგის შემთხვევაში ნაღვლის ბუშტის სადინარს დისტალურად ედება ორი კლიპი და გადაიკვეთება მათ ზემოთ.

აქვე უნდა აღინიშნოს, რომ წინასაოპერაციო გამოკვლევების სრულყოფილად ჩატარების შემთხვევაში ინტრაოპერაციული ქოლანგიოგრაფიის წარმოების აუცილებლობა ძალიან იშვიათია. მისი ჩატარების ჩვენებას წარმოადგენს ღვიძლგარეთა სადინრების გაურკვეველი ანატომია და შემთხვევები, როდესაც ჰეპატიკოქოლედოქუსის სანათურის დიამეტრის (>1 სმ) ინტრაოპერაციული მონაცემები არ ემთხვევა ოპერაციამდელ გამოკვლევებს.

ნაღვლის ბუშტის სადინარის გადაკვეთის შემდეგ ბუშტის არტერია, როგორც წესი, კარგად ვიზუალიზირდება. იმ შემთხვევაში, თუ მისი იდენტიფიკაცია ვერ ხერხდება, უნდა გაგრძელდეს კაღოს სამკუთხედის დისექცია. მას შემდეგ, რაც არტერია გამოიყოფა, მის დისტალურ ნაწილზე ედება ორი კლიპი და მონოკაუტერით იკვეთება. განშრევებადი არტერიის შემთხვევაში მისი ტერმინალური ტოტების გადაკვეთა წარმოებს ელექტროკოაგულაციით.

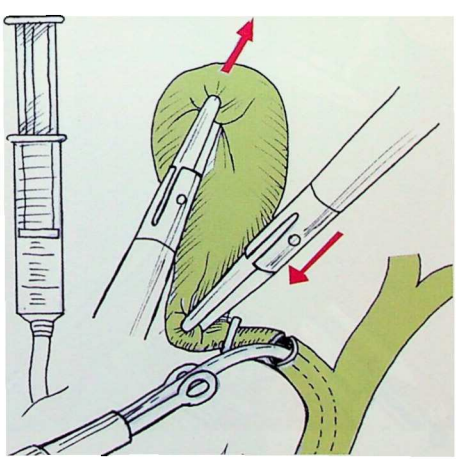

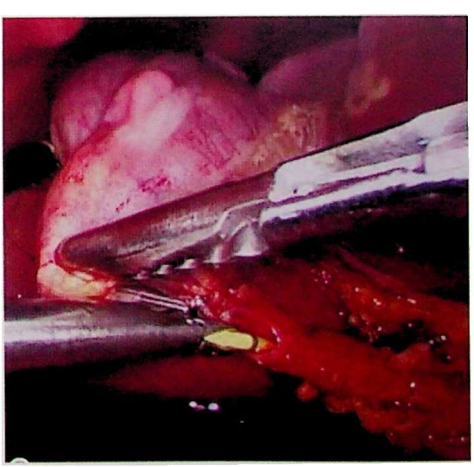

სურათი 28. ნაღვლის ბუშტის სადინარიდან ჰეპატიკოქოლედოქუსის კათეტერიზაცია

ნაღვლის ბუშტის გამოყოფა ღვიძლიდან. ნაღვლის ბუშტი, რომლის სიგრძე ნორმაში შეადგენს 8-10 სმ-ს, სიგანე 3-5 სმ-ს, ხოლო მოცულობა – 50-60 მლ-ს, ღვიძლის სარეცელში განთავსებულია ზედაპირულად (1). მისი უკანა კედელი ჩვეულებრივ არ იჭრება ღრმად ღვიძლის პარენქიმაში და მასთან დაკავშირებულია თხელი შემაერთებელქსოვილოვანი მემბრანით, რომელშიც, როგორც წესი, გადის ბუშტის ვენური სისხლძარღვები, რიგ შემთხვევებში – ღვიძლგარეთა სანაღვლე სისტემის დამატებითი, ე.წ. „ლუშკას" ტიპის სადინარიც.

შემთხვევათა 1/3 - ში ადგილი აქვს ბუშტის ატიპიურ განლაგებას ღვიძლის პარენქიმასთან მიმართებით, რომელთაგან ყველაზე ხშირია ბუშტის ღრმა განთავსება ღვიძლის პარენქიმაში (2) და საკუთრივ ჯორჯალზე დაკიდებული ბუშტი (3), რაც შეიძლება მისი შემოგრეხის მიზეზიც კი გახდეს. ძალზე იშვიათად გვხვდება ბუშტის ღვიძლშიდა განთავსების შემთხვევები (4) (სურათი 29).

ნაღვლის ბუშტის სადინარის და არტერიის გადაკვეთის შემდეგ მონოკაუტერით ელექტროკოაგულაციის რეჟიმში ხორციელდება ბუშტის გამოყოფა ღვიძლიდან. მსგავსად ქოლეცისტექტომიის ღია მეთოდისა, ნაღვლის ბუშტის მობილურობის გაზრდის მიზნით, პირველ რიგში იკვეთება პერიტონეუმის ფურცელი ნაღვლის ბუშტის ამპულარული ნაწილის ლატერალურ და მედიალურ კიდეებზე (სურათი 30).

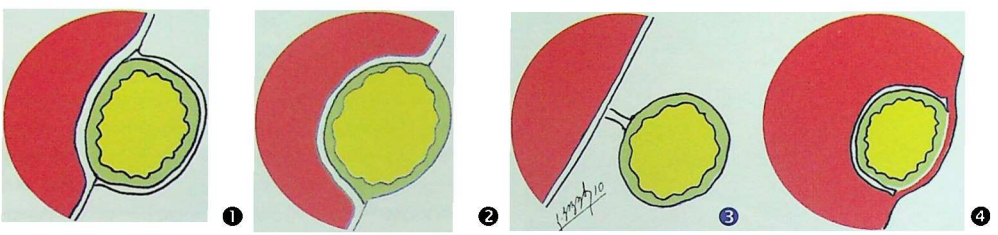

სურათი 29. ნაღვლის ბუშტის ზედაპირული (1), ღრმა (2), დაკიდული (3) და ღვიძლშიდა (4) განთავსება

სურათი 30. პერიტონეუმის ფურცლის დისექცია ნაღვლის ბუშტის ამპულარული ნაწილის ლატერალურ (1) და მედიალურ (2) კიდეებზე

პერიტონეუმის დისექცია გრძელდება ბუშტის სარეცელზე და იწყება რეტროგრადულად - ბუშტის ყელიდან. ყელის პერიმეტრზე სარეცლის ჩაჭრის პროცესში გასათვალისწინებელია ბუშტის უკანა დამატებითი არტერიის შესაძლო არსებობა.

ბუშტის კედელსა და ღვიძლს შორის არსებული თხელი შემაერთებელქსოვილოვანი სივრცე იკვეთება ეტაპობრივად ფუძის მიმართულებით. დისექციის პარალელურად ხორციელდება ბუშტის სარეცლის სისხლმდენი უბნების ელექტროკოაგულაცია (სურათი 31).

ნაღვლის ბუშტის მობილიზირების შემდეგ 10 მმ-იანი ტროაკარიდან მუცლის ღრუში თავსდება სპეციალური კონტეინერი, რომელშიც იდება პრეპარატი (სურათი 32).

კონტეინერი დროებით თავსდება დიაფრაგმის ქვეშ და ხორციელდება ბუშტის სარეცლის რევიზია ჰემოსტაზის და ქოლესტაზის შესამოწმებლად.

სრული და საიმედო ჰემოსტაზის უზრუნველყოფის შემდეგ საოპერაციო არე ირეცხება იზოტონური ხსნარით და ხორციელდება ნაღვლის ბუშტის სარეცლის განმეორებითი რევიზია ნაღვლის დამატებითი სადინარის შესაძლო არსებობის დასადგენად, რომლის დროსაც ადგილი აქვს ღვიძლის პარენქიმიდან ნაღვლის ჟონვას. სტატისტიკით „ლუშკას" ტიპის სადინარის არსებობა აღენიშნება პაციენტთა 1-4%-ს და მისი აღმოჩენის შემთხვევაში სანათურზე ედება ერთი კლიპი ან კვანძოვანი ნაკერი (სურათი 33).

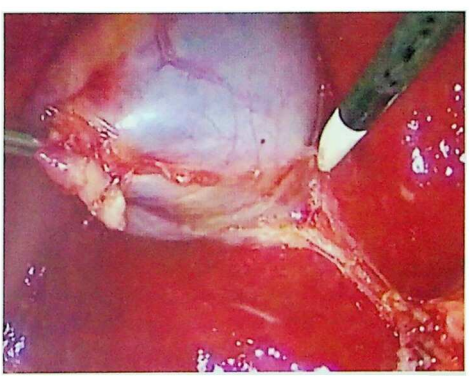

სურათი 31. დისექცია სისხლმდენი უბნების კოაგულაციით

სურათი 32. პრეპარატის გამოსატანი კონტეინერი



სურათი 33. ნაღვლდენა „ლუშკას" ტიპის სადინარიდან (1) და მისი კლიპირება (2)

მას შემდეგ, რაც ნაღვლის ბუშტის სარეცლის ჰემოსტაზი და ქოლესტაზი ეჭვს არ გამოიწვევს, პაციენტი გადაჰყავთ ჰორიზონტალურ მდებარეობაში, დიაფრაგმის და ღვიძლქვეშა სივრცეები განმეორებით ირეცხება იზოტონური ხსნარით.

აქვე უნდა აღინიშნოს, რომ აუცილებელია ნარეცხი სითხის, სისხლის კოლტების ან ნაღვლის სრული ასპირირება, ვინაიდან დატოვებულმა სითხემ ახლო პოსტოპერაციულ პერიოდში შეიძლება გამოიწვიოს ტკივილი ბეჭისა და მარჯვენა ფერდქვეშა არეში, კუნთთა ლოკალური რიგიდობა, ტემპერატურული რეაქცია და სხვა.

პრეპარატის ამოღება და მუცლის ღრუს დრენირება. მუცლის ღრუს ირიგაცია-ასპირაციის და საკონტროლო რევიზიის დასრულების შემდეგ, მარჯვენა 5 მმ-იან ტროაკარიდან ღვიძლის ქვეშ, ვინსლოვის ხვრელთან იდგმება საკონტროლო დრენაჟი.

მუცლის ღრუდან პრეპარატის გამოტანა ხორციელდება ვიზუალური კონტროლით პარაუმბილიკურ ჭრილობიდან. ლაპაროსკოპი გადაადგილდება 10 მმ-იან სამუშაო ტროაკარში და, მას შემდეგ, რაც ცენტრალური ტროაკარიდან შეყვანილი ხისტი დამჭერი დაედება ნაღვლის ბუშტის ყელს, ხორციელდება მისი ექსტრაქცია ტროაკართან ერთად. იმ შემთხვევებში, თუ ნაღვლის ბუშტი შეიცავს დიდი ზომის კონკრემენტებს, მიზანშეწონილია ჭრილობის გაფართოება ან ჭრილობაში გამოტანილი ბუშტის ყელიდან ნაღვლის ასპირირება და კონკრემენტების ცალ-ცალკე გამოტანა (სურათი 34).



სურათი 31. ნაღვლის ასპირირება და კონკრემენტების გამოტანა

მწვავე ქოლეცისტიტების ან ბუშტის ჰერმეტიზმის დარღვევის შემთხვევაში რეკომენდებულია სპეციალური სინთეზური კონტეინერების გამოყენება.

ტროაკარული ჭრილობების დახურვა. ოპერაციის დასკვნით ეტაპზე სორციელდება სამუშაო ტროაკრების ამოღება ლაპაროსკოპული კონტროლით და დესუფლაციის შემდეგ ჭრილობები იკერება კვანძოვანი ნაკერებით. პოსტოპერაციული ტროაკარული თიაქრის პრევენციის მიზნით, აუცილებელია პარაუმბილიკური ჭრილობის შრეობრივი დახურვა.

ოპერაციის შემდგომი მიმდინარეობა. ღია მიდგომის ოპერაციისაგან განსხვავებით, ლაპაროსკოპული ქოლეცისტექტომიის შემდეგ პაციენტებს არ აღენიშნებათ ინტენსიური ტკივილი მუცლის არეში, მუცლის კედლის რიგიდობა, ზოგადი დისკომფორტი და არ საჭიროებენ ნარკოტიკული ანალგეტიკების ინექციას.

ნაწლავთა პერისტალტიკა აღდგება ოპერაციის შემდგომი პირველი 24 საათის განმავლობაში და, შესაბამისად, პაციენტი საკვების მიღებას იწყებს ოპერაციიდან მეორე დღეს.

რაც შეეხება ინფუზიურ და ანტიბაქტერიალურ თერაპიას, ინიშნება მხოლოდ აბსოლუტური ჩვენებების შემთხვევაში. ზოგადი სტატისტიკური მონაცემებით, პაციენტთა სტაციონარში დაყოვნების დრო მერყეობს 0-7 დღემდე, სოლო სრული მედიკო-სოციალური რეაბილიტაციის ვადები – 12-20 დღემდე.

ბიბლიოგრაფია

1. ახმეტელი თ., ძნელაძე ლ., პაპავა რ. ნაღველკენჭოვანი დაავადება // თბილისი, 1996.
2. გრიგოლია ნ., ნანეიშვილი მ., ბერიძე ი., ჩხაიძე გ., გრიგოლია გ. ადამიანის ფასციოლოზის დიაგნოსტიკისა და მკურნალობის საკითხისათვის. // აკად. ეგნატე ფიფიას 100 წლისთავისადმი მიძღვნილი შრომათა კრებული. თბილისი, 2001. გვ. 122-126.
3. გრიგოლია ნ., სურგულაძე გ., ბერიძე ი., გურგენიძე მ., მაჭარაშვილი ა., გიორგობიანი გ., ბიბილაშვილი გ. ნაღვლ-კენჭოვანი დაავადების ულტრაბგერითი დიაგნოსტიკის აქტუალური საკითხები // რენტგენოლოგიის და რადიოლოგიის მაცნე, თბილისი 1997, გვ. 27-28.
4. გურგენიძე მ., მაჭარაშვილი ა., ხუტულაშვილი ნ., ბერიძე ი. ულტრაბგერის, კომპიუტერული ტომოგრაფიის და რეტროგრადული პანკრეატოქოლანგიოგრაფიის როლი ქოლედოქოლითიაზის დიაგნოსტიკასა და მკურნალობის ტაქტიკის შერჩევაში // რენტგენოლოგიის და რადიოლოგიის მაცნე, თბილისი 1997, გვ. 29.
5. კილაძე მ. ექსტრაკორპორული დეტოქსიკაცია და იმუნოკორექცია ბილიარული სისტემის ჩირქოვან-სეპტიური დაავადების კომპლექსურ მკურნალობაში //დის.: მედ. მეცნ. კანდ. ... თბილისი, 1994.
6. კორძაია დ., სუჭუა ა. ნაღვლის გზების სტრუქტურული გარდაქმნები დაბერების პროცესში და ბილიური პათოლოგიების დროს; მათი როლი ოპერაციული მკურნალობის თავისებურებათა დაფუძნებაში//კ.ერისთავის სახ. ექსპერიმენტული და კლინიკური ქირურგიის ინსტიტუტის შრომათა კრებული, თბილისი, 1997.159-174.
7. ლომიძე ნ., ქორიძე თ., ელაშვილი გ. მინილაპაროტომია ნაღვლ-კენჭოვანი დაავადების მკურნალობაში // Материалы межд. научно-практической конференций. Тбилиси, 26-29 октября, 1999. Том 1. с. 142-143.
8. მოსიძე ბ., სირაძე თ., გაბაშვილი ვ., კალმახელიძე ლ. ღვიძლის ამებური აბსცესის ლაპაროსკოპული მკურნალობა // Материалы межд. научно-практической конференций. Тбилиси, 26-29 октября, 1999. Том 1. с. 121.
9. ტატიშვილი გ.გ., გალპერინი ე.ი., ახალაძე გ.გ., ნანეტაშვილი მ.გ. ღვიძლის არაპარაზიტული ცისტების მკურნალობა მცირეინვაზიური მეთოდებით // Материалы межд. научно-практической конференций. Тбилиси, 26-29 октября, 1999. Том 1. с. 158-159.
10. ტატიშვილი დ. მუცლის ღრუს ორგანოების და რეტროპერიტონეული სივრცის ულტრაბგერითი ტომოგრაფია // თბილისი, სახ. სამედ. ინსტიტუტი, 1991.
11. ტაბუცაძე თ. ნაღვლის ბუშტისა და ექსტრაჰეპატური სანაღვლე გზების ანომალიების კლინიკური მნიშვნელობა // ქირურგიის აქტუალური საკითხები - თბილისის სახ. სამედ. უნივერსიტეტის შრომათა კრებული, თბილ. 1995, გვ. 120-125.
12. ტაბუცაძე თ. ულტრაბგერითი გამოკვლევის დიაგნოზური შესაძლებლობები და პროგნოზული მნიშვნელობა ლაპაროსკოპული ქოლეცისტექტომიის დროს // ქირურგიის აქტუალური საკითხები - თსსუ შრომათა კრებული, თბილისი, 1995, გვ. 111-115.
13. ტაბუცაძე თ., ჩიქობავა გ. ღვიძლის პარაზიტული და არა პარაზიტული კისტების ქირურგიული მკურნალობა ლაპაროსკოპული მეთოდით//Мат. межд. научно-практической конф. Тб. 26-29 октября, 1999. Том 1. с. 62-63.
14. ტატიშვილი გ.გ., გალპერინი ე.ი., ახალაძე გ.გ., ნანეტაშვილი მ.გ. ღვიძლის არაპარაზიტული ცისტების მკურნალობა მცირეინვაზიური მეთოდებით // Материалы межд. научно-практической конференций. Тбилиси, 26-29 октября, 1999. Том 1. с. 158-159.
15. ტაბუცაძე თ., ასათიანი გ., პაპიძე თ. ლაპაროსკოპული ქოლეცისტექტომია პაციენტებში ღვიძლის ციროზით - ჩვენება თუ წინააღმდეგჩვენება? // Материалы межд. научно-практической конференций. Тбилиси, 26-29 октября, 1999. Том 1. с. 238-239.
16. ულტრაბგერითი დიაგნოსტიკის ატლასი - დ. ტატიშვილის რედაქციით // თბილისი, ოაზისი, 1998.
17. ფიფია გ. ექოგრაფია და ტრანსკუტანური ჰეპატოქოლანგიოგრაფია ობტურაციული სიყვითლის დროს //თბ. „სკოლა" 1998.
18. ჩხიკვაძე თ., არჩვაძე ვ., ჯიქია დ. ქირურგის ტაქტიკა მწვავე ქოლეცისტიტის დროს. // Материалы межд. научно-практической конференций. Тбилиси, 26-29 октября, 1999. Том 1. с. 212-213.
19. ჭანიშვილი ა., არჩვაძე ბ., ქოიავა ო., რეხვიაშვილი გ. სანაღვლე გზების დეკომპრესიის საკითხისათვის // ე. ფიფიას 100 წლისთავისადმი მიძღვნილი შრომათა კრებული. თბილისი, 2001. გვ. 117-121.
20. ზ. ცხაკაია, ლ. ჭიპაშვილი, მ.მ. კილაძე დ. აბულაძე ნაღვლის საერთო სადინარის ღვიძლის ორპირით გამოწვეული გაუვალობის სამი შემთხვევა" თბილისის სახელმწიფო სამედიცინო აკადემიის სამეცნიერო შრომათა კრებული თბილისი, 1995 წ. 172-174.
21. Бронштейн А.С. Малоинвазивная хирургия. // Руководство для врачей. Москва, 1995, с. 224.

22. Андрюшенко В.П. Оптимальное дренирование желчных протоков и подпеченочного углубнения в хирургическом лечении осложненного холецистита. // Клин. хирургия, 1992, №9-10, с. 44-46.
23. Ашрафов А.А. Пути улучшения результатов хирургического лечения кулькулёзного холецистита, осложнённого механической желтухой, у пожилых больных // Тез. докл. VII Всерос. съезда хирургов. Актуальные вопросы абдоминальной хирургии. Л., 1989, с. 153-154.
24. Балалыкин А. С., Захматов Ю.М., Авалиани М.В. - Экстракорпоральная литотрипсия с эндоскопическим удалением фрагментов при окклюзии пузырного протока. // Хирургия, 1991, №2, с. 139-140.
25. Борисов А. Е. Стрижелецкий В.В., Глушков Н.И. и др. - Опыт лечения больных с острым холециститом с применением лапароскопической техники. // Тез. Росс. конф. « Эндохирургия в лечении неотложных заболеваний и травм грудной и брюшной полости », 19-20 декабря 1996 г. , Казань - Эндохирургия сегодня, 1995, №4, с. 44-46.
26. Алиев М.А., байжанов С.Ш., Аманбаев А.А. и др. билиарная литотрипсия - метод лечения камней желчного пузыря. // Хирургия, 1990, №10, с. 61-66.
27. Буянов В.М., Ковалев А.И., Абулов С.Э. Тактика хирур - гического лечения больных с калькулезным холециститом. // Сб. науч. трудов Ереванский гос. медицинский ин-та.: Диагностика и лечение острого холецистита. Ереван, 1988, с. 59-62.
28. Быков А.В. Современные подходы к диагностике и хирургическому лечению желчнокаменной болезни. // Автореф. дисс. докт. мед. наук. - Нижний Новгород, 1992, с. 34.
29. Виноградов В.В., Цхакая З.А., Пауткин Ю.Ф. Хирургия желчных путей // Тбилиси, « Сакартвело», 1991.
30. Вишневский А.А., Гришкевич Э. В., Саркисов Д. С. Хронический калькулозный холецистит и его хирургическое лечение.//Ленинград,1967, с.261.
31. Галлингер Ю.И., Тимошин А.Д., Мовчун А.А., Карпенкова В.И., Примасюк О.П. Лапароскопическая холецистэкто - мия – четырёхлетний опыт//В кн.Тезисы докладов 8-го Всеросийского съезда хирургов. Краснодар, 1995, с. 338
32. Гальперин Э.И., Волкова Н.В. Заболевания желчных путей после холецистэктомии. // Медицина, М., 1988, с.12.
33. Гардовскис Я., Трофимович Г. Симультанные лапароско - пические операции // 3-й Московский межд. конгресс по эндоскопической хирургии. М.21-23 апр., 1999, с.74-75.
34. Королев Б.А., Пиковский Д.Л. Экстренная хирургия желчных путей. // М., Медицина, 1990, с. 240
35. Егиев В.Н., Валетов А.И., Рудакова М.Н., Мешков В.М. К выбору тактики лечения холедохолитиаза// Эндоскопическая хирургия, 2000, №6, с. 13-15.
36. Зайцев Д.И., Бронштейн П.Г., Садыкова Н.У. лапароскопическая холецистэктомия при остром холецистите // Тез. докл. Росс. конф. декабрь 1996г. «Эндохирургия в лечении неотложных заболеваний и травм грудной и брюшной полости», Казань-Эндохир. сегодня,1995, №4, с. 84-86.
37. Зайцев В.Т., Доценко Г.Д., Лодяная И.Н. Послеоперационные осложнения у больных острым холециститом. // Клин. хирургия, 1981, №4, с. 1-3.
38. Захаров Н.И. Отдельные результаты «Мини-холецистектомии» и перспективы развития метода. // Материалы конференции «Заболевания внепеченочных желчных путей». Новосибирск, 1995, с. 8-9.
39. Зеркалов В.Н. Эффективность интраоперационной холангиографии при желчекаменной болезни // Тез.докл. науч.-практ. конф.: Клиническая диагностика - Состояние, возможности, перспективы. М., 1988, с.43-44.
40. Зотикова В.Л., Вытрищак В.Я. Ближайщие и отдаленние исходы хирургического лечения больных холециститом в аспекте врачебно-трудовой экспертизы. // Клин. хирургия, 1973, №2, с. 64-66.
41. Казанцев Н.И., Мерзликин Н.В., Портнягин М.П. Ятрогенные повреждения желчных протоков при холецистэкто - мии.//Материалы конференции "Заболевания внепеченочных желчных путей." Новосибирск, 1995, с. 93-95.
42. Климанский Д.И. К вопросу о лечебной тактике у больных с осложненными формами желчнокаменной болезни. // Актуальные вопросы клинической хирургии. Тезисы докладов юбилейной науч.-практ. конференции хирургов, посвященной 90-летию засл. деятеля науки УССР, профессора Г.Г. Караванова.- Львов, 1989, с. 83-84.
43. Данилов М.В., Вишневский В.А., Котовский А.Е. и. др. Лечение больных желчекаменной болезнью в хронической стадии заболевания // Хирургия, 1988, №9, с.54-59.
44. Кузин Н.М., Кузнецов Н. А., Сафронов В.В. Традиционная, сочетанная и лапароскопическая холецистэктомия: операционный риск//Тезисы докладов конференции « Методы малоинвазивной хирургии в лечении заболеваний органов грудной и брюшной полости ». - Москва, 1995, с. 14-15.
45. Кузин Н.М., Сафронов В.В., КашебаровС.Б., Заводнов В.Я., Кузнецов Н.А. Лапароскопическая холецистэктомия - метод выбора хирургического лечения холелитиаза. // Сборник тезисов росийского симпозиума " Осложнения эндоскопической хирургий". Москва , 1996, с. 71-72.

46. Кузин Н.М., Кузнецов Н.А. К проблеме хирургии калькулезного холецистита.// хирургия, 1995, №1, с. 18-22.
47. Кунц Б, Шульц Х, Бриен Г, Раизингер В, Отто Р, Нато В. Использование экстракорпоральной литотрипсии при конкрементах желчных путей. // Новые технологии в рентгенхирургии. Тезиси 9-го Всесоюзного симпозиума (с участием иностранных специалистов). Москва, 1989, с. 80.
48. Лапкин К.В., Малярчук В.И., Аббасов А.К. Лигатурный холелитиаз. // Хирургия, 1989, №5, с. 103-108.
49. Лукичев О.Д, Гаврилов В.В, Марийко В.А. 15-летний опыт применения эндохирургических операций при холедохолитиазе // Эндоскопическая хирургия, 2000, №6, с. 9-12.
50. Малиновский Н.Н, Решетников Е.А. Диспансеризация больных хирургического профиля. // М., Мед. 1990,31-56.
51. Мамедов И.М., Эфендиев В.М., Алиев С.А. Сравнительная оценка различных подходов к хирургическому лечению желчнокаменной болезни у больных группы риска. // Хирургия, 1983, №3, с. 96-99.
52. Меликян А.Р., Барсегян А.А., Восканян А.А., Гюльхасян В.М., Борозан В.Р. Симультанные операции в лапароскопической хирургий//Материалы межд.научно-практической конференции, Тбилиси, 26-29 окт., 1999,1, с.31-32.
53. Милонов О.Б., Токсин К.Д., Жебровский В.В., Послеоперационные осложнения и опасности в абдоминальной хирургии.//Москва,1990, с. 374-442.
54. Мовчун А.А. Хирургическое лечение хронического калькулезного холецистита в свете отдаленних наблюдений.// автореф. дисс. канд. мед. наук. Москва, 1969, с . 27.
55. Мухарлямов Н.М., беленков Ю.Н., Атьков О.Ю. и др. Клиническая ультразвуковая диагностика: Руководство для врачей. //М., Медицина, 1987, т.1, с. 185-277.
56. Мюге Е. Лапароскопическая холецистэктомия. Отдаленные результаты // Клин. хирургия, 1991, №1, с.10-13.
57. Мясников А.Д., Бежин А.И., Бондарев А.А., Пономаренко А.А. Лапароскопическая холецистэктомия в лечении пациентов с острым холециститом // Эндоскопическая хирургия, 2000, №6, с. 20-24.
58. Нестеров С.С. Завершающие вмешательства после лапароскопической холецистостомии при остром холецистите у больных с повышенным операционным риском. // Автореф.дисс.канд.мед.наук. Волгоград, 1991, с.23.
59. Нидерле Б. и соавт. Хирургия желчных путей.//Прага, Авиценум, 1982
60. Петровский Б.В, Милонов О.Б, Смирнов В.А, Мовчун А.А. Реконструктивная хирургия при поражениях внепеченочных желчных протоков. // Мед. М., 1980.
61. Окладной Б.А. Травматические повреждения внепеченочных желчных протоков. // Материалы конференции "Заболевания внепеченочных желчных путей". Новосибирск, 1995, с. 99-100.
62. Овчинников В.А., Соловьев В.А. Преимущества и недостатки основных доступов при выполнении холецистэктомии. // Материалы конференции "Заболевания внепеченочных желчных путей". Новосибирск, 1995, с. 12-14.
63. Постолов П.М, Быков А.В, Жидовинов Г.И. и др. Лечебная тактика после лапароскопической холецистостомии у больных острым холециститом. // Хир. 1991, №1,186-188.
64. Постолов П.М., Ковалев Г.В., Новокшенов В.Ю. и др. Растворение желчных камней монооктаином (обзор литературы). // Вестн. хирур., 1987, №5, с. 135-140.
65. Поташов Л.В., Ткачук В.Н., Гаджиев Ш.М. и др. Успешная экстракорпоральная ударно-волновая литотрипсия у больной, страдающая желчнокаменной болезнью.// Вестн. хирур., 1990, №6, с. 153-154.
66. Преображенский В. Н., Василенко В.В., Кохан В.Е., Таяновский В.Ю. Современные подходы к диагностике, лечению и экспертизе холелитиаза у пилотов. // Ж. «Авиакосмическая и экологическая медицина», М., 1999, т.33, №3, с. 51-53.
67. Прудков М.И., Коледа А.Н., Кармацкий А.Ю. Мини-лапаротомный доступ в хирургии острого холецистита. // Тез. докл. Росс. конф. 19-20 декабря 1996г. «Эндохирургия в лечении неотложных заболеваний и травм грудной и брюшной полости», Казань - Эндохирургия сегодня, 1995, №4, с. 123-124.
68. Родионов В.В., Филимонов М.И., Могучев В.М. Калькулезный холецистит.// М., Медицина, 1991.
69. Рудин Э.П., Юрченко С.В., Казанцев С.В. Хирургическое лечение больных желчнокаменной болезнью. // Хирургия, 1990, №10, с. 23-25.
70. Савельев В.С., Яблоков Е.Г. Острый холецистит. // Руководство по неотложной хирургии органов брюшной полости. М., 1986, с. 299-328.
71. Саприкин А.А., Школенко В.Е., Привалов А.В. Мини-доступ в хирургии желчнокаменной болезни. // Материалы конференции "Заболевания внепеченочных желчных путей". новосибирск, 1995, с. 8-9.
72. Старков Ю.Г., Грищин Н.А., Колганова И.П. Отдаленные результаты экстракорпоральной холецистолитотрипсии. Развитие идей академика Тарасов В.А. Хирургические аспекты желчного литогенеза. // Воен. мед. журнал, 1991, №2, с. 41-44.

73. Старков Ю.Г. Экстракорпоральная литотрипсия при желчнокаменной болезни. // Дисс. канд. мед. наук. М., 1992, с. 24.
74. Стрекаловский В.П., Старков Ю.Г., Гришин Н.А. и др. Результаты применения различных методов лечения хронического калькулезного холецистита. // Хирургия, 1993, №3, с. 68-73.
75. Стрижелецкий В., Рутенбург Г., Михайлов А., Кощеев А. Эндовидеохирургическое лечение желчнокаменной болезни и ее осложнений/Актуальные проблемы эндохирургии (Сборник трудов). Ереван, 2000, с. 27-35.
76. Стручков В.И., Лохвицкий С.В., Мисник В.И. Острый холецистит в пожилом и старческом возрасте. // Москва, 1978, с. 183.
77. Сусла П.А., Лебедков А.В., Желваков Н.М. Пути улучшения результатов хирургического лечения желчно-каменной болезни. // Тезисы докладов 12 съезда хирургов Дагестана, посвященный 70-летию со дня рождения чл.-кор. АМН СССР, заслуженного деятеля науки РСФСР и ДАССР проф. Р.П. Аскерханова. Махачкала, 1990, с. 72.
78. Табуцадзе Т.У. Лапароскопическая хирургия. // Тбилиси, ТГМУ-2000.
79. Тимошин А.Д., Шестаков А.А., Юрасов А.В. Показания к вмешательствам из минилапаротомного доступа при желчнокаменной болезни//Сб. тр. межд. конф. «Новые технологии в диагностике и хирургии органов билиопанкреатодуоденальной зоны» 16-17 ноября 1995 г. М., с.101-102.
80. Тимошин А.Д., Шестаков А.Л., Юрасов А.В. Перфорация желчного пузыря во время лапароскопической холецист - эктомии//Сб. тэзисов росс. симпозиума "Осложнения эндоскопической хирургии". Москва, 1996, с. 161-162.
81. Тодуа Ф.И., Фиодоров В.Д., Кузин М.И. Компютерная томография органов брюшной полости // М. Медицина, 1991, с. 27-30.
82. Федоров В.Д., Стрекаловский В.П., Помелов В.С. и др. Экстракорпоральная ультразвуковая литотрипсия желч - ных камней. // Хирургия, 1991, №10, с. 16-21.
83. Цхакая З.А. Холедохолитиаз и его хирургическое лечение. // Докт. дисс. Тбилиси-Москва, 1974.
84. Цхакая З.А., Виноградов В.В., Мамамтавришвили Д.Г. Хирургия холедохолитиаза//Сабчота Сакартвело, Тб. 1976.
85. Шурыгин С.Н., Дмитриев В.Б., Душин С.Е., Митин А.А. Случай Лапароскопической холецистэктомии при ано - мально расположенном желчном пузыре // Эндоскопическая хирургия, 2000, №4, с. 57.ether. Preliminary observation. // N. Engl. Med., 1985. Vol.312. P.217-220.
86. Шевцов Н.П., Вероман В.Ю., зайцев Е.И. и др. Бесконтактное разрушение мочевых и желчных камней путем экстракорпоральнофокусированных ударных волн (Обзор литературы). // Вестн. хирургии, 1983, №9,131-133.
87. Шулутко А.М., Данилов А.И., Корнев Л.В. Минилапаротомия с элементами «открытой» лапароскопии в хирургическом лечении желчнокаменной болезни. // Сб. тр. межд. конф. «Новые технологии в диагностике и хирургии органов билиопанкреатодуоденальной зоны» 16-17 ноября 1995 г. М., 1995, с.135-136.
88. Шулутко А.М., Насиров Ф.Н., Натрошвили А.Г. Лапароскопическая холецистэктомия у пожилой больной с обратным расположением внутренних органов // Эндоскопическая хирургия, 2000, №4, с. 55-56.
89. Шалимов А.А., Шалимов С.А., Нечитайло М.Е., Доманский Б.В. Хирургия печени и желчевыводящих путей. // Киев, Здоров'я, 1993, с. 508.
90. Allen M.J., Borody T.J., Thistle J-L. In vitro dissolution of cholesterol gallstones: A study of factors influencing rate and a comparison of solvents. // Gastroenterology, 1985. Vol.89. P.1097-1103.
91. Atalay F., Kirmlioglu V., Dagli U., Akincioglu T., Akoglu M. Human Fascioliasis // Sur. Today , 1993. 23(4). P. 366-369.
92. Balague C., Targarona EM., Espert JJ., et al. Mirizzi's syndrome: diagnostic and therapeutic controversies in the laparoscopic era (Abstract) // J. Surgical Endoscopy, 1997 May. Vol.11. N5. P. 511.
93. Baltazar U., Dunn J., Gonzalez-Diaz S., Browder W. Agenesis of the gallbladder. // South Med J., 2000 Sep. Vol.93(9). P. 914-
94. Barr LL., Frame BC., Coulanjon A. Proposed criteria for preoperative endoscopic retrograde cholangiography in candidates for laparoscopic cholecystectomy.// Surg Endosc.,1999 Aug. Vol.13(8). P.778-781.
95. Bateson MC., Hill A., Bouchier IAD. Analysis of response to ursodesoxycholic acid for gallstone dissolution. // Digestion, 1980. N20. P.358-364.
96. Bonlay J., Schellenberg R., Brady P.G. Role of ERCP and therapeutic biliary endoscopy in association with laparoscopic cholecystectomy. // Am. Journ. Gastroenterology, 1992. Vol.87. P.837-842.
97. Bose SM., Mazumdar A., Giridhar M. Anomalous bile duct injury during laparoscopic cholecystectomy. // Indian J Gastroenterol., 2000 Jul-Sep. Vol.19(3). P.138-139.
98. Chen L., Castro A.D. Autonomic hyperreflexia during exstracorporeal shock wave lithotripsy (ESWL) in quadriplegic patiens. // Can. J. Anaesth., 1989. Vol.36. N5. P.604-605.

99. Cope C, Burke D, Veranze S. Percutaneous exstraction of gallstones in 20 patients. // Radiology, 1990. N.176. P.19-24.
100. Csaky G., Bezsilla J., Toth D. Video-choledochoscopy in bile duct surgery. // Acta Chir Hung ., 1999. Vol.38(2). P. 139-142.
101. Courvoisier LG. Casuistische Beitrage zur Pathologie und Chirurgie der Gallenwege // Leipzig: Vogel,1890.
102. Dayton M.T., Conter K., Tomkins R.K. Insidence of complications with operative choledochoscopy //Amer. J. Surg., 1984. Vol. 147. N1. P.139-145.
103. Dubois F., Icard P., Berthelot G., Levard H. Laparoscopic cholecystectomy: Preliminary report of 36 cases // Ann.Surg., 1990. Vol.211. N1. P.60-62.
104. Donthi R., Thomas DJ., SAnders D. et al. Report of laparoscopic cholecystectomy in two patients with left-sided gallbladders. // JSLS., 2001 Jan-Mar. Vol.5(1). P. 53-56.
105. Ell C., Kersel W., Schneider H.T. et al. Piezoelectric lithotripsy: stone desintegration and follow-up results in patients with symptomatic gallbladder stones. // Gastroenterology, 1990. Vol.99. P.1439-1444.
106. Fromm H., Roat JW., Gonzales V., Sarva RP., Farivar S. - Comparartive efficacy and side effects of ursodeoxycholic and chenodeocholic acids in dissolving of gallstones: A double-blind controlled study. // Gastroenterology, 1983. N85. P. 1257-1264.
107. Gibney R.G., Chow K., So C.B., Roweley V.A., Cooperberg P.L., Burhenne H.J. Gallstone recurrence after cholecystolithotomy // AJR., 1989. Vol. 153. P. 287-289.
108. Gilliland TM., Traverso W. Modern standarts for comparison of cholecystectomy with alternative treatments for sumptomatic cholelithyasis with emphasis on long-term relief of symptoms. // Surg.Gynec. Obstet., 1990. Vol.21. N.170. P.329-344.
109. Giurgiu Di., Margulies DR., Carroll BJ. et al. Laparoscopic common bile duct exploration: long-term outcome. // Archive Surgery, 1999 August Vollum134 (8). Pages 839-843; discussion: 843-844.
110. effects of laparoscopic cholecystectomy. // Am.J.Surg., 1993. N.166. P.533-537.
111. Gotz F., Pier A., Schippers E. et al. Laparoscopische Chirurgie. // Stuttgart, N-Y: Georg Thieme Verlag., 1991.
112. Han J.K., Choi B.I., Cho J.M., Chung K.B., Han M.C., Kim C.W. Radiological findings of human fascioliasis.// Abdominal Imaging, 1993. Vol.18(3). P.261-264.
113. Hellstern A., Leuschner M., Fischer H., Lazarovici D., Guldtuung S., Kurtsz W., Leuschner U. - Percutant-transhepatische Lyse von Gallenblasensteinen mit methyltetr-butyl-ether. // Dtsch.Med.Wochenschr., 1988. N.113. P.506-510.
114. Hawasli A., Lloyd L., Cacucci B. Management of choledocholithiasis in the era of laparoscopic surgery.// Am Surg., 2000 May. Vol.66(5). P.425-430; Discussion:430-431.
115. Henry M.L., Carey L.C. Complications of cholecystectomy // Surg. Clin. N. Amer., 1983. Vol. 63. N.6. P.1191-1204.
116. Hermann R. The spectrum of biliary stone disease. // Am.J.Surg., 1989. N.158. P.171-173.
117. Inui K., Nacazawa S., Naito Y. et.al. - Nonsurgical treatment of cholecystolithiasis with percutaneous transhepatic cholecystoscopy. // Am.J.Gastroenterol., 1988. Vollum 83. N.10. P.1124-1127.
118. Johnson LW., Sehon JK., Lee WC., Zibari GB., McDonald JC. Mirizzi's syndrome: experience from a multi-institutional review//Am Surg., 2001jan. Vol.67(1). P.11-14.
119. Larson J.M., Gary C. Vitale, Casey J. et al. Multipractice analisis of laparoscopic cholecystectomy in 1983 patients. // Am.J.Surg., 1992 Feb. Vol.163. P. 221-225.
120. Leijonmarck CE. Laparoscopic management of common bile duct stones. // Eur J Surg., 2000. Suppl 585. P. 22-26.
121. Liu TH., Moody FG. Pathogenesis and presentation of common bile duct stones. //Semin Laparosc Surg., 2000 Dec. Vol. 7(4). P. 224-231.
122. Lobo EJ., Herbella FA., Goldenberg A. et al. Laparoscopic cholecystectomy in a patient with a duplicated cystic duct. // Surg Laparosc Endosc Percutan Tech, 2000 October. Vol. 10 (5). P. 326-328.
123. Marks JV., Lan S.O. The Steering Commitee and The National Cooperative Gallstone Study Group. Low dosechenodiol to prevent gallstone recurrence after dissolution therapy // Ann. Intern. Med., 1984. Vol. 1007. P.376-381.
124. McSherry C.K., Glen F. The incidence and causes of death followig surgery for nonmalignant biliary tract disease. // Ann.Surg., 1980. N.191. P.271-275.
125. Meinero M., Melotti G., Mouret Ph. Laparoscopic Surgery the nineties. // Milano. Masson, 1994.415.
126. Paumgartner G. Fragmentation of gallstones by extracorporeal shock waves. // Semin. Liver Dis., 1987. Vol.7. N.4. P.317-321.
127. Perissat J., Collet D., Belliard R. Laparoscopic surgery for the gallbladder stones .// Ann. Med., 1991. N. 23/3. P. 233-236.
128. Ponchon T., Barkun A.N., Pujol B., Mestar J.L., Lambert R. Gallstone disappearance after extracorporeal lithotripsy and oral bile acid dissolution // Gastroenterology, 1989. N.97. P.457-463.
129. Rajan KV., Kate V., Ananthakrishnan N., Elangovan S. Role of operativeflexible choledochoscopy in calculous biliary tract disease. // Trop Gastroenterol., 2000 Vollum. 21(2). P. 80-83.

130. Rawat B., Burenne H.J. Extracorporeal shock wave lithotripsy of calcified gallstones: Work in progress // Radiology, 1990. Vol.175. P.667-670.

131. Rawat B., Fache J.S., Malone D.E. et al. Biliary lithotripsy without oral chemolitholysis: The Vancouver experience // Biliary Lithotripsy /Ed.: Burhenne H.J., Paumgartener G., Ferrucci J.T. Chicago: Year Book, 1990. Vol.11. P.111-122.

132. Reidtmann H.J., Obeid T., Aeberhard P., Sakmann P. Fasciola Hepatica - eine seltene Ursache der akuten Cholezystitis mit cholestatischen ikterus // Journal Suisse de Medecine, 1995 sep.2. Vol.125(35). P.1643-1648.

133. Sackmann M., Delius M., Sauerbruch T., Holl J. et al. Shock-wave lithotripsy of gallbladder stones: the first 175 patients // N. Engl. J. Med., 1988. Vol.318. P.393-397.

134. Sackmann M., Ippisch E., Sauerbruch T., Holl J. et al. Early gallstone recurrence rate after successful shock-wave therapy // Gastroenterology, 1990. Vol.98. P. 392-396.

135. Sare M., Gurer S., Taskin V. et al. Mirizzi syndrome; choice of surgical procedure in the laparoscopic era (Abstract) // J. Surgical Endoscopy, 1997 May. Vol. 11. N5. P.524.

136. Sarli L., Villa F., Marchesi F. Hernioplasty and simultaneous laparoscopic cholecystectomy: a prospective randomized study of open tension-free versus laparoscopic inguinal hernia repair. // Surgery, 2001 May. Vol.129(5). P. 530-536.

137. Simon E., Kelemen O., Knausz J. et al. Synchronically performed laparoscopic cholecystectomy and hernioplasty.//Acta Chir Hung., 1999. Vol.38(2). P.205-207.

138. Stewart, L. (2002). Treatment strategies for bile duct injury and benign biliary stricture. In G. Poston & L. Blumgart (Eds.), Hepatobiliary and pancreatic surgery (1st ed.). London: Martin Dunitz.

139. Thistle J.L., May G.R., Bender C.E., Williams H.J. et al. Dissolution of cholesterol gallblader stones by methyl-tert-butyl ether administered by percutaneous transhepaic catheter // N. Engl. J. Med., 1989. Vol.320. P.633-638.

140. Thompson J.S.,Philben V.J., Hodgson P.E. Operative managment of inicidental cholelithiasis // Am. J. Surg., 1984. Vol.148. P.821-824.

141. Thompson MH., Beneger JR. Cholecystectomy, conversion and complications. // HPB Surg .,2000. Vol. 11(6). P. 373-378.

142. Uecker J., Adams M., Skipper K.et al. Cholecystitis in the octogenarian: is laparoscopic cholecystectomy the best approach. // Am Surg.,2001 Jul. Vol. 67(7). P,637-640.

143. Vezakis A., Davides D., Birbas K., Ammori BJ., Larvin M., McMahon MJ. Laparoscopic treatment of Mirizzi syndrome. // Surg Laparosc Endosc Percutan Tech, 2000 Feb. Vol. 10(1). P.15-18.

144. Wood T., Macfadyen BV. Diagnostic and choledochoscopy. // Semin Laparosc Surg., 2000 Dec. Vol. 7(4). P. 288-294.

145. Villanova N., Bazzoil F., Taroni F., Frabboni R, Mazzel G., Festi D., Barbera L., Roda E. Gallstone recurrence after successful oral bile acid treatment: A12-year follow-up study and evaluation of long-term postdissolution treatment // Gastroenterology, 1989. Vol.97. P.821-824.

146. Deziel, D. J., Millikan, K. W., Economou, S. G., Doolas, A., Ko, S. T., & Airan, M. C. (1993). Complications of laparoscopic cholecystectomy: A national survey of 4,292 hospitals and an analysis of 77,604 cases. American Journal of Surgery, #165, vol. 1. pp. 9-14.

147. Soper N.J., Brunt L.M., Gallery M.P. et al. Role of laparoscopic Cholecystectomy in the management of acute gallstone pancreatitis // Am. J. Surg., 1994. Vol. 167. P.42-51.

ლაპაროსკოპული ქოლეცისტექტომიის გართულებები

მ.მ ჯილაძე, თ. ჩართოლანი

ლაპაროსკოპულმა ქოლეცისტექტომიამ დროის მოკლე მონაკვეთში მოიპოვა არნახული პოპულარობა ქირურგთა შორის, და შეიძლება ჩაითვალოს თანამედროვე აბდომინური ქირურგიის ერთ-ერთ მნიშვნელოვან მიღწევად, მაგრამ არ შეიძლება განსაკუთრებული ყურადღება არ დაეთმოს ამ ოპერაციასთან დაკავშირებული გართულებების პროფილაქტიკის, დიაგნოსტიკის და მკურნალობის საკითხებს.

უშუალოდ ქოლეცისტექტომიასთან დაკავშირებული ოპერაციის და ოპერაციის შემდგომი გართულებები, მიუხედავად ღია თუ ლაპაროსკოპული მეთოდისა, კლინიკური გამოვლენის მიხედვით იყოფა სამ ძირითად ჯგუფად: ინტრაოპერაციული და პოსტოპერაციული სისხლდენა, ინტრაოპერაციული და პოსტოპერაციული ნაღვლის დენა, პოსტოპერაციული სიყვითლე (სქემა 1).

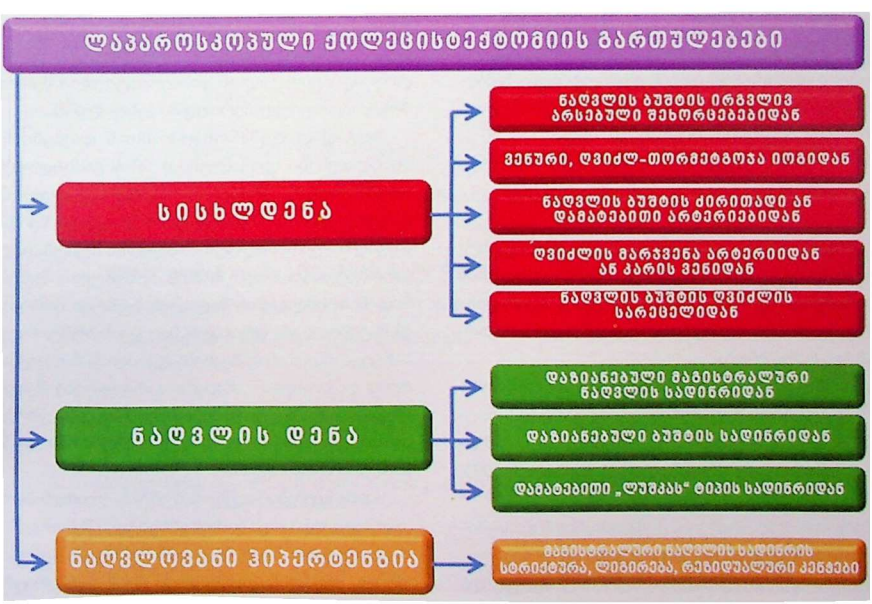

სქემა 1. ქოლეცისტექტომიის ინტრა და პოსტოპერაციული ძირითადი გართულებები (დ.აბულაძე, 2002)

სტატისტიკური მონაცემებით ღია ქოლეცისტექტო - მიასთან შედარებით ზოგადი გართულებების საერთო რაოდენობა ლაპაროსკოპული ოლეცისტექტომიის გამოყენებისას ბევრად მცირდება, თუმცა ისეთი სერიოზული ხასიათის გართულებების შემთხვევები, როგორიცაა ღვიძლგარეთა სადინრების დაზიანება, მატულობს 0,15%-დან 3-7%-მდე (M.J. Moore et al, 1995; A. Andren-Sandberg et al, 1985; D.O. Olsen, 2000; K.I. Gharaibeh et al, 2002).

ლაპაროსკოპული ქოლეცისტექტომიის შემდგომ წარმოქმნილი სერიოზული ხასიათის გართულებები ღვიძლგარეთა სადინრების და მაგისტრალური სისხლძარღვების დაზიანებასთან დაკავშირებული, განპირობებულია შემდეგი სამი ფაქტორით (R. Nair et al, 1997; K. Z'graggen et al,1998; J.P. Dolan et al, 2005):

- *ქირურგის ფაქტორი* - არასაკმარისი გამოცდილება, უხეში ტექნიკა, ინსტრუმენტების არასწორი გამოყენება, საოპერაციო ველის არაადეკვატური ექსპოზირება, კალოს სამკუთხედში ძალისმიერი ტრაქცია და ტლანქი დისექცია, ანატომიური სტრუქტურების არასწორი აღქმა და სხვა.
- *პაციენტის ფაქტორი* - მწვავე ქოლეცისტიტი, ღვიძლის ციროზი, პორტული ჰიპერტენზია, გადატანილი ოპერაცია აბდომინური შეხორცებებით, ღვიძლ-თორმეტგოჯა იოგის ინფილტრაცია, სანაღვლე გზების ანატომიური ანომალიები, კოაგულოპათია, მორბიდული სიმსუქნე და სხვა.
- *ინსტრუმენტის ფაქტორი* - დეფექტური ინსტრუმენტი, არაადეკვატური ინსუფლაცია და სხვა.

ქირურგთა შორის ლაპაროსკოპული ქოლეცისტექტომიის პოპულარობის მატების და გამოცდილების აკუმულირების ფონზე მნიშვნელოვნად მცირდება როგორც მცირე, ასევე სერიოზული ხასიათის გართულებათა რაოდენობა.

FDA-მონაცემებით აშშ-ში 2005 წლისთვის 1995 წლის მონაცემებთან შედარებით ღვიძლგარეთა სანაღვლე გზების დაზიანების საშუალო მაჩვენებელი შემცირდა 0,3-0,6%-დან 0,15%-მდე (A.M. Carbonell, 2005; J.P. Dolan et al, 2005).

ლაპაროსკოპულ ქოლეცისტექტომიასთან დაკავშირებული გართულებები, გარდა მექანიკური სიყვითლისა, როგორც წესი ვლინდება ინტრაოპერაციულ და ახლო პოსტოპერაციულ პერიოდში განვითარებული შინაგანი სისხლდენით ან ნაღვლის დენით.

ლაპაროსკოპულ ქოლეცისტექტომიასთან დაკავშირებული ინტრა და პოსტოპერაციულ სისხლდენები ფიქსირდება შემთხვევათა 0,004 - 10,5%-ში (ცხრილი 1), რომელთა უმეტესობა ვითარდება პნევმოპერიტონეუმის შექმნის და ტროაკრების განთავსების ეტაპებზე და ძირითადად დაკავშირებულია მუცლის კედლის ეპიგასტრალური ან მუცლის ღრუს მაგისტრალური სისხლძარღვების დაზიანებასთან.

აქვე უნდა აღინიშნოს, რომ ლაპაროსკოპული ქოლეცისტექტომიის შესრულების პროცესში ან ახლო პოსტოპერაციულ პერიოდში განვითარებული ლეტალობის შემთხვევები ძირითადად განპირობებულია ანესთეზიასთან დაკავშირებულ პრობლემებთან ან შინაგან სისხლდენებთან, რომელთა დიაგნოსტირება და სრულყოფილი კორეგირება დროულად არ მოხერხდა (P.A. Phillips et al, 2001; D.D. Erol et al, 2005).

ავტორთა უმეტესობა ლაპაროსკოპულ ქოლეცისტექტომიასთან დაკავშირებულ ინტრა და პოსტოპერაციულ სისხლდენებს ყოფს ორ ძირითად ჯგუფად: პირველ ჯგუფს შეადგენენ ე.წ. სერიოზული ხასიათის სისხლდენები, რომელთა კორეგირებისთვის საჭირო ხდება კონვერსიის ან პოსტოპერაციულ პერიოდში ლაპაროტომიის ან რელაპაროსკოპიის წარმოება და მეორე ჯგუფის სისხლდენები, ე.წ. მცირე ხასიათის სისხლდენები, რომელთა კორეგირება ხერხდება ინტრაოპერაციულად ან კონსერვატიული მეთოდებით პოსტოპერაციულ პერიოდში (ცხრილი 2).

ზოგადად ლაპაროსკოპიასთან დაკავშირებული სისსლდენები დეტალურად არის განხილული წინა თავში, სოლო უშუალოდ ლაპაროსკოპული ქოლეცისტექტომიის შესრულებისას ყველაზე ხშირად ადგილი აქვს სისხლდენას ნაღვლის ბუშტს და ღვიძლ-თორმეტგოჯა იოგს შორის არსებული შეხორცებებიდან, სისსლდენას ნაღვლის ბუშტის ძირითადი ან დამატებითი არტერიიდან, ნაღვლის ბუშტის ღვიძლის სარეცელიდან. რაც შეეხება ღვიძლის მარჯვენა არტერიის დაზიანებას, მსგავსი გართულება შედარებით იშვიათია და მეტწილ შემთხვევებში მისი კორეგირება საჭიროებს ლაპაროტომიაზე კონვერსიას და სისხლძარღვის ლიგირებას.

სისხლდენები ნაღვლის ბუშტის, ღვიძლს და ღვიძლ-თორმეტგოჯა იოგს შორის არსებული შეხორცებებიდან, როგორც წესი, მნიშვნელოვან სისხლის დანაკარგს არ იწვევს, თუმცა საკმაოდ აუარესებს საოპერაციო არეს ვიზუალიზაციას და ხშირ შემთხვევაში შეუძლებელს ხდის ანატომიური სტრუქტურების იდენტიფიცირებას.

ავტორი		ოპერაციის რაოდენობა	სისხლდენის რაოდენობა	
Bingener-Casey	(2002)	6 896	44	(0,64%)
Z'graggen	(1998)	10 174	1 068	(10,5%)
Ihasz	(1997)	13 833	107	(0,77%)
Shea	(1996)	78 747	819	(1,04%)
Ovaska	(1996)	5 742	52	(0,8%)
Wherry	(1996)	9 130	149	(1,6%)
Croce	(1994)	6 865	51	(0,75%)
Daziel	(1993)	77 604	193	(0,25%)
Go	(1993)	6 076	84	(1,38%)
Airan	(1992)	341 760	17	(0,004%)
მ.მ. კილაძე	(2008)	5 300	9	(0,17%)

ცხრილი 1. ლაპაროსკოპულ ქოლეცისტექტომიასთან დაკავშირებული სისხლდენების სტატისტიკა

	სერიოზული სასიცოცხლო სისხლდენები, რომელთა კორექციისთვის საჭირო ხდება კონვერსია ლაპარატომიაზე	მცირე სასიცოცხლო სისხლდენები
ინტრაოპერაციული სისხლდენები	აორტის დაზიანება	ეპიგასტრალური სისხლძარღვების დაზიანება
	ღრუ ვენის დაზიანება	სისხლდენა ნაღვლის ბუშტის ძირითადი ან დამატებითი არტერიიდან
	მეზენტერალური სისხლძარღვების დაზიანემა	სისხლდენა ნაღვლის ბუშტის ღვიძლის სარეცელიდან
	კარის ვენის დაზიანება	
	ღვიძლის მარჯვენა არტერიის დაზიანება	
	ნაღვლის ბუშტის არტერიის დაზიანება	
	ბადექონის სისხლძარღვთა დაზიანება	
პოსტოპერაციული სისხლდენები	ნებისმიერი ეტიოლოგიის გარეგანი თუ შინაგანი სისხლდენა, რომელიც მოითხოვს ჭრილობის რევიზიას, რელაპაროსკოპიას ან ლაპარატომიას	მუცლის წინა კედლის ჰემატომები
		სისხლდენა ტროაკარული ჭრილობიდან, რომელიც არ მოითხოვს დამატებით ქირურგიულ ჩარევას ან ტრანსფუზიულ თერაპიას

ცხრილი 2. ლაპაროსკოპულ ქოლეცისტექტომიასთან დაკავშირებული სისხლდენების სახეები

ამ ეტიოლოგიის სისხლდენების ცალკე გამოყოფა საინტერესოა იმდენად, რამდენადაც ანატომიური სტრუქტურების ვიზუალიზაციის ხარისხის გაუარესების ფონზე მატულობს იატროგენული დაზიანებით გამოწვეული სერიოზული გართულებების განვითარების ალბათობა.

ამ ტიპის სისხლდენების დროს სრულდება საოპერაციო ველის სანაცია და სისხლმდენი უბნის კომპრესია თავად ნაღვლის ბუშტით ან 10 მმ-იან ტროაკარიდან შეტანილი დოლბანდის ფილთით, რაც უმეტეს შემთხვევებში უზრუნველყოფს სრულ ჰემოსტაზს. ღვიძლ-თორმეტგოჯა იოგიდან ვენური სისხლდენის დროს დაუშვებელია ელექტროკოაგულაციის ან კლიპირების წარმოება, ვინაიდან ერთი-ორად მატულობს მსხვილი ანატომიური სტრუქტურების დაზიანების ალბათობა (დ. აბულაძე, 2002; M. Schäfer et al, 2000; A. Shamiyeh et al, 2004).

ნაღვლის ბუშტის ძირითადი ან დამატებითი არტერიიდან სისხლდენა აღინიშნება შემთხვევათა 0,4-3% და ვითარდება ე.წ „რთული ნაღვლის ბუშტების" შემთხვევაში. ამ ტიპის სისხლდენების კუპირება უმეტესად სრულდება ლაპაროსკოპულად (კოაგულაცია, კლიპირება), თუმცა რიგ შემთხვევებში (1,3%) საჭიროა სასწრაფო ლაპაროტომიაზე გადასვლა (A. Shamiyeh et al, 2004; K. Vagenas et al, 2006; W. Memon et al, 2009).

ზემოთ აღნიშნულიდან გამომდინარე აშკარაა, რომ ნაღვლის ბუშტის არტერიიდან სისხლდენა ლაპაროსკოპული ქოლეცისტექტომიის ერთ-ერთ პრობლემას წარმოადგენს და მისი გადაჭრის ძირითადი გზა ამ გართულების პრევენციაა, რაც შესაძლებელია კალოს სამკუთხედის ანატომიური სტრუქტურების კორექტული მობილიზაციით, რაშიც იგულისხმება წინა თავში აღწერილი შემდეგი ცნობილი რეკომენდაციები: ბუშტის ყელის ზედა ლატერალური ტრაქცია, პერიტონეუმის ფურცლის ჩაჭრა მაქსიმალურად ასლოს ბუშტის კედელთან და მისი პერიმეტრის გაყოლებით, ბლაგვი დისექცია კალოს სამკუთხედის სისქეში, მობილიზებული სისხლძარღვის კლიპირება, მისი ანატომიური ვარიაციების გათვალისწინება და ა.შ.

რიგ ავტორთა მონაცემებით ნაღვლის ბუშტის ღვიძლის სარეცლიდან ინტენსიური სისხლდენა აღინიშნება შემთხვევათა 2-3,6%-ში, სოლო ციროზით დაავადებულ პაციენტებში ეს მაჩვენებელი 26%-ია და 4,4-4,6%-ში ხდება კონვერსიის მიზეზი (A. Cuschieri et al, 1991; M. Morino et al, 200; C.N. Yeh et al, 2002; A. Puggioni et al, 2003; თ. ტაბუცაძე,1999).

ღვიძლის სარეცლიდან ინტენსიური სისხლდენის პროფილაქტიკის ყველაზე საიმედო და აღიარებული მეთოდია კოაგულაციის წარმოება ბუშტის უკანა კედელსა და ღვიძლის პარენქიმას შორის არსებულ ფაშარ შემაერთებელქსოვილოვან შრეში, რაც ზოგ შემთხვევაში შეუძლებელია აღნიშნული შრის პრაქტიკულად არარსებობის გამო. ამ დროს ჭრა-კოაგულაცია უნდა განხორციელდეს ბუშტის კედლის სისქეში.

გამოხატული ინტენსივობის სისხლდენების კუპირებისთვის აუცილებელია საოპერაციო ველის მკაფიო ვიზუალიზაციის ფონზე (განმეორებითი ან მუდმივი სანაცია) მხოლოდ სისხლმდენი უბნის კოაგულაცია.

ქ. თბილისის თორაკო-აბდომინურ კლინიკაში 1999 წელს შემუშავდა ნოვაციური ხელსაწყო, რომელშიც გაერთიანებულია ირიგატორ-ასპირატორის და კოაგულაციის ფუნქციები (მ.მ. კილაძე, დ.აბულაძე. პატენტი № U 673. 2000 წელი). ინსტრუმენტი საშუალებას იძლევა სისხლმდენი უბნის ირიგაცია-ასპირაციის შემდეგ შესრულდეს მყისიერი კოაგულაცია, რაც მნიშვნელოვნად აადვილებს სისხლმდენი უბნის ვიზუალირებას და დროულ ჰემოსტაზს (სურათი 1).

ინსტრუმენტი წარმოადგენს მილს (1) მის ერთ ბოლოსთან დაყენებული საჭერით (2), რომელშიც ჩამონტაჟებულია სითსისა და უარყოფითი წნევის წყაროსთან დაკავშირებული და მილში შემავალი მილაკები (3, 4) სამართვი ღილაკებით (5), ამასთან, იგი აღჭურვილია საჭერის მსარეს მილის ბოლოში მოთავსებული სისტემის ჰერმეტიზაციის უზრუნველმყოფი საშუალებით - ელასტიკური მუფტით (6), რომელშიც დაყენებულია მილში გამავალი ელექტროდი (7) გადაადგილების შესაძლებლობით, სოლო მილის მეორე ბოლოს გვერდით ზედაპირებზე დამატებითი ნასვრეტებია ასპირაციის გასაადვილებლად (8) (სურათი 2).

თორაკო-აბდომინურ კლინიკაში 1997-2002 წლებში შესრულებული 300 ლაპაროსკოპული ქოლეცისტექტომიის შედეგების ანალიზის საფუძველზე შემუშავებული იყო ნაღვლის ბუშტის ღვიძლის სარეცლიდან სისხლდენის ქირურგიული მკურნალობის ორიგინალური ალგორითმი (დ. აბულაძე, 2002), რომლის პრაქტიკულმა გამოყენებამ ამ მიზეზით განპირობებული კონვერსიის მაჩვენებელი 2002-2010 წლებში შესრულებულ 5500 ოპერაციაზე შეამცირა 1%-დან 0,07% - მდე (სქემა 2).

ლაპაროსკოპული ქოლეცისტექტომიის შესრულებისას ღვიძლგარეთა სადინრების იატროგენული დაზიანება მიიჩნევა კატასტროფულ გართულებად,



სურათი 3. ქ. თბილისის თორაკო-აბდომინურ კლინიკაში 1999 წელს შემუშავებული ხელსაწყო, რომელშიც გაერთიანებულია ირიგატორ-ასპირატორის და კოაგულაციის ფუნქციები
(მ.მ. კილაძე, დ.აბულაძე. პატენტი № U 673. 2000 წელი)

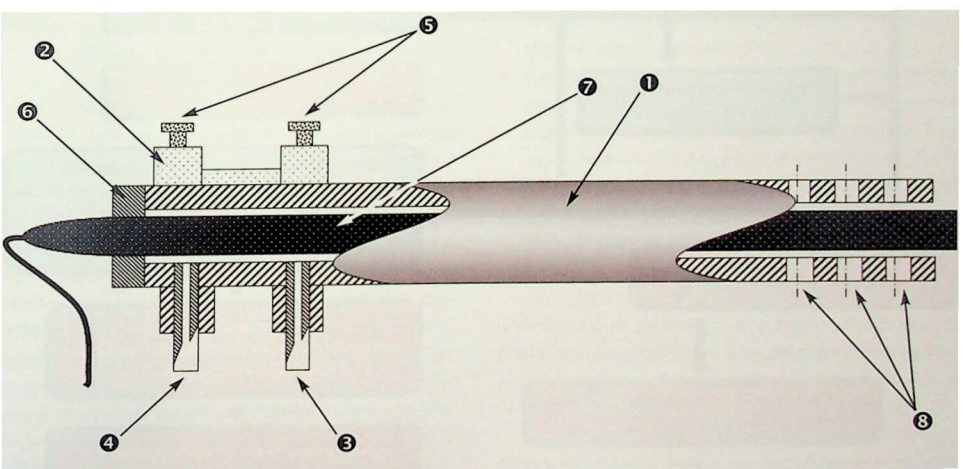

სურათი 3. ქ. თბილისის თორაკო-აბდომინურ კლინიკაში შემუშავებული ხელსაწყოს სქემატური გამოსახულება.

1. მილი;
2. ინსტრუმენტის საჭერი;
3-4. სითხისა და უარყოფითი წნევის წყაროსთან დაკავშირებული და მილში შემავალი მილაკები;
5. სამართვი ღილაკები;
6. სისტემის ჰერმეტიზაციის უზრუნველმყოფი საშუალება - ელასტიკური მუფტით;
7. მილში გამავალი ელექტროდი გადაადგილების შესაძლებლობით;
8. დამატებითი ნასვრეტები ასპირაციის გასაადვილებლად.

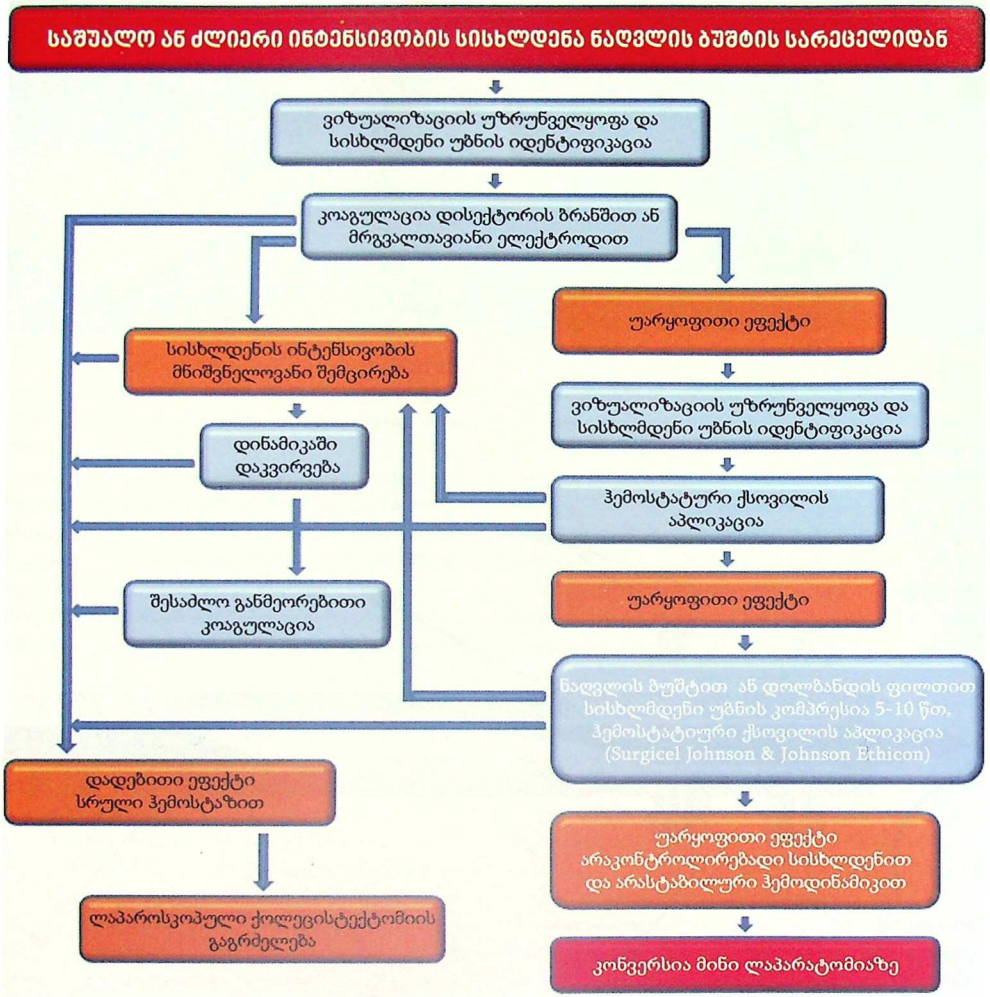

სქემა 2. ღვიძლის სარეცელიდან სისხლდენის ლაპაროსკოპული კორეგირების ალგორითმი (დ.აბულაძე, 2002)

რომლისთვისაც დამახასიათებელია უმძიმესი პოსტ-ოპერაციული მიმდინარეობა ხშირი (13-17%) ლეტა - ლური გამოსავლით (S.J. Savader et al, 1997; D.R. Flum et al, 2003; W.H. Lau, E. Lai, 2007).

სანაღვლე გზების დაზიანება ითვლება ლაპარო - სკოპული ქოლეცისტექტომიის „აქილევსის ქუსლად". მიუხედავად იმისა, რომ ლაპაროსკოპული ქოლეცისტ-ექტომიის შემდეგ ლეტალობის მაჩვენებელი ღია მე-თოდთან შედარებით ნაკლებია, ლეტალობის შემთხვე-ვების 50%-ზე მეტი გამოწვეულია ამ გართულებით, მაშინ, როდესაც იგივე გართულება ღია მეთოდის შემდგომ ლეტალობის მაჩვენებლის 20%-ზე ნაკლებია.

ღვიძლგარეთა სადინრების იატროგენული დაზიანების რისკი მატულობს მწვავე ქოლეცისტიტების შემთხვევაში, ვინაიდან ანთებითი პროცესის გამო ხშირად გაძნელებულია ანატომიური სტრუქტურების იდენტიფიკაცია (S. Kuldip, O. Ashish, 2005; J. Nachnani, A. Supe, 2005; M. Kiladze, D. abulaze, T. Chartolani, G. Melotti, 2001).

ზოგადი სტატისტიკური მონაცემებით ღვიძლგარეთა სანაღვლე სადინრების დაზიანების ყველაზე მეტი შემთხვევა მოდის მეთოდის ათვისების საწყის ეტაპზე – პირველ ას ოპერაციაზე, ხოლო დაზიანების ერთი მესამედი – პირველ ორას ოპერაციაზე (S.B. Archer et al, 2001; T.B. Hugh et al, 2002; S.R. Shah et al, 2000).

მრავალმა კვლევამ დაადგინა, რომ ღვიძლგარეთა სანაღვლე სადინრების დაზიანების მიზეზს შემთხვევათა 70-75%-ში წარმოადგენს ქირურგის მიერ ანატომიური სტრუქტურების არასწორი აღქმის ფონზე „გააზრებულად" შესრულებული მცდარი მანიპულაციები – დისექცია, კლიპირება და ა.შ. (T.B. Hugh, 2002; S.R. Shah et al, 2000; D. Olsen, 1997; თ. ტაბუცაძე, 1999).

ლაპაროსკოპული ქოლეცისტექტომიის უსაფრთხოდ შესრულებისათვის გასათვალისწინებელია შემდეგი ცნობილი რეკომენდაციები: 30º-იანი ლაპაროსკოპის გამოყენება, ღვიძლის საერთო სადინარის სიახლოვეს ელექტროქირურგიული იარაღების გამოყენებისაგან თავის შეკავება, ნაღვლის სადინარის და ღვიძლის სადინარის შერწყმის ადგილას თერმული დისექციის არგამოყენება, „ბილიარული ხის" გაურკვეველი ანატომიის შემთხვევაში ინტრაოპერაციული ქოლანგიოგრაფიის წარმოება ან ღია მიდგომაზე კონვერსია, მაგრამ, სამწუხაროდ, ამ რეკომენდაციებს აზრი აქვს მხოლოდ იმ შემთხვევაში, როდესაც ქირურგი რეალურად აფასებს საოპერაციო ველის ტოპოგრაფიულ ანატომიას და ითვალისწინებს ანომალიური ანატომიის შესაძლო არსებობას (I.S.Mir et al, 2007; K. Slater et al, 2002; H. Troidl, 1999; J.G. Hunter, 1991).

დიდი პრაქტიკული მნიშვნელობა აქვს ნაღვლის ბუშტის და ღვიძლის კარის სისხლძარღვების ანატომიურ ვარიაციებს, როგორც ღვიძლგარეთა სადინრების დაზიანების რისკ-ფაქტორს, ვინაიდან მათი ატიპიური განლაგება ზრდის სისხლდენის განვითარების რისკს, რაც თავის მხრივ ასევე ზრდის სადინრების დაზიანების ალბათობას ჰემოსტაზის პროცესში.

ღვიძლგარეთა სადინრების დაზიანების მხოლოდ 15-20% დიაგნოსტირდება ოპერაციის მსვლელობაში, რაც კიდევ ერთხელ ადასტურებს, რომ ამ კატასტროფული გართულების მთავარი მიზეზია ქირურგის ანატომიური ორიენტაციის პრობლემები და მისი პროფესიული დახელოვნების ნაკლი (T.B. Hugh, 2002; S.R. Shah et al, 2000; D. Olsen, 1997).

ღვიძლგარეთა სადინრების დაზიანება მრავალფეროვანია (სანათურის კედლის ჭრილობა, სადინარის გადაკვეთა ან ამოკვეთა, სადინარის სტრიქტურა) და შეიძლება გამოვლინდეს ნაღვლოვანი ფისტულით, სანაღვლე გზების ლიგირებით ან სტრიქტურით გამოწვეული ობტურაციული სიყვითლით, პერიტონიტით ან მუცლის ღრუს აბსცედირებით.

ნაღვლის სადინარის კედლის დაზიანების ხარისხის მიხედვით არჩევენ „დიდ" და „მცირე" დაზიანებებს (Richardson et al, 1996):

- სადინარის კედლის დიამეტრის 25%-ზე მეტი ნაწილის დაზიანება, ჰეპატოქოლედოქუსის გადაკვეთა ან მისი ფრაგმენტის ამოკვეთა, ღვიძლგარეთა სადინრის დაზიანება მაგისტრალურ სისხლძარღვთან ერთად, სანათურის სტრიქტურა – განეკუთვნებიან „დიდ" დაზიანებებს;
- სადინარის დიამეტრის 25%-ზე ნაკლები ნაწილის კედლის დეფექტი, ბუშტის სადინარის ღვიძლის სადინართან შერწყმის ადგილის დაზიანება, ნაღვლის სადინარის ტაკვის უკმარისობა, „ლუშკას" ტიპის სადინარის გადაკვეთა, ღვიძლგარეთა სადინრების კლიპირება გადაკვეთის გარეშე განეკუთვნებიან „მცირე" დაზიანებებს.

აქვე უნდა აღინიშნოს, რომ ჰეპატოქოლედოქუსის სტრიქტურა ან დაზიანება რაც უფრო პროქსიმალურადაა ლოკალიზებული, მით რთულია მისი კორეგირება და მეტია რეციდივის განვითარების რისკი (W.H. Lau, E. Lai, 2007).

ღვიძლგარეთა სადინრების დაზიანების მენეჯმენტი, ოპერაციის რისკი და მკურნალობის გამოსავალი მნიშვნელოვნად არის დამოკიდებული ნაღვლის სადინარის დაზიანების ტიპთან და მის ადგილმდებარეობასთან. აქედან გამომდინარე ოპტიმალური ოპერაციული ტექნიკის შერჩევასა და მკურნალობის კლინიკური გამოსავლის პროგნოზირებაში დიდ მნიშვნელობას იძენს სანაღვლე გზების დაზიანების კლასიფიკაციის პრაქტიკული გამოყენება (P. Neuhaus et al, 2000; H. Bismuth et al, 2001, S. Schmidt et al, 2004).

ერთ-ერთი პირველი კლასიფიკაცია მოწოდებული იყო H. Bismuth-ის მიერ 1982 წელს. კლასიფიკაცია

შემუშავებული იყო ღია ქოლეცისტექტომიის შემდგომი „დიდი" დაზიანებების ადეკვატური სამკურნალო ტაქტიკის შესარჩევად. ცნობილია, რომ ღია ქოლეცისტექტომიის დროს იატროგენული დაზიანებები ძირითადად ლოკალიზდება ღვიძლის საერთო სადინარის დისტალურ და ნაღვლის საერთო სადინარის პროქსიმალურ მონაკვეთებში, ხოლო რაც შეეხება ლაპაროსკოპულ ქოლეცისტექტომიას, „დიდ" დაზიანებებს აქვთ უფრო მძიმე ხასიათი, ვინაიდან ადგილი აქვს ღვიძლის საერთო სადინარის პროქსიმალურ დაზიანებებს და დაზიანებებს ჰეპატოქოლედოქუსის რომელიმე მონაკვეთის ამოკვეთით (A.M. Davidoff et al, 1992; G. Branum et al, 1993).

ლაპაროსკოპულ ქოლეცისტექტომიასთან დაკავშირებული ღვიძლგარეთა სანაღვლე გზების დაზიანების მრავალი კლასიფიკაცია იქნა შემუშავებული (S. Strasberg, 1995; A.J. McMahon, 1995; L. Stewart, 2004 და სხვ.), რომელთაგან ერთ-ერთი სრულყოფილი და შედარებით მარტივი კლასიფიკაცია და მკურნალობის მეთოდების ალგორითმი მოაწოდეს W.H. Lau-იმ და E. Lai-მ 2007 წელს. ავტორები სანაღვლე გზების დაზიანებებს ყოფენ ხუთ ძირითად ჯგუფად:

I. ნაღვლის დენა ბუშტის სადინარის ტაკვიდან ან „ლუშკას" ტიპის სადინარიდან;

II. ღვიძლის საერთო სადინარის ან ნაღვლის საერთო სადინარის ლატერალური კედლის დაზიანება ქსოვილოვანი დეფექტის გარეშე (IIა) და ქსოვილოვანი დეფექტით (IIბ);

III. ღვიძლის საერთო სადინარის ან ნაღვლის საერთო სადინარის გადაკვეთა ქსოვილოვანი დეფექტის გარეშე (IIIა) და ქსოვილოვანი დეფექტით (IIIბ);

IV. ღვიძლის მარჯვენა სადინარის ან სექტორალური სადინარის დაზიანება ქსოვილოვანი დეფექტის გარეშე (IVა) და ქსოვილოვანი დეფექტით (IVბ);

V. ღვიძლგარეთა სადინრების დაზიანება შერწყმული სისხლძარღვოვან დაზიანებასთან.

I ტიპის გართულებების პროფილაქტიკის მიზნით ნაღვლის ბუშტის გამოყოფის და ღვიძლის სარეცლიდან ვენური სისხლდენის კორეგირების შემდეგ საოპერაციო არე ირეცხება იზოტონური ხსნარით, ხორციელდება სარეცლის განმეორებითი ინსპექცია და სანათურიანი ანატომიური სტრუქტურის აღმოჩენის შემთხვევაში ხორციელდება მისი კლიპირება.

ინტრაოპერაციულად გამორჩენილი ამ ტიპის ნაღვლისდენა, იმ შემთხვევაში თუ ღვიძლქვეშა სივრცე დრენირებულია საკონტროლო დრენაჟით, ჩერდება სპონტანურად და არ საჭიროებს დამატებით ჩარევას. ბილომის ან ნაღვლოვანი ასციტის ადრეული დიაგნოსტირების შემთხვევაში გართულება კორეგირდება რელაპაროსკოპიით და დრენირებით. დიფუზური პერიტონიტის შემთხვევაში, რა თქმა უნდა სრულდება ლაპაროტომია.

II ტიპის დაზიანების ყველაზე ხშირი მიზეზია ელექტროქირურგიული იარაღებით გამოწვეული ჰეპატოქოლედოქუსის ლატერალური კედლის თერმული პერფორაცია ან დამწვრობა (მას შეიძლება ჰქონდეს მექანიკური ხასიათი) და ინტრაოპერაციული ქოლანგიოგრაფიის შესრულებისას – ნაღვლის ბუშტის და ღვიძ - ლის საერთო სადინრების შერწყმის ადგილის ჩაჭრა.

ამ ტიპის დაზიანებების პროფილაქტიკის ყველაზე მარტივი საშუალებაა კალოს სამკუთხედში და ღვიძლთორმეტგოჯა იოგის სიახლოვეს დისექციის ბლაგვი წესის გამოყენება.

IIა ტიპის დაზიანების (ღვიძლის საერთო სადინარის ან ნაღვლის საერთო სადინარის კედლის დაზიანება ქსოვილოვანი დეფექტის გარეშე) ინტრაოპერაციული დიაგნოსტირებისას ხორციელდება კონვერსია ლაპაროტომიაზე და სადინარის კედლის კიდოვანი დაზიანება იკერება გაწოვადი (ვიკრილი, პოლიდიოქსანი 4-0, 5-0) ძაფით. ავტორთა უმეტესობა T-ს მაგვარი დრენაჟით სადინარის მთლიანობის აღდგენის წინააღმდეგია, ვინაიდან დიდია იმის ალბათობა, რომ გვიან პოსტოპერაციულ პერიოდში განვითარდეს არადილატირებული ჰეპატოქოლედოქუსის სტრიქტურა.

ინტრაოპერაციულად გამორჩენილი ამ ტიპის დაზიანების ადრეული დიაგნოსტირების შემთხვევაში კეთდება ლაპაროტომია – სადინარის კედლის მთლიანობის აღდგენა ან ჰეპატოქოლედოქუსის რეტროგრადული სტენტირება, ხოლო გვიან პოსტოპერაციულ პერიოდში განვითარებული იშემიური სტრიქტურები კორეგირდება ჰეპატიკო-იეუნო ანასტომოზით.

IIბ ტიპის დაზიანება დიაგნოსტირებისთანავე (ღვიძლის საერთო სადინარის ან ნაღვლის საერთო სადინარის კედლის დაზიანება ქსოვილოვანი დეფექტით) კორეგირდება. ლაპაროტომიით და ქოლედოქო ან ჰეპატიკო-იეუნო ანასტომოზის დადებით.

III ტიპის დაზიანებას – ე.წ „დიდ“ ტრავმებს (ჰეპატოქოლედოქუსის გადაკვეთა ქსოვილოვანი დეფექტის გარეშე და ქსოვილოვანი დეფექტით) განაპირობებს ქირურგის მიერ ანატომიური სტრუქტურების არასწორი აღქმა, რის გამოც მას ხშირად მოიხსენიებენ, როგორც ლაპაროსკოპული ქოლეცისტექტომიის „კლასიკურ“ გართულებას. ამ ტიპის იატროგენული ტრავმები უფრო ხშირად ვითარდება, როდესაც ადგილი აქვს ბილიარული ხის ანატომიურ ვარიაციებს (ნაღვლის ბუშტი მოკლე სადინარით, ნაღვლის ბუშტის ყელის არარსებობა. მირიზის სინდრომი, ბუშტის და ღვიძლის საერთო სადინარის პარალელური განლაგება) და ქირურგი ჰეპატოქოლედოქუსის რომელიმე მონაკვეთს მიიჩნევს ბუშტის სადინრად.

აღწერილია IIIა ტიპის დაზიანების სამი ვარიანტი:

I. ღვიძლის საერთო სადინარი აღიქმება ბუშტის სადინარის პროქსიმალურ ნაწილად და კლიპირდება. ბუშტის სადინარის დისტალური ნაწილი იდენტიფიცირდება სწორად და კლიპირების შემდეგ იკვეთება (სურათი 3).
დაზიანების ამგვარი მექანიზმი აღენიშნება პაციენტთა 10%-ს და ვლინდება ბუშტის სადინარის „ტაკვიდან“ მასიური ნაღვლის დენით ან პოსტოპერაციულ პერიოდში ნაღვლოვანი პერიტონიტით. დაზიანების ინტრაოპერაციულად ან ახლო პოსტოპერაციულ პერიოდში (რელაპაროსკოპიით) დიაგნოსტირების შემთხვევებში მისი კორეგირება გამოცდილი ქირურგისთვის პრობლემას არ წარმოადგენს.

II. ნაღვლის საერთო სადინარის ან ღვიძლის საერთო სადინარის ელექტროთერმული ხასიათის სტრიქტურები, რომლებიც ვლინდება სიყვითლით გვიან პოსტოპერაციულ პერიოდში. სტრიქტურა კორეგირდება ლაპაროტომიით და ქოლედოქო ან ჰეპატიკო-იეუნო ანასტომოზის დადებით. ელექტროთერმული სტრიქტურების ძირითადი მიზეზია სადინარის სიახლოვეს მონოკაუტერით დისექცია, თუმცა შეიძლება განვითარდეს დისექციის წერტილიდან ღვიძლ-თორმეტგოჯა იოგისკენ მაღალი სიხშირის ელექტრომუხტის „ტუნელიზაციით“. ამ უკანასკნელით გამოწვეული სტრიქტურების პროფილაქტიკა – თერმული დისექციის შესრულება ტრაქციის ქვეშ მყოფ ქსოვილზე.

III. მაგისტრალური ნაღვლის სადინრების ნაწილობრივი ან სრული კლიპირებით გამოწვეული სტრიქტურები. ამ სახის დაზიანებას ადგილი აქვს მოკლე სადინარიანი ნაღვლის ბუშტის ჭარბი ლატერალურ ტრაქციის პირობებში კლიპსის „დაბალი“ დადებით ან ბუშტის არტერიიდან ინტენსიური სისხლდენის კორეგირების პროცესში წარმოებული „ბრმა“ კლიპირებით.

IIIბ ტიპის დაზიანებებში გამოყოფენ სამ ვარიანტს:

I. ჰეპატოქოლედოქუსის ბუშტთან შერწყმის მონაკვეთი აღიქმება ბუშტის სადინრად, შედეგად ნაღვლის საერთო სადინარის პროქსიმალურ ნაწილს ედება ორი კლიპსი, ხოლო ღვიძლის საერთო სადინარის დისტალურ ნაწილს ერთი კლიპსი და კეთდება ქოლეცისტექტომია. ამ სახის დაზიანების ინტრაოპერაციული დიაგნოსტიკა შესაძლებელია მუცლის ღრუდან ამოტანილი პრეპარატის დათვალიერებით (სურათი 4);

II. ნაღვლის საერთო სადინარი აღიქმება ბუშტის სადინრად, კლიპირდება და იკვეთება, რის შემდეგაც ქოლეცისტექტომია სრულდება მობილიზებული ღვიძლის საერთო სადინარის ამოკვეთით. დაზიანების მექანიზმი პირველი ვარიანტის იდენტურია. ამ ტიპის დაზიანება ვლინდება დისექციის პროცესში სანათურიანი სტრუქტურებიდან მასიური ნაღვლის დენით (სურათი 5).

III. ჭარბი ლატერალური ტრაქციის ფონზე ჰეპატოქოლედოქუსის ბუშტთან შერწყმის ადგილას გადაკეცილი ღვიძლის და ნაღვლის სადინრების ერთდროული კლიპირება და გადაკვეთა. დაზიანების ამგვარ მექანიზმი აღენიშნება პაციენტთა 50%-ს და ვლინდება სიყვითლით ახლო პოსტოპერაციულ პერიოდში (სურათი 6).

IIIბ ტიპის დაზიანებები ურთიერთიდენტურია და უფრო ხშირად ვითარდება მოკლე სადინარიანი ნაღვლის ბუშტის ჭარბი ლატერალური ტრაქციისას და მწვავე ქოლეცისტიტების დროს, როდესაც ანთებითი ინფილტრაციის გამო ანატომიური სტრუქტურები დისლოცირებულია. განსაკუთრებით საშიშია მოკლე და ფართო ნაღვლის ბუშტის სადინარის შერწყმა წვრილ (4-5 მმ) და მობილურ საერთო სადინართან.

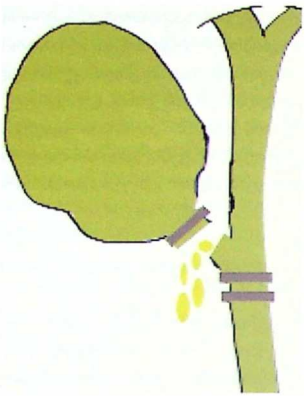

სურათი 3.

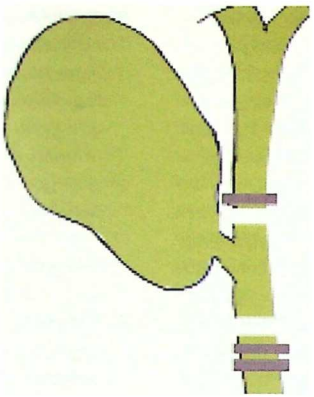

სურათი 4.

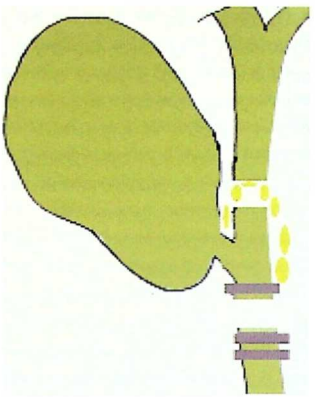

სურათი 5.

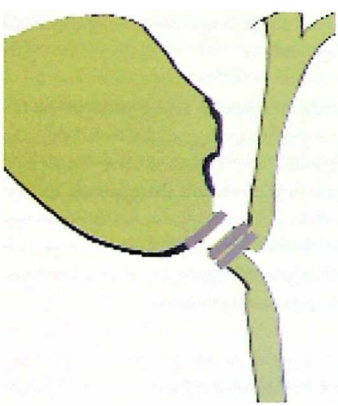

სურათი 6.

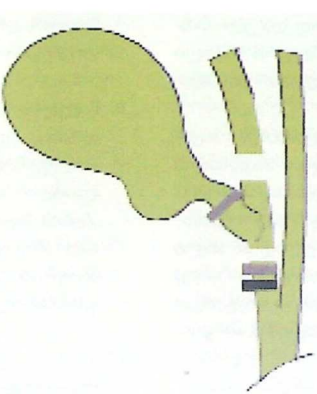

სურათი 7.

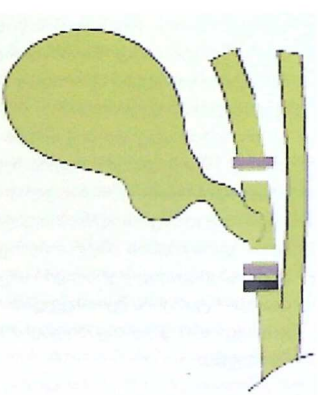

სურათი 8.

რთული ბუშტების კორეგირებისას განსაკუთრე - ბული სიფრთხილით უნდა შესრულდეს ბუშტის ყელის უკანა მედიალური ზედაპირის დისექცია, ვინაიდან დიდია შანსი, ამ არეში იყოს გადაადგილებული რომელიმე სანათურიანი სტრუქტურა (ბუშტის ან ღვიძლის მარჯვენა არტერია, კარის ვენა, ღვიძლის მარჯვენა ან საერთო სადინარი). ამ ტიპის დაზიანებები განეკუთვ - ნებიან „კატასტროფულ" გართულებათა ნუსხას და შესაბამისად დიდ მნიშვნელობას იძენს მათი თავიდან აცილების გზები.

ამ თვალსაზრისით დიდი მნიშვნელობა აქვს ოპე - რაციისწინა გამოკვლევების და ანამნეზური მონაცე- მების სწორ შეფასებას და იმ შემთხვევაში, თუ საეჭვოა რთული ბუშტის არსებობა (სკლეროატროფიული ნაღ- ვლის ბუშტი, ქოლედოქოლითიაზი, მირიზის სინდ- რომი, ბილიოდიგესტიური ფისტულები) სასურველია ოპერაცია შეასრულოს გამოცდილმა ქირურგმა.

IIIB ტიპის დაზიანებების კორეგირების ყველაზე ოპტიმალურ მეთოდად მიჩნეულია ჰეპატიკო-იეუნო ანასტომოზი Rou-ს წესით. დიფუზური პერიტონიტის

ან თანდაყოლილი ჰიპოპლაზიური სადინრების (დიამეტრი<2-3 მმ) არსებობის შემთხვევებში კეთდება ორეტაპიანი რეკონსტრუქციული ოპერაცია: პირველი ეტაპი – ჰეპატიკოსტომია გარეგანი დრენაჟით და 1-3 თვის შემდეგ (ჰიპოპლაზიური სადინრების შემთხვევაში – რამდენიმე თვე. სპონტანური ჰიპერტენზიით გაფართოებული სადინარის დიამეტრმა უნდა შეადგინოს სულ მცირე 8 მმ). მეორე ეტაპი – რადიკალური რეკონსტრუქციული ოპერაცია.

IV ტიპის დაზიანების (ღვიძლის მარჯვენა სადინარის გადაკვეთა ქსოვილოვანი დეფექტის გარეშე და ქსოვილოვანი დეფექტით) მიზეზს წარმოადგენს ანატომიური ქსოვილების არასწორი აღქმა.

ამ ტიპის იატროგენული ტრავმები უფრო ხშირად ვითარდება როდესაც ღვიძლის სადინრების დაბალი შერწყმის გამო ბუშტის სადინარი უერთდება ღვიძლის მარჯვენა სადინარს.

IVა ტიპის დაზიანება. ღვიძლის მარჯვენა სადინარი აღიქმება ბუშტის სადინარის პროქსიმალურ ნაწილად და კლიპირდება. ბუშტის სადინარის დისტალური ნაწილი იდენტიფიცირდება სწორად და კლიპირების შემდეგ იკვეთება (სურათი 3). დაზიანების ამგვარ მექანიზმი აღენიშნება პაციენტთა 10%-ს და ვლინდება ბუშტის სადინარის „ტაკვიდან" მასიური ნაღვლის დენით ან პოსტოპერაციულ პერიოდში ნაღვლოვანი პერიტონიტით.

IVბ ტიპის დაზიანება. ღვიძლის მარჯვენა სადინარის ბუშტთან შერწყმის მონაკვეთი აღიქმება ბუშტის სადინრად. მარჯვენა სადინარის პროქსიმალურ ნაწილს ედება ორი კლიპსი, ხოლო დისტალურ ნაწილს ერთი კლიპსი და კეთდება ქოლეცისტექტომია (სურათი 7).

დაზიანების ინტრაოპერაციული დიაგნოსტირების შემთხვევაში კეთდება სადინარის გარეგანი დრენირება, ხოლო 1-3 თვის შემდეგ – რადიკალური რეკონსტრუქციული ოპერაცია.

Vბ ტიპის დაზიანებათა ნუსხას განეკუთვნება მაგისტრალური სისხლძარღვების და ღვიძლგარეთა სადინრების კომბინირებული ტრავმები. უფრო ხშირად ადგილი აქვს ღვიძლის მარჯვენა არტერიის და მარჯვენა ან სექტორალური სადინრების შერწყმულ ტრავმებს. ამ ტიპის გართულება საჭიროებს სასწრაფო კონვერსიას ლაპაროტომიაზე. ღვიძლის მარჯვენა არტერიის დაზიანების შემთხვევაში კეთდება სისხლ - ძარღვის ლიგირება, ხოლო კარის ვენის ან ღვიძლის საერთო არტერიის ტრავმა მოითხოვს სანათურის კედლის მთლიანობის აღდგენას.

ნაღვლის მაგისტრალური სადინარის დაზიანების ქირურგიული მკურნალობის შედეგები პირდაპირ დამოკიდებულია დაზიანების ადრეულ დიაგნოსტი - კაზე და ქირურგის გამოცდილებაზე (L. Stewart, 1995; D. Flum, 2003; D. Lohan, 2005).

ინტრაოპერაციულად ღვიძლგარეთა სადინრების დაზიანებას მიანიშნებს:

1. საოპერაციო არეში ნაღვლოვანი გამონადენის გამოჩენა;

2. ბუშტის ყელის მიდამოში დამატებითი სანათურიანი ანატომიური სტრუქტურების გამოჩენა;

3. ოპერაციის მსვლელობაში სავარაუდო ბუშტის სადინარის ტაკვის გაფართოება;

4. ინტრაოპერაციული ქოლანგიოგრაფიის მონაცემების მიხედვით დადგენილი სადინრების მთლიანობის დარღვევა;

5. პრეპარატზე დამატებითი სანათურიანი ანატომი - ური სტრუქტურების არსებობა.

ბილიარული „ხის" გაურკვეველი ანატომიური შენების შემთხვევაში, კონვერსია ლაპაროტომიაზე განიხილება, როგორც ღვიძლგარეთა სადინრების დაზი - ანების პროფილაქტიკის და დიაგნოსტიკის საიმედო საშუალება. აქვე უნდა აღინიშნოს, რომ ღვიძლგარეთა სადინრების და სისხლმომარაგების იშვიათ ანატომიურ ვარიაციებს ადგილი აქვთ უფრო კაცებში (LT. Merriam et al,1999; M. Kiladze,2000, დ. კორძაია და სხვ,1997).

იატროგენული დაზიანების ინტრაოპერაციული კორეგირება და დროული „ურგენტული" კონვერსია ლაპაროტომიაზე ბევრად განაპირობებს ოპერაციის კარგ გამოსავალს (ცხრილი 3).

სხვადასხვა ლიტერატურული მონაცემებით, დაზი - ანების ინტრაოპერაციული დიაგნოსტირება მხოლოდ შემთხვევათა 15-20%-ში ხდება და ამ ფაქტის გათვა - ლისწინებით, დიდ მნიშვნელობას იძენს დაზიანების ადრეული პოსტოპერაციული დიაგნოსტირება.

იმ შემთხვევებში, როდესაც ოპერაციის შემდგომ ღვიძლქვეშა სივრცეში საკონტროლო დრენაჟი არ არის დატოვებული, ღვიძლგარეთა სადინრების დაზიანების ადრეული დიაგნოსტიკა ყოველთვის იოლი არ არის, რასაც ხელს უწყობს სტაციონარში დაყოვნების

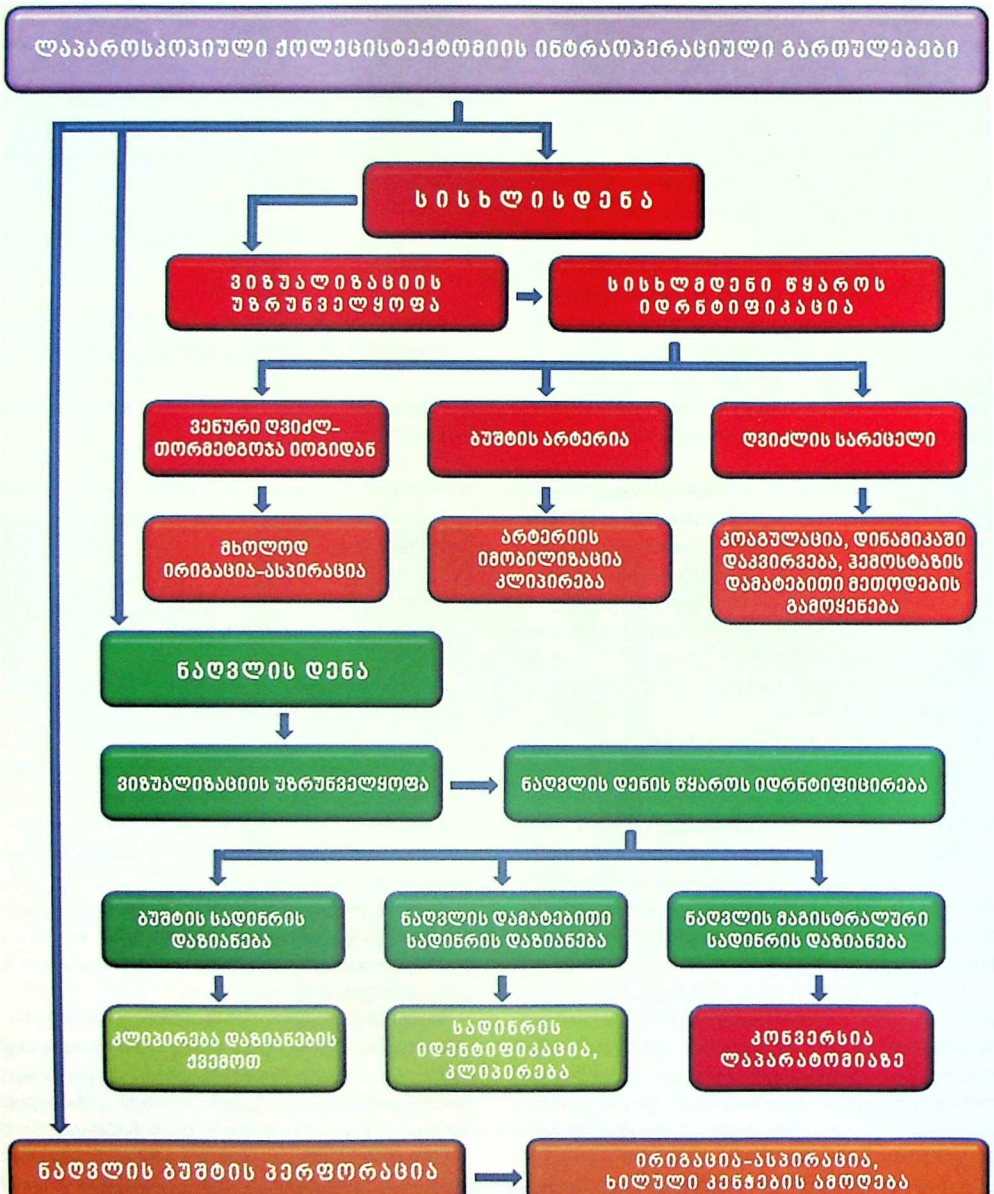

სქემა 3. ლაპაროსკოპული ქოლეცისტექტომიის ინტრაოპერაციული გართულებების მკურნალობის უნიფიცირებული ალგორითმი (დ. აბულაძე,2002)

მცირე დრო და, ხშირ შემთხვევებში, წაშლილი კლინიკური სურათი. სამწუხაროდ, პაციენტთა უმეტესობა კლინიკას უბრუნდება გაწერიდან რამოდენიმე დღეში, როდესაც აშკარადაა გამოხატული ნაღვლის სადინრების დაზიანებისთვის დამახასიათებელი კლინიკური სურათი (M. Abdel Wahab et al, 1996; B. Carroll et al, 1998; C. Lee et al, 2000).

რიგ ავტორთა მონაცემებით, დიაგნოზის დასმის დაგვიანების საშუალო მაჩვენებელი 1-2 კვირას (!!!) შეადგენს, ხოლო სტრიქტურების, რეციდიული ქოლანგიტის და მეორადი ციროზისთვის შეიძლება რამდენიმე თვე ან წელი შეადგინოს (B.J. Carroll et al, 1998; Y.G. Keulemans et al, 1998; C.M. Lee et al, 2000).

ამდენად, უდიდესი მნიშვნელობა ენიჭება ოპერაციის შემდეგ გამოხატულ ნებისმიერ არასპეციფიკური ხასიათის თუნადაც მცირე სიმპტომს. თუ პაციენტი თავს კარგად არ გრძნობს ოპერაციიდან 48 საათის შემდეგ, აუცილებელია გამოკვლევების ჩატარება ნაღვლის სადინარის შესაძლო დაზიანების გამოსარიცხად (L.T. De Wit et al, 1999).

ნაღვლის სადინრების დაზიანების კლინიკური სურათი დამოკიდებულია ტრავმის ხასიათზე, მაგრამ ნებისმიერ შემთხვევაში ვლინდება შემდეგი სამი ვარიანტის სახით:

1. ნაღვლისდენის სინდრომი;
2. ნაღვლოვანი ჰიპერტენზიის სინდრომი;
3. ნაღვლისდენის და ჰიპერტენზიის სინდრომების შერწყმა.

ღვიძლგარეთა სადინრების დაზიანება გამოიხატება ტკივილით მარჯვენა ფერდქვეშა არეში, გულისრევით, ტემპერატურის მომატებით, შებერილობით, პერიტონეუმის გაღიზიანების ნიშნებით, ნაღვლის დენით დრენაჟიდან ან ტროაკარული ჭრილობებიდან.

ნაღვლის მაგისტრალური სადინრების დაზიანების ლაბორატორიული და ინსტრუმენტული დიაგნოსტიკა იგება პრინციპით „მარტივიდან რთულისკენ". დიაგნოსტიკა იწყება ჩივილების და ობიექტური მონაცემების შეფასებით, ლაბორატორიული გამოკვლევებით და მუცლის ღრუს ულტრასონოგრაფიული და კომპიუტერული გამოკვლევებით. თუმცა, საბოლოო დიაგნოზის და დაზიანების ზუსტი ლოკალიზაციის დასადგენად საჭიროა კანგავლითი ტრანსჰეპატიკური ან რეტროგრადული ქოლანგიოგრაფიის წარმოება (სურათი 9, 10). ხოლო იმ შემთხვევებში, როდესაც ამა თუ იმ მიზეზით ქოლანგიოგრაფიის გაკეთება შეუძლებელია და ღვიძლგარეთა სადინრების დაზიანება

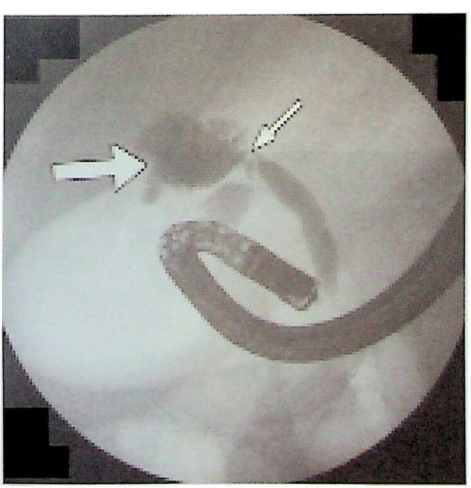

სურათი 9. კლიპირებული ქოლედოქუსი კედლის მთლიანობის დარღვევით

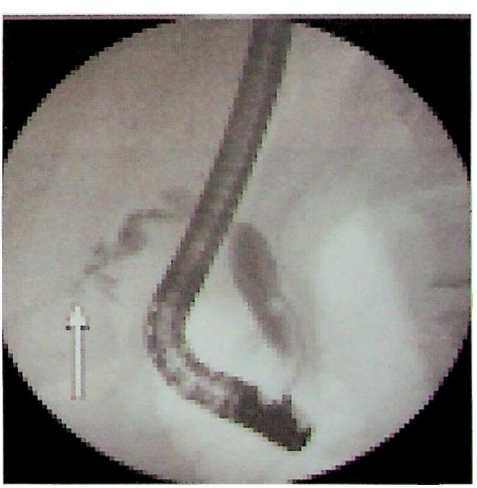

სურათი 10. ბუშტის სადინარის ტაკვის უკმარისობა

საეჭვო რჩება, რეკომენდებულია რელაპაროსკოპიის ან ლაპაროტომიის წარმოება (S. Schmidt et al, 2005; M. Heise et al, 2003; N. Doctor et al, 1998).

ლაპაროსკოპული ქოლეცისტექტომიის შესრულებისას ნაღვლის ბუშტის კედლის იატროგენულ დაზიანებას და ბუშტიდან მუცლის ღრუში ქვების ჩაცვენას ადგილი აქვს შემთხვევათა 1-20%-ში. საბედნიეროდ მათი აბსოლუტური უმეტესობის პოსტოპერაციული მიმდინარეობა უსიმპტომოა (A. Shamiyeh et al, 2004; J.R. Woodfield et al, 2004), თუმცა სასურველია ჩაცვენილი ქვების ამოღება, ვინაიდან მაინც რჩება მნიშვნელოვანი გართულების მცირე რისკი (J. Zehetner et al, 2007; M. Yamamuro et al, 2003). ლიტერატურული მონაცემებით, ყველაზე სშირ გართულებას წარმოადგენს მუცლის კედლის და პერიტონეუმის ღრუს აბსცესები (სუბდიაფრაგმალური და ღვიძლქვეშა) (F. Torello Viera et al, 2006; M.J. McClure et al, 2000; M.M. Morrin et al, 2000). აღწერილია ჩაცვენილი ქვით გამოწვეული კოლოვეზიკალური ფისტულის (F. Daoud et al, 2000) და საზარდულის არხში ჩაჭედილი ქვის (M. Bebawi et al, 2000) თითო-თითო შემთხვევა. თუმცა, ავტორთა უმეტესობა საჭიროდ მიიჩნევს მხოლოდ ხილული ქვების ამოღების აუცილებლობას (დ. აბულაძე, 2002).

მუცლის ღრუში ჩაცვენილი ქვების დიაგნოსტირება წარმოებს ულტრასონოგრაფიით ან კომპიუტერული ტომოგრაფიული გამოკვლევებით (სურათი 11, 12).

ზოგადად ლაპაროსკოპიასთან და მიდგომის ეტაპთან დაკავშირებული გართულებები, როგორიცაა ღრუ ორგანოების ან მაგისტრალური სისხლძარღვების ვერეშის ნემსით ან პირველი ტროაკარით დაზიანება, ვითარდება შემთხვევათა 0- 0,9%-ში, ხოლო ჭრილობის ინფიცირება და ტროაკარული თიაქრები – 0,3-1% და 0,7-1,7%-ში (მ.მ. კილაძე, თ. ჩართოლანი, 2008; D.J. Deziel et al, 1993; D.B. Jones et al, 1997; R.J. Nair et al, 1997).

მას შემდეგ, რაც ბოლო ოცი წლის განმავლობაში ლაპაროსკოპული ქოლეცისტექტომიის მეთოდიკა ფართოდ დამკვიდრდა ზოგად ქირურგიულ პრაქტიკაში და მკვეთრად გაიზარდა ქირურგთა გამოცდილება, კონვერსიის მაჩვენებელი შემცირდა 2-22%-დან დაახლოებით 1-6%-მდე, რომელთა უმეტესობას „გეგმიური" კონვერსიები შეადგენს (N. Kama et al, 2001; M. Rosen et al, 2002; S. Kuldip et al, 2005). თუმცა მწვავე დესტრუქციული ქოლეცისტიტების შემთხვევაში, განსაკუთრებით არასპეციალიზირებულ ზოგადქირურგიულ კლინიკებში, მისი მაჩვენებელი კვლავ მაღალი რჩება (K. Takegami et al, 2004; J. Nachnani et al, 2005; S. Ibrahim et al, 2006).

ღია ქოლეცისტექტომიაზე გადასვლა არ წარმოადგენს გართულებას. უმჯობესია ქირურგი კონვერსიაზე გადავიდეს ყველა იმ შემთხვევაში, როდესაც დიდია მაგისტრალური ანატომიური სტრუქტურების იატროგენული დაზიანებების რისკი, ვიდრე გართულების წარმოქმნის შემდეგ. ამდენად, სავალდებულოა პაციენტი წინასწარ იყოს გაფრთხილებული ლაპაროტომიის შესაძლო გამოყენებაზე და აესსნას ინტრაოპერაციული გართულებების პროფილაქტიკის და მკურნალობის საკითხში კონვერსიის ჭეშმარიტი მნიშვნელობა (E. Tarcoveanu et al, 2005; M. Tayab et al, 2005).

სურათი 9. ჩაცვენილი კენჭის ულტრასონოგრაფიული გამოსახულება

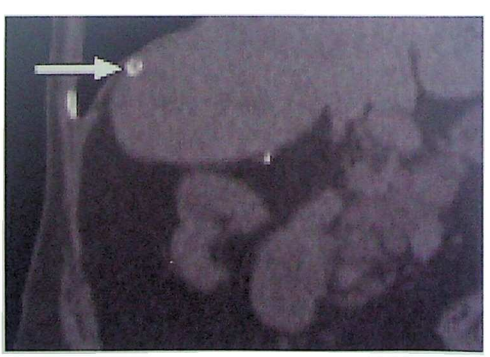

სურათი 10. ჩაცვენილი კენჭის კომპიუტერული ტომოგრაფიული გამოსახულება

ავტორი	ოპერირებულის რაოდენობა	კონვერსიის სიხშირე %	კონვერსიის მიზეზებს შორის ფლაგმენ შეფოთხვევებში %
Magee et al (1996)	443	10	—
Sikora (1995)	150	19	—
Wiebeke (1996)	581	8	26
Alpont (1997)	783	7	29
Vecchio (1998)	114 005	2,2	—
Tarcoveanu (2005)	6 985	3,2	—
Simopoulos (2005)	10 174	8	27
Hobbs (2006)	19 414	0,26	—
მ.მ. კილაძე (2008)	5 300	0,3	—

ცხრილი 3. კონვერსიის მაჩვენებელი ლაპაროსკოპული ქოლეცესტექტომიის დროს

ყველა იმ შემთხვევაში, როცა ნაღვლის ბუშტის მობილიზაცია ან ქსოვილთა დისექცია კალოს სამკუთხედში არ ხერხდება 15-20 წუთის განმავლობაში, საჭიროა კონვერსიაზე გადასვლა (მ.მ. კილაძე, დ. აბულაძე, თ. ჩართოლანი, 2008).

ღია ქოლეცისტექტომიაზე კონვერსიის ყველაზე ხშირი მიზეზია (23-40%) ღვიძლ-თორმეტგოჯა იოგის ძლიერი ინფილტრაციის გამო ღვიძლგარეთა სადინრების ექსპოზიციის და სრულყოფილი იდენტიფიცირების მკვეთრი შეზღუდვა ან ბილიარული „ხის" გაურკვეველი ანატომიური შენებაა (M. Jeremy et al, 2007; A.W. Meshikhes et al, 2005; A. Alponat et al, 2007).

კონვერსიის მეორე ხშირი მიზეზია (15%-32%) კალოს სამკუთხედში უსაფრთხო დისექციის შეუძლებლობა ნაღვლის ბუშტის ყელის პერიმეტრზე არსებული მკვრივი შეხორცებების ან ინფილტრაციის გამო (N. Kama et al, 2001; M. Rosen et al, 2002; S. Kuldip et al, 2005).

კონვერსიის მიზეზთა შორის ინტრაოპერაციული გართულებები სიხშირით მესამეა. ე.წ „ურგენტული" კონვერსიის მაჩვენებელი მერყეობს 8,4%-დან 27%-მდე (M. Rosen et al, 2002; I. Salleh et al, 2006; M. Jeremy et al,2007), რაც, სამწუხაროდ, ადასტურებს ღვიძლგარეთა სადინრების იატროგენული დაზიანებების ინტრაოპე - რაციული დიაგნოსტიკის დაბალ მაჩვენებელს.

ქ. თბილისის თორაკო-აბდომინურ კლინიკაში 1997-2012 წ.წ. შესრულდა 11 093 ლაპაროსკოპული ქოლეცისტექტომია (26% მამაკაცი, 84% ქალი), მათგან 1943 ოპერაცია – მწვავე კალკულოზური ქოლეცისტიტის გამო. პაციენტთა ასაკი მერყეობდა 6-დან 90 წლამდე. ოპერაციის ხანგრძლივობის საშუალო მაჩვენებელია 30 წთ (10-დან 125 წთ-მდე), ხოლო პაციენტთა სტაციონარში საშუალო დაყოვნებამ შეადგინა 1,01 საწოლდღე (0-დან 10 დღემდე). აღინიშნა სერიოზული ინტრაოპერაციული გართულების 6 შემთხვევა: ქოლედოქის 3 დაზიანება (0,056%) და ინტენსიური სისხლდენის 3 შემთხვევა, რომელთა კორეგირების გამო საჭირო გახდა ლაპაროტომიაზე კონვერსია.

პოსტოპერაციულ პერიოდის პირველ 24 საათში შესრულდა 5 რელაპაროსკოპია და ორი ლაპაროტომია. რელაპაროსკოპიით კორეგირებული იყო მუცელშიდა ინტენსიური სისხლდენა – ღვიძლის სარეცლიდან 3 და ტროაკარული ჭრილობიდან 2 შემთხვევა, ხოლო ღია მიდგომით კორეგირებული იყო წვრილი და მსხვილი ნაწლავის სანათურის ვერემის ნემსით დაზიანების თითო-თითო შემთხვევა. სანაღვლე გზების შესაძლო დაზიანების ადრეული დიაგნოსტიკის მიზნით მარჯვენა 5 მმ-იანი ტროაკარიდან ღვიძლქვეშა სივრცეში რუტინულად იდგმებოდა საკონტროლო დრენაჟი.

ქოლეცისტიტის დესტრუქციული ფორმების დროს, როდესაც ბუშტის სადინარის ტაკვი ინფილტრირებულია და არის რისკი განვითარდეს მისი უკმარისობა ან საეჭვოა ღვიძლის სარეცელის სრული ჰემოსტაზი, მოწოდებულია ღვიძლქვეშა სივრცეში ფართე დრენაჟის (9-10 მმ) ჩადგმა.

ქ. თბილისის თორაკო-აბდომინურ კლინიკაში შემუშავდა 5 მმ-იანი ჭრილობიდან მუცლის ღრუში 10 მმ-იანი დრენაჟის შეტანის მეთოდი ჭრილობის გაფართოების და 10 მმ-იანი ტროაკრის გამოყენების გარეშე (საავტორო უფლება, სერტიფიკატი №17; მ.მ. კილაძე, დ. აბულაძე, 2001): ეპიგასტრალური ტროაკარიდან შეტანილი დამჭერი ტარდება მარჯვენა ტროაკრის გავლით მუცლის კედლის წინა ზედაპირზე. ტროაკრის ამოღების შემდეგ ჭრილობაში გატარებული მომჭერი ედება დრენაჟს და ეს უკანასკნელი მომჭერის როტაციული მოძრაობებით ცურდება მუცლის ღრუში და თავსდება ღვიძლის ქვეშ; შედეგად, ზედმეტი ტრავმის გარეშე საოპერაციო არეს დრენირება საიმედო და ეფექტური ხდება.

ახლო პოსტოპერაციულ პერიოდში 7 პაციენტს აღენიშნა ღვიძლის გარეთა სადინრების სანათურის დაზიანება ან მათი ობტურაცია, რაც გამოიხატა საკონტროლო დრენაჟიდან ინტენსიური ნაღვლდენით ან მოპროგრესირე ხასიათის მექანიკური სიყვითლით.

ინტრაოპერაციულ და ადრეულ პოსტოპერაციულ პერიოდში დაფიქსირდა ლეტალობის ორი შემთხვევა, რაც ორივე შემთხვევაში გამოწვეული იყო ფილტვის არტერიის თრომბოზით.

დაკვირვების 13 წლიან პერიოდში აღირიცსა ღვიძლის საერთო სადინარის რეზიდუალური კენჭის არსებობის 7 შემთხვევა და 11 პოსტოპერაციული ტროაკარული თიაქარი.

თორაკო-აბდომინურ კლინიკაში ნაღვლკენჭოვანი დაავადებების ქირურგიული მკურნალობის გამოცდილების საფუძველზე შემუშავდა და პრაქტიკაში დაინერგა სხვადასხვა ფორმის ნაღვლკენჭოვანი დაავადებების ოპტიმალური ოპერაციული მეთოდის არჩევის ალგორითმი (მ.მ. კილაძე, დ.აბულაძე, თ. ჩართოლანი, 2005) (სქემა 4).

სქემა 4. ოპერაციული მეთოდის არჩევის ალგორითმი ნაღვლკენჭოვანი დაავადებების სხვადასხვა ფორმის დროს (მ.მ. კილაძე 2005).

ბიბლიოგრაფია

1. აბულაძე დ. ლაპაროსკოპული ქოლეცისტექტომიების ინტრაოპერაციული გართულებების პროფილაქტიკა, დიაგნოსტიკა და მკურნალობა. (საკანდ.დისერტაცია) თბილისი 2002.
2. აბულაძე დ, კილაძე მ.მ, ჩართოლანი თ, ფიფია გ. ლაპაროსკოპული ქირურგიის დღევანდელი მდგომარეობა საქართველოში და განვითარების პრესპექტივები. მცირე ინვაზიურ ქირურგთა ასოციაციის I კონგრესის შრომათა კრებული, თბილისი, 2-4 ოქტომბერი, 2008 წ. გვერდი 97-98.
3. კილაძე მ.მ, აბულაძე დ, ჩართოლანი თ, ფსალაძე ჯ, ფიფია გ, ნაღველკენჭოვანი დაავადების მკურნალობა ლაპაროსკოპიული და ენდოსკოპიური მეთოდებით. საქართველოს მცირე ინვაზიურ ქირურგთა ასოციაციის I კონგრესის შრომათა კრებული, თბილისი, 2-4 ოქტომბერი, 2008 წ. გვ. 22.
4. კილაძე მ.მ. ნაღველკენჭოვანი დაავადების ქირურგიული მკურნალობის ოპტომიზება ლაპაროსკოპული და ტრადიციული მეთოდებით. (სადოქტორო დისერტაცია). თბილისი 2002.
5. მ.კილაძე, დ. აბულაძე. ლაპაროსკოპიული ქოლეცისტექტომიის შემდეგ ღვიძლქვეშა არის დრენირება ტროკარზე უფრო ფართე დრენაჟით. ექსპერიმენტული და კლინიკური მედიცინა, თბილისი 2001, #1(4), გვ. 32-34.
6. Hugh TB. New strategies to prevent laparoscopic bile duct injury – surgeons can learn from pilots. Surgery 2002; 132: 826.
7. Shah SR, Mirza DF, Afonso R, Mayer AD, McMaster P,Buckels JA. Changing referral pattern of biliary injuries sustained during laparoscopic cholecystectomy. Br J Surg 2000; 87: 890–891.
8. Olsen D. Bile duct injuries during laparoscopic cholecystectomy. Surg Endosc 1997; 11: 133–138.
9. Flum DR, Cheadle A, Prela C, Dellinger EP, Chan L. Bile duct injury during cholecystectomy and survival in medicare beneficiaries. JAMA 2003; 290: 2168–2173.
10. Savader SJ, Lillemoe KD, Prescott CA,Winick AB, Venbrux AC, Lund GB et al. Laparoscopic cholecystectomy-related bile duct injuries: a health and financial disaster. Ann Surg 1997; 225: 268–273.
11. Merriam LT, Kanaan SA, Dawes LG, Angelos P, Prystowsky JB, Rege RV, et al. Gangrenous cholecystitis: analysis of risk factors and experience with laparoscopic cholecystectomy. Surgery 1999;126:680-6.
12. Hunter JG. Avoidance of bile duct injury during laparoscopic cholecystectomy. Am J Surg 1991; 162: 71–76.
13. Archer SB, Brown DW, Smith CD, Branum GD,Hunter JG. Bile duct injury during laparoscopic cholecystectomy: results of a national survey. Ann Surg 2001;234: 549–559.
14. Hugh T.B. New strategies to prevent laparoscopic bile duct injury – surgeons can learn from pilots. Surgery 2002; #132: pp. 826–835.
15. Shah SR, Mirza DF, Afonso R, Mayer AD, McMaster P, Buckels JA. Changing referral pattern of biliary injuries sustained during laparoscopic cholecystectomy. Br J Surg 2000; 87: 890 891.
16. Strasberg SM, Hertl M, Soper NJ. An analysis of the problem of biliary injury during laparoscopic cholecystectomy. J Am Coll Surg 1995; 180: 101–125.
17. Dolan JP, Diggs BS, Sheppard BC, Hunter JG. Ten-year trend in the national volume of bile duct injuries requiring operative repair. Surg Endosc 2005; 19: 967-973
18. Nair R, Dunn D, Fowler S, Mc Cloy. Progress with cholecystectomy: improving results in England and Wales. Br J Surg 1997; 84: 1396-1398.
19. Z'graggen K, Wehrli H, Metzger A, Buechler M, Frei E, Klaiber C. Complications of laparoscopic cholecystectomy in Switzerland. A prospective 3-year study of 10,174 patients. Swiss Association of Laparoscopic and Thoracoscopic Surgery. Surg Endosc 1998; 12: 1303-1310.
20. Moore MJ, Bennett CL . The learning curve for laparoscopic cholecystectomy.The Southern Surgeons Club. Am J Surg1995; 170:55–59.
21. Andren-Sandberg A, Johansson S, Bengmark S. Accidental lesions of the common bile duct at cholecystectomy.II. Results of treatment. Ann Surg. 1985; 201:452–455.
22. Gharaibeh KI, Ammari F, Al-Heiss H, Al-Jaberi TM, Qasaimeh GR, Bani-Hani K, et al. Laparoscopic cholecystectomy for gallstones. Ann Saudi Med 2001;21:312-6.
23. Olsen DO. Bile duct injuries during laparoscopic cholecystectomy: A decade of experience. J Hepatobiliary Pancreat Surg 2000;7:35-9.
24. Carbonell AM, Lincourt AE, Kercher KW, Matthews BD, Cobb WS, Sing RF, Heniford BT. Do patient or hospital demographics predict cholecystectomy outcomes? A nationwide study of 93,578 patients. Surg Endosc 2005; 19: 767-773.
25. S. Connor and O. J. Garden Bile duct injury in the era of laparoscopic cholecystectomy. British Journal of Surgery 2006; 93: 158–168.
26. Troidl H. Disasters of endoscopic surgery and how to avoid them: error analysis. World J Surg 1999; 23: 846–855.

27. Slater K, Strong RW,Wall DR, Lynch SV. Iatrogenic bile duct injury: the scourge of laparoscopic cholecystectomy. ANZ J Surg 2002; 72: 83–88.
28. Phillips PA, Amaral JF. Abdominal access complications in laparoscopic surgery. J Am Coll Surg. 2001;192:525–36. [PubMed]
29. Erol DD, Polat C, San O. Internet J Anaesthesiol. 2005. The diagnosis and early treatment of acute hemorrhagic shock after laparoscopic cholecystectomy; p. 9
30. Shamiyeh A, Wayand W. Laparoscopic cholecystectomy: Early and late complications and their treatment. Langenbecks Arch Surg. 2004;389:164–71
31. Vagenas K , Karamanako s S N , S p y r o p o u l o s C , Panagiotopoulos S, Karanikolas M, Stavropoulos M. Laparoscopic cholecystectomy: A report from a single center. World J Gastroenterol 2006; 12(24): 3887-3890.
32. Memon W, Khanzada TW, Samad A, Laghari MH. Complications of laparoscopic cholecystectomy at Isra University Hospital, Hyderabad. Pak J Med Sci 2009;25(1):69-73.
33. Cuschieri A, Dubois F, Mouiel J, Mouret P, Becker H, Buess G, Trede M, Troidl H (1991) The European experience with laparoscopic cholecystectomy. Am J Surg 161:385–387.
34. Yeh CN, Chen MF, Jan YY (2002) Laparoscopic cholecystectomy in 226 cirrhotic patients. Experience of a single center in Taiwan. Surg Endosc 16:1583–1587.
35. Puggioni A, Wong LL (2003) A metaanalysis of laparoscopic cholecystectomy in patients with cirrhosis. J Am Coll Surg 197:921–926.
36. Morino M, Cavuoti G, Miglietta C, Giraudo G, Simone P (2000) Laparoscopic cholecystectomy in cirrhosis: contraindication or privileged indication? Surg Laparosc Endosc Percutan Tech 10:360–363
37. W.H. Lau, E. Lai. Classification of iatrogenic bile duct injury Hepatobiliary Pancreat Dis Int 2007; 6: 459-463.
38. Bismuth H. Postoperative strictures of the bile ducts. In Blumgart LH (ed.) The Biliary Tract V. New York, NY: Churchill-Livingstone;1982:209-218.
39. Bismuth H, Majno PE. Biliary strictures: classification based on the principles of surgical treatment. World J Surg 2001;25:1241-1244.
40. Neuhaus P, Schmidt SC, Hintze RE, Adler A, Veltzke W, Raakow R, et al. Classification and treatment of bile duct injuries after laparoscopic cholecystectomy. Chirurg 2000;71: pp.166-173.
41. Kuldip S, Ashish O. Laparoscopic cholecystectomy: Is there a need to convert? J Minim Access Surg 2005;1:59-62.
42. Kilaze M, D. Abuladze, T. Chartolani, G. Melotti. Laparoscopic surgery of difficult gallbladders. Materials and abstract- book of the 1-st Mediterranean and Middle eastern Endoscopic Surgery Congress, Kaslik - Lebanon, November 16-19 -2000, pp. 13-17.
43. Richardson MC, Bell G, Fullarton GM. Incidence and nature of bile duct injuries following laparoscopic cholecystectomy: an audit of 5913 cases. West of Scotland Laparoscopic Cholecystectomy Audit Group. Br J Surg 1996; 83:1356-60.
44. Nachnani J, Supe A. Pre-operative prediction of difficult laparoscopic cholecystectomy using clinical and ultrasonographic parameters. Indian J Gastroenterol 2005;24:16-8.
45. Mir IS, Mohsin M, Kirmani O, Majid T, Wani K, Hassan MU, et al. Is intra-operative cholangiography necessary during laparoscopic cholecystectomy? A multicentre rural experience from a developing world country. World J Gastroenterol 2007;13:4493-7.
46. Davidoff AM, Pappas TN, Murray EA, Hilleren DJ,Johnson RD, Baker ME, et al. isms of major biliary injury during laparoscopic cholecystectomy. Ann Surg 1992;215:196-202.
47. Branum G, Schmitt C, Baillie J, Suhocki P, Baker M, Davidoff A, Branch S, Chari R, Cucchiaro G, Murray E, et al. Management of major biliary complications after
48. laparoscopic cholecystectomy. Ann Surg 1993;217:532-541.
49. Strasberg SM, Hertl M, Soper NJ. An analysis of the problem of biliary injury during laparoscopic cholecystectomy. J Am Coll Surg 1995;180:101-125.
50. McMahon AJ, Fullarton G, Baxter JN, O'Dwyer PJ. Bile duct injury and bile leakage in laparoscopic cholecystectomy. Br J Surg 1995;82:307-313.
51. Stewart L, Robinson TN, Lee CM, Liu K, Whang K, Way LW. Right hepatic artery injury associated with laparoscopic bile duct injury: incidence, mechanism, and consequences. J Gastrointest Surg 2004;8:523-531.
52. Flum DR, Cheadle A, Prela C, Dellinger EP, Chan L. Bile duct injury during cholecystectomy and survival in medicare beneficiaries. JAMA 2003; 290: 2168–2173.
53. Stewart L,Way LW. Bile duct injuries during laparoscopic cholecystectomy. Factors that influence the results of treatment. Arch Surg 1995; 130: 1123–1129.
54. Lohan D, Walsh S, McLoughlin R, Murphy J. Imaging of the complications of laparoscopic cholecystectomy. Eur Radiol 2005; 15:904–912.
55. Shea JA, Healey MJ, Berlin JA, et al. Mortality and complications associated with laparoscopic cholecystectomy. Ann Surg 1996; 224:609–620.

56. Abdel Wahab M., el-Ebiedy G., Sultan A., el-Ghawalby N, Fathy O., Gad el-Hak N. et al. Postcholecystectomy bile duct injuries: experience with 49 cases managed by differenttherapeutic modalities. Hepatogastroenterology 1996; 43: pp. 1141–1147.
57. Lee CM, Stewart L,Way LW. Postcholecystectomy abdominal bile collections. Arch Surg 2000; 135: 538–544.
58. Carroll BJ, Birth M, Phillips EH. Common bile duct injuries during laparoscopic cholecystectomy that result in litigation.Surg Endosc 1998; 12: 310–314.
59. Doctor N, Dooley JS, Dick R,Watkinson A, Rolles K, Davidson BR. Multidisciplinary approach to biliary complications of laparoscopic cholecystectomy. Br J Surg 1998; 85: 627–632.
60. Schmidt SC, Settmacher U, Langrehr JM, Neuhaus P.Management and outcome of patients with combined bile duct and hepatic arterial injuries after laparoscopic cholecystectomy. Surgery 2004; 135: 613–618.
61. Schmidt SC, Langrehr JM, Hintze RE, Neuhaus P. Long-term results and risk factors influencing outcome of major bile duct injuries following cholecystectomy. Br J Surg 2005; 92: pp. 76–82.
62. Heise M, Schmidt SC, Adler A, Hintze RE, Langrehr JM, Neuhaus P (2003) Management of bile duct injuries following laparoscopic cholecystectomy. Zentralbl Chir 128:944–951.
63. Shamiyeh A, Wayand W. Laparoscopic cholecystectomy: early and late complications and their treatment. Langenbecks Arch Surg 2004; 389: 164–171.
64. Woodfield JR, Windsor JA. Spilled gallstones cannot be ignored. Am J Surg 2006; 192:270–271.
65. ehetner J, Shamiyeh A, Wayand W. Lost gallstones in laparoscopic cholecystectomy: all possible complications. Am J Surg 2007; 193:73–78.
66. Yamamuro M, Okamoto B, Owens B. Unusual presentations of spilled gallstones. Surg Endosc 2003; 17:1498.
67. McClure MJ, Mercer EE. Post laparoscopic cholecystectomy abscess: calculus or clip. Clin Radiol 2000; 55:887–890.
68. Torello Viera F, Armellini E, Rosa L, et al. Abdominal spilled stones: ultrasound findings. Abdom Imaging 2006; 31:564–567.
69. Morrin MM, Kruskal JB, Hochman MG, Saldinger PF, Kane RA. Radiologic features of complications arising from dropped gallstones in laparoscopic cholecystectomy patients. AJR 2000; 174: 1441–1445.
70. Daoud F, Awwad ZM, Masad J. Colovesical fistula due to a lost gallstone following laparoscopic cholecystectomy: report of a case. Surg Today 2001; 31:255–257.
71. Bebawi M, Wassef S, Ramcharan A, Bapat K. Incarcerated indirect inguinal hernia: a complication of spilled gallstones. JSLS 2000; 4: 267–269.
72. Kama N, Kologlu M, Reis E, Atli M, Dolapci M. Risks score for conversion from laparoscopic to open cholecystectomy. The American Journal of Surgery June 2001; Vol.181, Iss 6, pp. 520-525.
73. Kuldip S, Ashish O . Laparoscopic cholecystectomy- Is there a need to convert? J Min Access Surg 2005; 1:59-62.
74. Tayab M, Ahsan RS, Khan MR. Conversion from laproscopic to open Cholecystectomy.Multivariant analysis of preoperative risk factors. J Post-grad Med 2005;51:17-20.
75. Rosen M, Brody F, Ponsky. Predictive factors for conversion of laparoscopic cholecystectomy. Am J Surg September 2002; Vol.184, Issue 3, pages 254-258.
76. Tarcoveanu E, Nicculescu D, Georgescu S. Conversion in laparoscopic cholecystectomy. Chir-urgia.2005;100:437-44.
77. Rosen M, Brody F, Ponsky J. Predictive factors for conversion of laparoscopic cholecystectomy. Am J Surg 2002:184:254-8.
78. Jeremy M. Lipman MD, Jeffer A. Claridge MD et al: Preoperative findings predict conversion from laparoscopic to open cholecystectomy. Surgery Volume 142, Issue 4, October 2007, pages 556-565.
79. Jeremy M. Lipman MD, Jeffer A. Claridge MD et al: Preoperative findings predict conversion from laparoscopic to open cholecystectomy. Surgery Volume 142, Issue 4, October 2007, pages 556-565.
80. Alponat A, Kum CK, Koh BC, Rajnakova A and Goh PM: Predictive factors for conversion of laparoscopic cholecystectomy. World J Surg 1997; Jul-Aug;21(6):629-33.
81. Keulemans YC, Bergman JJ, de Wit LT, Rauws EA, Huibregtse K, Tytgat GN et al. Improvement in the management of bile duct injuries? J AmColl Surg 1998; 187:
82. De Wit LT, Rauws EA, Gouma DJ. Surgical management of iatrogenic bile duct injury. Scand J Gastroenterol Suppl 1999; 230: 89–94.
83. Takegami K, Kawaguchi Y, Nakayama H, Kubota Y, Nagawa H. Preoperative grading system for predicting operative conditions in laparoscopic cholecystectomy. Surg Today 2004;34:331-6.
84. Ibrahim S, Hean TK, HO LS et al. Risk factors for conversion to open surgery in patients undergoing Laparoscopic Cholecystectomy. World J Surg 2006; 30: 1698-704.
85. Schäfer M, Lauper M, Krähenbühl L. A nation's experience of bleeding complications during laparoscopy. Am J Surg. 2000;180:73–7.

86. Deziel DJ, Millikan KW, Economou SG, Doolas A, Ko ST, Airan MC. Complications of laparoscopic cholecystectomy: A national survey of 4292 hospitals & an analysis of 77604 cases. Am J Surg 1993;165:9-14.
87. Jones DB, Soper NJ. Complications of laparoscopic cholecystectomy. Ann Rev Med 1996;47:31
88. Rajan KV., Kate V., Ananthakrishnan N., Elangovan S. Role of operativeflexible choledochoscopy in calculous biliary tract disease. // Trop Gastroenterol., 2000 Apr-Jun. Vol. 21(2). pp. 80-83.
89. Rawat B., Burenne H.J. Extracorporeal shock wave lithotripsy of calcified gallstones: Work in progress // Radiology, 1990. Vol.175. P.667-670.
90. Rawat B., Fache J.S., Malone D.E. et al. Biliary lithotripsy without oral chemolitholysis: The Vancouver experience // Biliary Lithotripsy /Ed.: Burhenne H.J., Paumgartener G., Ferrucci J.T. Chicago: Year Book, 1990. Vol.11. P.111-122.
91. Reidtmann H.J., Obeid T., Aeberhard P., Sakmann P. Fasciola Hepatica - eine seltene Ursache der akuten Cholezystitis mit cholestatischen ikterus // Journal Suisse de Medecine, 1995 sep.2. Vol.125(35). P.1643-1648.
92. Sackmann M., Delius M., Sauerbruch T., Holl J. et al. Shock-wave lithotripsy of gallbladder stones: the first 175 patients // N. Engl. J. Med., 1988. Vol.318. P.393-397.
93. Sackmann M., Ippisch E., Sauerbruch T., Holl J. et al. Early gallstone recurrence rate after successful shock-wave therapy // Gastroenterology, 1990. Vol.98. P. 392-396.
94. Sare M., Gurer S., Taskin V. et al. Mirizzi syndrome: choice of surgical procedure in the laparoscopic era (Abstract) // J. Surgical Endoscopy, 1997 May. Vol. 11. N5. P.524.
95. Sarli L., Villa F., Marchesi F. Hernioplasty and simultaneous laparoscopic cholecystectomy: a prospective randomized study of open tension-free versus laparoscopic inguinal hernia repair. // Surgery, 2001 May. Vol.129(5). P. 530-536.
96. Simon E., Kelemen O., Knausz J. et al. Synchronically performed laparoscopic cholecystectomy and hernioplasty.//Acta Chir Hung., 1999. Vol.38(2). P.205-207.
97. Soper N.J., Brunt L.M., Gallery M.P. et al. Role of laparoscopic Cholecystectomy in the management of acute gallstone pancreatitis // Am. J. Surg., 1994. Vol. 167. P.42-51.
98. Thistle J.L., May G.R., Bender C.E., Williams H.J. et al. Dissolution of cholesterol gallblader stones by methyl-tert-butyl ether administered by percutaneous transhepaic catheter // N. Engl. J. Med., 1989. Vol.320. P.633-638.
99. Thompson J.S.,Philben V.J., Hodgson P.E. Operative managment of inicidental cholelithiasis // Am. J. Surg., 1984. Vol.148. P.821-824.
100. Thompson MH., Beneger JR. Cholecystectomy, conversion and complications. // HPB Surg .,2000 Aug. Vol. 11(6). P. 373-378.
101. Uecker J., Adams M., Skipper K.et al. Cholecystitis in the octogenarian: is laparoscopic cholecystectomy the best approach. // Am Surg.,2001 Jul. Vol. 67(7). P,637-640.
102. Vezakis A., Davides D., Birbas K., Ammori BJ., Larvin M., McMahon MJ. Laparoscopic treatment of Mirizzi syndrome. // Surg Laparosc Endosc Percutan Tech, 2000 Feb. Vol. 10(1). P.15-18.
103. Villanova N., Bazzoil F., Taroni F., Frabboni R, Mazzel G., Festi D., Barbera L., Roda E. Gallstone recurrence after successful oral bile acid treatment: A12-year follow-up study and evaluation of long-term postdissolution treatment // Gastroenterology, 1989. Vol.97. P.821-824.
104. Wood T., Macfadyen BV. Diagnostic and choledochoscopy. // Semin Laparösc Surg., 2000 Dec. Vol. 7(4). P. 288-294.
105. Deziel, D. J., Millikan, K. W., Economou, S. G., Doolas, A., Ko, S. T., & Airan, M. C. (1993). Complications of laparoscopic cholecystectomy: A national survey of 4,292 hospitals and an analysis of 77,604 cases. American Journal of Surgery, 165, pp. 9-14.

ლაპაროსკოპული ქოლედოქოლითოტომია

მ. ყილაძე, თ. ჩართოლანი

ლაპაროსკოპული ქოლეცისტექტომიის მაღალმა ეფექტურობამ განაპირობა ამ ახალი მცირეინვაზიური მეთოდიკის ადაპტირება ქოლედოქოლითიაზის სამკურნალოდ. გასული საუკუნის 90-იანი წლების დასაწყისშივე განხორციელდა ქოლედოქოლითიაზის ლაპაროსკოპული მკურნალობის პირველი ცდები და პარალელურ რეჟიმში კლინიკები აღიჭურვა ახალი თაობის შესაბამისი ინსტრუმენტებით და აპარატურით.

ნაღვლის ბუშტის კენჭებით დაავადებულ პაციენტთა 10-15%-ს ნაღვლის საერთო სადინარშიც აღენიშნებათ კონკრემენტების არსებობა, რაც ხშირ შემთხვევებში იწვევს სერიოზული სახის გართულებებს, როგორიცაა მექანიკური სიყვითლე, ქოლანგიტი, ღვიძლის აბსცესი და ბილიარული პანკრეატიტი (E.J. Williams et al, 2008; A.L. DePaula et al, 1993; J.G. Hunter, 1992).

ქოლედოქოლითიაზიის მკურნალობის ლაპაროსკოპული მეთოდიკის შემუშავება და ქირურგიულ პრაქტიკაში მისი სწრაფი დანერგვის ძირითად მიზეზს წარმოადგენდა ლაპაროსკოპული ქოლეცისტექტომიის დროს ქოლედოქოლითიაზის ინტრაოპერაციული დიაგნოსტირების მაღალი სიხშირე, 3 დან 10%-მდე (J.S. Barkun et al, 1992; R. Fraze et al, 1993).

ქოლედოქოლითიაზის ინტრაოპერაციული დიაგ - ნოსტიკისთვის დაინერგა ლაპარასკოპული ქოლანგიოგრაფიის და ულტრასონოგრაფიის მეთოდები, რო - მელთაგან უპირატესობა ცალსახად მიენიჭა ლაპარო - სკოპულ ფლუოროსკოპიულ ქოლანგიოგრაფიას, რომელიც ითვლება ჰეპატოქოლედოქუსის შესაძლო ექსპლო - რირების ან კენჭების ექსტრაქციის საწყის ეტაპად.

ერთიანი შეჯერებული მკურნალობის ქირურგიული ტაქტიკა ამ პათოლოგიის მიმართ შემუშავებული არ არის, რაც ძირითადად განპირობებულია შემდეგი ფაქ - ტორებით ან მათი ერთობლიობით:

1. **დაავადების გამოვლინების ფორმა :**
   - **დაავადების მწვავე ფორმები, როდესაც აუცილებელია გადაუდებელი ოპერაციის ჩატარება სპეციფიკური გამოკვლევების გარეშე;**
   - **დაავადების არსებობა ხანშიშესულ და მოხუცი ასაკის პაციენტებში სადაც ხშირია თანმხვედრი მძიმე პათოლოგიები;**

2. **სპეციფიკური ხასიათის გამოკვლევების ჩატარების და მცირე ინვაზიური მეთოდების გამოყენების შეუძლებლობა ან მათი არაეფექტურობა, განპირობებული ლოჯისტიკური პრობლემებით ან ექიმის არასათანადო კვალიფიკაციით:**
   - **რეტროგრადული ქოლანგიოგრაფია;**
   - **რეტროგრადული პაპილოტომია და ჰეპატოქოლედოქუსიდან კენჭების ექსტრაქცია;**
   - **კანგავლითი ქოლანგიოგრაფია;**
   - **რადიოლოგიური გამოკვლევები;**

3. **ოპერატორის არასაკმარისი გამოცდილება ლაპაროსკოპულ და ჰეპატობილიარულ ქირურგიაში;**

4. **ქოლედოქოლითიაზის მძიმე კლინიკური მიმდინარეობა, განპირობებული კონკრემენტების დიდი ზომით (>10 სმ), ქოლანგიტის ან თანმხვედრი მწვავე პანკრეატიტის არსებობით;**

5. **ქოლელითიაზის მკურნალობისთვის მოწოდებული ქირურგიული მეთოდებისთვის დამახასიათებელი სპეციფიკური ხასიათის გართულებების შესაძლო განვითარება;**

6. **ოპერაციის მაღალი თვითღირებულება.**

გეგმიური ქოლელითიაზის მკურნალობის ყველაზე გავრცელებულ მეთოდს წარმოადგენს რეტროგრადული პაპილოტომია, ჰეპატოქოლედოქუსიდან კენჭების ექსტრაქცია და შემდგომი ლაპაროსკოპული ქოლეცისტექტომია. თუმცა ავტორთა ნაწილი ახალგაზრდა ასაკის პაციენტებში უპირატესობას ანიჭებენ ფატერის დვრილის შემანარჩუნებელ ჩარევას – ლაპაროსკოპულ ქოლეცისტექტომიას ქოლედოქოლითოტომიით ან კონკრემენტების ტრანსცისტიკურ ექსტრაქციას.

რეტროგრადული ქოლნაგიოპანკრეატოგრაფია პირველად შესრულდა 1974 წელს ქოლედოქოლითიაზის დიაგნოსტიკის მიზნით და აღნიშნული მცირეინვაზიური მეთოდი პაპილოტომიასთან ერთად მალევე იყო გამოყენებული ჰეპატოქოლედოქუსიდან კენჭების ექსტრაქციისთვის (D.R. Urbach, et al, 2001, J.B. Petelin, 2004).

1932 წელს P.L. Mirizz-იმ შეასრულა პირველი ღია ინტრაოპერაციული ქოლანგიოგრაფია, ხოლო ლაპაროსკოპული ქოლანგიოგრაფია და ქოლედოქოლითიაზის დიაგნოსტირება შესრულდა 1991 წელს Spaw-ის და თანაავტორების მიერ, რასაც მყისიერად მოყვა ქოლედოქოსკოპიის და კონკრემენტების ექსტრაქციის ლაპაროსკოპული მეთოდების დანერგვა.

ავტორთა მნიშვნელოვანი ნაწილი რისკის ჯგუფის პაციენტებში და პაციენტთა კონტიგენტში, სადაც გამოხატულია ქოლანგიტის ან პანკრეატიტის თანმხვედრი კლინიკური სურათი, იყენებენ ქოლელითიაზის მკურნალობის ორეტაპიან ტაქტიკას (ენდოსკოპიური პაპილოტომია და შემდგომი ლაპაროსკოპული ქოლეცისტექტომია), ხოლო დაბალი რისკის მქონე პაციენტებში მიმართავენ ერთეტაპიან ჩარევას - ლაპაროსკოპულ ქოლეცისტექტომიას და კონკრემენტების ტრანსცისტიკურ ან ტრანსქოლედოქურ ექსტრაქციას (T. Liu et al, 2001; A. Cuschieri et al, 1999; Q. Wei at al, 2003; D. Martin et al, 2006; A. Pichon Riviere et al, 2005).

ქოლელითიაზის ლაპაროსკოპული მკურნალობისთვის მოწოდებულია შემდეგი ტიპის ოპერაციები:

- ქოლელითოტომია და კონკრემენტების ექსტრაქცია ბუშტის სადინარის ყელიდან;
- ლაპაროსკოპული ქოლედოქოლითოტომია;
- კომბინირებული ლაპაროსკოპული ქოლეცისტექ - ტომია და რეტროგრადული პაპილოტომია;
- თორმეტგოჯა სფინქტერის დილატაცია და კონკრემენტების სითხის წნევით თორმეტგოჯა ნაწლავის სანათურში გადატანა („ტრანსცისტიკური ბილიარული დეკომპრესია“);
- კომბინირებული ლაპაროსკოპული ქოლეცისტექტომია და ანტეგრადული პაპილოტომია;

პრაქტიკული დატვირთვა აქვს მხოლოდ ორი ტიპის ოპერაციას: კონკრემენტების ექსტრაქციას ბუშტის სადინარის ყელიდან და ქოლედოქოლითოტომიას.

ლაპაროსკოპული ქოლედოქოლითოტომიის შესრულებისთვის საჭიროა შემდეგი სპეციფიკური ხასიათის ინსტრუმენტები: ნაღვლის სადინარის დილატატორი; სხვადასხვა კალიბრის ქოლედოქოსკოპები, აღჭურვილი ინდივიდუალური ვიდეოკამერით, შუქის წყაროთი და მონიტორით; დორმიას კალათა; ფოგარტის ბალონ-კათეტერი (4-5 Fr); კერის T-ს მაგვარი მილი.

ქოლედოქოლითიაზის ლაპაროსკოპული კორეგირების მაღალი ეფექტურობა ბევრად განაპირობა ბოჭკოვანი ქოლედოქოსკოპების გამოყენებამ (დიამეტრი 2,2-5,2 მმ, სამუშაო არხის დიამეტრი – 1,7-2,2 მმ)



სურათი 1. დორმიას კალათა

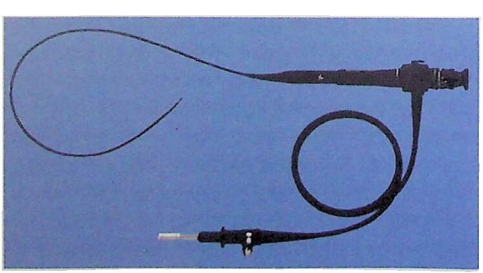

სურათი 2. ბოჭკოვანი ქოლედოქოსკოპი

ქოლედოქოლითოექსტრაქცია ბუშტის სადინარიდან. ნაღვლის ბუშტის სადინარიდან კონკრემენტების ექსტრაქცია მეტწილ შემთხვევებში მაღალეფექტურია და კვალიფიციური ქირურგისთვის მარტივი შესასრულებელია. აღნიშნული მეთოდი ნაკლებ ტრავმულია და გამოიყენება, როგორც ინტრაოპერაციული ქოლანგიოგრაფიის შემდგომი ეტაპი, იმ შემთხვევებში, როდესაც ერთ სანტიმეტრამდე ზომის კონკრემენტები განთავსებულია ბუშტის სადინარის და ღვიძლის საერთო სადინარის შეერთების ადგილის დისტალურად (R. Tinoco et al, 2008; B. Topal at al, 2007; G.J. Taylor et al, 2007), თუმცა ბოლო თაობის ქოლედოქოსკოპები ბილიარული ხის პროქსიმალური ნაწილის რევიზიის და, შესაბამისად, კონკრემენტის ექსტრაქციის საშუალებასაც იძლევიან.

კენჭების ტრანსცისტიკური ექსტრაქციის მნიშვნელოვან უპირატესობას წარმოადგენს ქოლედოქუსის ყრუდ დატოვების შესაძლებლობა. პაციენტის სტაციონარში დაყოვნების ვადები და პოსტოპერაციული პერიოდის მიმდინარეობა გაურთულებელი ლაპაროსკოპული ქოლეცისტექტომიის იდენტურია, რის გამოც ქირურგთა უმეტესობა ამ მეთოდიკას ანიჭებს უპირატესობას (C. Stromberg et al, 2008; A.J. Campbell-Lloyd et al, 2008; C.N. Tang et al, 2006).

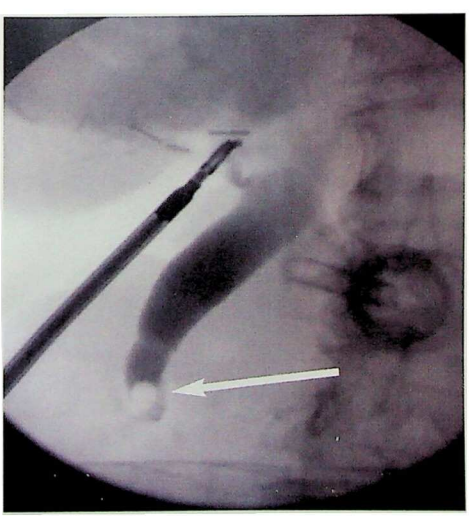

სურათი 3. კონკრემენტი სადინარის დისტალურ ნაწილში

მას შემდეგ, რაც ტრანსკუტანული ქოლანგიოგრაფიით ან სონოგრაფიით დადასტურდება ნაღვლის საერთო სადინარის დისტალურ ნაწილში კონკრემენტების არსებობა (სურათი 3), დამატებით მარჯვენა ფერდქვეშა არეში იდგმება 5 მმ დიამეტრის ტროკარი ქოლედოქოლითოტომიის შესრულებისთვის საჭირო ინსტრუმენტების შესაყვანად (სურათი 4). სასურველია ტროკარი ჩაიდგას ნაღვლის საერთო სადინარის პერპენდიკულარულად.

აქვე უნდა აღინიშნოს, რომ თუ იგეგმება ბოჭკოვანი ქოლედოსკოპის გამოყენება, აუცილებელია ე.წ. ატრავმული სარქველით ან „ფოტოგრაფიული" დიაფრაგმით აღჭურვილი ტროკარის ჩადგმა, ვინაიდან როგორც ერთჯერადი, ასევე მრავალჯერადი სტანდარტული ტროკრების სარქველი უხეშია და დიდია ქოლედოსკოპის დაზიანების რისკი.

იმ შემთხვევაში, თუ ბუშტის სადინარის დიამეტრი ნაკლებია ქოლედოსკოპის დიამეტრზე, აუცილებელი ხდება სანათურის გაფართოება სხვადასხვა კონსტრუქციის ბუჟ-დილატატორების საშუალებით ან ხორციელდება ბუშტის სადინარის კედლის გრძლივი ჩაჭრა ჰეპატოქოლედოქუსის მიმართულებით.

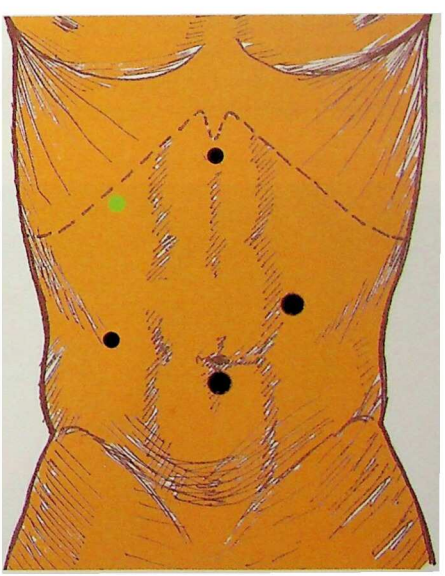

სურათი 4. დამატებითი 5 მმ ტროკარის ჩადგმა

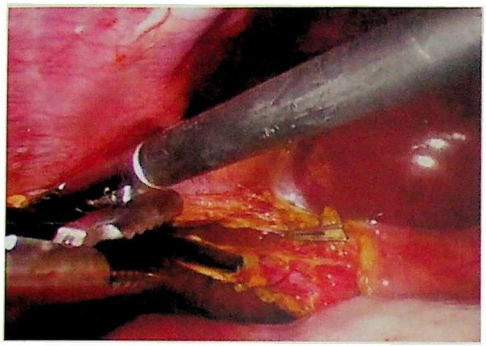

. **სურათი 5.** ქოლედოსკოპის ჩადგმა ქოლედოქუსში

სადინარის გაფართოების შემდეგ 5 მმ დიამეტრის ტროაკარიდან მუცლის ღრუში შეყვანილი ქოლედოსკოპი ტრანსცისტიკურად იდგმება ქოლედოქუსში (სურათი 5).

ვიზუალიზაციის გაუმჯობესების მიზნით ნაღვლის საერთო სადინარი ირეცხება იზოტონური სსნარით. კონკრემენტების აღმოჩენის შემთხვევაში, ქოლედოსკოპის სამუშაო არხში ტარდება დორმიას კალათა და ხორციელდება კონკრემენტის ექსტრაქცია ვიდეოკონტროლით. განმეორებითი ჩარევა გრძელდება, სანამ არ შესრულდება ნაღვლის საერთო სადინარში არსებული ყველა კონკრემენტის ექსტრაქცია (სურათი 6).

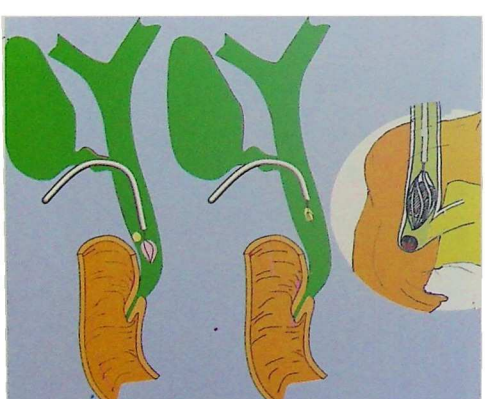

სურათი 6. კონკრემენტების ექსტრაქცია დორმიას კალათით

საკონტროლო ქოლანგიოგრაფიის შემდეგ ბუშტის სადინარი კლიპირდება ან ლიგირდება და ჩარევა მთავრდება ქოლეცისტექტომიით. იმ შემთხვევებში, როდესაც სადინარის კლიპირება არ ხერხდება ან ადგილი აქვს თანმხვედრ ინდურაციულ პანკრეატიტს, ქოლედოქუსში იდგმება ტრანსცისტიკური დრენაჟი, რომლის ჰერმეტიზაცია ხორციელდება ინტრაკორპორალური ნაკერებით.

თუ საოპერაციო ოთახი აღჭურვილია შესაბამისი რადიოლოგიური აპარატურით (ფლუოროსკოპული კონტროლი), აღნიშნული პროცედურის „ნაკლებად რეკომენდირებულ" ალტერნატიულ მეთოდს წარმოადგენს ფოგარტის კათეტერით კონკრემეტების ექსტრაქცია: ფოგარტის კათეტერი ტრანსცისტიკურად იდგმება ქოლედოქუსში და ფლუოროსკოპული კონტროლით ეტაპობრივად ტარდება კონკრემენტების დისტალურად ფატერის დვრილის მიმართულებით. კონკრემენტების ღვიძლის საერთო სადინარში მიგრირების საპროფილაქტიკოდ ბუშტის სადინარის და ღვიძლის საერთო სადინარის შეერთების ადგილთან ღვიძლის საერთო სადინარი იკეტება ატრავმატული მომჭერით. კათეტერის ბოლოში ჩამონტაჟებული ბალონი იბერება და ხდება მისი რეტრაქცია კონკრემენტებთან ერთად (სურათი 7).

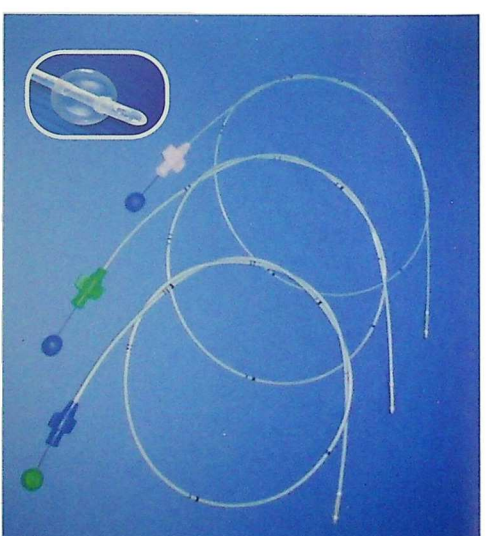

სურათი 7. ფოგარტის კათეტერები

ნაღვლის საერთო სადინარიდან კონკრემენტების სრული ამოღება კონტროლდება განმეორებითი ინტრაოპერაციული ქოლანგიოგრაფიით. კონკრემენტების ამოღება გრძელდება მანამ, სანამ არ შესრულდება ნაღვლის საერთო სადინარში არსებული ყველა კონკრემენ - ტის ექსტრაქცია.

როდესაც ჰეპატოქოლედოქუსის გამტარობა საკონ-ტროლო ქოლანგიოგრაფიის საფუძველზე ეჭვს აღარ იწვევს, ბუშტის სადინარის კლიპირების ან ლიგირების შემდეგ სრულდება ქოლეცისტექტომია.

ნაღვლის საერთო სადინარის დისტალურ ნაწილში მცირე ზომის (>3 მმ) კონკრემენტების არსებობისას შესაძლებელია გამოყენებული იყოს ე.წ „ტრანსცისტიკური ბილიარული დეკომპრესია": ფატერის დვრილის ტრანსცისტიკური ბუჟირების შემდეგ, კონკრემენტებისგან პროქსიმალურად იდგმება ფოგარტის ან ფოლეის კათეტერი, რომლის ბალონის გაბერვის შემდეგაც წნევის ქვეშ ხორციელდება საერთო სადინარის „ჩარეცხვა" იზოტონური ხსნარით (სურათი 8).

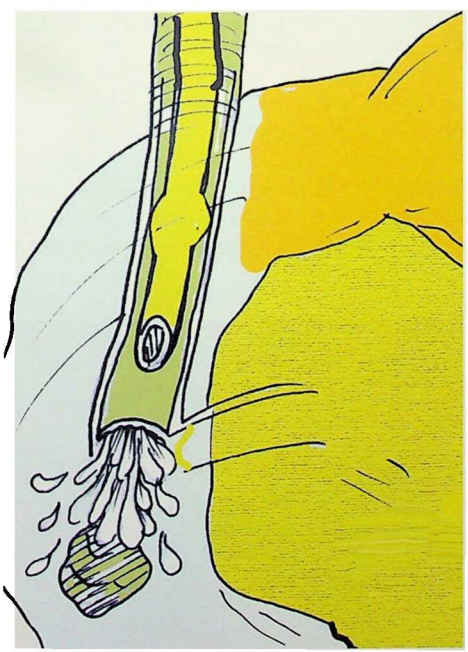

სურათი 8. ტრანსცისტიკური ბილიარული დეკომპრესია

ლაპაროსკოპული ქოლედოქოლითოტომია. ნაღვლის ბუშტის სადინარის და არტერიის გადაკვეთის შემდეგ ატრავმული დამჭერით სადინარის ტაკვი იქაჩება მარჯვნივ, რაც უზრუნველყოფს ჰეპატოქოლედოქუსის საიმედო ფიქსაციას. მიკროსკალპელით ან მაკრატლით ნაღვლის საერთო სადინარის წინა კედელზე ტარდება გრძლივი მიმართულების განაკვეთი (სურათი 9-10).

განაკვეთის სიგრძე დამოკიდებულია კონკრემენტების ზომებზე. ოპერაციის ამ ეტაპზე არ არის რეკომენდებული ელექტროქირურგიული იარაღების გამოყენება, ვინაიდან დიდია ნაღვლის საერთო სადინარის თერმული დაზიანების რისკი, შემდგომი სტრიქტურების განვითარებით.

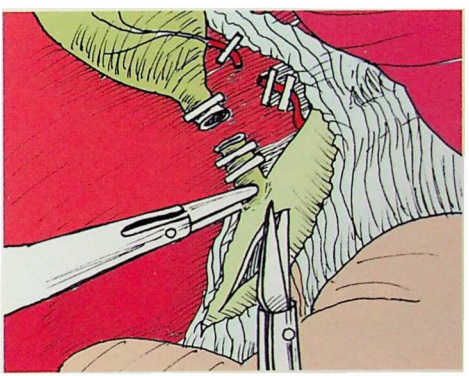

სურათი 9. ქოლედოქოტომია

სურათი 10. ქოლედოქოტომია

სურათი 11. კონკრემენტის ამოღება მომჭერით

სურათი 13. კონკრემენტები ქოლედოქში

ქოლედოქუსის გახსნის შემდეგ სანათური ირეცხება იზოტონური სსნარით. განაკვეთის არეში არსებული თავისუფალი კონკრემენტების ამოღება შესაძლებელია ატრავმატული მომჭერის საშუალებით (სურათი 11).

ჰეპატოქოლედოქუსის ექსპლორირების მიზნით სანათურში იდგმება ქოლედოსკოპი (სურათი 12). პირველ რიგში კონტროლდება ბილიარული ხის დისტალური, ხოლო შემდგომ – პროქსიმალური ნაწილები. კონკრემენტის არსებობის შემთხვევაში ქოლედოსკოპის სამუშაო არხში იდგმება დორმიას კალათა, რომელიც ვიდეოკონტროლით ტარდება კონკრემენტის დისტალურად და ხდება ამ უკანასკნელის ექსტრაქცია (სურათი 13-14).

მას შემდეგ, რაც ყველა კონკრემენტი იქნება ამოღებული ნაღვლის სადინარი დრენირდება კერის T-ს მაგვარი დრენაჟით (სურათი 14-15) და ქოლედოქოტომიური განაკვეთი იკერება კვანძოვანი ან უწყვეტი ნაკერით, 3,0-4,0 ზომის გაწოვადი ძაფით (სურათი 16).

T-ს მაგვარი დრენაჟი ტარდება მარჯვენა მეზოგასტრიუმში არსებულ ტროაკარულ ჭრილობაში და ფიქსირდება. მუცლის ღრუს სანაციის შემდეგ ღვიძლქვეშა სივრცეში იდგმება საკონტროლო დრენაჟი.

იმ შემთხვევებში, როდესაც ჰეპატოქოლედოქუსის დიამეტრი 8 მმ-ზე მეტია, შესაძლებელია ქოლედოქოტომიური ჭრილობის ყრუდ დახურვა (სურათი 15), ხოლო ახალგაზრდა ასაკის პაციენტებში რიგი ავტორები მოუწოდებენ ქოლედოქუსის ენდობილიარულ ანტეგრადულ სტენტირებას და ქოლედოქოტომიური ჭრილობის ყრუდ დახურვას. ენდობილიარული სტენტის

სურათი 12. ქოლედოსკოპის ჩადგმა ქოლედოქში

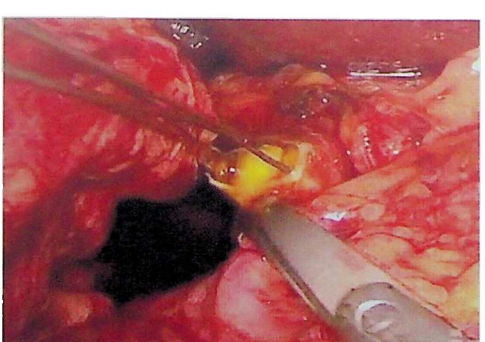

სურათი 14. კონკრემენტის ამოღება დორმიას კალათით

სურათი 15. კერის დრენაჟის ჩადგმა ქოლეცდოქში

სურათი 17. კერის დრენაჟის ფიქსირება ქოლეცდოქში

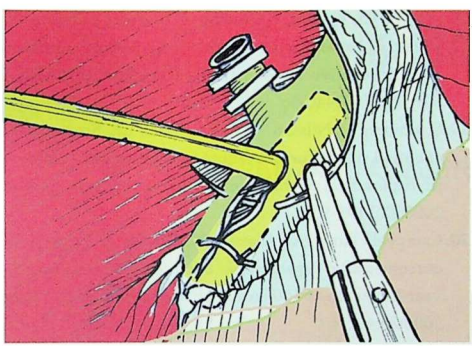

სურათი 16. კერის დრენაჟის ჩადგმა ქოლეცდოქში

სურათი 18. კერის დრენაჟის ჩადგმა ქოლეცდოქში

ამოღება ხდება ოპერაციიდან ორი კვირის პერიოდში (A.M. Isla et al, 2004; E.K. Kim et al, 2004; J.S. Wu et al, 2002).

მრავალმა რანდომიზებულმა კვლევამ დაადასტურა ქოლეცდოქოლითიაზის ლაპაროსკოპული მკურნალობის მაღალი ეფექტურობა. სპეციალიზირებულ კლინიკებში წარმატებული ოპერაციების წილი 83-96%-ს შეადგენს, ხოლო გართულებების მაჩვენებელი 10-12%-ს, რომელთა უმეტესობა განეკუთვნება ისეთ უმნიშვნელო ხასიათის გართულებებს, როგორიცაა გულისრევა, ღებინება, დიარეა და ცხელება. სერიოზული ხასიათის გართულებები, როდესაც საჭირო გახდა განმეორებითი ჩარევა, აღირიცხა შემთხვევათა 0,8-1%-ში. ამავე კვლევების მონაცემებით, ლეტალობის მაჩვენებელი ძალიან დაბალია და შეადგენს დაახლოებით 1%-ს (J.E. Verbesey et al, 2008; D.J. Martin et al, 2006).

ლიტერატურული მონაცემებით, ქოლეცდოქოლითიაზის ლაპაროსკოპული მკურნალობა შემთხვევათა 83-88 %-ში წარმოებს.

2002-2010 წლებში ქ. თბილისის თორაკო-აბდომინურ კლინიკაში გაკეთდა 19 ლაპაროსკოპული ქოლეცდოქოლითოტომია, ქოლეცდოქუსის კერის მილით დრენირება. კონკრემენტების ექსტრაქცია განხორციელდა დორმიას კალათით, ქოლეცდოსკოპური კონტროლის ქვეშ.

ოპერაციის ხანგრძლივობა მერყეობდა 90-დან 150 წუთამდე, ხოლო სტაციონარში დაყოვნების საშუალო მაჩვენებელმა შეადგინა ზუსტად სამი დღე. ინტრაოპერაციულ გართულებებს ან კონვერსიის შემთხვევებს ადგილი არ ჰქონია. პაციენტთა სრული მედიკო-სოციალური რეაბილიტაციის ხანგრძლივობა მერყეობდა 24-31 დღემდე.

ბიბლიოგრაფია

1. Barkun JS, Barkun AN, Sampalis JS et al. Randomized controlled trial of laparoscopic versus minicholecystectomy. Lancet. 1992;340:1116–1119.
2. Frazee R, Roberts J, Symmonds R et al. Combined laparoscopic and endoscopic management of cholelithiasis and choledocholithiasis. Am J Surg. 1993;166:702–705.
3. Paganini AM, Lezoche E. Follow-up of 161 unselected consecutive patients treated laparoscopically for common bile duct stones. Surg Endosc. 1998;12:23–29.
4. Williams EJ, Green J, Beckingham I, et al. Guidelines on the management of common bile
5. duct stones. Gut 5 Mar 2008;57:1004–21.
6. Hunter JG. Laparoscopic transcystic common bile duct exploration. Am. J Surgery 1992; 163:53-58.
7. DePaula AL. Laparoscopic treatment of cholecholithasis. Surg Laparos Endosc 1993; 3:157.
8. Urbach DR, Khajanchee YS, Jobe BA, Standage BA, Hansen PD, Swanstrom LL. Cost-effective management of common bile duct stones.Adecision analysis of the use of endoscopic retrograde cholangiopancreatography (ERCP), intraoperative cholangiography, and laparoscopic bile duct exploration. Surg Endosc. 2001;15:4–13..
9. Petelin JB, Pruett CS. Common bile duct stones. In: Cameron JL, editor. Current surgical therapy. 8th edition. Philadelphia: Elsevier Mosby; 2004. p. 392–9.
10. Liu, T. H.; Consorti, E. T.; Kawashima, A.; Tamm, E. P.;Kwong, K. L. & Gill, B. S. Patient evaluation and management with selective use of magnetic resonance cholangiography and endoscopic retrograde cholangiopancreatography before laparoscopic cholecystectomy. Ann. Surg., 234:33-40, 2001.
11. Cuschieri, A.; Lezoche, E.; Morino, M.; Croce, E.; Lacy, A. & Toouli, J. E.A.E.S. multicenter prospective randomized trial comparing two-stage vs single-stage management of patients with gallstone disease and ductal calculi. Surg. Endosc., 13:952-7, 1999.
12. Wei, Q.; Wang, J. G.; Li, L. B. & Li, J. D. Management of choledocholithiasis: comparison between laparoscopic common bile duct exploration and intraoperative endoscopic sphincterotomy. World J. Gastroenterol., 9:2856-8, 2003.
13. Martin, D. J.; Vernon, D. R. & Toouli, J. Surgical versus endoscopic treatment of bile duct stones. Cochrane Database Syst. Rev., (2):CD003327, 2006.
14. Pichon Riviere, A.; Augustovski, F.; Bardach, A.; Garcia Marti, S.; Lopez, A. & Glujovsky, D. Laparoscopy usefulness in the management of biliary tract stones. Buenos Aires, Institute for Clinical Effectiveness and Health Policy (IECS), 2005.
15. Mirizzi PL, Operative chlangiograpy. Sudgical Gynecolog Obest 65:702,1937.
16. Tinoco R, Tinoco A, El-Kadre L, Peres L, Sueth D. Laparoscopic common bile duct exploration. Ann Surg 2008;247:674-9.
17. Topal B, Aerts R, Penninckx F. Laparoscopic common bile duct stone clearance with flexible choledochoscopy. Surg Endosc 2007;21:2317-21.
18. Taylor CJ, Kong J, Ghusn M, White S, Crampton N, Layani L. Laparoscopic bile duct exploration: results of 160 consecutive cases with 2-year follow up. ANZ J Surg 2007;77:440-5.
19. Stromberg C, Nilsson M, Leijonmarck CE. Stone clearance and risk factors for failure in laparoscopic transcystic exploration of the common bile duct. Surg Endosc 2008;22:1194-9.
20. Campbell-Lloyd AJ, Martin DJ, Martin IJ. Long-term outcomes after laparoscopic bile duct exploration: a 5-year follow up of 150 consecutive patients. ANZ J Surg 2008;78:492-4.
21. Tang CN, Tsui KK, Ha JP, Siu WT, Li MK. Laparoscopic exploration of the common bile duct: 10-year experience of 174 patients from a single centre. Hong Kong Med J 2006;12:191-6.
22. Isla A.M, Grinatsis J et al. Advantages of laparoscopic stented choledochrraphy over T-tube placement. Br J Surg 2004;91:862 - 6.
23. Kim E.K, Lee S.K. Laparoscopic treatment of choledocholithiasis using modified biliary stents. Surg Endosc. 2004;18:303-6.
24. Wu JS, Soper NJ. Comparsion of laparoscopic choledochtomy closure techniques. Surg Endosc. 2002; 16:1309-13.
25. Martin DJ, Vernon DR, Toouli J. Surgical versus endoscopic treatment of bile duct stones. Cochrane Database Syst Rev 2006;(2).
26. Verbesey J.E, Birkett D.H. Common Bile Duct Exploration for Choledocholithiasis. Surg Clin N Am 2008; 88:1315–1328.

ნაწილი III

ურგენტული ლაპაროსკოპული ქირურგია

ორციპოლი

კომბინირებული ანტიბაქტერიული და ანტიპროტოზოული პრეპარატი

ორთამბრძოლა ინფექციების წინააღმდეგ!

ორნიდაზოლი 500 მგ
ციპროფლოქსაცინი 500 მგ

WORLD MEDICINE
Pharmaceutical Company

ლაპაროსკოპული აპენდექტომია

თ. ჩართოლანი, დ. აბულაძე

აპედექტომია ერთ-ერთ ყველაზე ხშირ ოპერაციათა ნუსხას განეკუთვნება. დედამიწის პოპულაციის დაახლოებით 7%, მიუხედავად ასაკისა და სქესისა, მწვავე აპენდიციტით ავადდება (D. Addiss et al, 1990; R. Kozar et al, 1999). ამ პათოლოგიის მკურნალობის საკითხი არ კარგავს აქტუალობას, ვინაიდან გადაუჭრელ პრობლემად რჩება არა მარტო დაავადების გვიანი დიაგნოსტიკით გამოწვეული ოპერაციის შემდგომი სერიოზული გართულებების მაღალი სისშირე, არამედ კლინიკურად დაუსაბუთებელი ოპერაციების მაღალი ხვედრითი წილი.

დაავადების ტიპიური მიმდინარეობის შემთხვევაში, ზუსტი დიაგნოზის დასმა სირთულეს არ წარმოადგენს, მაგრამ ხშირ შემთხვევებში, ჭია ნაწლავის მწვავე ანთების ატიპიურად მიმდინარეობისას, დაავადების დროული დიაგნოსტიკა გაძნელებულია, მიუხედავად უახლესი თაობის რადიოლოგიური თუ სონოგრაფიული კვლევების გამოყენებისა.

კლინიკურად დაუსაბუთებელი ოპერაციების მაღალი მაჩვენებელი (20-40 %), განსაკუთრებით, რეპროდუქციული ასაკის ქალებში და ბავშვთა ასაკში, განპირობებულია მუცლის ღრუს სხვა მწვავე პათოლოგიებთან დიფერენციალური დიაგნოზის გატარების სირთულით.

აპენდიციტის მსგავსი კლინიკური სურათი შესაძლოა გამოიხატოს ისეთი დაავადებების ფონზე, როგორიცაა გასტროენტერიტი, თირკმლის ჭვალი, წყლულოვანი კოლიტი, კრონის დაავადება, გენიტალური პრობლემები და სხვა. ლაპაროსკოპიამ შესაძლებელი გახადა საეჭვო აპენდიციტის ან სხვა ურგენტული პათოლოგიების დიაგნოზის ზუსტი ვერიფიცირება შემთხვევათა 92-98%-ში (A.C. Moberg, 2000; P. Larsson et al, 2001; F. Agresta et al, 2003).

აპენდექტომია იყო ლაპაროსკოპული მეთოდით შესრულებული პირველი გასტრო-ენტეროლოგიური ოპერაცია, რომელიც გერმანელი გინეკოლოგის Kurt Semm-ის მიერ გაკეთდა 1980 წელს საშვილოსნოს დანამატებზე ოპერირების პროცესში. თუმცა, მისი ფართოდ გამოყენება ქირურგიულ პრაქტიკაში დაიწყო მხოლოდ გასული საუკუნის 90-იან წლების დასაწყისში, ვიდეო-ასისტირებული ლაპაროსკოპული ქოლეცისტექტომიის პოპულარიზაციის ფონზე.

ერთიანი კონცეფცია, თუ როდის უნდა იყოს გამოყენებული ლაპაროსკოპული აპენდექტომია, არ არსებობს და სწორედ ამ ამოცანის გადაჭრისას ვლინდება ქირურგის ტაქტიკური აზროვნება, მისი უნარი, ზუსტად შეაფასოს კონკრეტული სიტუაცია და აირჩიოს მკურნალობის რაციონალური მეთოდი. ბოლო წლებში ავტორთა უმეტესობა გამოყოფს მწვავე აპენდიციტით დაავადებულ პაციენტთა ჯგუფებს, სადაც აშკარაა ლაპაროსკოპული აპენდექტომიის უპირატესობა ღია მეთოდთან შედარებით:

1. პაციენტები მწვავე აპენდიციტის საეჭვო დიაგნოზით. ლაპაროსკოპია განსაკუთრებულ დატვირთვას იძენს მოხუცთა, ბავშვთა ასაკის და ორსულ პაციენტებში, კონტიგენტში, სადაც არასაჭირო აპენდექტომიის შემდეგ დიდია სერიოზული პოსტოპერაციული გართულებების და ლეტალური გამოსავლის განვითარების რისკი (M. McGory et al, 2007; N. Halkic et al, 2006; P. He´e et al, 1999; R.H. Perl et al, 1995);

2. პაციენტთა ჯგუფი, სადაც გაძნელებულია მწვავე აპენდიციტსა და მწვავე გინეკოლოგიური დაავადებების დიფერენცირება;

3. შაქრიანი დიაბეტით ან მორბიდული სიმსუქნით დაავადებული პაციენტები – კონტიგენტი, სადაც დიდია მუცელკვეთის გამო გამოწვეული ჩირქოვან-სეპტიური ხასიათის გართულებების განვითარების რისკი.

ლაპაროსკოპული აპენდექტომიის აბსოლუტურ უკუჩვენებად ითვლება:

- ზოგადი გაუტკივარების და დაჭიმული პნევმოპერიტონეუმის უკუჩვენება;
- აპენდიკულარული ინფილტრატი;
- დიფუზური ჩირქოვან-ფიბრინოზული პერიტონიტი;
- ორსულობის მესამე ტრიმესტრი;
- მკვეთრად გამოხატული კოაგულოპათია.

აქვე უნდა აღინიშნოს, რომ თუ ორსულობის მესამე ტრიმესტრი ითვლებოდა ლაპაროსკოპიის აბსოლუტურ უკუჩვენებად, უკანასკნელი პერიოდის პუბლიკაციებში აღწერილია ორსულობის 21-34 კვირის პერიოდში შესრულებული წარმატებული ლაპაროსკოპული აპენდექტომიის და ქოლეცისტექტომიის მთელი რიგი შემთხვევები (J. Wu et al, 2005; A. Upadhyay et al, 2007; S. Barnes et al, 2007).

ოპერაციის ტექნიკა

ლაპაროსკოპული აპენდექტომიის ეტაპები:

- პნევმოპერიტონეუმის შექმნა და ტროაკრების გან - თავსება;
- დიაგნოსტიკური ლაპაროსკოპია და ჭია წაწლავის მობილიზება;
- მეზოაპენდიქსის გამოყოფა;
- ჭია ნაწლავის ტაკვის ფორმირება;
- პრეპარატის ამოღება, მუცლის ღრუს დრენირება, ტროაკარული ჭრილობების დახურვა.

ქირურგიული ბრიგადის განლაგება. პაციენტი წევს ზურგზე. მონიტორი თავსდება საოპერაციო მაგიდის ბოლოს მარჯვენა კუთხესთან. ოპერატორი დგას პაციენტისგან მარცხნივ, ხოლო ასისტენტი, რომელიც მართავს ლაპაროსკოპს და საოპერაციო მედდა – პაციენტისგან მარჯვნივ (სურათი 1).

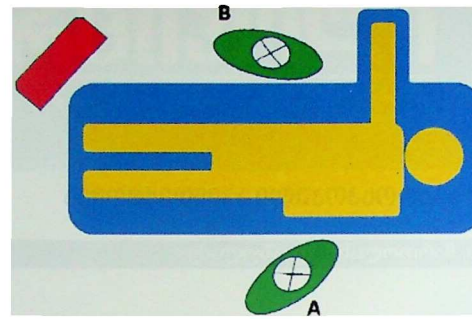

სურათი 1. ქირურგიული ბრიგადის განლაგება: A. ოპერატორი; B. ასისტენტი.

გაუტკივარების არჩევის მეთოდს წარმოადგენს ზოგადი ანესთეზია კარდიომონიტორინგით და პერიფერიული სატურაციის მუდმივი კონტროლით.

პნევმოპერიტონეუმის შექმნა და ტროაკრების განთავსება. პნევმოპერიტონეუმი იქმნება ვერეშის ნემსით ან Hasson-ის ღია მეთოდით.

მუცლის ღრუს მწვავე პათოლოგიების შემთხვევებში, იატროგენული ენტეროტომიის პროფილაქტიკის მიზნით, ქირურგთა დიდი ნაწილი უპირატესობას ანიჭებს პნევმოპერიტონეუმის შექმნის და პირველი ტროაკრის ჩადგმის უსაფრთხო Hasson-ის მეთოდს.

ლაპაროსკოპული ქოლეცისტექტომიისგან განსხვავებით, დიაგნოსტიკური ლაპაროსკოპიის შემდეგ, აპენდექტომიის შესრულებისას შესაძლებელია მუცელშიდა წნევის დაწევა 14-დან 6-7 mm/hg-მდე.

პირველი ტროაკარი (10 მმ) ყველა შემთხვევაში იდგმება პარაუმბილიკალურად ჭიპის ზედა ან ქვედა ნაკეცთან გატარებული ნახევარრკალისებრი განაკვეთიდან. ოპერაციის კლასიკური ვარიანტი ითვალისწინებს ორი სამუშაო ტროაკრის გამოყენებას. პირველი 10 მმ-იანი (5 მმ-იანი გადამყვანით) ტროაკარი ლაპაროსკოპული კონტროლით იდგმება მარჯვენა თეძოს ფოსოს მიმდებარედ, ჭიპიდან 2-3 სმ-ით ქვემოთ, ხოლო მეორე – მისგან იფსილატერალურად.

კოსმეტიკური ეფექტის გაუმჯობესების მიზნით შესაძლებელია როგორც ორი 5 მმ-იანი სამუშაო ტროაკრის გამოყენება, ასევე სამუშაო ტროაკრების პარაპუბიკურ არეებში განთავსება (სურათი 2).

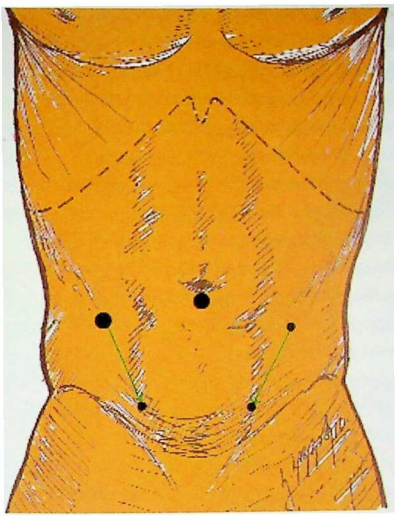

სურათი 2. ტროაკრების განლაგება

დიაგნოსტიკური ლაპაროსკოპია. დიაგნოსტიკური ლაპაროსკოპია იწყება მუცლის ზედა ნახევრიდან და მთავრდება ლატერალური ღარების და მცირე მენჯის რევიზიით. მას შემდეგ, რაც თანმხვედრი პათოლოგიების არსებობა გამოირიცხება, საოპერაციო მაგიდის 15-20º-ით გადახრით პაციენტი გადაჰყავთ მსუბუქი ტრენდელენბურგის პოზიციაში, რაც უზრუნველყოფს მცირე მენჯიდან წვრილი ნაწლავის გადმონაცვლებას და ილეოცეკალური კუთხის სრულფასოვან ვიზუალიზაციას. მწვავე აპენდიციტის დიაგნოსტირების შემთხვევაში კეთდება ლაპაროსკოპული აპენდექტომია, რომლის შესრულების ეტაპები ღია აპენდექტომიის ანალოგიურია.

ჭია ნაწლავის მობილიზება. ჭია ნაწლავის პერიმეტრზე შეხორცებების არსებობის შემთხვევაში, აპენდიქსის მწვერვალოს ან მის თავისუფალ მონაკვეთს ერთ-ერთი სამუშაო ტროაკარიდან ედება რბილი მომჭერი, რომელიც იქაჩება მუცლის წინა კედლისკენ და მეორე სამუშაო ტროაკარიდან შეყვანილი ინსტრუმენტით (ელექტროკაუტერით, მაკრატლით, ან დისექტორით) ხორციელდება ჭია ნაწლავის და მეზოაპენდიქსის განცალკევება მიმდებარე შეხორცებებისგან ქსოვილთა განცალკევების ბასრი ან ჩლუნგი წესით.

მეზოაპენდიქსის გამოყოფა. ჭია ნაწლავის საკუთარი ჯორჯლისგან გამოსაყოფად მოწოდებულია შემდეგი მეთოდები:

მეზოაპენდიქსის გადაკვეთა კოაგულაციით. მეზო - აპენდიქსის კოაგულაციით გადაკვეთა ტექნიკურად მარტივ და საკმაოდ საიმედო მეთოდად ითვლება.

დისექციის შესრულება შესაძლებელია ელექტროკაუტერით, მაკრატლით ან დისექტორით, თუმცა უპირატესობა ცალსახად ენიჭება მოხრილბრანშიანი დისექტორების გამოყენებას (სურათი 3-4).

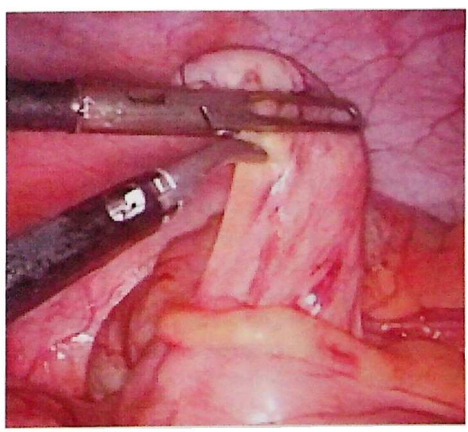

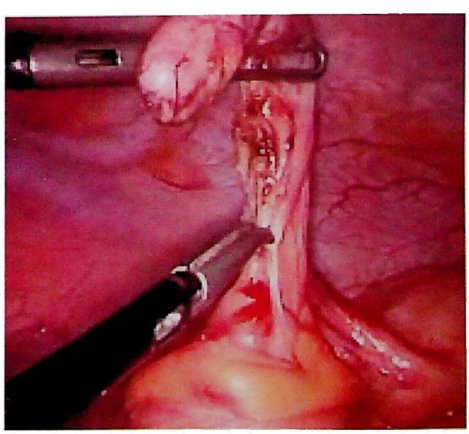

სურათი 3–4. მეზოაპენდიქსის კოაგულაციის ეტაპები

მარჯვენა ტროაკარიდან აპენდიქსის მწვერვალოს ედება რბილი მომჭერი და ჭია ნაწლავი იწევა მუცლის წინა კედლის მიმართულებით. მეორე სამუშაო ტროაკრიდან შეტანილი მონოპოლარული დისექტორით ჯორჯალი იქაჩება უკან, რაც უზრუნველყოფს სადისექციო ქსოვილის სათანადო დაჭიმვას, აპენდიქსის კედლისგან მის დაცილებას და, შესაბამისად, უსაფრთხო თერმული დისექციის წარმოებას.

ტრაქცია-კონტრტრაქციის ფონზე მეზოაპენდიქსის კოაგულაცია იწყება ჭია ნაწლავის მწვერვალოდან, მაქსიმალურად ახლოს ნაწლავის კედელთან და მიემართება ეტაპობრივად – 2-3 მმ-ის სიგრძის დისექციებით – აპენდიქსის ფუძისკენ.

განსაკუთრებული სიფრთხილეა საჭირო აპენდიქსის ფუძის პერიმეტრის მობილიზების პროცესში. ცეკუმის გუმბათის თერმული დაზიანების პროფილაქტიკის მიზნით, აუცილებელია მკაცრად იყოს დაცული მონოპოლარული დისექციის ბაზისური პრინციპი: ქსოვილის მცირე მონაკვეთის დისექტორით აღება, უკანა ტრაქციით ნაწლავის კედლისგან მისი დაცილება და შემდგომ კოაგულაციის წარმოება.

ბიპოლარული ინსტრუმენტებით ან ულტრაბგერითი სკალპელით ჭია ნაწლავის ჯორჯლის გადაკვეთა ბევრად მარტივია და არ მოითხოვს დისექციის დაწყებას მწვერვალოდან. შესაძლებელია ჭია ნაწლავის არტერიის კოაგულაცია და მისი შემდგომი გადაკვეთა შესრულდეს აპენდიქსის ფუძის დონეზე.

მეზოაპენდიქსის გამოყოფა ლიგირებით. ჭია ნაწლავის ფუძის დონეზე, მაქსიმალურად ახლოს ნაწლავის კედელთან მეზოაპენდიქსში მოხრილი დისექტორით ფორმირდება ფანჯარა (სურათი 5-6). მეორე სამუშაო ტროაკარიდან გატარებული ძაფით სრულდება ჯორჯლის ექსტრაკორპორალური გადაკვანძვა ან ექსტრაკორპორალურად ფორმირებული რედერის მარყუჟით მისი ლიგირება, რის შემდეგაც ლიგატურის ზემოთ ჭია ნაწლავის ჯორჯალი იკვეთება მაკრატლით.

მსგავსად ღია აპენდექტომიისა, აღნიშნული მეთოდი განსაკუთრებით ეფექტური და უსაფრთხოა მწვავე აპენდიციტის გართულებულ ფორმებში, როდესაც მეზოაპენდიქსის კედელი ინფილტრირებულია და ელექტროქირურგიული იარაღების გამოყენებით გასქელებული ჯორჯლის დისექცია შეიცავს სისხლდენის განვითარების დიდ საფრთხეს.

ქირურგის სათანადო კვალიფიკაციის შემთხვევაში, მეზოაპენდიქსის ლიგირება შესაძლებელია განხორციელდეს ინტრაკორპორალური კვანძვით, რაც არ მოითხოვს კვანძის ან მარყუჟის გადამწევი ინსტრუმენტების გამოყენებას.

ჭია ნაწლავის ჯორჯლის გამოყოფა შესაძლებელია A. Appendicularis-ის ტოტების ცალ-ცალკე კლიპირებით, თუმცა კლიპის მოვარდნის მაღალი რისკის და მეორე 10 მმ-იანი სამუშაო ტროაკრის გამოყენების აუცილებლობის გამო, აღნიშნული მეთოდი გამოიყენება შეზღუდულად. ჯორჯლის კლიპირება მისი შემ-

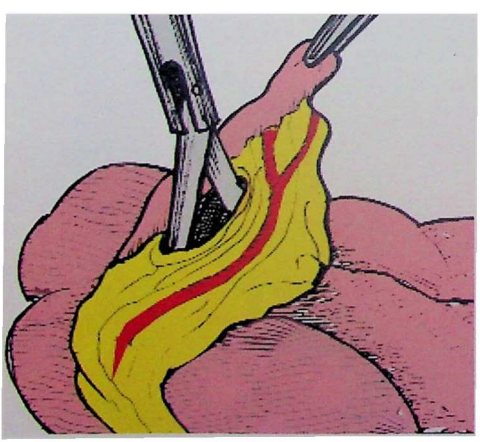

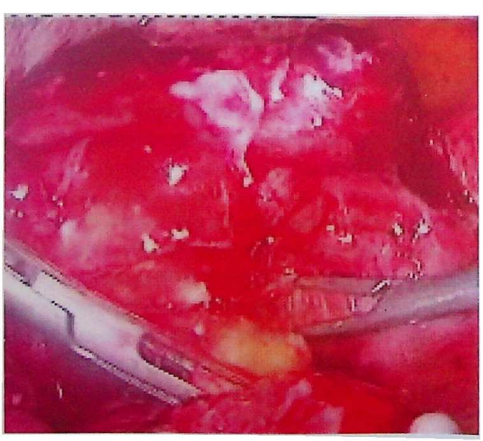

სურათი 5-6. მეზოაპენდიქსის ფუძეზე ფანჯრის ფორმირება

დგომი გადაკვეთით იწყება თავისუფალი კიდიდან და ეტაპობრივად მიემართება აპენდიქსის ფუძისკენ. პროქსიმალურად ედება ორ-ორი, ხოლო დისტალურად – თითო კლიპი (სურათი 7).

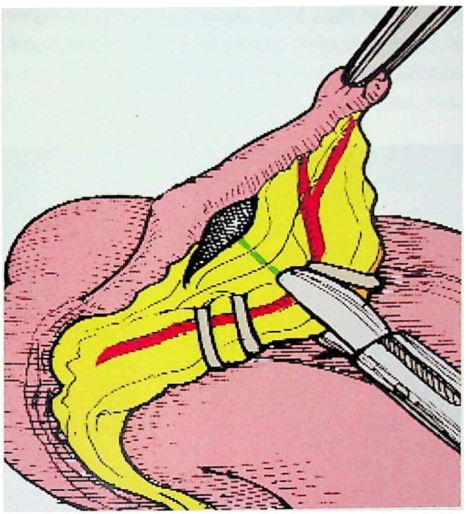

სურათი 7. მეზოაპენდიქსის გამოყოფა კლიპირებით

მეზოაპენდიქსის ხაზოვანი სტეპლერით გადაკვეთა. მწვავე აპენდიციტის დესტრუქციული ფორმების დროს, როდესაც მეზოაპენდიქსი მკვეთრად ინფილტრირებულია, გასქელებულია და მისი მობილიზაციის პროცესში დიდია რისკი განვითარდეს სისხლდენა, უმჯობესია ჯორჯლის გადაკვეთა შესრულდეს ხაზოვანი თეთრკასეტიანი Endo Gia-ს ტიპის სტეპლერით. მას შემდეგ, რაც ფორმირებულ ფანჯარაში გატარდება სტეპლერის ერთი ბრანში, მეზოაპენდიქსი იკვეთება მთელ მის გაყოლებაზე – ჭია ნაწლავის ფუძიდან თავისუფალ კიდემდე (სურათი 8-9).

ჭია ნაწლავის ტაკვის ფორმირება. ჭია ნაწლავის ფუძის სრულფასოვანი მობილიზაციის შემდეგ სრულდება აპენდექტომია, რისთვისაც მოწოდებულია შემდეგი მეთოდები:

აპენდექტომია ჭია ნაწლავის ლიგირებით. ლიგირების მეთოდი მიჩნეულია ლაპაროსკოპული აპენდექტომიის შესრულების ყველაზე უსაფრთხო მეთოდად და პოპულარულია ქირურგთა შორის. ლაპაროსკოპული აპენდექტომიის კლასიკური ვარიანტი გულისხმობს ჭია ნაწლავის ტაკვის ფორმირებას ორი ლიგატურით: მეზოაპენდიქსის გადაკვეთის შემდეგ ერთ-ერთი სამუშაო ტროკარიდან შეტანილ ენდომარყუჟში ტარდება ჭია ნაწლავი და ამ უკანასკნელის ტრაქციის ფონზე,

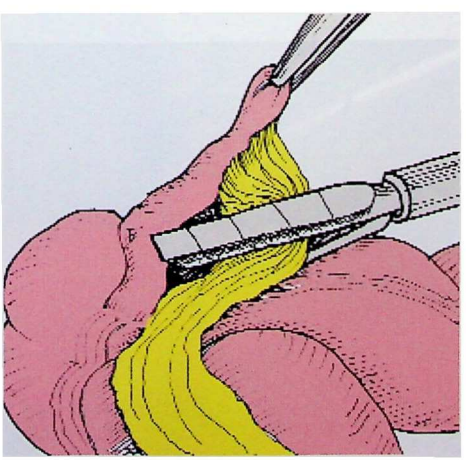

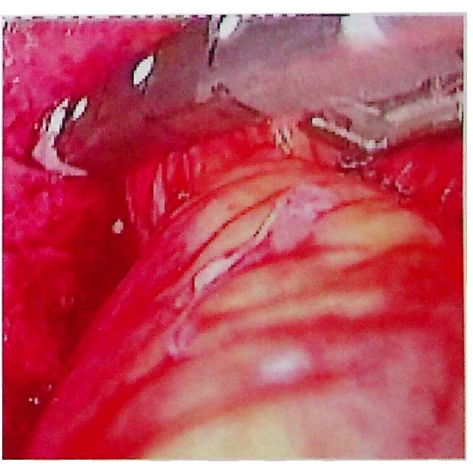

სურათი 8-9. მეზოაპენდიქსის ხაზოვანი სტეპლერით გადაკვეთა

კვანძგადამწევი ინსტრუმენტის წინ გადაადგილებით მარყუჟი ცურდება აპენდიქსის ფუძემდე. ძაფის ბოლო იქაჩება, რაც უზრუნველყოფს აპენდიქსის სანათურზე მარყუჟის მოჭერას და, შესაბამისად, კვანძის ფორმირებას. ძაფის ბოლოს მოკვეთის შემდეგ ლიგატურიდან 2-3 მმ-ის დაცილებით ედება მეორე, ხოლო აპენდიქსის წამღებ ნაწილზე – მესამე ლიგატურა, რის შემდეგაც მათ შორის, მეორე ლიგატურიდან 2-3 მმ დისტალურად ჭია ნაწლავი იკვეთება მაკრატლით (სურათი 10-11;12-13).

დაავადების მარტივ ფორმებში, როდესაც ჭია ნაწლავის ფუძე არ არის ინფილტრირებული, ტაკვის ფორმირება შესაძლებელია შესრულდეს ერთმაგი ლიგირებით. თუ ქირურგი ფლობს ინტრაკორპორალური კერვის ტექნიკას, შესაძლებელია როგორც ჭია ნაწლავის ტაკვის ფორმირება ინტრაკორპორალური ლიგირებით, ასევე, ბრმა ნაწლავის კედელზე ქისისებრი ან Z-ისებრი ნაკერის დადება და ჭია ნაწლავის ტაკვის ცეკუმის კედელში ინვაგინირება.

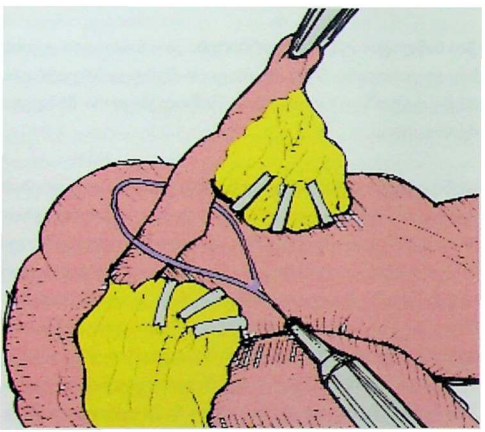

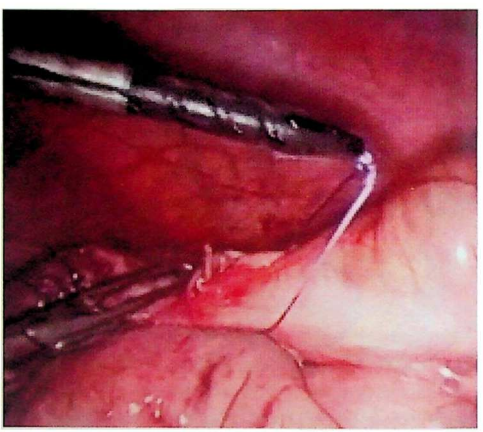

სურათი 10-11. ჭია ნაწლავის ენდომარყუჟში გატარება

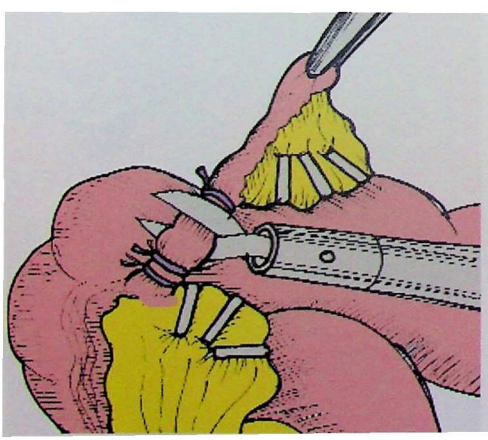

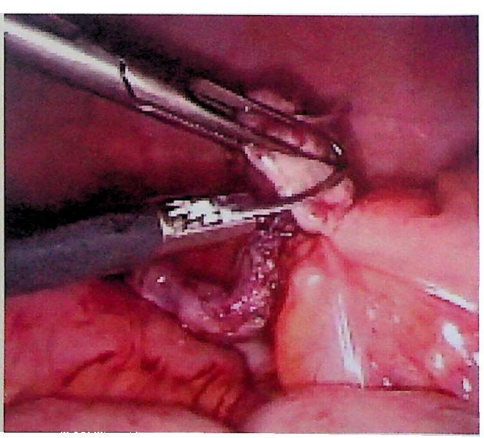

სურათი 12-13. ჭია ნაწლავის გადაკვეთა

აპენდექტომია ხაზოვანი სტეპლერით. მწვავე აპენდიციტის დესტრუქციული ფორმების დროს, როდესაც აპენდიქსის კედელი ინფილტრირებული და გასქელებულია, უმჯობესია მისი გადაკვეთა შესრულდეს Endo Gia-ს ტიპის ხაზოვანი ლურჯკასეტიანი სტეპლერით (სურათი 14-15; 16-17).

ჭია ნაწლავის ხაზოვანი სტეპლერით გადაკვეთა მოითხოვს 12 მმ-იანი ტროაკრის გამოყენებას. ინსტრუმენტის დიდი დიამეტრი და, განსაკუთრებით, მისი მაღალი თვითღირებულება განაპირობებს იმას, რომ სათანადო ჩვენების შემთხვევებშიც კი ქირურგები იშვიათად იყენებენ ამ მეთოდს.

რაც შეეხება ჭია ნაწლავის ტაკვის ფორმირებას კლიპირებით, ავტორთა უმრავლესობის აზრით რეკომენდებული არ არის, ვინაიდან პოსტოპერაციულ პერიოდში კლიპის მოძრობის რისკი მაღალია. აღნიშნული მეთოდიკის გამოყენება შედარებით უსაფრთხოა მწვავე აპენდიციტის კატარალურ ფორმებში, როდესაც მეზოაპენდიქსი თხელია, ხოლო ჭია ნაწლავის დიამეტრი არ აღემატება 5-7 მმ-ს.

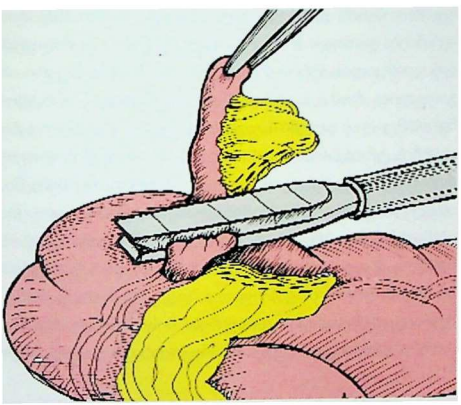

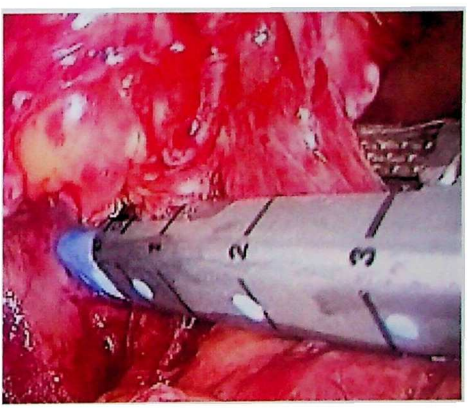

სურათი 14-15. ჭია ნაწლავის ტაკვის ფორმირება ხაზოვანი სტეპლერით

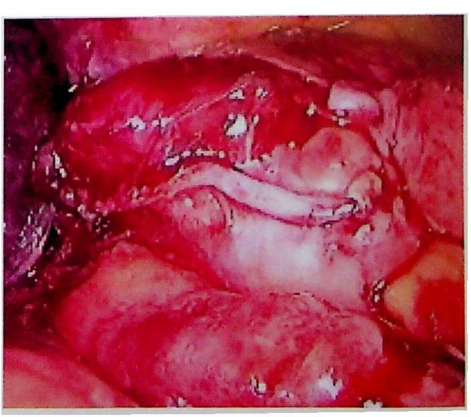

სურათი 16-17. ხაზოვანი სტეპლერით ფორმირებული ჭია ნაწლავის ტაკვი

პრეპარატის ამოღება, მუცლის ღრუს დრენირება. აპენ - დექტომიის შესრულების შემდეგ, მუცელშიდა ინფექ-ციის გავრცელების პროფილაქტიკის მიზნით, აუცი-ლებელია პრეპარატის განთავსება წინასწარ შეტანილ სპეციალურ კონტეინერში ან სამუშაო ტროაკარიდან მისი მყისიერი ევაკუაცია (სურათი 18).

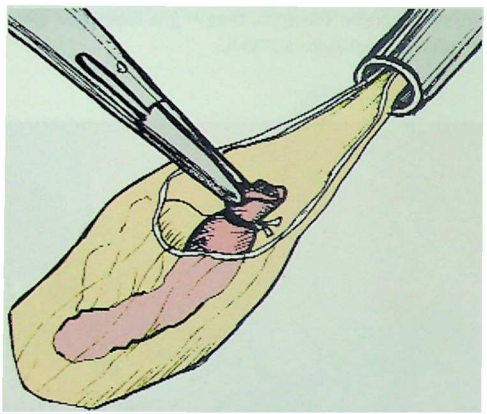

სურათი 18. პრეპარატის კონტეინერში განთავსება

აქვე უნდა აღინიშნოს, რომ პრეპარატის მუცლის ღრუდან გამოტანა შესაძლებელია მისი დიამეტრის შესაბამისი 5 მმ, 10 მმ ან 12 მმ ტროაკარიდან.

ქ.თბილისის თორაკო-აბდომინურ კლინიკაში შემუ-შავდა კონტეინერი, რომელიც საშუალებას იძლევა 5-10 მმ-ზე მეტი დიამეტრის პრეპარატი გამოტანილი იყოს ცენტრალურ-უმბილიკალური 10 მმ-იანი ტროაკარული ჭრილობიდან და, შესაბამისად, ოპერაცია შესრულდეს 5 მმ-იანი სამუ-შაო ტროაკრებით (მ.კილაძე, დ.აბულაძე, 2001; საავტორო უფლება N 17).

კონტეინერი ფორმირდება ქირურგიული ლატექსის ხელთათმანისგან: სათითურების ბოლოები იკვეთება, ხელთათმანის გადაკვეთილი დისტალური ნაწილი იკვანძება და ძაფის ბოლოები იკვეთება. პროქსიმალური ნაწილის კიდის პერიმეტრს ედება ქისისებრი ნაკერი იმ გათვლით, რომ ცენტრალური ტროაკარიდან კონტეი-ნერის მუცლის ღრუში ჩადგმის შემდეგ, ძაფის ბოლოები დარჩეს ტროაკარის გარეთ. აპენდიქსის ფუძის ლიგი-რების შემდეგ კონტეინერი თავსდება მცირე მენჯში. იმავე ტროაკარიდან იდგმება ლაპაროსკოპი, კეთდება აპენდექტომია. პრეპარატის კონტეინერში განთავსების შემდეგ ძაფის ბოლოების მოჭიმვით კონტეინერის პროქსიმალური თავისუფალი კიდე იკვრება ქისისე-ბურად და, შესაბამისად, იქმნება მისი სრული ჰერმე-ტიზმი. საოპერაციო ველის სანაციის, დრენირების და

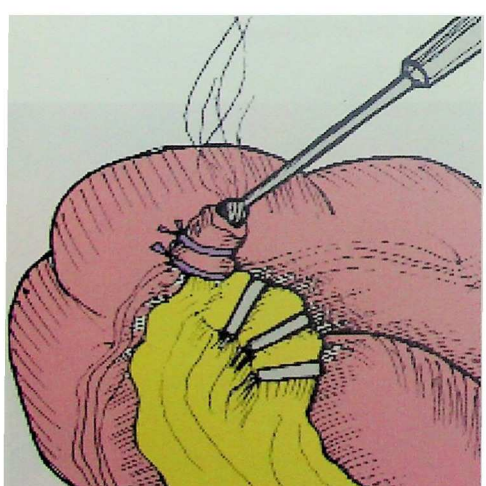

სურათი 19. ტაკვის დამუშავება კოაგულაციით

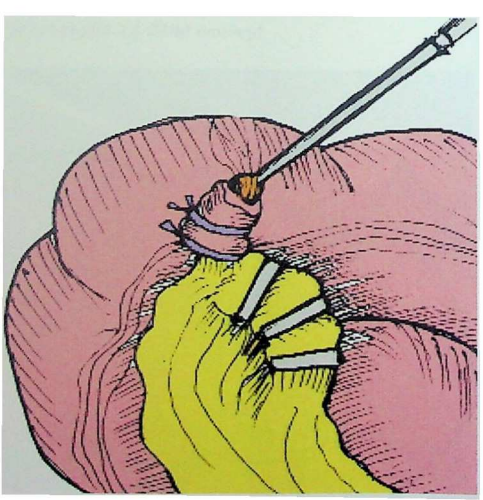

სურათი 20. ტაკვის დამუშავება ასეპტიური ბურთულით

ლაპაროსკოპის ამოღების შემდეგ, ძაფის ბოლოების დაქაჩვით ხორციელდება კონტეინერის უმბილიკა - ლური ჭრილობიდან ევაკუაცია.

ჭია ნაწლავის ტაკვის ლორწოვანი გარსის კოაგულაციის ან მისი ასეპტიური ბურთულით დამუშავების შემდეგ (სურათი 19-20), საოპერაციო არე ირეცხება იზოტონური ხსნარით.

პაციენტის ჰორიზონტალურ მდებარეობაში გადაყვანის შემდეგ ხდება სითხის ასპირაცია, რის შემდეგაც მარჯვენა სამუშაო ტროაკარიდან ილეო-ცეკალურ არეში იდგმება საკონტროლო დრენაჟი.

ოპერაციის დასკვნით ეტაპზე ტროაკარული თიაქრის განვითარების პროფილაქტიკის მიზნით, 10 მმ და მეტი ზომის ჭრილობები იკერება შრეობრივად.

ბოლო პერიოდში, განსაკუთრებით ბავშვთა და მოზარდი ასაკის პაციენტებში, ძალიან პოპულარული გახდა ლაპაროსკოპულ-ასისტირებადი ღია აპენდექტომია (A. Khan et al, 2003; N. Konstadoulakis et al, 2006; F. Fazili et al, 2006), რაც გულისხმობს დიაგნოსტიკური ლაპაროსკოპიის შემდეგ ჭია ნაწლავის გამოტანას მარჯვენა თეძოს ფოსოს მიმდებარედ განთავსებული 10 მმ-იან ტროაკარული ჭრილობიდან და ღია აპენდექტომიის შესრულებას.

გამოიყენება ლაპაროსკოპულ-ასისტირებადი ღია აპენდექტომიის მეთოდის ორი მოდიფიკაცია:

ლაპაროსკოპულ-ასისტირებადი ექსტრაკორპორალური აპენდექტომია. დიაგნოსტიკური ლაპაროსკოპიის შემდეგ ჭია ნაწლავის პერიმეტრზე შეხორცებების არსებობის შემთხვევაში, ხორციელდება ჭია ნაწლავის და მეზოაპენდიქსის განცალკევება მიმდებარე შეხორცებებისგან ქსოვილთა განცალკევების ბასრი ან ჩლუნგი წესით. მას შემდეგ, რაც ცეკუმის და აპენდიქსის მობილურობა ეჭვს არ გამოიწვევს, პაციენტს ეძლევა ჰორიზონტალური მდებარეობა და მარჯვენა 10 მმ-იან ტროაკარიდან ჭია ნაწლავის მწვერვალოს ედება ატრავმული მომჭერი. პნევმოპერიტონეუმის მაჩვენებელი მცირდება 4-5 mm/hg-მდე და აპენდიქსის მწვერვალი ცურდება ტროაკრის სანათურში (სურათი 21, 22).

ლაპაროსკოპული კონტროლის ქვეშ ხდება ტროაკ - რის ამოღება და 10 მმ-იანი ჭრილობიდან აპენდიქსის გამოტანა. მეზოაპენდიქსის გამოყოფა და ჭია ნაწლავის ტაკვის ფორმირება სრულდება ლიგირების მეთოდით (სურათი 23, 24). ლორწოვანი გარსის დამუშავების შემდეგ ტაკვი ბრუნდება მუცლის ღრუში. ჭრილობა ირეცხება ასეპტიკური ხსნარით და ხელახლა იდგმება 10 მმ დიამეტრის სამუშაო ტროაკარი, რის შემდეგ პნევმოპერიტონეუმის მაჩვენებელი დიდება 10-12 mmhg-მდე და საოპერაციო არე ირეცხება იზოტონური ხსნარით. მცირე მენჯის ღრუდან სითხის სრული ასპირაციის შემდეგ მარჯვენა სამუშაო ტროაკარიდან საკონტროლო დრენაჟი თავსდება დუგლასის ფოსოში.

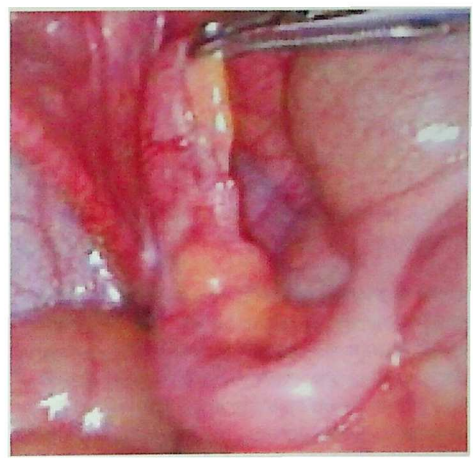

სურათი 21. აპენდიქსის წვერის ფიქსირება

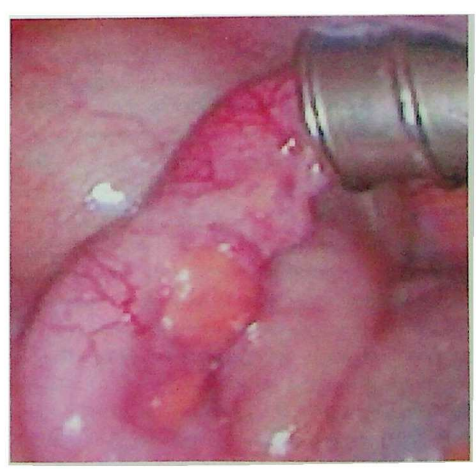

სურათი 22. აპენდიქსის შეტანა ტროაკარში

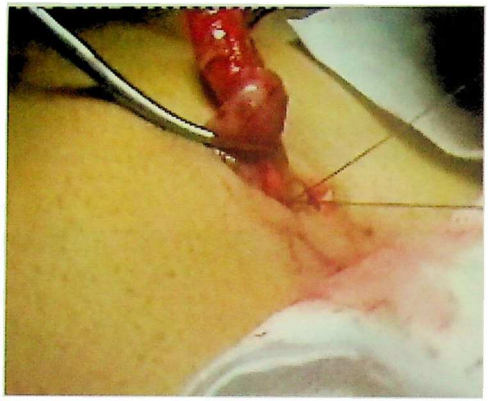

სურათი 23. მეძოაპენდიქსის ლიგირება

სურათი 24. ტაკვის ფორმირება

ლაპაროსკოპულ-ასისტირებადი ნაწილობრივ ექსტრა-კორპორალური აპენდექტომია. დიაგნოსტიკური ლაპაროსკოპიის შემდეგ მეზოაპენდიქსის გამოყოფა სრულდება ინტრაკორპორალურად, ხოლო ოპერაციის დანარჩენი ეტაპები სრულდება ზემოთ აღწერილი მეთოდის ანალოგიურად.

ლაპაროსკოპულ-ასისტირებად ღია აპენდექტომიას აქვს რიგი უპირატესობები: იძლევა ოპერაციის მარტივად შესრულების შესაძლებლობას, ამცირებს ოპერაციის ხანგრძლივობას, არ მოითხოვს სპეციფიკური ინსტრუმენტების გამოყენებას (El-Gohary MA et al, 2001; M.M Rao et al, 2004; S.A Suttie et al, 2004).

ოპერაციისშემდგომი მიმდინარეობა. რიგ ავტორთა მონაცემებით, დაავადების მარტივი ფორმების შემთხვევაში ლაპაროსკოპულ აპენდექტომიას ღია მეთოდთან შედარებით აქვს მხოლოდ უმნიშვნელო უპირატესობა, რაც გამოიხატება კოსმეტიკური ეფექტით და მცირე პოსტოპერაციული ტკივილით, რაც შეესება პოსტოპერაციულ მიმდინარეობას რაშიც პირველ რიგში იგულისხმება სტაციონარში დაყოვნების დრო (1-5 დღე) და სრული მედიკო-სოციალური რეაბილიტაციის ვადები (7-14 დღე) – ორივე მეთოდისთვის აღნიშნული მაჩვენებლები პრაქტიკულად იდენტურია (A.C. Moberg, A. Montgomery, 1997; M.I. Lavonivus et al, 2001; R.J. Kurtz et al, 2001). თუმცა ლაპაროსკოპული აპენდექტომიის გამოყენების უპირატესობა აშკარად თვალსაჩინო ხდება დაავადების გართულებულ ფორმებში, განსაკუთრებით ბავშვთა ასაკის და ორსულ პაციენტებში, როდესაც ლოკალური ან დიფუზური პერიტონიტის გამო ფართე ლაპაროტომიის წარმოებაა ნაჩვენები (V.A. Pham et al, 2009; E. Kouwenhoven et al, 2005; K. Paya et al, 2001; N. Katkhouda et al, 2000).

ლაპაროსკოპული აპენდექტომიის გართულებები: სისხლდენა შეიძლება განვითარდეს როგორც ინტრაოპერაციულად, ასევე, ახლო პოსტოპერაციულ პერიოდში და მისი ძირითადი მიზეზი, მსგავსად ღია აპენდექტომიისა, არის ტექნიკური ხარვეზებით შესრულებული მეზოაპენდიქსის ლიგირება ან მისი არასრულფასოვანი კოაგულაცია.

სისხლდენა შეიძლება აღინიშნოს ხაზოვანი სტეპლერით ფორმირებული ჭია ნაწლავის ტაკვიდან და, ასევე, აპენდიქსის რეტროგრადული დისექციის პროცესში რეტროპერიტონეალური სისხლძარღვებიდან. სისხლდენის დიაგნოსტირება და, შესაბამისად, მისი კორეგირება შემთხვევათა აბსოლუტურ უმრავლესობაში ხორციელდება ინტრაოპერაციულად. მეზოაპენდიქსიდან სისხლდენის გამო კონვერსიის ან სისხლის გადასხმის შემთხვევები იშვიათია და ლიტერატურაში აღწერილია სულ რამდენიმე შემთხვევა (H. Ho, 2004; S. Sauerland et al, 2004).

ტაკვის უკმარისობა – აპენდექტომიის იშვიათი, მაგრამ ყველაზე სერიოზული პოსტოპერაციული გართულებაა. ამ ტიპის გართულება ძირითადად ვითარდება დაავადების დესტრუქციული ფორმების შემ -

თხვევებში და მისი ყველაზე ხშირი მიზეზია ინფილ-ტრირებული ტაკვის სანათურის უმნიშვნელო პირღი-ობა ან მისგან ლიგატურის მოძრობა, გამოწვეული ჭია ნაწლავის ფუძის არასრულფასოვანი ლიგირებით.

აღნიშნული გართულება შეიძლება იყოს თერმული ხასიათის – ლიგირებული ტაკვის ლორწოვანი გარსის ან ხაზოვანი სტეპლერით ფორმირებული სისხლმდენი ტაკვის ჰიპერკოაგულაციით გამოწვეული ცეკუმის კედლის დამწვრობა, რომლის კლინიკური მანიფეს-ტაცია ხდება ოპერაციიდან მეოთხე-მეხუთე დღეს და რის გამოც ლიტერატურაში ხშირად მოიხსენება, რო-გორც „მეხუთე დღის" სინდრომი.

რეციდიული აპენდიციტი არის რეზიდუალური ჭია ნაწლავის მწვავე ანთება და წარმოადგენს აპენდექ-ტომიის ერთ-ერთ უიშვიათეს პოსტოპერაციულ გართუ-ლებას (S. Thomas et al, 1997; B. Watkins et al, 2004).

მას შემდეგ, რაც T. Rose-მა 1945 წელს რეციდიული აპენდიციტის გამო შეასრულა პირველი ოპერაცია, მსოფლიო ლიტერატურაში 2003 წლისთვის აღწერი-ლია სულ 36 შემთხვევა, რომელთაგან 10 განვითარდა ლაპაროსკოპული აპენდექტომიის შემდეგ (A. Durgun et al, 2003). რიგ ავტორთა მონაცემებით რეციდიული აპენდიციტი შესაძლოა განვითარდეს მაშინაც კი, როდესაც დატოვებული ჭია ნაწლავის სიგრძე 0,5 სმ-ია. მათივე მონაცემებით, რეზიდუალური აპენდიქსის სიგრძე შეიძლება მერყეობდეს 0,5-დან 6,5 სმ-მდე. (L. Shin et al, 2005; R. Gupta et al, 2000; A. Mangi et al, 2000; V. Erzurum et al, 1997). ამ გართულების თავიდან ასაცილებლად, პირველ რიგში, აუცილებელია აპენ-დიქსის სრული მობილიზაცია და შემდგომ მისი ფუძის დონეზე ლიგირება.

ჭია ნაწლავის ტაკვის აბსცესი არის ორმაგი ლიგი-რებით შესრულებული აპენდექტომიის შემდგომი ადრეული პოსტოპერაციული გართულება და გამო-წვეულია ლიგატურებს შორის დატოვებული დიდი მანძილით (4-5 მმ). გართულება ძირითადად ვლინ-დება ოპერაციიდან მე-5, მე-6 დღეს. ამ გართულების პროფილაქტიკის მიზნით აუცილებელია აპენდიქსის ფუძეზე ლიგატურების არაუმეტეს 2-3 მმ ინტერვალით დადება (M. Blakely et al, 1997; F. Chikamori et al, 2002).

ინტრააბდომინური აბსცესი უფრო ხშირად ვითარ-დება პერფორაციული აპენდიციტის შემთხვევებში და მსგავსად ღია აპენდექტომიისა, მისი სიხშირე 0-10%-მდე მერყეობს (J.R. Asarias et al, 2011; E.A. Kouwenhoven et al, 2005; S. Krisher et al, 2001; K. Paya et al, 2000).

ამ გართულების პროფილაქტიკისთვის მნიშვნელო-ვანი როლი ენიჭება მუცლის ღრუს სრულფასოვან ირიგაცია-ასპირაციას, დრენირებას და ადეკვატურ ანტიბიოტიკოთერაპიას.

ქ.თბილისის თორაკო-აბდომინურ კლინიკაში 1997 – 2012 წლებში შესრულდა 87ლაპაროსკოპული აპენ - დექტომია, მათ შორის 8 – ექსტრაკორპორალური მეთოდით. პაციენტთა ასაკი მერყეობდა 18-დან 43 წლამდე. ოპერაციის ხანგრძლივობის სამუალო მაჩვენებელმა შეადგინა 35 წთ (მერყეობდა 25-დან 40 წთ-მდე), ხოლო პაციენტთა სტაციონარში დაყოვნებამ 1,9 საწოლდღე (მერყეობდა 1-დან 2 დღემდე).

ინტრაოპერაციულ გართულებებს ადგილი არ ჰქონია. დაფიქსირდა ადრეული პოსტოპერაციული გართულების ერთი შემთხვევა: ჭია ნაწლავის ფუძის თერმული დაზიანება, რომლის კორეგირება მოხდა ლაპაროტომიით.

ლაპაროსკოპული ულცერორაფია

თ. ჩართოლანი, მ. კილაძე

წყლულის პერფორაცია გასტრო-დუოდენალური წყლულოვანი დაავადების სშირი გართულებაა, რომელიც შემთხვევათა 90%-ში Helicobacter pylori პოზიტიურ ახალგაზრდა ასაკის მამაკაცებში ვითარდება.

პერფორირებული წყლულის მკურნალობა წარმოადგენს ურგენტული ქირურგიის ერთ-ერთ რთულ ამოცანას, ვინაიდან ამ პათოლოგიის მუდმივი თანმდევი პროცესი გავრცელებული პერიტონიტია.

პერფორირებული წყლულის ლაპაროსკოპული მკურნალობის პირველი შემთხვევა 1990 წელს აღწერა Ph. Mouret-მა, რომელმაც პილორუსის წინა კედლის პერფორირებული ხვრელმილი გასტროსტომად ჩამოაყალიბა.

პერფორირებული ხვრელის ლაპაროსკოპული გაკერვა და მუცლის ღრუს ლავაჟი პირველად შესრულდა იმავე 1990 წელს L. Nathanson-ის მიერ.

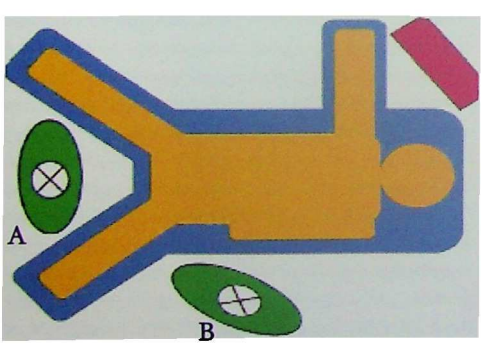

სურათი 4. სამედიცინო პერსონალის განლაგების ე.წ. „ფრანგული" ან წესი

გასტრო-დუოდენალური პერფორაციის ლაპაროსკოპული მკურნალობა ხასიათდება საწოლდღეების, გართულებების და მედიკო სოციალური რეაბილიტაციის ვადების მკვეთრი შემცირებით.

ლაპაროსკოპული ულცერორაფიის ჩვენება ძირითადად შემდეგი კრიტერიუმებით ისაზღვრება:

- **პერფორაციის პირველი 6-8 საათი;**
- **პერიტონიტის სუსტი სიმპტომატიკა.**

ოპერაციის ტექნიკა

ოპერაცია სრულდება სამედიცინო პერსონალის განლაგების ე.წ. „ფრანგული" ან „ამერიკული" წესით, თუმცა უპირატესობა ენიჭება ქირურგიული ბრიგადის განლაგების პირველ ვარიანტს: ქირურგი (A) განთავსებულია პაციენტის ფეხებს შორის, ხოლო ასისტენტი (B) მისგან მარჯვნივ (სურათი 1).

ოპერაცია კეთდება ზოგადი გაუტკივარებით, სატურაციის, კაპნომეტრიის მუდმივი კონტროლით და კარდიომონიტორინგით. ოპერაციის წინ ან შესავალი ნარკოზის შემდეგ იდგმება ნაზოგასტრალური ზონდი და კეთდება ანტიბიოტიკის საპროფილაქტიკო დოზა.

პნევმოპერიტონეუმი იქმნება ვერეში ნემსით ან Hasson-ის ღია მეთოდით. ლაპაროსკოპული ქოლეცისტექტომიისგან განსხვავებით, დიაგნოსტიკური ლა - პაროსკოპიის შემდეგ შესაძლებელია მუცელშიდა წნევის 14-დან 9-11 mmHg-მდე შემცირება.

პირველი ტროაკარი (10 მმ) განკუთვნილია ლაპაროსკოპისთვის და ყველა შემთხვევაში იდგმება პარაუმბილიკალურად, ჭიპის ზედა ან ქვედა ნაკეცთან გატარებული ნახევარრკალისებრი განაკვეთიდან.

ოპერაციის კლასიკური ვარიანტი ითვალისწინებს სამი სამუშაო ტროაკრის გამოყენებას. რეკომენდებულია 10 მმ დიამეტრის (5 მმ-იანი გადამყვანით) გამოყენება, რაც საშუალებას იძლევა მუცლის ღრუს სანაცია შესრულდეს ნებისმიერი კუთხიდან დიდი ზომის ინსტრუმენტების გამოყენებით.

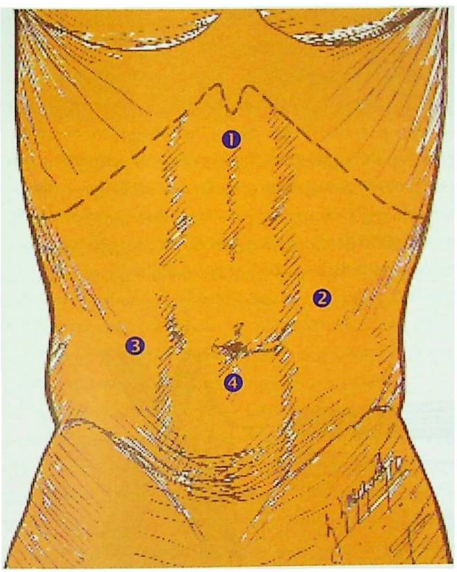

სურათი 2. ტროაკარების განლაგება

სურათი 3. მუცლის ღრუში ჩაღვრილი ნაწლავის შიგთავსი

პირველი სამუშაო ტროაკარი, რომელიც ასისტენტის მიერ გამოიყენება, იდგმება ლაპაროსკოპული კონტროლით შუა ხაზზე, მახვილისებრ მორჩთან ახლოს. ტროაკრის ჩადგმა წარმოებს 45 გრადუსიანი კუთხით, რაც უზრუნველყოფს მის მრგვალი იოგიდან მარჯვნივ განთავსებას. ოპერატორის ძირითადი სამუშაო ტროაკარი იდგმება მარცხენა მეზოგასტრიუმში, ჰიპიდან 4-5 სმ-ით მაღლა ლავიწშუა ხაზზე, ხოლო მისგან იფსილატერალურად და 1-2 სმ დაბლა იდგმება ოპერატორის მეორე სამუშაო ტროაკარი (სურათი 2).

მორბიდულ პაციენტებში და შემთხვევებში, როდესაც კლინიკური დიაგნოზი საეჭვოა, უმჯობესია პირველი სამუშაო ტროაკარი ჩაიდგას მარჯვენა მეზოგასტრიუმში. ხოლო მას შემდეგ რაც დაზუსტდება პათოლოგიური კერის ლოკალიზაცია და საბოლოოდ განისაზღვრება ლაპაროსკოპული ჩარევის ჩვენება, იდგმება დამატებითი ტროაკრები.

ტროაკრების განთავსების შემდეგ სრულდება მუცლის ღრუში ჩაღვრილი შიგთავსის (სურათი 3) ასპირირება და მასალის გაგზავნა ბაქტერიოლოგიურ კვლევაზე. პარალელურად ფასდება პერიტონიტის ხასიათი და მისი გავრცელების მასშტაბი. მუცლის ღრუს სანაცია იწყება სუბდიაფრაგმალური სივრცეებიდან და ბოლოვდება მცირე მენჯის ღრუში (სურათი 4).

პაციენტს ეძლევა ანტიტრენდელენბურგის პოზიცია და მას შემდეგ, რაც ქირურგის მარცხენა ან ასისტენტის ინსტრუმენტით განხორციელდება ნაღვლის ბუშტის ზედა უკანა ტრაქცია, თორმეტგოჯა ნაწლავის წინა

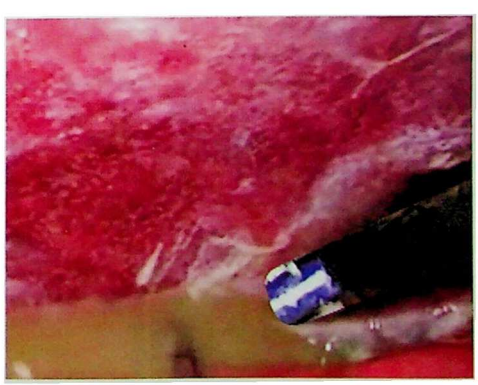

სურათი 4. მუცლის ღრუში ჩაღვრილი ნაწლავის შიგთავსის ასპირაცია

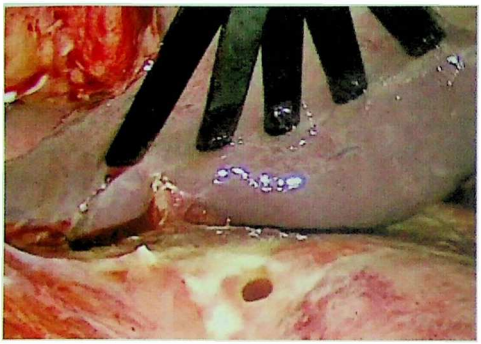

სურათი 5. თორმეტგოჯა ნაწლავის პერფორაცია

კედელზე წყლულოვანი ნაწიბურის და პერფორირებული ხვრელმილის ვიზუალიზირება სირთულეს არ წარმოადგენს (სურათი 5).

პერფორირებული ხვრელმილის გაკერვა შესაძლებელია პირველადი ნაკერებით ან ბადექონის თავისუფალი სეგმენტის კვანძში ტამპონირებით (სურათი 6).

მცირე ზომის პერფორირებული ხვრელმილის არსებობისას, როდესაც გარემომცველი ქსოვილების მკვეთრი ინფილტრაცია გამოხატული არ არის, დეფექტი იკერება განივი მიმართულების ორი ან სამი ტრანსლუმინალური კვანძოვანი ნაკერით. თუ პერფორირებული ხვრელის პერიმეტრზე გამოხატულია მკვეთრი ანთებითი პროცესი, კვანძის ბოლოები არ იკვეთება. მათ შორის ტარდება ბადექონის თავისუფალი ნაწილი და შემდგომ იკვანძება. დიდი ზომის პერფორირებული წყლულების (0.8 მმ და მეტი) შემთხვევაში, როდესაც კვანძოვანი ნაკერებით ხვრელმილის კიდეების ერთმანეთთან დაახლოება და სანათურის სრული ჰერმეტიზმის შექმნა სათუოა, ტრანსლუმინალური ნაკერები არ იკვანძება. დიდი ბადექონის თავისუფალი სეგმენტი დეფექტს ზემოდან ეფარება და ხორციელდება ნაკერების კვანძვა (სურათი 7).

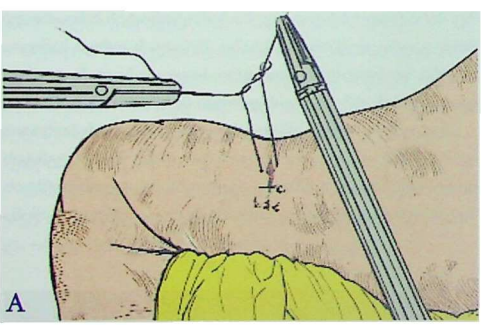

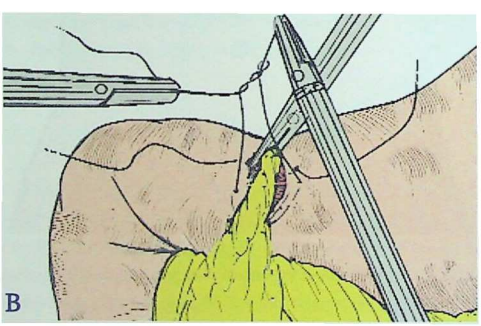

სურათი 6. პერფორირებული ხვრელმილის გაკერვა: A. პირველადი ნაკერებით; B. ბადექონის ტამპონირებით

სურათი 7. დიდი ზომის პერფორირებული ხვრელმილის გაკერვა ბადექონის ტამპონირებით

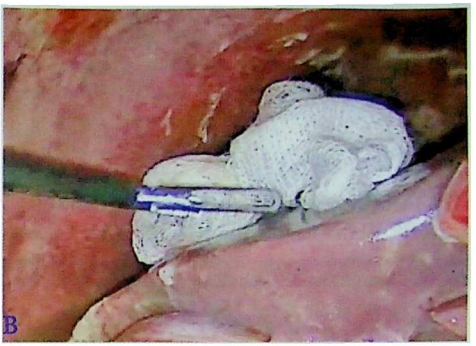

სურათი 8. A. მუცლის ღრუს ირიგაცია-ასპირაცია; B. ფიბრინული ნადებების მოცილება დოლბანდის ფილოით

პერფორირებული ხვრელის გაკერვის შემდეგ აუცილებელია ნაკერების ჰემეტიზმის კონტროლი აიროვანი ან კონტრასტული სინჯით.

ოპერაციის დასკვნით ეტაპს წარმოადგენს შემთბარი იზოტონური ხსნარით მუცლის ღრუს სათანადო ირიგაცია და ასპირაცია (სურათი 8A).

აღნიშნული პროცესი უნდა შესრულდეს მკაცრი თანამიმდევრობით: პირველ რიგში უნდა გასუფთავდეს მუცლის ღრუს ზედა კვადრატები (სუბდიაფრაგმული და ღვიძლქვეშა სივრცეები), ხოლო შემდგომ ლატერალური ღარები და მცირე მენჯის ღრუ. განსაკუთრებული ყურადღება უნდა მიექცეს ნაწლავთა შუა სივრცეების და დუგლასის ფოსოს ლავაჟს. ფიბრინული ნადებები მაქსიმალურად უნდა იყოს მოცილებული, რისთვისაც შესაძლებელია 10 მმ-იან ტროაკარიდან შეტანილი დოლბანდის სტერილური ფილთების გამოყენება (სურათი 8B).

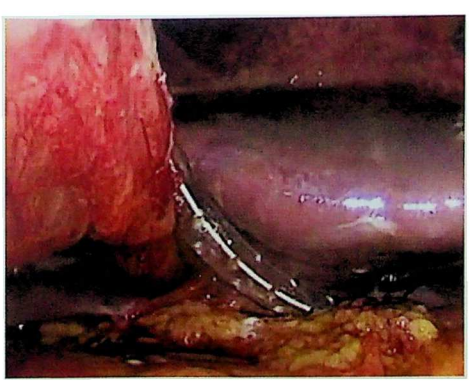

სურათი 9. დუგლასის ფოსოს დრენირება

გავრცელებული პერიტონიტის დროს ირიგირებული სითხის რაოდენობამ შეიძლება 5-10 ლიტრი შეადგინოს. ირიგაცია-ასპირაციის პროცესში საოპერაციო მაგიდის პოზიცია საჭიროების მიხედვით იცლება.

ოპერაციის აღნიშნული ეტაპის სრულყოფილად შესრულება მკვეთრად ამცირებს ისეთი სპეციფიკური გართულებების განვითარების რისკს, როგორიცაა ნაწლავთა შუა და დუგლასის ფოსოს აბსცესები, ნაწლავთა შეხორცებითი გაუვალობა და სხვა.

მუცლის ღრუს ასპირაცია-ირიგაციის შემდეგ, სათანადო ჩვენების და ქირურგიული გუნდის შესაბამისი კვალიფიკაციის შემთხვევაში, სრულდება უკანა ღეროვანი ვაგოტომია და წინა სერომიოტომია.

ოპერაციის დასკვნით ეტაპს წარმოადგენს მუცლის ღრუს დრენირება. ლაპაროსკოპული ულცერორაფიის კლასიკური ვარიანტი გულისხმობს ტროაკარული ჭრილობებიდან ვინსლოვის ხვრელის და დუგლასის ფოსოს დრენირებას (სურათი 9).

2000-2012 წლებში აკად. ზ. ცხაკაიას სახ. თორაკო-აბდომინურ კლინიკაში გაკეთდა 24 ლაპაროსკოპული ულცერორაფია. ოპერაციის ხანგრძლივობა მერყეობდა 45-80 წთ-მდე, ხოლო სტაციონარში დაყოვნების მაჩვენებელმა შეადგინა ზუსტად სამი დღე.

ინტრაოპერაც-იულ გართულებებს ან კონვერსიის შემთხვევებს ადგილი არ ჰქონია.

ლაპაროსკოპული სინექიოლიზისი წვრილი ნაწლავის რეზექცია

თ. ჩართოლანი, დ. აბულაძე

წვრილი ნაწლავის შეხორცებითი დაავადებით გამოწვეული ნაწლავთა მწვავე გაუვალობის პირველი ლაპაროსკოპული კორეგირება 1994 წელს Ph. Mouret-ის მიერ შესრულდა. წარმატებული ლაპაროსკოპული სინექიოლიზისის შესრულების შემდეგ მსხვილ ქირურგიულ ცენტრებში ნაწლავის იშემიის ან ნეკროზის კლინიკური სიმპტომატიკის გარეშე მიმდინარე წვრილი ნაწლავის მწვავე გაუვალობის ლაპაროსკოპული კორეგირება პაციენტთა სწორი სელექციირების პირობებში ქირურგიული მკურნალობის არჩევის მეთოდად იქცა.

სტატისტიკური მონაცემებით წვრილი ნაწლავის მწვავე გაუვალობის ეტიოლოგიურ მიზეზს შემთხვევათა 70-80% სწორედ მუცელშიდა შეხორცებითი პროცესი წარმოადგენს (C.N. Gutt et al, 2004; B. Dallemagne, 2003) (ცხრილი 1).

შეხორცებითი დაავადება	75 %
მუცლის კედლის თიაქრები	20 %
წრილი ნაწლავის სიმსივნე	3 %
წვრილი ნაწლავის ინვაგინაცია	1 %
ბეზოარი	< 1 %
მეკელის დივერტრიკული	< 1 %
ინტრაბდომინური აბცესი	< 1 %
ბილიარული ileუსი	< 1 %

ცხრილი 1. წვრილი ნაწლავის მწვავე გაუვალობის ეტიოლოგიურ მიზეზები

ანატომიური შენების მიხედვით წვრილნაწლავური შეხორცებები იყოფა ორ ძირითად ჯგუფად: მემბრანული ფორმა, როდესაც მასიური ავასკულარული შეხორცებითი პროცესი იკავებს პერიტონეუმის ღრუს ანატომიურ სივრცეებს (მეტწილად მენჯის ღრუს) ან მის გარკვეულ ნაწილს და ფიბროზული ფორმა, როდესაც შეხორცებები ვლინდება ლოკალურად – ვისცერო-ვისცერო (ნაწლავთშუა შეხორცებები) ან ვისცერო-პარიეტალური (ნაწლავის და პარიეტალურ პერიტონეუმს შორის შეხორცებები) ერთეული შეხორცებითი უხეში ზონარის სახით.

წვრილნაწლავური მწვავე შეხორცებითი გაუვალობ - ის მოცემულ კლასიფიკაციას აქვს პრაქტიკული დატვირთვა, ვინაიდან პირველი ტიპის ე.წ. მემბრანული ფორმის შეხორცებების შემთხვევაში ნაწლავური დაბრკოლების ერთმნიშვნელოვანი მიზეზის დაფიქსირება რთულია – ნაწლავის სანათურის დახშობა გამოწვეულია ნაწლავთშუა ან ვისცერო-პარიეტალურ არეებში არსებული მასიური შეხორცებებით, რაც მოითხოვს შეზღუდულ საოპერაციო სივრცეში „გახანგრძლივებული" სინექიოლიზისის წარმოებას.

თავის მხრივ, ლაპაროსკოპული მეთოდით მასიური მუცელშიდა შეხორცებების სინექიოლიზისი პირ - დაპირ კავშირშია ინტრაოპერაციულ გართულებათა წარმოქმნის მაღალ რისკთან (P. Reissman, S.D. Wexner, 1995; J. Duron 2002).

ფიბროზული შეხორცებებით გამოწვეული გაუვალობის იმ შემთხვევაში, როდესაც ადგილი აქვს წინა-პარიეტულ შეხორცებებს (წვრილ ნაწლავსა და მუცლის წინა კედლის შორის), დაბრკოლების მიზეზის ლაპა - როსკოპული იდენტიფიცირება და სინექიოლიზისის წარმოება ქირურგისთვის დიდ ტაქტიკურ თუ ტექნიკურ სირთულეებთან არ არის დაკავშირებული.

წვრილ ნაწლავსა და პერიტონეუმის უკანა პარიეტალურ ფურცელს შორის არსებულ შეხორცებითი პროცესით გამოწვეული ნაწლავთა გაუვალობის როგორც ლაპაროსკოპული დიაგნოსტირება, ასევე, კორეგირება, ძალიან რთულია და ხშირ შემთხვევაში გამოცდილი ოპერატორისგანაც კი მოითხოვს ღია მუცელკვეთაზე დროულ გადასვლას.

ლაპაროსკოპული სინექიოლიზისის იდეალურ ჩვენებას წარმოადგენს აპენდექტომიის ან მცირე მენჯის ქირურგიის შემდგომ განვითარებული ნაწლავთა მწვავე გაუვალობის შემთხვევები, სადაც უმეტესად ადგილი აქვს წინა-პარიეტალური ფიბროზული ზონარით გამოწვეულ წვრილი ნაწლავის სანათურის გამავლობის ერთჯერად ჩაკეტვას ან წვრილი ნაწლავის მარყუჟის შემოგრეხას (სურათი 1).

ლაპაროსკოპული სინექიოლიზისის უკუჩვენებად ითვლება:

- პაციენტის ზოგადი მძიმე მდგომარეობა, გამოხატული პერიტონეუმის გაღიზიანების ნიშნებით;
- ნაწლავის ნეკროზის პრეოპერაციული ან ინტრაოპერაციული დიაგნოსტირება (იგულისხმება დიაგნოსტიკური ლაპაროსკოპია).

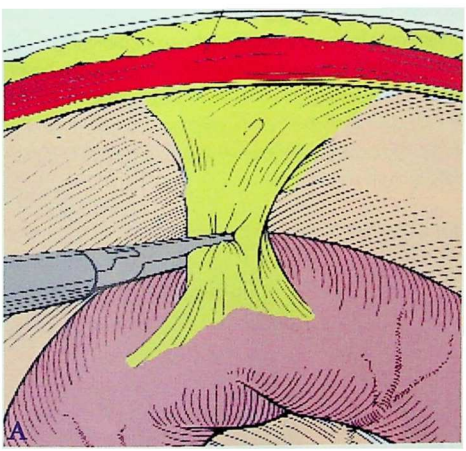

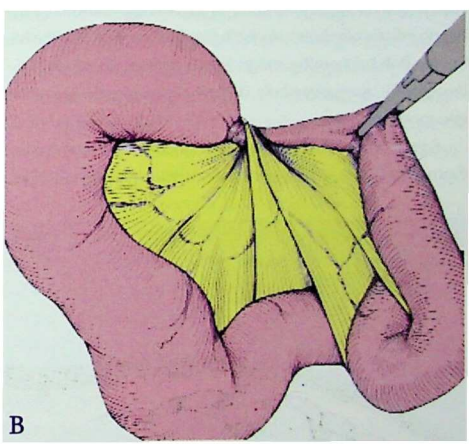

სურათი 1. წვრილი ნაწლავის ფიბროზული გავუალობის ფორმები:
A. ვისცერო-პატიესული შეხორცებითი ზონარი; B. წვრილი ნაწლავის შემოგრეხა



სურათი 2. ტროკარების განლაგების ალტრნატიული წერტილები

ოპერაციის ტექნიკა

პნევმოპერიტონეუმი იქმნება Hasson-ის მეთოდით ან ვერეშის ნემსით. პირველი ტროკარი იდგმება პათოლოგიური კერის სავარაუდო ადგილიდან მაქსიმალურად დაშორებულ წერტილში. სამუშაო ტროკრების რაოდენობის განსაზღვრა და მათი განთავსების წერტილების ოპტიმალური შერჩევა დამოკიდებულია დიაგნოსტიკური ლაპაროსკოპით მიღებულ ინფორმაციაზე (სურათი 2).

დიაგნოსტიკური ლაპაროსკოპიის და სამუშაო ტროკრების განლაგების შემდეგ იწყება მუცლის ღრუს სრულფასოვანი რევიზია, ძირითადი აქცენტი გადადის ნაწლავის მარყუჟების დილატაციის და მათი სიცოცხლის უნარიანობის ხარისხზე. გამონადენის არსებობაზე და მის ხასიათზე. ოპერაციის ძირითად ეტაპს წარმოადგენს გაუვალობის მიზეზის დადგენა და მისი ლიკვიდირება.

ჩვეულებრივ ადგილი აქვს ფიბრინოზული ზონარით გამოწვეულ ნაწლავის სანათურის გამავლობის ერთჯერად ჩაკეტვას, რომელიც ხშირ შემთხვევებში მარტივად იდენტიფიცირდება პნევმოპერიტონეუმის შექმნის ფონზე ნაწლავსა და პარიეტულ პერიტონეუმს შორის არსებული დაჭიმული ფიბროზული ზონრის სახით (სურათი 3).

შეხორცებითი გაუვალობის მემბრანული ფორმის შემთხვევაში, როდესაც მასიური ავასკულარული შეხორცებითი პროცესი იკავებს პერიტონეუმის ღრუს ანატომიურ სივრცეებს ან მის გარკვეულ ნაწილს, იმის დადგენა, თუ შეხორცებითი კონგლომერატის რომელი მონაკვეთი წარმოადგენს გაუვალობის გამომწვევ ჭეშმარიტ მიზეზს, პრაქტიკულად შეუძლებელია.ასეთ შემთხვევებში აუცილებელია სინექიოლიზისი წარმოება აღნიშნული მონაკვეთის მთელ გაყოლებაზე.

წვრილი ნაწლავის დეტალური დათვალიერება იწყება ტრეიცის იოგიდან – ნაწლავის მარყუჟის დაახლოებით 5-10 სმ მონაკვეთი იშლება ორ ატრავმულ მომჭერს შორის და მომჭერების ეტაპობრივი გადანაცვლებით რევიზია გრძელდება წვრილი ნაწლავის ტერმინალური ნაწილისკენ (სურათი 4).

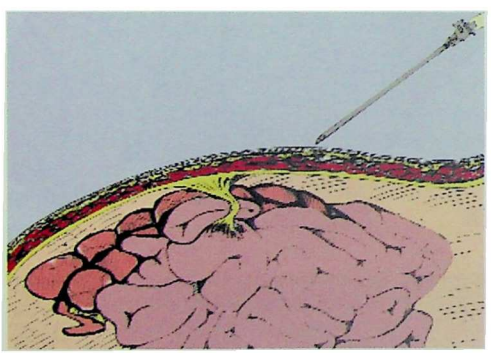

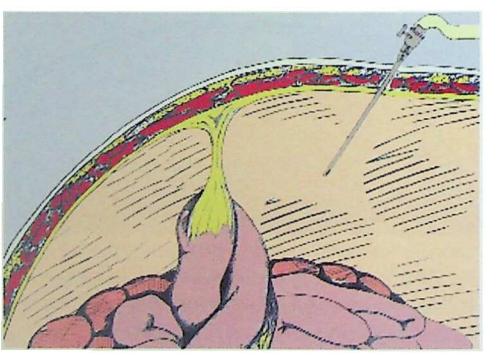

სურათი 3. პნევმოპერიტონეუმის ფონზე დაჭიმული ფიბროზული ზონარი

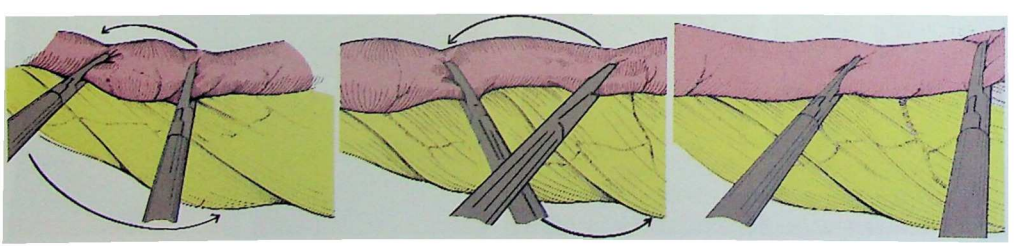

სურათი 4. წვრილი ნაწლავის დეტალური რევიზიის ეტაპები

ნაწლავის რევიზიის პარალელურად ხორციელდება შემხვედრი შეხორცებების ლიზისი. მსგავსად კლასიკური ქირურგიისა, ინტრააბდომინური შეხორცებების გათიშვის უსაფრთხო ხერხად ითვლება ქსოვილთა განცალკევების ბასრი წესი, რომელიც ქსოვილების სათანადო დაჭიმვის ქვეშ სრულდება (სურათი 5).

ქსოვილთა განცალკევების ბლაგვი წესის გამოყენებისას დიდია ნაწლავის კედლის მიკროდაზიანების რისკი. შეზღუდულად გამოიყენება ელექტროქირურგიული იარაღებიც, ვინაიდან ნაწლავის სანათურის სიახლოვეს მათი გამოყენება ნაწლავის კედლის თერმული დაზიანების მიზეზი შეიძლება გახდეს.

ოპერაციული ჩარევის მოცულობა დამოკიდებულია გაუვალობის გამომწვევ მექანიკურ ფაქტორზე, დაწყებული შეხორცებითი ნაწიბურის „მარტივი" გადაკვეთით, დამთავრებული ნაწლავის სეგმენტის რეზექციით და ნაწლავთშორისი ანასტომოზის ფორმირებით.

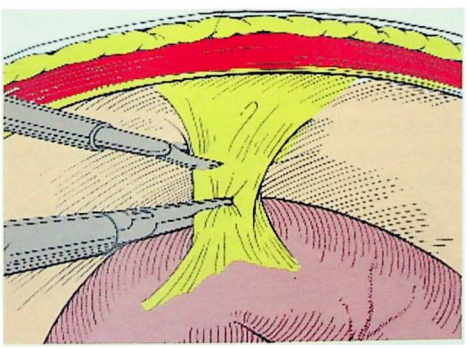

სურათი 5.

ნაწლავის რეზექციის ჩვენების შემთხვევაში, გაუვალობის ეტიოლოგიური ფაქტორის გათვალისწინებით ზუსტდება სარეზექციო ნაწილის საზღვრები. ლაპაროსკოპიის და თავად წვრილი ნაწლავის ანატომიის სპეციფიკურობიდან გამომდინარე, როდესაც შეზღუდულ სივრცეში მობილური პათოლოგიური კერის სრულყოფილი ვიზუალიზაცია და სწორი ანატომიური ორიენტირება ხშირად გაძნელებულია (განსაკუთრებით, ნაწლავის დიდი მონაკვეთის ნეკროზისას), საჭიროელია ოპერაციის პირველი ეტაპის დაწყებამდე ნაწლავის ამოსაკვეთი მონაკვეთის ბოლოების წინასწარი „მონიშვნა" ნაწლავის კედლის სეროზის კოაგულაციით.

ოპერაციის პირველ ეტაპს წარმოადგენს სარეზექციო მონაკვეთის დისტალური და პროქსიმალური კიდეების მიმდებარედ წვრილი ნაწლავის ჯორჯლის კედლის ავასკულარულ ზონაში გადაკვეთა და რეტროინტესტინური ფანჯრების ფორმირება. დისექციის შესრულება შესაძლებელია როგორც ბასრი ან ბლაგვი წესით, ასევე, ელექტროქირურგიული იარაღების გამოყენებით, თუმცა მისი უსაფრთხოდ შესრულებისთვის აუცილებელია ნაწლავის და ჯორჯლის შესაბამის მონაკვეთების სათანადო ტრაქცია-კონტრაქცია (სურათი 6).

რეტროინტესტინური ფანჯრების ფორმირების შემდგომ მოწოდებულია ორი ტაქტიკა, რომელთა შორის პრაქტიკული სხვაობა არ არის და დამოკიდებული ოპერატორი არჩევანზე. კერძოდ პირველ ეტაპად ჯერ წარმოებს წვრილი ნაწლავის მარყუჟის ჯორჯლიდან

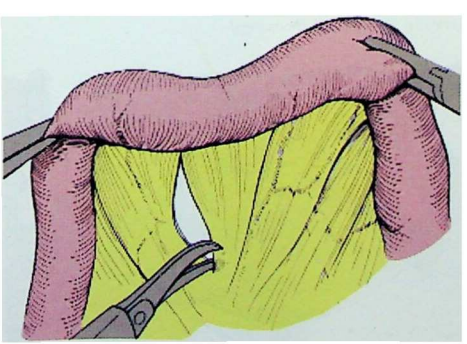

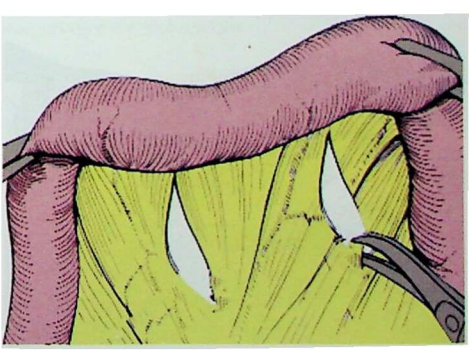

სურათი 6. რეტროინტესტინური ფანჯრების ფორმირების ეტაპები



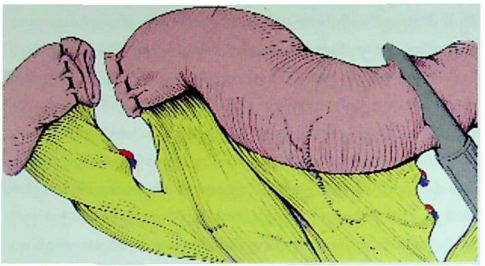

სურათი 7. ნაწლავის გადაკვეთა ხაზოვანი სტეპლერით

განცალკევება და შემდგომ თავად მისი რეზექცია, ხოლო მეორე შემთხვევაში ხდება ჯერ ნაწლავის ბოლოების გადაკვეთა და შემდგომ ჯორჯლის დისექცია.

წვრილი ნაწლავის ნეკროზის შემთხვევაში ნაწლავის ბოლოების გადაკვეთა როგორც პროქსიმალური, ასევე დისტალური მიმართულებით წარმოებს პათოლოგიური კერიდან რამოდენიმე სანტიმეტრის დაშორებით, ხოლო წვრილი ნაწლავის სიმსივნით (კარცინომა) გამოწვეული ნაწლავთა მწვავე გაუვალობის დროს რეზეცირდება ნაწლავის შედარებით დიდი სეგმენტი (ჯანსაღი ქსოვილებიდან 15-20 სმ დაცილებით). ასევე აუცილებ - ელია ნაწლავის სარეზექციო ნაწილის შესაბამისი ჯორჯლის სექტორის სოლისებრი რეზექცია ზედა მეზენტერიალური სისხლძარღვის დონეზე.

წვრილი ნაწლავის გადაკვეთა ხორციელდება ნაწლავის ტრაქციის ქვეშ, ლაპაროსკოპული ხაზოვანი სტეპლერით, რომელიც უზრუნველყოფს როგორც ნაწლავის სანათურის გადაკვეთას, ასევე ფორმირებული ორივე ტაკვის სრულ ჰერმეტიზმს და ჰემოსტაზს (სურათი 7).

ხაზოვანი სტეპლერის ნაწლავზე სწორად განთავსების შემთხვევაში, ჩვეულებრივ საკმარისია ერთჯერადი სტეპლირება, თუმცა გადაბერილი ნაწლავის შემთხვევაში შესაძლებელია საჭირო გახდეს მეორე კასეტის გამოყენება.

წვრილი ნაწლავის სარეზექციო ნაწილის შესაბამისი ჯორჯლის სექტორის ლაპაროსკოპული დისექცია შესაძლებელია შესრულდეს როგორც ელექტროქირურგიული იარაღებით, ასევე სისხლძარღვთა იზოლირებული კლიპირებით (სურათი 8).

ჯორჯლის გადაკვეთის შემდეგ მუცლის ღრუს ინფიცირების პროფილაქტიკის მიზნით, პრეპარატი თავსდება ერთ-ერთი ტროაკარიდან შეყვანილ სპეციალურ პლასტიკურ კონტეინერში, რომლის საშუალებითაც ხდება მისი ევაკუაცია მუცლის ღრუდან.

ოპერაციის დასკვნითი ეტაპი – ენტერო-ენტერო ანასტომოზის შექმნა – შესაძლებელია შესრულდეს როგორც ექსტრაკორპორალურად, ასევე, ლაპაროსკოპული მეთოდით.

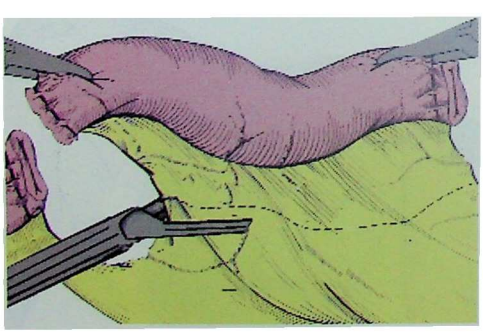

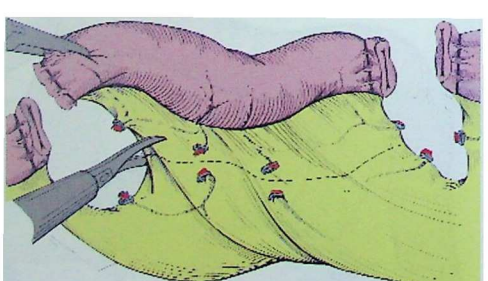

სურათი 8. ამოსაკვეთი ნაწლავის იზოლირება ჯორჯლიდან

შერთულის ექსტრაკორპორალური ფორმირება. შერთულის ექსტრაკორპორალური ფორმირების შემთხვევაში ერთ-ერთი ტროაკარული ჭრილობა ფართოვდება და პრეპარატის მუცლის ღრუდან ამოღების შემდეგ ხორციელდება გადაკვეთილი წვრილი ნაწლავის ბოლოების გამოტანა ტროაკარულ ჭრილობაში და ენტერო-ენტერო ანასტომოზის ფორმირება. ანასტომოზის მუცლის ღრუში ჩაბრუნების შემდეგ მყარდება პნევმოპერიტონეუმი და წვრილი ნაწლავის ჯორჯლის დეფექტი იკერება (სურათი 9).

შერთულის ექსტრაკორპორალური ფორმირებისგან განსხვავებით, ლაპაროსკოპულად ნაწლავის მთლიანობის აღდგენა ხდება მხოლოდ გვერდით-გვერდში ანასტომოზის ფორმირებით. რაც შესაძლებელია შესრულდეს ორი მეთოდით: ლაპაროსკოპული ნაკერებით და ხაზოვანი სტეპლერების გამოყენებით.

ორივე მათგანს აქვს როგორც დადებითი, ასევე უარყოფითი მახასიათებლები – ინტრაკორპორალური კერვა მოითხოვს ქირურგის მაღალ კვალიფიკაციას, ხოლო ხაზოვანი სტეპლერის გამოყენება, მართალია ამარტივებს და იმავდროულად ამცირებს ოპერაციის ხანგრძლივობას, მაგრამ მნიშვნელოვნად ზრდის ოპერაციის თვითღირებულებას.

შერთულის ფორმირება ინტრაკორპორალური ნაკერებით. ღია ქირურგიის მსგავსად, ანასტომოზის ლაპაროსკოპულად ფორმირებისას ფართოდ გამოიყენება სერომუსკულარული დროებითი საფიქსაციო ნაკერები. საფიქსაციო ნაკერების მუცლის კედელში გამოტანა და მათი ექსტრაკორპორალური ფიქსაცია სამუშაო ინსტრუმენტების გამოთავისუფლებას და მათი რაციონალური გამოყენების საშუალებას იძლევა. საფიქსაციო ნაკერები ედება სწორი ნემსით (სურათი 10), თუმცა სტანდარტული ნემსით სერო-მუსკულარულად გატარებული ძაფის ბოლოების მუცლის ღრუდან გამოტანა შესაძლებელია ძაფის გამომტანი ინსტრუმენტით.

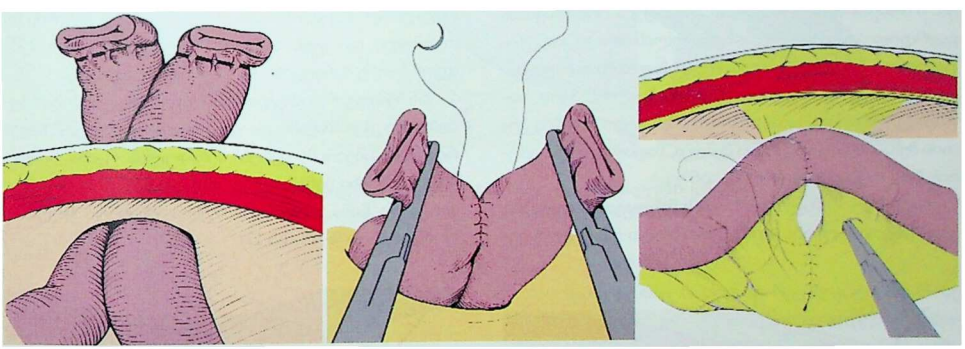

სურათი 9. შერთულის ექსტრაკორპორალური ფორმირების ეტაპები

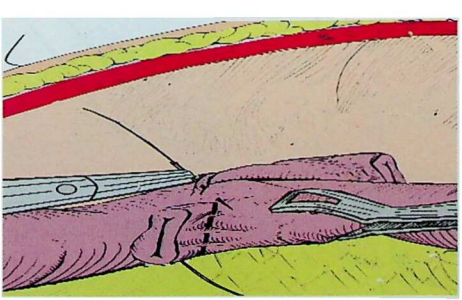

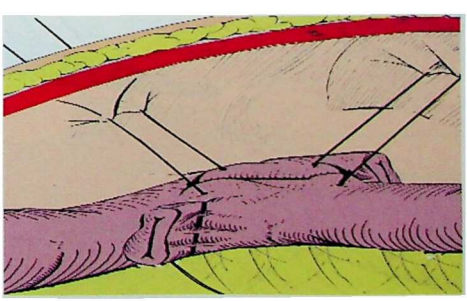

სურათი 10. კანგავლითი საფიქსაციო ნაკერების ფორმირება

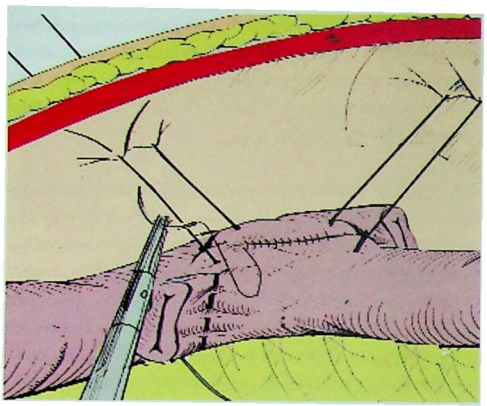

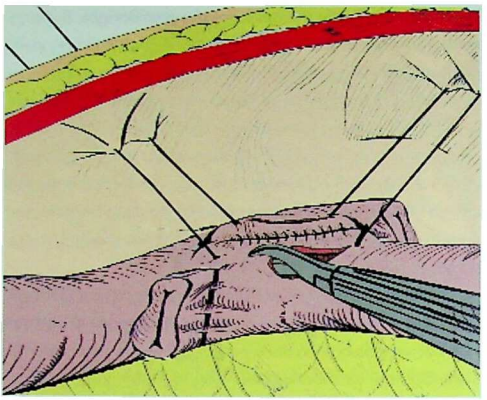

სურათი 11. ანასტომოზის ინტრაკორპოპალური ფორმირების ეტაპები

გადაკვეთილი ნაწლავის ბოლოების 10 სმ სეგმენტები იზოპერისტალტიკურად თავსდება ერთმანეთის გვერდით და სავარაუდო შერთულის ორივე კიდეზე, ტაკვიდან 1-2 სმ დაცილებით ედებათ თითო საფიქსაციო კანგავლითი სერო-მუსკულარული ნაკერი. საფიქსაციო ძაფების დაჭიმვით საანასტომოზო მონაკვეთის შესაბამისი ტრაქციის შემდეგ, საფიქსაციო ნაკერების ბოლოები ფიქსირდება კანზე.

საფიქსაციო ნაკერებს შორის ნაწლავის მარყუჟები ერთმანეთს ეკერება სერო-სეროზული უწყვეტი ნაკერით. ფორმირებული უკანა სეროზული ნაკერის პარალელურად, 0,3-0,5 სმ დაშორებით, 6 სმ სიგრძეზე თერმული დისექციით იხსნება ჯერ ერთი და შემდგომ მეორე მარყუჟის სანათური (სურათი 11).

მას შემდეგ, რაც ენტეროტომიული ჭრილობების ჰემოსტაზი ეჭვს არ გამოიწვევს, გამჭოლი უწყვეტი ნაკერით ერთმანეთს მიეკერება შერთულის უკანა, სოლო შემდგომ, მისი წინა ბაგეები. ანასტომოზის შექმნა ბოლოვდება წინა სერო-სეროზული უწყვეტი ნაკერის ფორმირებით (სურათი 12).

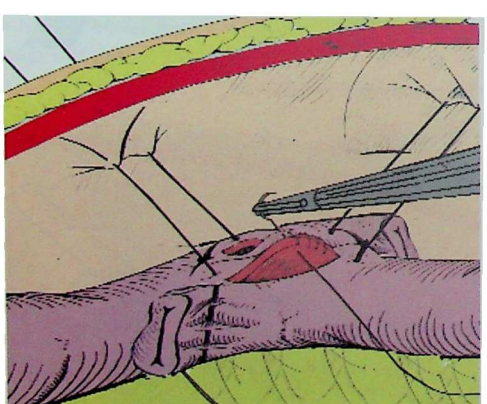

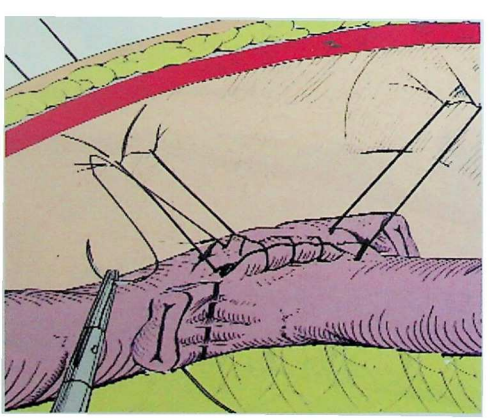

სურათი 12. ანასტომოზის ინტრაკორპოპალური ფორმირების ეტაპები

ანასტომოზის ხაზოვანი სტეპლერით ფორმირების შემთხვევაში, დროებითი საფიქსაციო ნაკერები აუცილებელი არ არის. ერთ-ერთ მარყუჟზე, (პირობითად – მომტან მარყუჟზე – ტაკვიდან დაახლოებით 10 სმ, ხოლო წამღებ მარყუჟზე – ტაკვიდან 2 სმ დაცილებით) მონოპოლარული ინსტრუმენტით ფორმირდება ენტეროტომიული ჭრილობები ზომით 0,5 სმ. ჰემოსტაზის კონტროლის და ნაწლავის სანათურის სანაციის შემდეგ, ენტეროტომიული ჭრილობები ფართოვდება მათ სანათურში ატრავმული დისექტორის გაშლით (სურათი 13).

მუცლის ღრუში 12 მმ ტროაკარიდან შეყვანილი ლურჯ კასეტიანი ხაზოვანი სტეპლერის სამუშაო ტუჩი იხსნება და მისი ერთ-ერთი გახსნილი ბრანში ცურდება ტრაქციის ქვეშ მყოფ ენტეროტომიული ჭრილობის სანათურში. ხაზოვანი სტეპლერის ჩაცურების პარალელურად ხდება ატრავმული დამჭერით თავად ნაწლავის მარყუჟის ამოცმა ბრანშის მთელ პერიმეტრზე, რაც უზრუნველყოფს ბრანშის მჭრელი პერიმეტრის და გადასაკვეთი ნაწლავის კედლის სრულფასოვან შეხებას (სურათი 14).

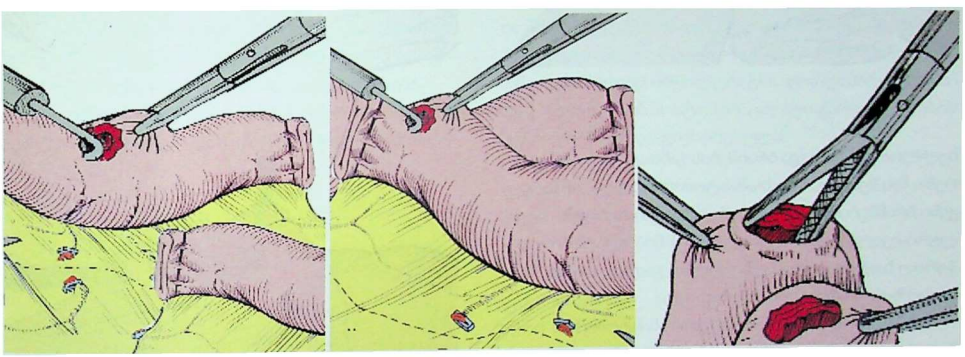

სურათი 13. წვრილი ნაწლავის პროქსიმალურ და დისტალურ ბოლოებში ენტეროტომიული ჭრილობების ფორმირების ეტაპები

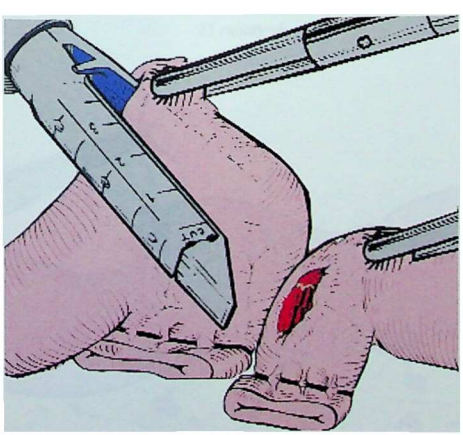

სურათი 14.

მას შემდეგ, რაც ხაზოვანი სტეპლერის ბრანშზე ნაწლავის კედლის განთავსების სისწორე ექვს არ გამოიწვევს, სტეპლერის მეორე ბრანში ანალოგიურად ცურდება მეორე ენტეროტომიულ ჭრილობაში (სურათი 15).

აქვე უნდა აღინიშნოს, რომ ნებისმიერი სახის ლაპაროსკოპული ანასტომოზის სტეპლერით კორექტული ფორმირებისთვის, რაშიც პირველ რიგში, რა თქმა უნდა იგულისხმება უსაფრთხო შერთულის შექმნა და შემდეგ ეკონომიური ფაქტორი – სტეპლერების მინიმალური რაოდენობის გამოყენებით ოპერაციის თვითღირებულების შემცირება – აუცილებელია სტეპლირება შესრულდეს დაჭიმვის ქვეშ მყოფი ანატომიურ სტრუქტურებზე.

ნაწლავის სანათურებში ხაზოვანი სტეპლერის განთავსების შემდეგ სამუშაო ტუჩი იკეტება და საბოლოოდ ფასდება ბრანშების განთავსების კორექტულობა, საჭიროების შემთხვევაში შესაძლებელია სამუშაო ტუჩი

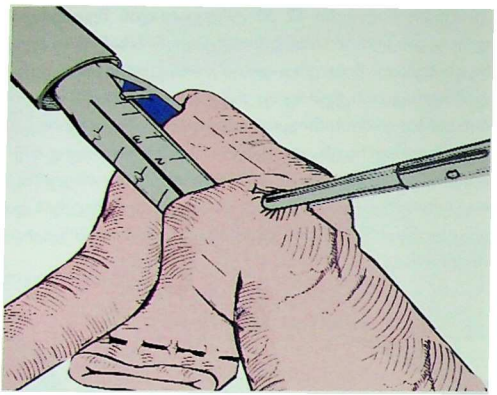

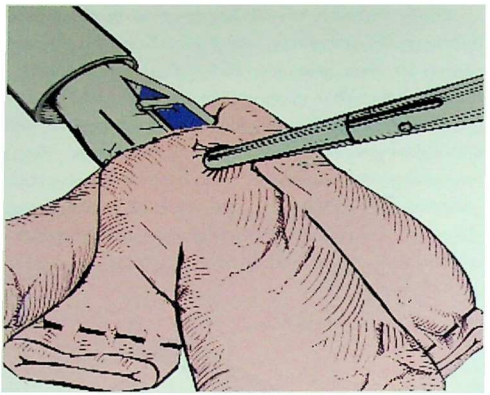

სურათი 15.

ხელმეორე გახსნა და ბრანშების განთავსების კორექტირება. მას შემდეგ, რაც საანასტომოზო ნაწლავის მარყუჟები ბრანშების მთელ პერიმეტრზე განთავსდება, სტეპლერი იკეტება და სპეციალური მანიპულატორზე დაჭერით ხორციელდება ქსოვილთა გადაკვეთა და ანასტომოზის ფორმირება (სურათი 16).

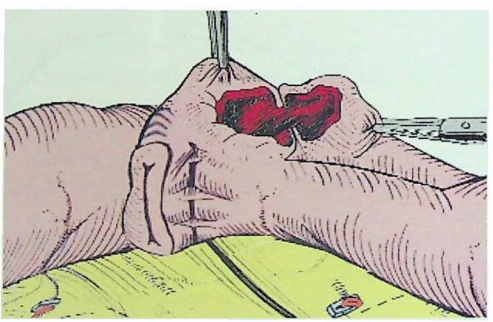

სურათი 16.

6 სმ სიგრძის ენტერო-ენტერო ანასტომოზის ფორმირებისთვის, ჩვეულებრივ ორი 30 მმ-იანი კარტრიჯის გამოყენება ხდება საჭირო. ანასტომოზის ფორმირება ბოლოვდება ენტეროტომიული სანათურების დახურვით, რაც შესაძლებელია შესრულდეს იმავე ხაზოვანი სტეპლერით ან ინტრაკორპორალური ორიარუსიანი უწყვეტი ნაკერის დადებით (სურათი 17).

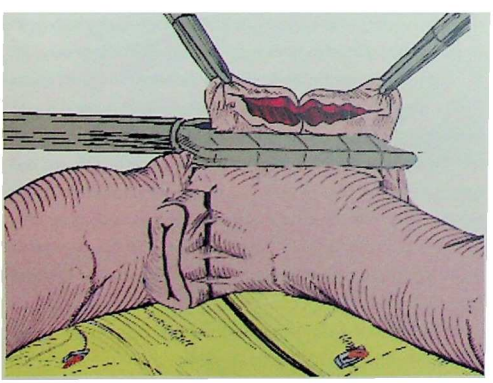

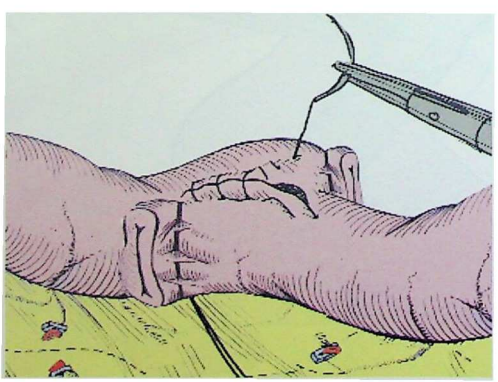

სურათი 17.

ჯორჯლის დეფექტი იკერება და ანასტომოზთან თავსდება საკონტროლო დრენაჟი.

პრეპარატის მუცლის ღრუდან ამოღების და მუცლის ღრუს დესუფლაციის შემდეგ, ტროაკარული ჭრილობები იკერება კვანძოვანი ნაკერებით.

მწვავე გაუვალობის ლაპაროსკოპული კორეგირებისას ლაპარატომიაზე კონვერსიის მაჩვენებელი მერყეობს 0-დან 50%-მდე, რაც დამოკიდებულია როგორც პაციენტთა სწორ სელექციაზე, ასევე ქირურგის კვალიფიკაციაზე (F. Agresta et al, 2000; D. Chosidow et al, 2000; E. Balén et al, 2005; M. Khaikin et al, 2007).

ლაპაროტომიაზე კონვერსიის ყველაზე ხშირ მიზეზს წარმოადგენს გადაბერილი ნაწლავის მარყუჟების არსებობით გამოწვეულ შეზღუდული საოპერაციო სივრცეში შეხორცებების ვიზუალიზაციის გაძნელება.

კონვერსიის მეორე ყველაზე ხშირ მიზეზს წარმოადგენს წვრილ ნაწლავსა და პერიტონეუმის უკანა პარიეტალურ ფურცელს შორის არსებული შეხორცებითი პროცესით გამოწვეული ნაწლავთა გაუვალობა (P. Strickland et al, 1999; I.M. Ibrahim et al, 1996; R. Kirshtein et al, 2005; G. Borzellino et al, 2004).

ქ. თბილისის ზ.ცხაკაიას სახ.თორაკო-აბდომინურ კლინიკაში ნაწლავთა მწვავე გაუვალობის გამო შესრულდა შვიდი ლაპაროსკოპული სინექიოლიზისი. მათგან ექვს შემთხვევაში ადგილი ჰქონდა აპენდექტომიის და მცირე მენჯის ქირურგიის შემდგომ წინა-პარიეტალური ფიბრინოზული ზონარით გამოწვეულ მწვავე გაუვალობას, ხოლო ერთ შემთხვევაში გაუვალობის მიზეზს წარმოადგენდა ახლო პოსტოპერაციულ პერიოდში (ღია ულცერორაფიის შემდგომი მეხუთე პოსტოპერაციული დღე) დუგლასის ფოსოში განვითარებული ნაწლავთაშორისი ინფილტრაცია. ღია ლაპაროტომიაზე კონვერსიის ან პოსტოპერაციული გართულებების შემთხვევები არ დაფიქსირებულა.

ბიბლიოგრაფია

1. ალ.ნათიშვილი. ადამიანის ანატომია.თბილისი,1969.
2. შ.თოიძე. ოპერაციული ქირურგია. თბილისი1983. გვ.336-343.
3. Hartmann H. Nouveau procédé d'ablation de cancer de la partie terminal du colon pelvien. Trentième congrès de chirurgie. Strasbourg 1923.411-3.
4. Albarran SA, Simoens C, Takeh H et al. Restoration of digestive continuity after Hartmann's procedure. Hepatogastroenterology 2004;51:1045-9.
5. Pearce NW, Scott SD, Karran SJ. Timing and method of reversal of Hartmann's procedure. Br J Surg 1992;79:839-41.
6. Dixon AR, Holmes JT. Hartmann's procedure for carcinoma of rectum and distal sigmoid colon: 5 year audit. J R Coll Surg Edinb 1990;35:166-8.
7. Desai DC, Brennan EJ, Reilly JF, Smink RD. The utility of the Hartmann procedure. Am J Surg 1998;17:152-4.
8. Shein M, Decker G. The Hartmann procedure. Extended indications in severe intrabdominal infection. Dis Colon Rectum 1988;31:126-9.
9. Schmelzer TM, Mostafa G, Norton JH et al. Reversal of Hartmann's procedure: a high-risk operation? Surgery 2007;142:598-607.
10. Slawki S, Dixon AR. Laparoscopic reversal of Hartmann's rectosigmoidectomy Colorectal Dis 2007;10:81-3.
11. Rosen MJ, Cobb WS, Kercher KW et al. Laparoscopic restoration of intestinal continuity after Hartmann's procedure. Am J Surg 2005;189:670-4.
12. Gorey TF, O'Connell PR, Waldron D et al. Laparoscopic assisted colostomy closure after Hartmann's procedure. Br J Surg 1993;80:109.
13. Siddiqui M, Sajid M, Baig M. Open versus laparoscopic approach for reversal of Hartmann's procedure: a systematic review. Colorectal Dis 2009, 13.
14. Roque-Castellano C, Acosta Merida A, Rodriguez Mendez A, Marchena Gomez J, Hemmersbach Miller M. Analysis of the risk factors related to the decision of restoring intestinal continuity after Hartmann's procedure. Int J Colorect Dis 2007;22:1091-6.
15. Mouret P: L'adesiolisi coelioscopia. In Chirurgia digestiva per via coelioscopica. Edited by Testas P, Delaitre B. Edizioni Vigot, Friburgo; 1994:53-69.
16. Gutt CN, Oniu T, Schemmer P, Mehrabi A, Buchler MW: Fewer adhesions induced by laparoscopic surgery? Surg Endosc 2004, 18:1202-07.
17. Dallemagne B: Small bowel obstruction and adhesiolysis. In Laparoscopic surgery. Edited by Cueto-Garcia J, Jacobs M, Gagner M. McGraw-Hill Companies, New York; 2003:301-03.
18. Reissman P, Wexner SD: Laparoscopic surgery for intestinal obstruction. Surg Endosc 1995, 9:865-68.
19. Duron J: Laparoscopic treatment of small bowel obstruction. Adhesion 2002, 5:16-19.
20. Slim K: Occlusions du grele. La coelioscopie est-elle valide ou non en 2002? Referentiel Association Francaise de Chirurgie (A.F.C.) n°4513 créé(e) le 28/4/05 par Pr Denis Collet. Prevention et traitement des occlusions du grele su bride
21. Nagle A, Ujiki M, Denham W, Murayama K: Laparoscopic adhesiolysis for small bowel obstruction. Am J Surg 2004, 187:464-70.
22. Balén E, Herrera J, Miranda C, Tariffa A, Zazpe C, Lera JM: The role of laparoscopy in emergency abdominal surgery. An Sist Sanit Navar 2005, 28:81-91
23. Agresta F, Piazza A, Michelet I, Bedin N, Sartori CA: Small bowel obstruction. Laparoscopic approach. Surg Endosc 2000, 14:
24. Chosidow D, Johanet H, Montariol T, Kielt R, Maceau C, Marmuse JP, Benhamou G: Laparoscopy for acute small-bowel obstruction secondary to adhesions. J Laparoendosc Adv Surg Tech A 2000, 10:155-59.
25. Khaikin M, Schneidereit N, Cera S, Sands D, Efron J, Weiss G, Nogueras JJ, Vernava AM, Wexner SD: Laparoscopic vs. open surgery for acute adhesive small-bowel obstruction: patient' outcome and cost-effextiveness. Surg Endosc 2007, 21:742-746
26. Strickland P, Lourie DJ, Suddleson EA, Blitz JB, Stain SC: Is laparoscopic safe and effective for treatment of acute small-bowell obstruction? Surg Endosc 1999, 13:695-98.
27. Ibrahim IM, Wolodiger F, Sussman BM, Silvestri FA: Laparoscopic management of acute small-bowel obstruction. Surg Endosc 1996,
28. Kirshtein B, Roy-Shapira A, Lantsberg L, Avinoach E, Mizrahi S: Laparoscopic management of acute small bowell obstruction. Surg Endosc 2005, 19:464-67.
29. Borzellino G, Tasselli S, Pedrazzani C, Manzoni G: Laparoscopic approach to postoperative adesive obstruction. Surg Endosc 2004, 18:686-90.
30. Mouret P, Francois Y, Vignal J, Barth X, Lombard-Platet R. Laparoscopic treatment of perforated peptic ulcer. Br J Surg. 1990; 77(9): 1006.
31. Nathanson L, Easter D. Laparoscopic repair/peritoneal toilet of perforated duodenal ulcer. Surg Endosc. 1990; 4(4): 232-233.

ნაწილი IV

კუჭის და გასტრო-ეზოფაგური კუთხის ლაპაროსკოპული ქირურგია

Asfarma

International**Pharma**Marketing

ლაპაროსკოპული ფუნდოპლიკაცია

თ. ჩართოლანი, მ. კილაძე

გასტროეზოფაგური რეფლუქს-სინდრომი (Gastro - esophageal Reflux Disease - GERD) წარმოადგენს ქრონიკულ დაავადებას, რომელიც განპირობებულია საყლაპავში კუჭის და თორმეტგოჯა ნაწლავის შიგთავსის პერიოდული გადასვლით. მარილმჟავას და პეპსინის ზემოქმედებით გამოწვეული საყლაპავის ლორწოვანის გარსის ანთება, რომელსაც Allison-მა „რეფლუქს-ეზოფაგიტი" უწოდა, როგორც წესი, ვითარდება საყლაპავის სარქვლოვანი აპარატის, კერძოდ, საყლაპავის ქვედა სფინქტერის ფუნქციის უკმარისობის დროს, რასაც შემთხვევათა 80%-ში თან ახლავს დიაფრაგმის საყლაპავისეული ხვრელის თიაქრები (A. Berstardt, 1986; L. Hill, 1988; De Master, 1979).

გასტროეზოფაგური რეფლუქს-სინდრომი გავრცელებულ პათოლოგიათა ნუსხას განეკუთნება. დედამიწის მოსახლეობის დაახლოებით 10%-ს პერიოდულად აღენიშნება დაავადების მსუბუქი სიმპტომები, ხოლო მათ შორის 10%-ს გამოსატული აქვთ რეფლუქს-ეზოფაგიტის სრული კლინიკური სურათი (S. Nandurkar, 2000; H. Miwa, 2006; R.H. Hunt et al, 2007).

Gallup-ის ინსტიტუტის მონაცემებით აშშ-ის მოსახლეობის 40% აღნიშნავს გულძმარვის სულ მცირე ერთ ეპიზოდს ყოველთვიურად, მოსახლეობის 7% – ყოველდღიურად, ხოლო 18% იძულებულია მიმართოს კონსერვატიულ მკურნალობას. რეფლუქს-ეზოფაგიტით დაავადებულ პაციენტთა 20%-ს აღენიშნება დაავადების შორს წასული მძიმე ფორმა, რომელსაც თან ახლავს ისეთი გართულებები, როგორიცა Barrett-ის სინდრომი (10-15%), საყლაპავის სტრიქტურა (4-12%), საყლაპავის ეროზიულ-პეპტიური წყლულები (2-7%), ფარული სისხლდენა (2%) და სხვა სიმპტომები (R. Incarbone, 2002; N. Shaheen, 2002, S. Spechler, 2002; G. Falk, 2002; N. Vakil et al, 2006).

რეფლუქს-ეზოფაგიტით დაავადებულ პაციენტთა უმრავლესობა ექვემდებარება კონსერვატულ მკურნალობას, რომელიც გარკვეული პერიოდულობით გრძელდება მთელი ცხოვრების განმავლობაში, მაგრამ არის პაციენტთა კონტიგენტი დაავადების მძიმე ფორმებით, სადაც აუცილებელი ხდება მკურნალობის ოპერაციული მეთოდების, კერძოდ, კუჭის ფუნდოპლიკაციის გამოყენება. ვინაიდან რეფლუქს-ეზოფაგიტით დაავადებულ პაციენტთა ამ კონტიგენტის აბსოლუტურ უმეტესობას აღენიშნება დიაფრაგმის საყლაპავისეული ხვრელის თიაქრები, ქირურგიული მკურნალობის მიზანია როგორც თიაქრის კორეგირება, ასევე, საყლაპავის ქვედა (კარდიალური) სფინქტერის ანტირეფ - ლუქსური ფუნქციის აღდგენა, მისი მუცლის ღრუში შემოტანით და მუცელშიდა დადებითი წნევის ქვეშ მოქცევით. ცნობილია, რომ ნორმაში საყლაპავის დისტალური ნაწილი განთავსებულია მუცლის ღრუში და კარდიალური სფინქტერის სრულყოფილ ფუნქციას განაპირობებს შემდეგ ფაქტორთა ერთობლიობა: საყლაპავის დისტალური ნაწილის და კარდიის კუნთები, დიაფრაგმის ფეხები და დადებითი ინტრაბადომინური წნევა (G. Clemente, 1996; R. Mittal, 1997; M.A. Carlson et al, 2001).

C.T. Frantzides-მა და C.A. Richards-მა (1998) 362 პაციენტის რანდომიზებული კვლევით დაადგინეს, რომ Nissen-ის ფუნდოპლიკაციის შემდგომ საყლაპავის ქვედა სფინქტერში წნევის მაჩვენებელმა მოიმატა 4±1,2 mm/hg-დან 14±1,8 mm/hg-მდე (n=10-20 mm/hg).

დიაფრაგმის საყლაპავისეული თიაქრები იყოფა ორ დიდ ჯგუფად – მცოცავ (აქსიალური) და პარაეზოფაგურ თიაქრებად. მცოცავი თიაქრების (კარდიალური, კარდიოფუნდალური, კუჭის სუბტოტალური და ტოტალური) შემთხვევებში ფრენოეზოფაგალური

მემბრანის ელასტიურობის, მისი „ტოტალური რელაქსაციის“ გამო, კუჭი დიაფრაგმის საყლაპავისეულ ხვრელში მიგრირებს ღერძულად – მთელი პერიმეტრით (სურათი 1), ხოლო პარაეზოფაგური თიაქრები (ფუნდალური, ანტრალური, ნაწლავური) ვითარდება ფრენოეზოფაგალური მემბრანის ლოკალური დეფექტის არსებობისას. დეფექტის საყლაპავისეული ხვრელის მარცხენა ნახევარში ლოკალიზებისას წარმოიქმნება ფუნდალური თიაქრები, ხოლო მარჯვენა ნახევარში არსებული დეფექტის შემთხვევაში შუასაყარში მიგრირებს კუჭის ანტრალური ნაწილი, იშვიათ შემთხვევებში ნაწლავის მარყუჟი ან დიდი ბადექონი. ამ ტიპის თიაქრებისას რეფლუქს-ეზოფაგიტი ვითარდება იშვიათ შემთხვევებში, ვინაიდან საყლაპავის ქვედა სფინქტერი და კუჭის კარდიალური ნაწილი შუასაყარში არ მიგრირებს და სფინქტერის ანტირეფლუქსური ფუნქცია შენარჩუნებულია (სურათი 2).

უნდა აღინიშნოს, რომ მცოცავი კარდიალური და კარდიოფუნდალური თიაქრები ვლინდება შემთხვევათა 70-80%-ში, ხოლო ფუნდალური თიაქრები ვლინ - დება შემთხვევათა 10-15%–ში (B. Dallemagne, J. Weerts et al, 2006).

დიაფრაგმის საყლაპავისეული ხვრელის მცოცავი თიაქრების კლინიკური სურათი პირველ რიგში განპირობებულია რეფლუქს-ეზოფაგიტით. დაავადების ყველაზე ხშირი სიმპტომია ტკივილი ეპიგასტრიუმის და მკერდის ძვლის მორჩის საპროექციო არეში, რომელიც ძლიერდება ჰორიზონტალურ მდებარეობაში და ფიზიკური დატვირთვის დროს. ტკივილი უფრო ხშირად დაკავშირებულია საკვების მიღებასთან, მაგრამ შეიძლება ჰქონდეს მუდმივი ხასიათი. ეზოფაგიტის ტიპიურ სიმპტომებს მიეკუთვნება გულძმარვა, ბოყინი და რეგურგიტაცია, რომელთა კლინიკური გამოვლენა უკავშირდება საკვების მიღებას, რაც მიანიშნებს კარდიის უკმარისობაზე. ერთ-ერთ მნიშვნელოვან სიმპტომს წარმოადგენს გულძმარვის ინტენსივობის შემცირების ფონზე განვითარებული დისფაგია, რომელიც აღენიშნება პაციენტთა 30%-ს და ვითარდება დაავადების შორს წასულ შემთხვევებში, როდესაც საყლაპავის ლორწოვანი განიცდის წყლულოვან-ნაწიბუროვან გადაგვარებას. თავად საყლაპავისეული ხვრელის მცოცავი თიაქრის დამახასიათებელი სიმპტომია რეფლუქს-ეზოფაგიტის კლინიკური სურათის ფონზე განვითარებული რეფლექტორული სტენოკარდია, რომელიც მკვეთრად ძლიერდება ჰორიზონტალურ მდებარეობაში. დაავადების ანამნეზზე დაყრდნობით, მარტივად დგინდება კავშირი საკვების მიღებასა და გულის არეში განვითარებულ ტკივილს შორის.

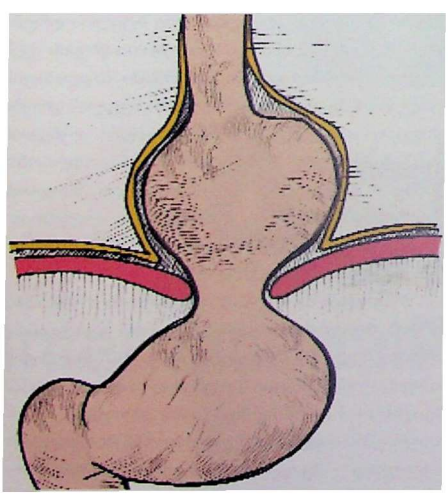

სურათი 1. საყლაპავის მცოცავი (აქსიალური) თიაქარი გაქცეული ჰისის კუთხით

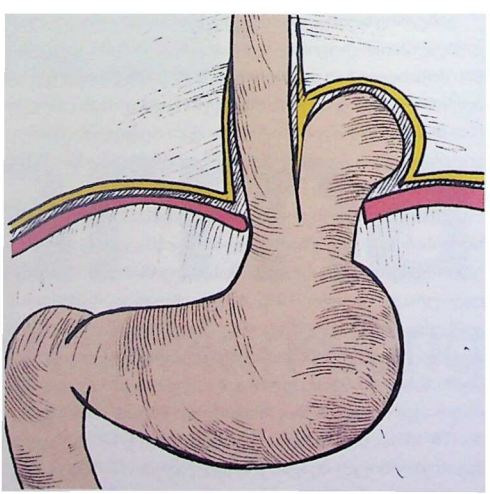

სურათი 2. საყლაპავის პარაეზოფაგური თიაქარი შენარჩუნებული ჰისის კუთხით

ამგვარად, რეფლუქს-ეზოფაგიტის არასპეციფიკური კლინიკური გამოვლინება შესაძლებლობას იძლევა პაციენტის გამოკვლევამდე იყოს მიტანილი ეჭვი თიაქრის არსებობაზე. აქსიალური თიაქრებისგან განსხვავებით, პარაეზოფაგური თიაქრების კლინიკური მანიფესტაცია შედარებით ღარიბია და დამოკიდებულია შუასაყარში მიგრირებული ორგანოს სასეობაზე, მის მოცულობაზე და მიმდებარე ორგანოების გადაადგილების ხარისხზე. ვინაიდან ხშირია გულმკერდის ღრუში კუჭის პროლაბირება, დაავადების კლინიკური სურათი გამოისახება ბოყინით, დისფაგიით, რეფლექტორული სტენოკარდიით და ტკივილით ეპიგასტრიუმის არეში.

კუჭის ფუნდოპლიკაციის ჩვენებას წარმოადგენს:

1. შუასაძგიდის საყლაპავისეული ხვრელის დიდი ზომის თიაქრის არსებობა;
2. რეფლუქს-ეზოფაგიტის უეფექტო კონსერვატული მკურნალობა;
3. ეროზიული ეზოფაგიტის არსებობა;
4. Barrett-ის სინდრომი – მოკლე საყლაპავი ლორწოვანის დისპლაზიით (შორს წასულ შემთხვევებში ნაჩვენებია პათოლოგიური მონაკვეთის რეზექცია);
5. ატიპიური სიმპტომების (ასთმა, ხშირი ხველა, ტკივილი მკერდის არეში, რეგურგიტაცია) არსებობა და 24-საათიანი pH მონიტორინგით დასაბუთებული გასტრო-ეზოფაგური რეფლუქსი.

ლაპაროსკოპული ფუნდოპლიკაციის უკუჩვენებებია:

1. გადატანილი ოპერაციის შემდგომ მუცლის ზემო ნახევარში არსებული მასიური შეხორცებები;
2. მოკლე საყლაპავი, რომელიც საჭიროებს ტრანსთორაკალურ ჩარევას;
3. დაჭიმული პნევმოპერიტონეუმის უკუჩვენება;
4. იმ სახის სიმულტანური ოპერაციის აუცილებლობა, რომელიც ლაპაროსკოპულად არ კეთდება.

პაციენტთა წინასაოპერაციო კლინიკო-ლაბორატორიულ გამოკვლევათა ნუსხაში ჩართული უნდა იყოს ისეთი სპეციფიკური ხასიათის გამოკვლევები, როგორიცაა ეზოფაგო-გასტროდუოდენოსკოპია საყლაპავის ლორწოვანი გარსის შესაძლო ბიოფსიით, საყლაპავის და კუჭის რენდგენო-კონტრასტული გამოკვლევა, საყლაპავის მანომეტრია და საყლაპავის 24-საათიანი pH-მეტრია. ეზოფაგო-გასტროდუოდენოსკოპია წარმოადგენს რეფლუქს-ეზოფაგიტის დიაგნოსტირების პირველი რიგის გამოკვლევას. იმ შემთხვევაში, თუ საყლაპავის ლორწოვანი განიცდის დისპლაზიურ ცვლილებებს, აუცილებელია შესრულდეს საეჭვო უბნის ბიოფსია. რენდგენოლოგიური კვლევა მნიშვნელოვან ინფორმაციას იძლევა რეფლუქს-ეზოფაგიტის და საყლაპავის მოტორული ფუნქციის შესახებ. რენდგენოსკოპიით დგინდება ისეთი თანმხვედრი პათოლოგიების არსებობა, როგორიცაა დიაფრაგმის საყლაპავისეული ხვრელის თიაქრი, საყლაპავის ახალაზრა, მოკლე საყლაპავის არსებობა და სხვა (სურათი 3).

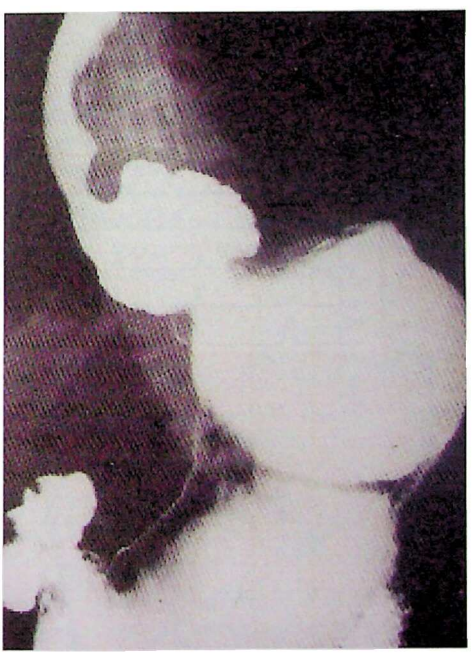

სურათი 3. დიაფრაგმის საყლაპავისეული ხვრელის დიდი ზომის მცოცავი თიაქარი

საყლაპავის მანომეტრიით ფასდება საყლაპავის კუნთების და ქვედა სფინქტერის მოტორული ფუნქცია. ტესტი განეკუთნება მეორე რიგის გამოკვლევათა ნუსხას და ძირითადად გამოიყენება იმ შემთხვევაში, როდესაც

პაციენტს აღენიშნება დისფაგიის სიმპტომები (გაძნელებული ყლაპვა, ტკივილი ყლაპვის დროს) ან იმ შემთხვევებში, როდესაც გასტროდუოდენოსკოპიითა და რენდგენოკონტრასტული კვლევით კლინიკური დიაგნოზის დადგენა ვერ ხერხდება (D. Ott, T.F. Kelley et al, 1991; D. Ott, 1988). ტესტი სრულდება 2 მმ-იანი მრავალარხიანი ნაზოგასტრალური კათეტერით. მასში ჩამონტაჟებული სპეციალური სენსორებიდან მიღებული ინფორმაცია (ყლაპვის პროცესში პერისტალტიკის გავრცელების სიჩქარე, საყლაპავის შიდა წნევის ცვლილების დინამიკური მაჩვენებლები, ქვედა სფინქტერის რელაქსაციის ხანგრძლივობა, მანძილი ზედა და ქვედა სფინქტერებს შორის) გადმოიცემა გრაფიკული გამოსახულების სახით (სურათი 4).

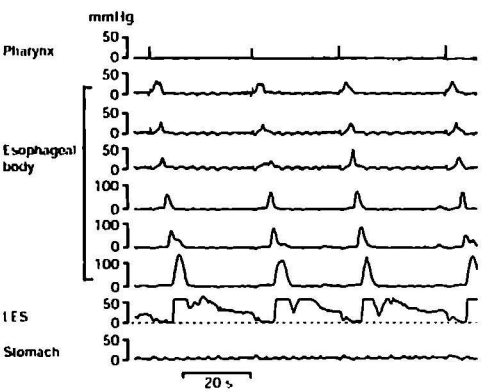

სურათი 4. საყლაპავის ნორმალური მოტორული ფუქციის გრაფიკული გამოსახულება (R.H. Holloway, 2006)

გარდა დიაგნოსტიკური დატვირთვისა, მანომეტრიის მონაცემებზე დაყრდნობით ხდება ოპტიმალური ოპერაციული მეთოდის შერჩევა: საყლაპავის ნორმალური მოტორული ფუქციის შემთხვევაში უპირატესობა ენიჭება Nissen-ის მეთოდს, ხოლო მოტორული დისფუნქციის შემთხვევაში – ნაწილობრივი ფუნდოპლიკაციის მეთოდებს.

საყლაპავის 24-საათიანი pH-მეტრია უზრუნველყოფს გასტრო-ეზოფაგური რეფლუქსის შემდეგი ექვსი პარამეტრის 24 სათიან მონიტორინგს (L.F. Johnson, 1987; T.R. DeMeester, 1979; Frantzides, 2003):

1. რეფლუქსის ჯამური ხანგრძლივობის მაჩვენებელი პროცენტებში;
2. დროის პროცენტული რაოდენობა, როდესაც pH-ის მაჩვენებელი 4-ზე ნაკლებია პაციენტის ვერტიკალურ მდებარეობაში;
3. დროის პროცენტული მაჩვენებელი, როდესაც pH-ის მაჩვენებელი 4-ზე ნაკლებია პაციენტის წოლით მდებარეობაში;
4. რეფლუქსების საერთო რაოდენობა;
5. რეფლუქსების რაოდენობა, რომელთა ხანგრძლივობა ხუთ წუთზე მეტს შეადგენდა;
6. ყველაზე ხანგრძლივი დროის რეფლუქსი.

აღნიშნული კვლევა ძირითადად გამოიყენება კუჭის ჰიპერსეკრეციით ან წამლისმიერი (არასტეროიდული ანთების საწინააღმდეგო და რკინის შემცველი პრეპარატების ხანგრძლივი გამოყენება) რეფლუქს-ეზოფაგიტების დასადგენად. იმ შემთხვევაში, თუ რეფლუქს-ეზოფაგიტი მიმდინარეობს კუჭის ჰიპერსეკრეციის ფონზე, მიზანშეწონილია გაკეთდეს ფუნდოპლიკაცია, მაღალი სელექციური ვაგოტომიით (J. Ponsky, 1997).

მას შემდეგ, რაც 1991 წელს ფრანგმა ქირურგმა B. Dallemagne-მ შეასრულა პირველი ლაპაროსკოპული ფუდოპლიკაცია, მეთოდი გახდა გასტროეზოფაგური რეფლუქსის დაავადების ქირურგიული მკურნალობის „ოქროს სტანდარტი" და მრავალი ქირურგის მიერ გამოიყენება „ერთი დღის ქირურგიის" რეჟიმში, როგორც ამბულატორული ოპერაცია (S. Ray, 2003; M.M. Bailey et al, 2003; K. Richards et al, 1996).

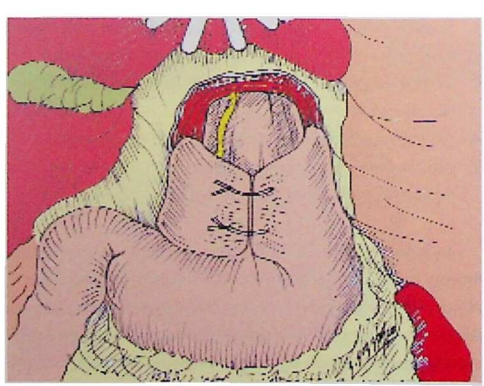

სურათი 5. კუჭის ფუნდოპლიკაცია R. Nissen-ის მეთოდით

როგორც ღია, ასევე ლაპაროსკოპულ ქირურგიაში დღეისთვის ძირითადად გამოიყენება ფუნდოპლიკაციის შემდეგი მეთოდები: Nissen-ის, Nissen-Rosseti-ს, „floppy" Nissen-ის, Toupet-ის და Dor-ის (W. Richardson et al, 1999; M.A. Carlson et al, 2001; T. Kamolz et al, 2000; Fuchs et al, 2005).

კუჭის ფუნდოპლიკაცია ძირითადად ხორციელდება R. Nissen-ის მიერ 1956 წელს მოწოდებული ტექნიკით და მისი მოდიფიკაციებით. მეთოდის არსია – საყლაპავისეული ხვრელის დავიწროვება, ფუნდუსის უკანა კედლის გამოტარება საყლაპავის უკან შექმნილ სივრცეში და მისი ფუნდუსის წინა კედელზე მიკერება – ე.წ. 360^0-იანი მანჟეტის შექმნა (სურათი 5).

Toupet-ის უკანა ნაწილობრივი ფუნდოპლიკაცია გამოიყენება საყლაპავის მოტორული დისფუნქციის შემთხვევებში, ხოლო Dor-ის წინა ნაწილობრივი ფუნდოპლიკაცია ძირითადად გამოიყენება საყლაპავის ახალაზიების დროს, Heller-ის მიოტომიასთან კომბინაციაში (B. Dallemagne, 2000).

ოპერაციის ტექნიკა

- პნევმოპერიტონეუმის შექმნა და ტროკარების განთავსება;
- მცირე ბადექონის და ფრენოეზოფაგური მემბრანის დისექცია;
- დიაფრაგმის მარჯვენა და მარცხენა ფეხის მობილიზაცია;
- შუასაძგიდის საყლაპავისეული ხვრელის რეკონსტრუქცია;
- გასტრალური „მანჟეტის" ფორმირება.

პნევმოპერიტონეუმის შექმნა და ტროკარების განთავსება. პაციენტი წევს ზურგზე, გაშლილი ფეხებით. საოპერაციო მაგიდას ეძლევა მსბუქი ფოულერის მდგომარეობა. ოპერაცია სრულდება სამედიცინო პერსონალის განლაგების ე.წ. „ფრანგული" ან „ამერიკული" წესით, თუმცა უმეტეს შემთხვევებში უპირატესობა ენიჭება ქირურგიული ბრიგადის განლაგების ე.წ. „ფრანგულ" ვარიანტს: ქირურგი (A) დგას პაციენტის ფეხებს შორის, პირველი ასისტენტი (B), რომელიც მართავს ლაპაროსკოპს, დგას ოპერატორისგან მარჯვნივ, ხოლო მეორე ასისტენტი (C) - მარცხნივ. მონიტორები (D) (ან მონიტორი) განლაგებულია პაციენტის თავთან (სურათი 6).

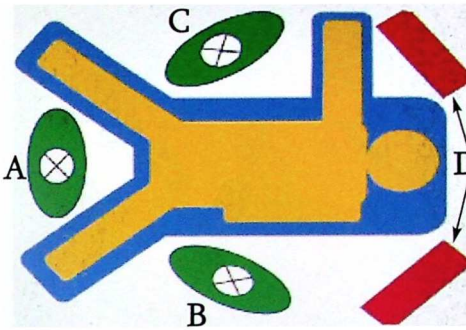

სურათი 6. პერსონალის განლაგების „ფრანგული" წესი.

პნევმოპერიტონეუმი (15 mm/hg) იქმნება ვერეშის ნემსით. ოპერაცია ხორციელდება ხუთი ტროკარის გამოყენებით (სურათი 7):

პირველი ტროკარი (10-11 მმ) იდგმება შუა ხაზზე, ჭიპიდან 4-5 სმ-ით მაღლა (ჭიპსა და მახვილისებრი მორჩის შორის მანძილის ქვედა 1/3-ის საპროექციო არეში), რაც იძლევა პარაეზოფაგალური არის ოპტიმალური ვიზუალიზაციის საშუალებას.

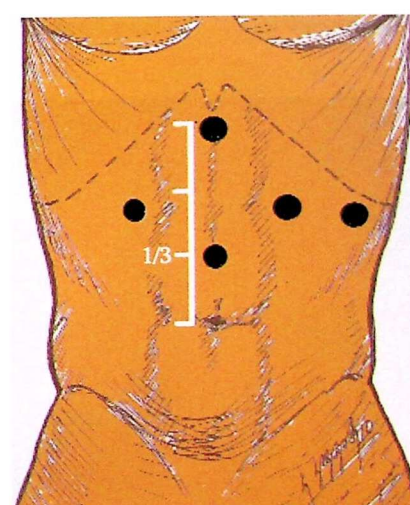

სურათი 7. ტროკარების ჩადგმის წერტილები.

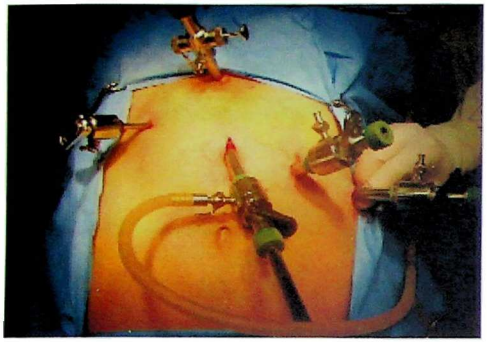

სურათი 8. ტროაკრების ჩადგმა

მეორე ტროაკარი (5-12 მმ), რომელიც ძირითადად გამოიყენება ღვიძლის რეტრაქტორისთვის, იდგმება შუა ხაზზე მახვილისებრი მორჩის საპროექციო არეში.

მესამე ტროაკარი (5 მმ), რომლიც გამოყენება ოპერატორის მიერ ატრამვული მომჭერების შესაყვანად, იდგმება მარჯვენა ფერდქვეშა არეში მუცლის სწორი კუნთის კიდის ლატერალურად.

მეოთხე ტროაკარი (10 მმ) იდგმება მარცხენა ფერდქვეშა არეში მესამე ტროაკარის იფსილატერალურად და გამოიყენება ოპერატორის მიერ სამუშაო ინსტრუმენტების შესაყვანად.

მეხუთე ტროაკარი (5-10 მმ) – განკუთვნილი პირველი ასისტენტისთვის, იდგმება მარცხენა ფერდქვეშა არეში წინა აქსილარულ ხაზზე (სურათი 8).

ტროაკრების ჩადგმის შემდეგ პაციენტს ეძლევა მსუბუქი ფოულერის პოზიცია (15-20^0) და იწყება ოპერაციის პირველი ეტაპი – დიაგნოსტიკური ლაპაროსკოპია. მუცლის ღრუს რევიზიის დასრულების შემდეგ, ძირითადი აქცენტი გადადის შუასაძგიდის არეზე - იდენტიფიცირდება პარაეზოფაგური არე და ძირითადი ანატომიური სტრუქტურები (სურათი 9).

მცირე ბადექონის და ფრენოეზოფაგური მემბრანის დისექცია წარმოადგენს შუასაძგიდის საყლაპავისეულ ხვრელთან მიდგომის პირველ ეტაპს. ღვიძლის მარცხენა ლატერალური სეგმენტის რეტრაქციის შემდეგ, საყლაპავზე ედება Babcock-ის დამჭერი. დამჭერის ტრაქცია მუცლის ღრუსკენ უზრუნველყოფს გასტროჰეპატიკური იოგის და ფრენოეზოფაგალური მემბრანის ექსპოზიციას.

დისექცია იწყება მცირე ბადექონის პროქსიმალური ნაწილიდან ქსოვილთა განცალკევების ბასრი წესით. გასტროჰეპატიკური იოგის დისექციის მსვლელობაში აუცილებელია წინა ცთომილი ნერვის ღვიძლის ტოტის იდენტიფიკაცია და მისი მთლიანობის შენარჩუნება. საჭიროების შემთხვევაში, შესაძლებელია პერიტონეუმის დისექცია შესრულდეს აღნიშნული ნერვის პროქსიმალურად, დიაფრაგმის ფეხთან (სურათი 10-11).

სურათი 9. მცოცავი თიაქრის ლაპაროსკოპული ხედი

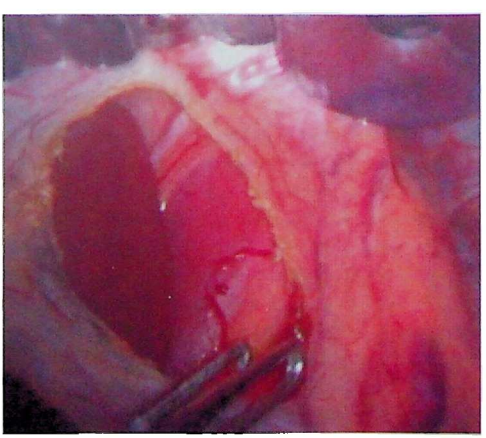

სურათი 10. გასტრო-ჰეპატიკური იოგის დისექცია

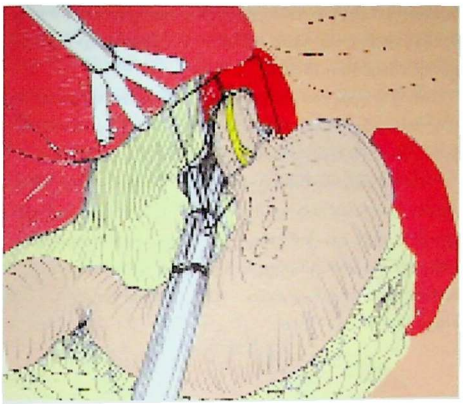

სურათი 11. გასტრო-ჰეპატიკური იოგის დისექცია

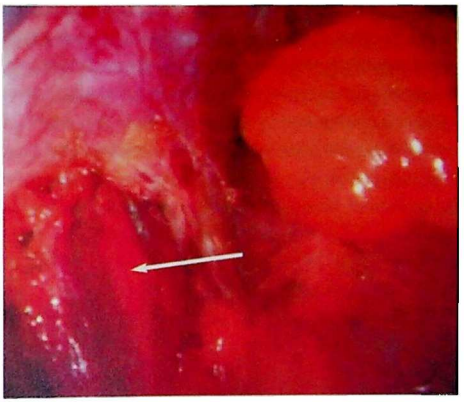

სურათი 13. წინა ცთომილი ნერვის იდენტიფიცირება.

ოპერაციის ამ ეტაპის შესრულებისას აუცილებელია გავითვალისწინოთ ცთომილი ნერვის ღვიძლის ტოტებისა და გასტროჰეპატიკურ იოგში ღვიძლის მარცხენა არტერიის დამატებითი ტოტის შესაძლო არსებობა.

მცირე ბადექონის დისექციის შემდეგ შესაძლებელია მნიშვნელოვანი ანატომიური სტრუქტურების იდენტიფიკაცია: მარჯვნივ – ღვიძლის მარცხენა წილის კაუდალური ნაწილისა და მისგან მარცხნივ – დიაფრაგმის მარჯვენა ფეხისა (სურათი 12).

ოპერაციის ამ ეტაპის დასრულების შემდეგ ხორციელდება ფრენოეზოფაგური მემბრანის და ფრენოგასტრალური იოგის დისექცია. დისექციის შესრულებისას აუცილებელია წინა ცდომილი ნერვის იდენტიფიცირება (სურათი 13-14).

ფრენოგასტრულური იოგის დისექცია სრულდება განსაკუთრებული სიფრთხილით, ვინაიდან დისექციის პერიმეტრის რეტროპერიტონულ ნაწილს მუცლის აორტა წარმოადგენს.

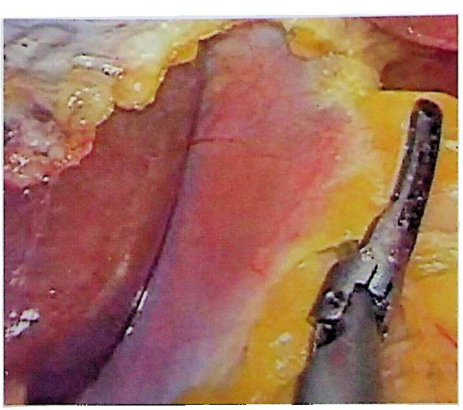

სურათი 12. ღვიძლის მარცხენა წილის კაუდალური ნაწილი და დიაფრაგმის მარჯვენა ფეხი

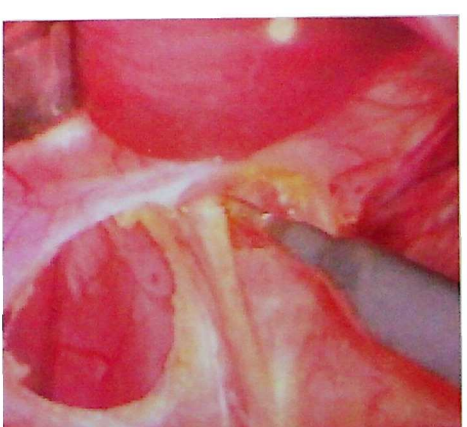

სურათი 14. ფრენოგასტრულური იოგის დისექცია

დიაფრაგმის მარჯვენა და მარცხენა ფეხის მობილიზაცია. შუასაძგიდის საყლაპავისეული ხვრელის ანატომიური სტრუქტურების მობილიზების შემდეგ შესაძლებელი ხდება საყლაპავის უკან რეტროეზოფაგალური ფანჯრის ფორმირება და, ასევე, უკანა შუასაყარში საყლაპავის მილის მობილიზება, ვინაიდან აუცილებელია საყლაპავი მილის ქვედა სფინქტერის აბდომინური (დადებითი) წნევის ქვეშ მოქცევა. საყალაპვი მილის ქვედა სეგმენტის მობილიზების პროცესში არ უნდა დაირღვეს შუასაყრის კედელის ამყოლი პლევრის ფურცლების მთლიანობა. ოპერაციის ამ ეტაპზე უპირატესობა ენიჭება ქსოვილთა განცალკევების უსაფრთხო ბლაგვ წესს. რეტროეზოფაგალური დისექციის პროცესში აუცილებელია უკანა ცდომილი ნერვის იდენტიფიცირება (სურათი 15-16).

პარაეზოფაგური დისექცია მთავრდება რეტროეზოფაგური ფანჯრის ფორმირებით და შუასაძგიდის მარჯვენა და მარცხენა ფეხის სრული მობილიზებით.

უკანა კარდიოეზოფაგური ბლაგვი დისექციის მარტივად და უსაფრთხოდ შესრულების მიზნით შემუშავებული იყო და ქირურგიულ პრაქტიკაში ფართოდ გამოიყენება ატრავმატული 5 მმ დიამეტრის ხელსაწყო სახსროვანი რეტრაქტორი – ე.წ. „ოქროს თითი" (Gold Finger) (სურათი 17-18).

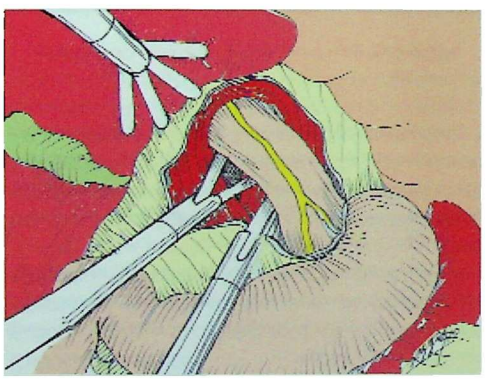

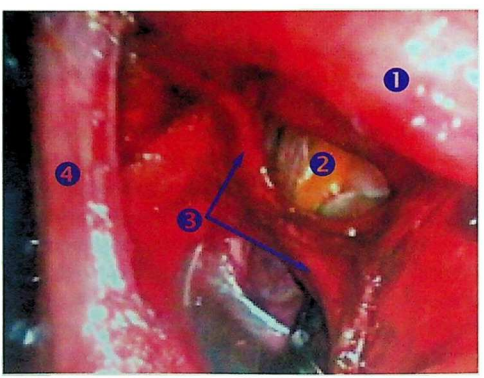

სურათი 15-16. საყლაპავის მილის მობილიზება. უკანა ცდომილი ნერვის იდენტიფიცირება
1. საყლაპავი; 2. რეტროეზოფაგური ფანჯარა; 3. უკანა ცთომილი ნერვი; 4. დიაფრაგმის მარჯვენა ფეხი

სურათი 17-18. უკანა კარდიოეზოფაგური ბლაგვი დისექცია სახსროვანი რეტრაქტორით („ოქროს თითი")

რეტროეზოფაგალური ფანჯრის ფორმიების შემდეგ სრულდება კუჭ-ელენთის იოგის დისექცია Hiss-ის კუთხიდან 10-15 სმ-ის მონაკვეთზე, რაც კუჭის ფუძის მობილიზების და „დაჭიმვისაგან თავისუფალი ფუნდოპლიკაციის" საშუალებას იძლევა. კუჭის მოკლე სისხლძარღვები იკვეთება ენდოკლიპატორებით ან ულტრაბგერითი ქირურგიული იარაღებით (სურათი 19-20).

შუასაბგიდის საყლაპავისეული ხვრელის რეკონსტრუქცია. რეტროეზოფაგალური ფანჯრის და კუჭის ფუძის სრულყოფილი მობილიზების შემდეგ დილატირებული საყლაპავისეული ხვრელის შევიწროვება, R. Nissen-ის მეთოდის მიხედვით, ხორციელდება დიაფრაგმის მარჯვენა და მარცხენა ფეხების ერთმანეთთან მიკერებით (სურათი 21-22).

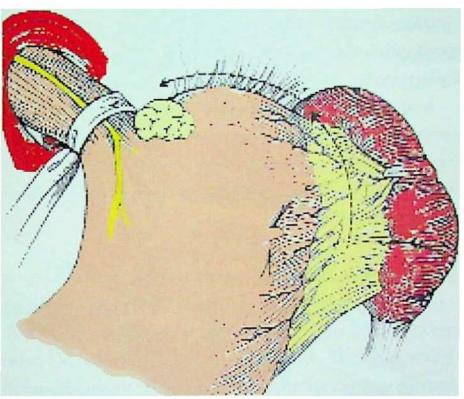

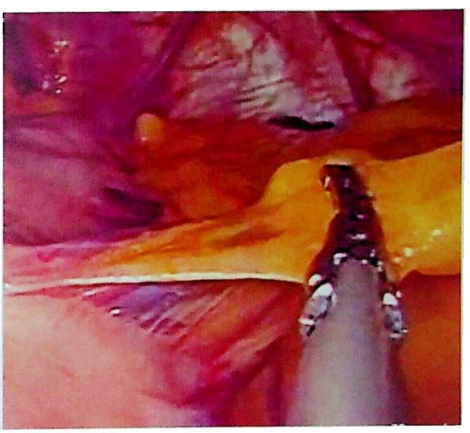

სურათი 19-20. კუჭ-ელენთის იოგის დისექცია

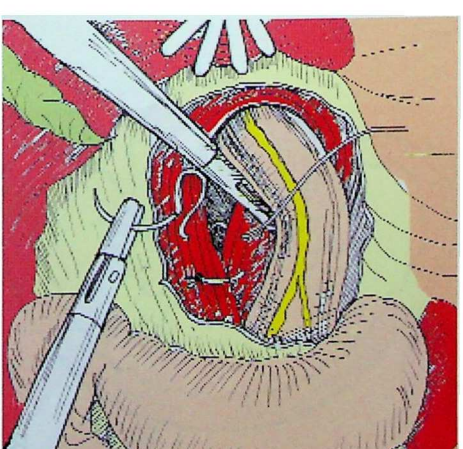

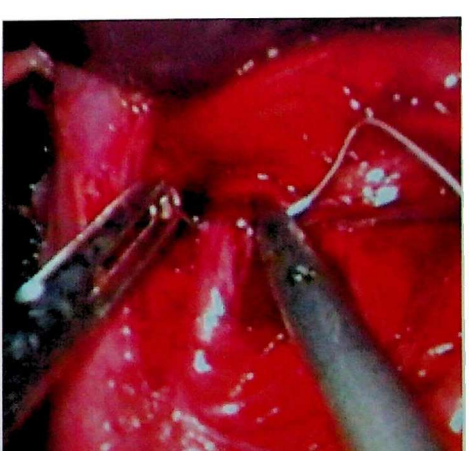

სურათი 21-22. საყლაპავისეული სერელის შევიწროვება დიაფრაგმის ფეხების ერთმანეთთან მიკერებით

უპირატესობა ენიჭება გაუწოვადი მონოფილამენტური საკერი მასალის (Ethibond 2-0) გამოყენებას. კვანძოვანი ნაკერები (საშუალოდ 2-3 ნაკერი) ედება იმ გათვლით, რომ საყლაპავსა და ბოლო კვანძს შორის თავსუფლად ტარდებოდეს Babcock-ის 12 მმ-იანი დამჭერი (სურათი 23).

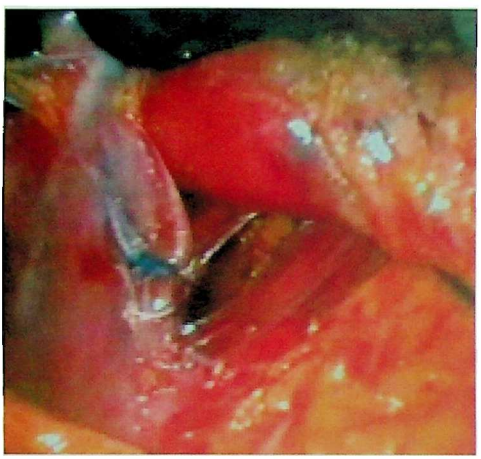

სურათი 23. საყლაპავსა და ბოლო ნაკერს შორის დატოვებული სივრცე

დიდი ზომის ან რეციდიული თიაქრების შემთხვევებში დიაფრაგმის საყლაპავისეული ხვრელის დავიწროვების შემდეგ, სულ უფრო ხშირად გამოიყენება თიაქრის პერიმეტრზე სინთეზური პროთეზების იმპლანტირება (C. Frantzides et al, 2002; F.A. Granderath et al, 2003).

დიაფრაგმის მარჯვენა და მარცხენა ფეხების ერთმანეთან მიკერების შემდეგ, 6×12 სმ ან მეტი ზომის იმპლანტანტის ცენტრალურ ნაწილში ზედა კიდიდან ფორმირდება საყლაპვის გამტარი რგოლი.

იმპლანტანტი იხვევა სიგარისმაგვარად და 11 მმ დიამეტრის ტროაკრიდან მუცლის ღრუში შეყვანის შემდეგ ტარდება რეტროეზოფაგურ ფანჯარაში.

საყლაპავის მილზე „ამოცმის" შემდეგ იმპლანტანტი ეფარება პარაეზოფაგალურ არეს და ფიქსირდება თიაქრის კარის კუნთოვან ბოჭკოებზე (დიაფრაგმის მარჯვენა და მარცხენა ფეხები) კვანძოვანი ნაკერებით ან სტეპლირებით.

გასტრალური „მანჟეტის" ფორმირება. შუასაძგიდის საყლაპავისეული ხვრელის რეკონსტრუქციის შემდეგ ფუნდოპლიკაცია ძირითადად სრულდება Nissen-ის მეთოდით (360º-იანი მანჟეტის ფორმირება) ან მისი მოდიფიკაციებით (Nissen-Demaster, Nissen-Rosseti), ხოლო Toupet-ის და Dor-ის ნაწილობრივი ფუნდოპლიკაციის მეთოდები გამოიყენება შედარებით იშვიათად (სურათი 24 A-B).

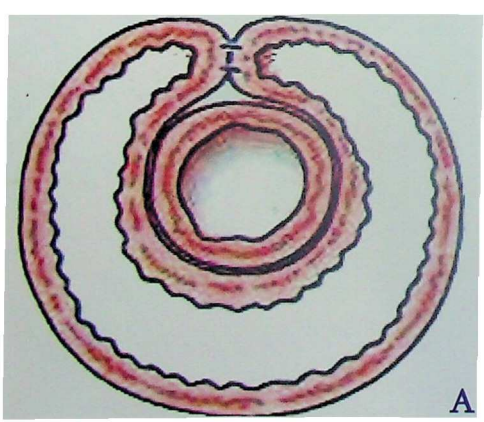

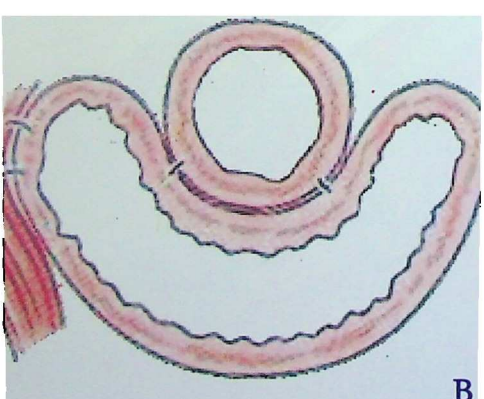

სურათი 24. გასტრალური „მანჟეტის" ფორმირება Nissen-ის (A) და Toupet-ის (B) მეთოდები

Nissen-ის მეთოდი: შუასაძგიდის საყლაპავისეული ხვრელის რეკონსტრუქციის შემდეგ, საყლაპავის მილში იდგმება გასტრალური ზონდი (Malony-ის ბუჟი) დიამეტრით 60 Fr, რაც ძირითადად გამორიცხავს ფუნ - დოპლიკაციის არეში საყლაპავის მილის შევიწროვებას. კუჭის ფუძის უკანა კედელი რბილი მომჭერით ტარდება რეტროეზოფაგურ ფანჯარაში (სურათი 25-26).

ოპერაციის კორექტულად შესრულების შემთხვევაში, საყლაპავის უკან გატარებული კუჭის ფუძის უკანა კედლის ნაწილი დაუჭიმავად ედება მის წინა კედელს.

კუჭის მობილიზებული ბაგეები ეკერება ერთმანეთს საყლაპავის კუნთოვანი შრის ნაკერში მოქცევით. სულ ედება ორი ან სამი კვანძოვანი ნაკერი იმ გათვლით, რომ მანჟეტის სიგანე არ აღემატებოდეს 2-3 სანტიმეტრს (სურათი 27-28).

ნაზოგასტრალური ზონდის ჩადგმის შემდეგ ოპე - რაცია მთავრდება პარაეზოფაგური არეს დრენირებით. ტროაკარული ჰოსტოპერაციული თიაქრის განვითარების პრევენციის მიზნით, ჭიპის ტროაკარული ჭრილობა იკერება ტრანსფასციური კვანძოვანი ნაკერით.

დიაფრაგმის საყლაპავისეული ხვრელის დავიწროვების შემდეგ, დიდი ზომის და რეციდიული თიაქრების დროს ხშირად სორციელდება პარაეზოფაგურად სინთეზური პროთეზის იმპლანტირება.

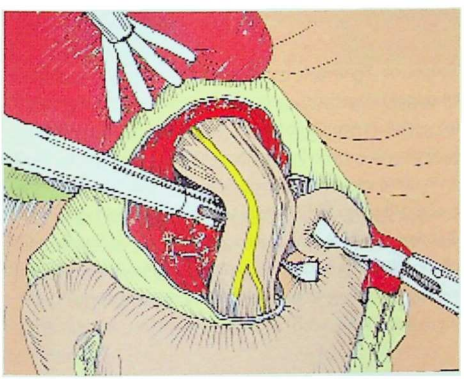

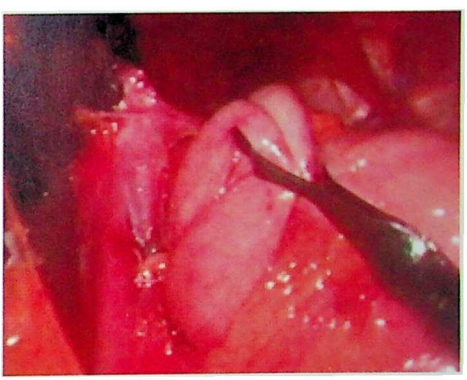

სურათი 25-26

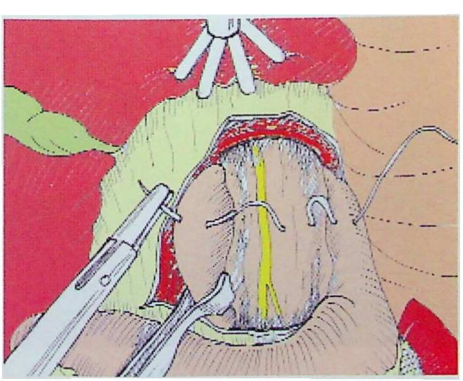

სურათი 27-28

Nissen-Demaster ის მეთოდი, რომელიც სამედიცინო ლიტერატურაში უფრო ხშირად მოიხსენიება, როგორც „floppy" Nissen-ის („მოხეტიალე" Nissen-ის) ფუნდოპლიკაცია, ითვალისწინებს ნაკერში საყლაპავის კედლის მოყოლების გარეშე საყლაპავის უკან გატარე- ბული კუჭის ფუძის უკანა კედლის მის წინა კედელზე მიკერებას: შექმნილი ბაგეები ფიქსირდება Babcock-ის

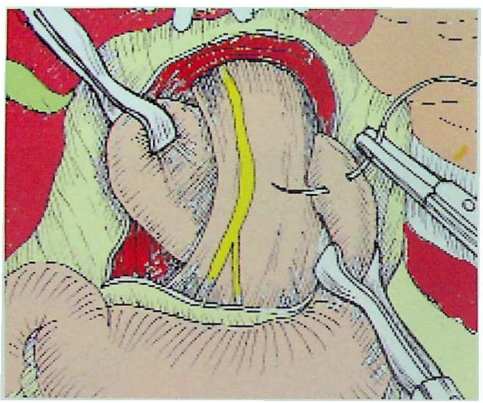

სურათი 29. „მოხეტიალე" გასტრალური მანჟეტის ფორმირება

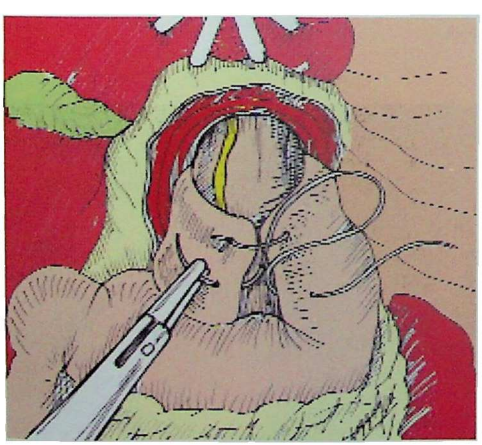

სურათი 30. ფორმირებული მობილური მანჟეტის ფიქსირება კვანძოვანი ნაკერებით

დამჭერით და კუჭის ფუძის წინა და უკანა კედლები ეკერება ერთმანეთს ორი ან სამი კვანძოვანი ნაკერით, რის შედეგად, ფორმირდება მობილური თავისუფალი მანჟეტი, რომელიც, ავტორთა უმეტესობის აზრით, Nissen-ის კლასიკურ მეთოდთან შედარებით, ამცირებს პოტოპერაციული დისფაგიის განვითარების რისკს (სურათი 29-30).

Nissen-Rosseti ის მეთოდი, გულისხმობს კუჭის ფუძის წინა კედლით გასტრალური მანჟეტის ფორმირებას და არ მოითხოვს ფუნდუსის მობილიზაციას: საყლაპავისეული ხვრელის რეკონსტრუქციის შემდეგ კუჭის ფუძის წინა კედელი ტარდება რეტროეზოფაგურ ფანჯარაში და კუჭის წინა კედელზე მისი მიკერებით ფორმირდება 2-3 სმ-ის სიგანის მანჟეტი.

Toupet-ის მეთოდი (უკანა ნაწილობრივი ფუნდოპლიკაცია). შუასაძგიდის საყლაპავისეული ხვრელის და კუჭის ფუძის მობილიზების შემდეგ, რეტროეზოფაგურ ფანჯარაში ტარდება კუჭის ფუძის უკანა კედლის მხოლოდ ის ნაწილი, რომლის დაახლოვება საყლაპავი მილის წინა ზედაპირთან დაუჭიმავად არის შესაძლებელი. კუჭის უკანა კედელი ორი ან სამი კვანძოვანი ნაკერით ფიქსირდება დიაფრაგმის მარჯვენა ფეხზე და შემდგომ საყლაპავი მილის წინა ზედაპირზე (სურათი 31-32).

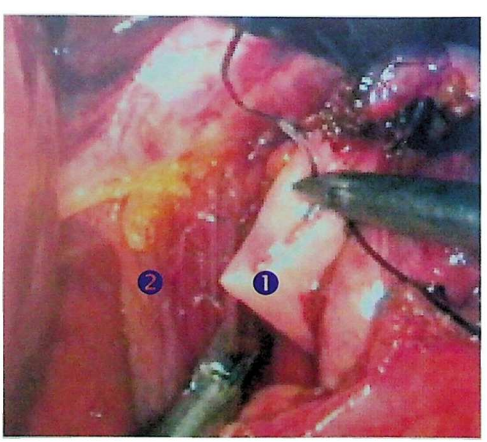

სურათი 31. კუჭის უკანა კედლის (1) მიკერება დიაფრაგმის მარჯვენა ფეხთან (2)

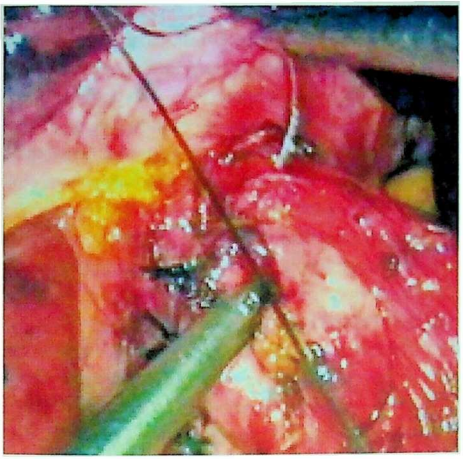

სურათი 32. კუჭის უკანა კედლის ფიქსირება საყლაპავი მილის წინა კედელზე

მას შემდეგ, რაც კუჭის ფუძის უკანა კედელი დაუჭიმავად დაფიქსირდება საყლაპავზე, კუჭის ფუძის წინა კედელი ორი ან სამი კვანძოვანი ნაკერით ფიქსირდება საყლაპავი მილის იფსილატერალურ კიდეზე. შედეგად ფორმირდება 230°-იანი უკანა მანჟეტი (სურათი 33).

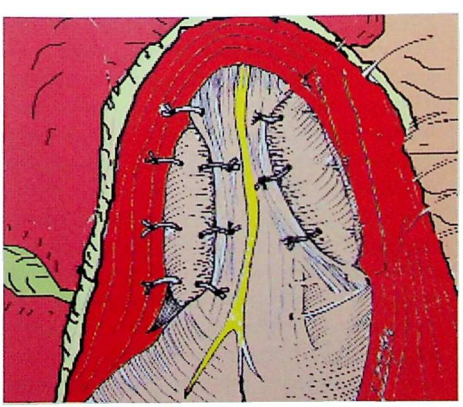

სურათი 33. Toupet-ის მეთოდით ფორმირებული 230°-იანი უკანა მანჟეტი (უკანა ნაწილობრივი ფუნდოპლიკაცია)

Dor-ის მეთოდი (წინა ნაწილობრივი ფუნდოპლიკაცია). შუასაძგიდის საყლაპავისეული ხვრელის და კუჭის ფუძის მობილიზების შემდეგ, წარმოებს დიაფრაგმის მარჯვენა და მარცხენა ფეხების გაკერვა. საყლაპავ მილში იდგმება საკალიბრაციო გასტრალური ზონდი (16 Fr), რის შემდგომ კუჭის ფუძის მობილიზებული უკანა კედელი სამი ან ოთხი კვანძოვანი ნაკერით ფიქსირდება დიაფრაგმის მარცხენა ფეხზე, სოლო შემდგომ საყლაპავ მილზე და დიფრაგმის მარჯვენა ფეხზე (სურათი 34-35).

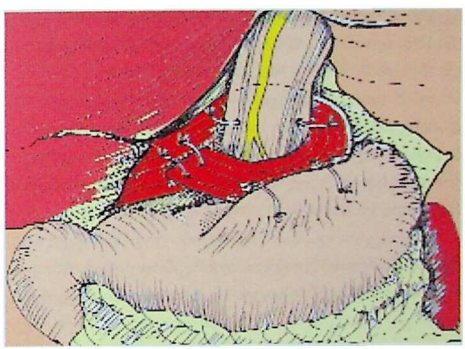

სურათი 34. რეფლუქს-ეზოფაგიტის კორეგირება Dor-ის მეთოდით (წინა ნაწილობრივი ფუნდოპლიკაცია)

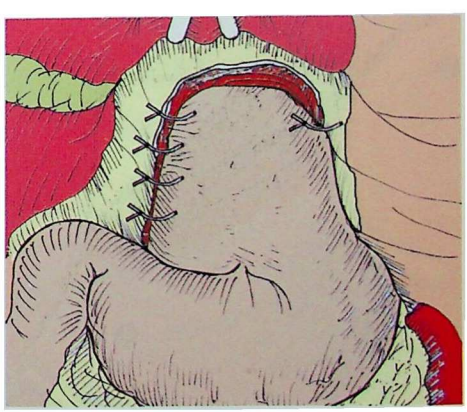

სურათი 35. რეფლუქს-ეზოფაგიტის კორეგირება Dor-ის მეთოდით (წინა ნაწილობრივი ფუნდოპლიკაცია)

ოპერაციის შემდგომი მკურნალობა. ლაპაროსკოპული ფუნდოპლიკაციისას ოპერაციის ხანგრძლივობა ღია მეთოდებთან შედარებით მნიშვნელოვნად მცირდება და მერყეობს 40-დან 180 წუთამდე. ხოლო საშულო მაჩვენებელი შეადგენს 50-60 წთ-ს (D. Rattner et al, 1995; W. Kauer et al, 1996).

ინფუზიური თერაპია, როგორც წესი, ტარდება მხოლოდ ოპერაციის პირველ დღეს. მეორე დღიდან პაციენტს ეძლევა ადგომის და თხიერი საკვების მიღების უფლება. ავადმყოფი ეწერება კლინიკიდან ოპერაციიდან მე-2-3 დღეს, მას შემდეგ, რაც ჩაუტარდება საკონტროლო რენდგენოლოგიური გამოკვლევა. შემდგომი მკურნალობა პაციენტს უტარდება ამბულატორულად (C. Erenoglu et al, 2003; თ. ჩართოლანი, მ.მ. კილაძე, დ. აბულაძე, 2010; S.M. Cowgille et al, 2007).

ოპერაციიდან პირველი ოთხი კვირის განმავლობაში დასაშვებია მხოლოდ თხიერი და მსუბუქი საკვების მიღება, ხოლო ერთი თვის შემდეგ პაციენტთა უმეტესობა გადადის ჩვეულ დიეტაზე (M. Bbawahab et al, 2009; L.A. Mark et al, 2008; M. Rogers et al, 1998).

როგი ავტორებისა მიზანშეწონილად მიიჩნევენ ოპერაციის შემდგომ პირველი თვის განმავლობაში პროტონული ტუმბოს ინჰიბიტორი პრეპარატების მიღებას.

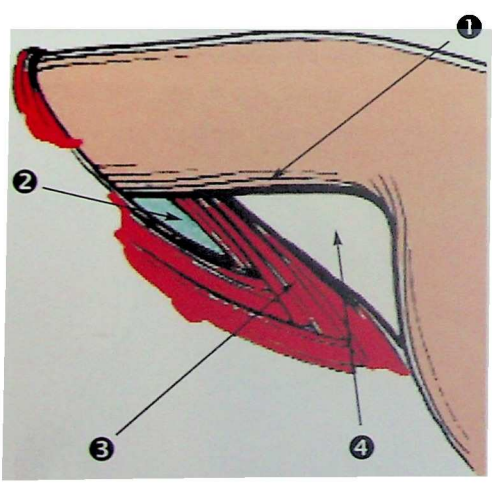

სურათი 36. 1. საყლაპავის უკანა კედელი: 2. პლევრა; 3. დიაფრაგმის მარცხენა ფეხი; 4. რეტროეზოფაგური სამკუთხედი

ინტრა და პოსტოპერაციული გართულებები. კუჭის ფუნდოპლიკაციისთვის დამახასიათებელია ისეთი სპეციფიური ხასიათის ინტრა-ოპერაციული გართულებები, როგორიცა საყლაპავის და კუჭის პერფორაცია, პნევმოთორაქსი, კუჭის ან ელენთის მოკლე სისხლძარღვების დაზიანებით გამოწვეული სისხლდენა.

კუჭის ფუნდოპლიკაციის ყველაზე სერიოზულ და პოტენციურად საშიშ ინტრაოპერაციულ გართულებებს მიეკუთვნება საყლაპავის ან კუჭის კარდიალური ნაწილის იატროგენული პერფორაცია. მნიშვნელოვანია ამ გართულების ოპერაციის მსვლელობაში დიაგნოსტირება და მისი დროული კორეგირება, ვინაიდან საყლაპავის „გამორჩენილი" პერფორაცია, რომლის კლინიკური გამოვლენის ვადები ვარირებს 1-დან 5 დღემდე, სიცოცხლისათვის საშიშ გართულებას წარმოადგენს.

ლაპაროსკოპული ფუნდოპლიკაციისას ამ ტიპის გართულებები ვითარდება შემთხვევათა 1-1,5%-ში, ხოლო ღია ოპერაციების დროს აღნიშნული მაჩვენებელი, რიგ ავტორთა მონაცემებით, იზრდება 2-3%-მდე (R. Lund et al, 1996). რანდომიზებული კვლევებით დადგინდა საყლაპავის და კუჭის კარდიალური ნაწილის პერფორაციის შემდეგი სამი ძირითადი მიზეზი (P.R. Schauer et al, 1996; R. Lund et al,1996; J.D. Urschel, 1993; DeMaster et al,1992):

1. **რეტროეზოფაგური ფანჯრის არაკორექტული მობილიზება.** საყლაპავის და კუჭის კარდიალური ნაწილის პერფორაცია მეტწილ შემთხვევებში ვითარდება რეტროეზოფაგური დისექციის პროცესში. ამდენად, აუცილებელია აღნიშნული ანატომიური არის ტოპოგრაფიის ზუსტი ცოდნა და დისექციის შესრულება ქსოვილთა განცალკევების ბლაგვი წესით. რეტროეზოფაგური სივრცე წარმოადგენს პირობით სამკუთხედს, რომლის წინა კიდეს ქმნის საყლაპავის უკანა ზედაპირი, გვერდით-ზედა კიდეს – დიაფრაგმის მარცხენა ფეხი, ხოლო გვერდით-ქვედა კიდეს – კუჭის კარდიალური ნაწილის უკანა ზედაპირი. რეტრო-ეზოფაგური დისექციის დაწყებამდე აუცილებლია აღნიშნული ანატომიური სტრუქტურების სრულყოფილი იდენტიფიკაცია და მათი კონტურების ვიზუალიზაცია (სურათი 36). რეტროეზოფაგური სამკუთხედის პერიმეტრის „ღრმა" დისექციამ შესაძლოა გამოიწვიოს: წინა კიდეზე – საყლაპავის უკანა კედლის პერფორაცია, ზედა-გვერდით კიდეზე – პლევრის ფურცლის დაზიანება, ხოლო ქვედა-გვერდით კიდეზე – კუჭის ფუძის პერფორაცია.

2. **Malony-ის ბუჟის ძალისმიერი ჩადგმა** – დიდი ზომის (60 Fr) მელონის ბუჟით საყლაპავის დილატაციის მიზანია უზრუნველყოს საყლაპავის პერიმეტრზე მობილური, თავისუფალი გასტრალური მანჟეტის ფორმირება. ბუჟირებით გამოწვეული პერფორაცია დამახასიათებელია ლაპაროსკოპული მეთოდისთვის, როდესაც კუჭის არაკორექტული ტრაქციით საყლაპავის ან კუჭის კარდიალური ნაწილის სანათურის გადაკეცვის ფონზე, ხორციელდება დილატატორის ძალისმიერი ჩადგმა. დილატატორი უნდა ჩაიდგას ვიზუალური კონტროლით, ძალიან ნელა და ყოველგვარი ძალდატანების გარეშე. სასურველია საყლაპავის ბუჟირება შესარულოს შესაბამისი გამოცდილების მქონე პირმა (ანესთეზიოლოგმა ან ქირურგმა). განსაკუთრებული სიფრთხილეა საჭირო იმ შემთხვევებში, როდესაც ძირითადი დაავადება გართულებულია ეროზიულ-ნაწიბუროვანი ეზოფაგიტით. საყლაპავის კედლზე გამჭოლი ნაკერების დადება წარმოადგენს ახლო პოსტოპერაციულ პერიოდში განვითარებული კარდიო-ეზოფაგური პერფორაციის ყველაზე ხშირ მიზეზს. თუმცა, თანამედროვე ატრამვული საკერი მასალის გამოყენება და საყლაპავის კედელზე დუჭიმავი კვანძის დადება უზრუნველყოფს აღნიშნული გართულების პრევენციას (სურათი 37 A-B).

3. **ინტრაოპერაციული პნევმოთორაქსი** ვითარდება შემთხვევათა 0.05-1%-ში და, როგორც წესი, დიაფრაგმის მარცხენა ფეხის არაკორექტული მობილიზების შედეგია. დიაფრაგმის ფეხების და საყლაპავის ქვედა სეგმენტის მობილიზების პროცესში აუცილებლად უნდა იყოს გათვალისწინებული დი - სექციის პერიმეტრთან პლევრის კარდიო-დიაფრაგმული სინუსის სიახლოვე (R. Lund et al, 1996; T. Singhal et al, 2007).

4. **ელენთის დაზიანება** – მუცლის ღრუს ორგანოებზე ღია ოპერაციების მსვლელობისას ელენთის იატროგენური დაზიანების გამო შესრულებული სპლენექტომიები სპლენექტომიების საერთო რაოდენობის 9-40%-ს შეადგენს (C. Morganstern, 1986; A. Rose et al, 2000; T. Hugh at al, 1986; W. Coon et al, 2000). მათგან 2-9%-ში აღირიცხება გასტროეზოფაგური ოპერაციების დროს – ფუნდოპლიკაცია, საყლაპავის და კუჭის რეზექციები და სხვ. (P. Walstad, 1974; D. Rogers et al, 1980; T. Petres et al, 1990; K. Katarya et al, 1994).

ლაპაროსკოპული მეთოდის გამოყენებისას ამ ტიპის გართულებათა რაოდენობა მკვეთრად მცირდება და კუჭის ფუნდოპლიკაციისას აღირიცხება, მხოლოდ შემთხვევათა 0 - 0,1%-ში (ცხრილი 1).

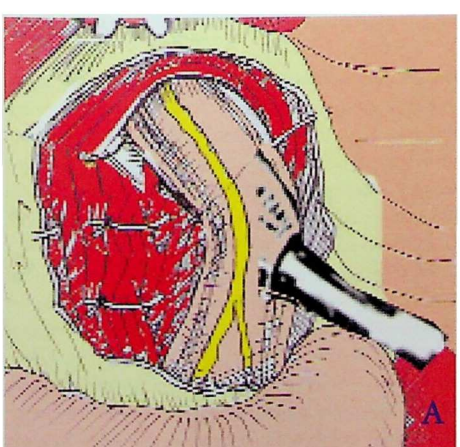

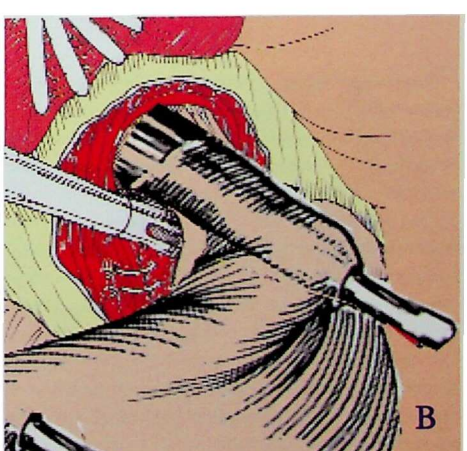

სურათი 37. A. საყლაპავის კედლის პერფორაცია მელონის ბუჟით;
B. კუჭის კარდიალური ნაწილის კედლის პერფორაცია მელონის ბუჟით

	რაოდენობა	გართულება (%)	სპლენექტომია (%)	კონვერსია (%)
ღია ფუნდოპლიკაცია				
DeMester	100	13	1	0
Donahue	77	5	4	0
Urschel	355	17	2	0
Siewert	94	18	4	0
Hallerback	95	20	0	0
ლაპაროსკოპული ფუნდოპლიკაცია				
Dallamange	132	0	0	3
Cushieri	116	13	0	1
Bittner	35	26	0	14
French study	541	4	0	5
Hallerback	51	10	0	12
Geagea	59	14	0	0
Coster	52	4	0	6
Jameson	155	12	0	12
Hinder	150	6	0	0

ცხრილი 1. ღია და ლაპაროსკოპული ფუნდოპლიკაციის გართულებები (J.L. Ponsky, 1997)

საყლაპავის ქვედა სეგმენტის მობილიზების ან და რეტროეზოფაგური დისექციის მსვლელობაში ხშირად აღინიშნება მცირედი ვენური სისხლდენა, რომლიც, როგორც წესი, სისხლმდენ მონაკვეთზე დოლბანდის ფილთის კომპრესიით კორეგირდება.

რაც შეეხება კუჭის მოკლე სისხლძარღვების დაზი - ანებით გამოწვეულ სისხლდენას, როგორც წესი, კორე- გირდება ლაპაროსკოპულად (დაზიანებული სისხლ - ძარღვის კლიპირება ან კოაგულაცია ლაპარასკოპული ელექტროქირურგიული იარაღებით) და იშვიათად საჭიროებს კონვერსიას. აღნიშნული გართულების პრევენციის მიზნით აუცილებელია კუჭ-ელენთის იოგის დისექცია შესრულდეს სისხლძარღვების სრული იდენტიფიკაციის პირობებში.

ლაპაროსკოპული ფუნდოპლიკაციიდან ღია ოპერა - ციაზე გადასვლის მაჩვენებელი სხვადასხვა ავტორთა მონაცემებით მერყეობს 0-დან 5%-მდე და გამოწვეულია როგორც ინტრაოპერაციული გართულებებით, ასევე, თანმხვედრი დაავადებების არსებობით განპირობე- ბული ოპერაციის შესრულების ტექნიკური სირთულით (მორბიდული სიმსუქნე, გადიდებული ღვიძლის მარცხენა წილი, ტლანქი შეხორცებები მუცლის ზემო ნახევრში და სხვ.) (D. Collet et al, 1995; J. Coelho et al, 1999, G. Zaninotto et al, 2000; B. Dallegmane et al, 2006).

ინტრაოპერაციულ გართულებებთან დაკავშირე- ბული კონვერსიის მაჩვენებელი შედარებით მაღალია მეთოდის ათვისების ეტაპზე და მცირდება გამოცდი- ლების შემენის პარალელურად.

კუჭის ფუნდოპლიკაციის როგორც ლაპაროსკო- პული, ასევე, ღია მეთოდებისთვის პოსტოპერაციულ პერიოდში დამახასიათებელია ისეთი სპეციფიური ხასიათის გართულებები, როგორიცაა ოპერაციის შემ- დგომი დისფაგია, რეფლუქს-ეზოფაგიტი ან საყლაპა- ვისეული ხვრელის თიაქრის რეციდივი.

ოპერაციის შემდგომ განვითარებული მექანიკური ხასიათის დისფაგიის ძირითადი მიზეზია ვიწრო გასტრალური მანჟეტის ფორმირება, რაც განპირობებულია მცირე ზომის საკალიბრაციო ბუჟის გამოყენებით (სურათი 38).

გასტრალური მანჟეტის ფორმირება 60 Fr (2 სმ) ზომის Malony-ის ბუჟზე გამორიცხავს მსგავსი გართულების განვითარების რისკს (J.B. Walsh et al, 2003). აქვე უნდა აღინიშნოს, რომ მექანიკური ხასიათის დისფაგია შეიძლება განვითარდეს Nisesn-Rosseti-ს ოპერაციის შემდეგ იმ შემთხვევაში, როდესაც გასტრალური მანჟეტი არის დაჭიმული და კუჭ-ეზოფაგურ კუთხეს ქაჩავს მარცხნივ.

პოსტოპერაციულ პერიოდში რეფლუქს ეზოფაგიტის ან საყლაპავისეული ხვრელის თიაქრის რეციდივის მიზეზი შეიძლება იყოს როგორც დიდი ზომის მანჟეტის ფორმირება, ასევე, დიაფრაგმის საყლაპავისეულ ხვრელზე ან გასტრალურ მანჟეტზე დადებული ნაკერების უკმარისობა (სურათი 39-40).

მრავალი რანდომიზებული კვლევით დადგინდა, რომ ოპერაციის კორექტულად შესრულების შემთხვევაში პაციენტთა 87-92% შორეულ პოსტოპერაციულ პერიოდში არანაირ ჩივილებს არ აღნიშნავს, 8-12% უჩივის მსუბუქ დისფაგიას, რომელიც მეტწილ შემთხვევებში ქრება სპონტანურად, ხოლო რეფლუქს-ეზოფაგიტის და დიაფრაგმის საყლაპავისეული თიაქრის რეციდივები ვითარდება შემთხვევათა 28%-ში (J. Salminen et al, 1997; K. Франтзаидес, 2000; M.A. Carlson et al, 2001; F.A. Granderath et al, 2003; O. Boyle et al, 2002; B. Dallemagne et al, 2006).

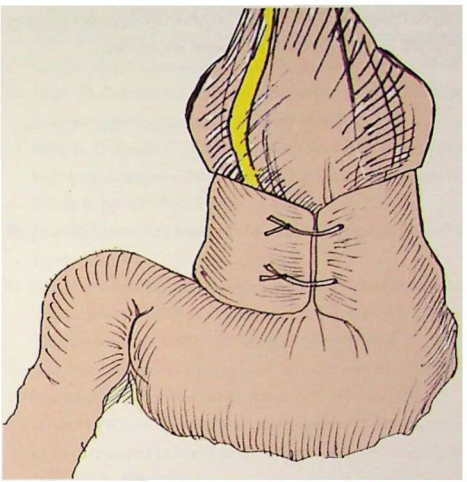

სურათი 39. დიდი ზომის მანჟეტი

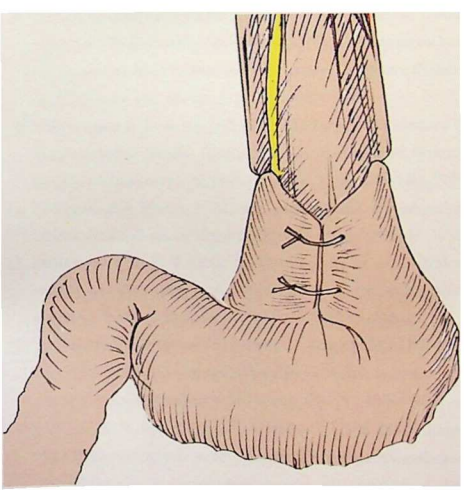

სურათი 38. ოპერაციის შემდგომი დისფაგია

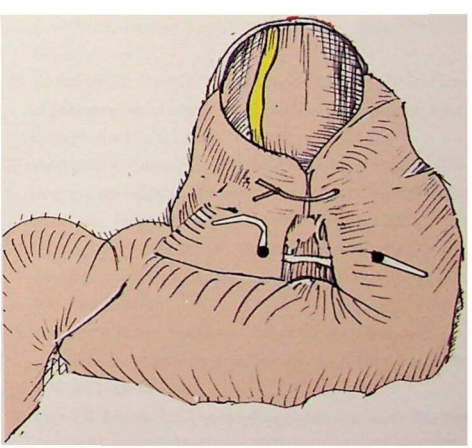

სურათი 40. ნაკერების უკმარისობა

2005-2012 წლებში ქ. თბილისის აკად. ზ. ცხაკაიას სახ. თორაკო-აბდომინურ კლინიკაში გაკეთდა 122 ლაპაროსკოპული ფუნდოპლიკაცია და გამოყენებული იყო Nissen-ის მეთოდის ყველა მოდიფიკაცია, ნაწილობრივი ფუნდოპლიკაციის Toupet-ის და Dor-ის მეთოდები.

ოპერაციის ხანგრძლივობა მერყეობდა 40-დან 150 წთ-მდე, სტაციონარში დაყოვნების საშუალო მაჩვენებელმა შეადგინა ორი დღე. ინტრაოპერაციულ გართულებებს ან კონვერსიას ადგილი არ ჰქონია.

პაციენტთა სრული მედიკო-სოციალური რეაბილიტაციის ხანგრძლივობა იყო 14-დან 21 დღემდე. დაკვირვების 3-60 თვის მანძილზე აღირიცხა დიაფრაგმის საყლაპავისეული თიაქრის რეციდივის, მყარი დისფაგიის და წინა ცთომილი ნერვის დაზიანების თითო შემთხვევა.

პაციენტთა 10-12%-ს ოპერაციის შემდგომ რამდენიმე კვირის მანძილზე აღენიშნებოდათ მსუბუქი დისფაგიის მოვლენები, რის კუპირებაც მოხდა სპონტანურად.

ბიბლიოგრაფია

1. კილაძე მ.მ, აბულაძე დ, ჩართოლანი თ, ელგანდაშვილი დ. დიაფრაგმის საყლაპავისეული ხვრელის თიაქარის და რეფლუქსეზოფაგიტის ლაპაროსკოპული ქირურგიული მკურნალობა. საქართველოს მცირე ინვაზიურ ქირურგთა ასოციაციის I კონგრესის შრომათა კრებული, თბილისი, 2-4 ოქტომბერი, 2008; გვ. 31-32.
2. ჩართოლანი თ, ღია და ლაპაროსკოპული პროთეზირებადი ჰერნიოპლასტიკა. თბილისი. 2009.
3. Bailey ME, Garrett WV, Nisar A, Boyle NH, Slater GH: Day-case laparoscopic Nissen fundoplication. Br J Surg 2003, 90:560-562.
4. Bawahab M, Mitchell P, Church N, Debru E. Management of acute paraesophageal hernia. Surg Endosc. 2009;23:255–259.
5. Berstardt A, at al. Relationship of hiatal hernia to reflux esofagitis. A prospective study of coincidence using endoscopy. Scand J Castroenterol, 1986;21:55-58.
6. Clemente G, D'Ugo D, Granone P, et al., "Intraoperative esophageal manometry in surgical treatment of achalasia: a reappraisal," Hepatogastroenterology,1996; vol. 43(12): 1532–1536.
7. Coelho JCU, Wiederkehr JC. Campos ACL, Andrigueto PC. Conversions and complications of laparoscopic treatment of gastroesophageal reflux disease. J Am Coll Surg 1999; 189: 356-61
8. Collet D, Cadiere GB. Conversions and complications of laparoscopic treatment of gastroesophageal reflux disease. Am J Surg 1995;169: 622-6.
9. Iwakiri K, Kobayashi M, Kotoyori M, Yamada H,Sugiura T, Nakagawa Y, "Relationship between postprandial esophageal acid exposure and meal volume and fat content," Digestive Diseases and Sciences, vol. 41, no. 5, pp. 926–930, 1996.
10. Dallemagne B, Weerts J, Jehaes C, Markiewicz S, Lombard R. "Laparoscopic Nissen fundoplication: preliminary report," Surgical Laparoscopy & Endoscopy. 1. 3, pp. 138–143, 1991.
11. Dallegmane B, Weerts J, Jeahes C, et al. Results of laparoscopic Nissen fundoplication. Hepatogastroenterology 1998; 45: 1338.
12. Dallemagne B, J. Weerts, S. Markiewicz, et al., "Clinical results of laparoscopic fundoplication at ten years after surgery," Surgical Endoscopy, 2006; 20 (1) 159–165.
13. DeMeester TR, Johnson LF, Joseph GJ, Toscano MS, Hall AW, Skinner DB. Patterns of gastroesophageal reflux in health and disease. Annals of Surgery. 1976; vol. 184, (4): 459–470.
14. N. Vakil, S. V. van Zanten, P. Kahrilas, J. Dent, and R. Jones, "The Montreal definition and classification of gastroesophageal reflux disease: a global evidence-based consensus," The American Journal of Gastroenterology. 2006(101): 1900–1920.
15. DeMeester TR, Bonavina L,. Albertucci M. "Nissen fundoplication for gastroesophageal reflux disease: evaluation of primary reflux in 100 consecutive patients," Annals of Surgery, 1986;(204): 9–20.
16. Gallup Oeganization National Survey: Heartburn across America. Princetovn, The Gallup Oeganization Inc.,1988.
17. Hill L.D. Surgery for hiatal hernia and esofagitis. Esophagus medical and surgical management. W.B. Saunders, 1998;139-147.
18. Hugh TB, Coleman MJ, Cohen A. Splenic protection in left upper quadrant operations. Aust N Z J Surg 1986;56:925-8.
19. Hunt R. H. Tytgat G. H P et al., "Whistler summary: the slow rate of rapid progress," Journal of Clinical Gastroenterology, vol. 41, no. 6, pp. 539–545, 2007
20. Lund RJ,Hinder RA, Raiser F, Prdiksi G. Laparoscopic Antireflux Sugery.
21. Nandurkar S,Talley NJ. "Epidemiology and natural history of reflux disease," Baillieres Best Practice and Research in Clinical Gastroenterology. 2000; vol. 14, no. 5, pp. 743–757.
22. Nissen R: Eine ainfache operation zur beeinflussung der refluxoesophagitis. Schweiz Med Wochenschr. 1956;86-:590-2.
23. Miwa H. "Natural history and new conceptual framework of gastroesophageal reflux disease," Journal of Gastroenterology, 2006;(41):5, 509–510.
24. Fock KM, Talley N, Hunt R, et al., "Report of the Asia-Pacific consensus on the management of gastroesophageal reflux disease," Journal of Gastroenterology and Hepatology, vol. 19, no. 4, pp. 357–367, 2004.
25. Coon W.W. Iatrogenic splenic injury. Am. J. Surg. 1990; 159: 585-8.
26. De Master TR, Wernly JA et al. Clinical and vitro determinant of gastroesophageal competence: a study of the principles of antisurgery. Am J Surg.1979; 137:39-46.
27. Incarbone R, Bonavina L, Bassi F, Peracchia A. Impact of endoscopic surveillance of Barrett's esophagus on survival of patients with esophageal adenocarcinoma. Chir Ital 2002;54:591.
28. Shaheen N, Ransohoff DF. Gastroesophageal reflux, barrett esophagus, and esophageal cancer: scientific review. Jama 2002;287:1972-81.
29. Spechler SJ. Barrett's esophagus and esophageal adenocarcinoma: pathogenesis, diagnosis, and therapy. Med Clin North Am 2002;86:1423-45.
30. Mittal R, Balaban D, "The esophagogastric junction," The New England Journal of Medicine, 1997; vol. 336, (13): 924–932.
31. Falk GW. Barrett's esophagus. Gastroenterology 2002;122:1569.

32. Kiladze MM, Abuladze D,Pipia G, Elgandashvili D, Chartolani T, Laparoscopic Surgery For Hiatal Hernia And Gastroesophageal Refluxe Disease. Abstracts Of The First Georgian-Israeli International Congress On Actual Aspects Of Surgery: "New Horizons Of Scientific-Practical Relations". Tbilisi-Batumi, May 21-26, 2007; pp 57-58.
33. Ott D. Radiologic evaluation of esophageal dysphagia. Curr Prob Diag Radiol 1988;17:1–33.
34. Ott DJ, Kelley TF, Chen MY, Gelfand DW. Evaluation of the esophagus with a marshmallow bolus: clarifying the cause of dysphagia. Gastrointest Radiol 1991;16:1–4.
35. Frantzides CT, Richards CA. A study of 362 consecutive laparoscopic Nissen funduplications.Surgery 1998;124:651-654.
36. Rogers MA, Cox JA. Laparoscopic paraesophgeal hernia repair with Nissen fundoplication. AORN J. 1998;67(3):536–551.
37. Mark LA, Okrainec A, Ferri LE, Feldman LS, Mayrand S, Fried GM. Comparison of patient-centered outcomes after laparoscopic Nissen fundoplication for gastroesophageal reflux disease or paraesophgeal hernia. Surg Endosc. 2008;22:343–347
38. Cowgill SM, Gillman R, Kraemer E, Al-Saadi S, Villadolid D, Rosemurgy A. Ten-year follow-up after laparoscopic Nissen fundoplication for gastro-esophageal disease. Am Surg 2007;73:748.
39. Erenoglu C, Miller A, Schirmer B. Laparoscopic Toupet versus Nissen fundoplication for the treatment of gastroesophageal reflux disease. Int Surg 2003;88:219–225.
40. Schauer PR, Meyers WC, Eubanks S, Norem SRF, Franklin M, Pappas TN. Mechanisms of gastric and esophageal perforations during laparoscopic Nissen fundoplication Ann Surg. 1996; 223(1): 43–52.
41. Kauer WK, Peters JH, DeMeester TR, Heimbucher J, Irel and AP, Bremner CG. A tailored approach to antireflux surgery . J Thorac Cardiovasc Surg. 1995;110:141-147
42. Rattner DW, Brooks DC. Patient satisfaction following laparoscopic and open antireflux surgery. Arch Surg. 1995;130:289.
43. Ray S: Results of 310 consecutive patients undergoing laparoscopic Nissen fundoplication as hospital outpatients or at a free-standing surgery centre. Surg Endosc 2003, 17:378-380.
44. Salminen JT, Salo JA, Tuominen J, Rämö OJ, Färkkilä M, Mattila S. pH-metric analysis after successful antireflux surgery: comparison of 24-hour pH profiles in patients undergoing floppy fundoplication or Roux-en-Y duodenal diversion. J Gastrointest Surg. 1997;1:494-498.
45. Peters JH, Heimbucher J, Kauer WK, Incarbone R, Bremner CG, DeMeester TR. Clinical and physiologic comparison of laparoscopic and open Nissen fundoplication (see "Comments"). J Am Coll Surg. 1995;180:385-393
46. Morgenstern L. The avoidable complications of splenectomy. Surg Gynecol Obstet 1977;145:525-8.
47. Rogers DM, Herrington JL Jr, Morton C. Incidental splenectomy associated with Nissen fundoplication. Ann Surg 1980;191:1536.
48. Walstad PM. Operative trauma to the spleen: Incidence, morbidity and mortality. Am Surg 1974;40:586-90.
49. Rose A, Newman M, Debelak J, Pinson C, Morris J, Harley D, et al. The incidence of splenectomy is decreasing: Lessons learned from trauma experience. Am Surg 2000;66:481-6.
50. Peters TG, Steinmetz SR, Cowan GS Jr. Splenic injury and repair during bariatric surgical procedures. South Med J 1990;83:1669.
51. Ponsky JL. Complication pf Endoscopic and Laparoscopic Surgery. Loppincot-Raven Publishers.1996.
52. Richards KF, Fisher KS, Flores JH, Christensen BJ. Laparoscopic Nissen fundoplication: cost, morbidity, and outcome compared with open surgery . Surg Laparosc Endosc. 1996;6:140-143.
53. Carlson MA, Frantzides CT. Complications and results of primary minimally invasive antireflux procedures: a review of 10,735 reported cases. J Am Coll Surg. 2001;193(4):428–439.
54. Fuchs KH, Breithaupt W, Fein M, Maroske J, Hammer I. Laparoscopic Nissen repair: indications, techniques and long-term benefits. Langenbecks Arch Surg. 2005;390:197–202.
55. Granderath FA, Kamolz T, Schweiger UM, Pointner R. Laparoscopic refundoplication with prosthetic hiatal closure for recurrent hiatal hernia after primary failed antireflux surgery. Arch Surg. 2003;138(8):902–907.
56. Frantzides CT, Carlson MA, Madan AK, et al. Selective use of esophageal manometry and 24-Hour pH monitoring before laparoscopic fundoplication. J Am Coll Surg. 2003;197(3):358–363; discussion 363–364.
57. Salminen J, Salo J, Tuominen J, Rämö O, Färkkilä M, Mattila S. pH-metric analysis after successful antireflux surgery : comparison of 24-hour pH profiles in patients undergoing floppy fundoplication or Roux-en-Y duodenal diversion. J Gastrointest Surg. 1997;1:494-498.
58. Kamolz T, Bammer T, Pointner R. Predictability of dysphagia after laparoscopic nissen fundoplication. Am J Gastroenterol. 2000;95(2):408–414.
59. Frantzides CT, Madan AK, Carlson MA, Stavropoulos GP. A prospective, randomized trial of laparoscopic polytetrafluoroeth¬ylene (PTFE) patch repair vs simple cruroplasty for large hiatal hernia. Arch Surg. 2002;137(6):649–652.
60. Richardson WS, Hunter JG. Laparoscopic floppy Nissen fun¬doplication. Am J Surg. 1999;177(2):155–157.
61. Nissen R: Eine ainfache operation zur beeinflussung der reflux-oesophagitis. Schweiz Med Wochenschr. 1956;86-:590-2.

საყლაპავი მილის ახალაზიის (კარდიოსპაზმის) ქირურგიული კორეგირება ლაპაროსკოპული ეზოფაგოსერომიოტომია – Heller-ის ოპერაცია

თ. ჩართოლანი, მ. კილაძე

საყლაპავი მილის ქვედა სფინქტერის გაურკვეველი ეთიოლოგიის მყარი დისფაგიით მიმდინარე კარდიოსპაზმი, მიუხედავად დაავადების სრული პათოგენეზის გაურკვევლობისა, ავტორთა უმეტესობის მიერ მაინც მიიჩნევა ნეიროგენული წარმოშობის პათოლოგიად (ნ. გრიგოლია, 1996; M. Oddsdóttir, 1996).

იგი ხშირად მოიხსენიება როგორც დაავადება – საყლაპავის ახალაზია (Achalasia – ბერძნული სიტყვაა და ნიშნავს მოდუნებას). საყლაპავის ახლაზიის ძირითადი კლინიკური სიმპტომია ყლაპვის გაძნელება, რომელიც ვითარდება უეცრად, სრული ჯანმრთელობის ფონზე და ძირითადად უკავშირდება მშრალი და ცუდად დაღეჭილი საკვების მიღებას. პაციენტთა უმეტესობა დაავადებას ცალსახად უკავშირებს გადატანილ ფსიქიკურ სტრესს ან ხანგრძლივ ნერვულ დაძაბულობას. ზოგიერთ შემთხვევებში დისფაგიას აქვს ე.წ. პარა - დოქსული ხასიათი, რომლის დროსაც მშრალი საკვები გადადის უკეთ, ვიდრე თხიერი. დაავადების პროგრესირების პროცესში პაციენტების დიდ ნაწილს ხშირად აღენიშნება გადაუმუშავებელი საკვების რეგურგიტაცია (10-39 %), რაც ზოგ შემთხვევაში ხდება მწვავე თუ ქრონიკული რესპირატორული დაავადებების განვითარების მიზეზი (R. Clause et al, 1995; H. Pinotti et al, 1995).

საყლაპავის ახალაზიით დაავადებულ პაციენტთა 20-25% საკვების მიღების დროს უჩივის ტკივილს მკერდის ძვლის ან ეპიგასტრიუმის საპროექციო არეებში. ტკივილის ინტენსივობა არ კლებულობს, სანამ მიღებული საკვები არ გადავა კუჭში და, იმ შემთხვევაში, როდესაც საკვებისგან საყლაპავის დაცლა ყოვნდება, პაციენტები მიმართავენ იძულებით პირღებინებას, რის შემდეგაც ტკივილი ეხსნებათ (ნ. გრიგოლია, 2000; G. Decker et al, 2002; T.A. Woltman et al, 2004; M.E. Blam et al, 2002) (სურათი 1).

დაავადების პროგრესირების ფონზე თავს იჩენს ისეთი მეორადი სიმპტომები, როგორიცაა წონაში კლება, ცხოვრების ხარისხის და შრომისუნარიანობის თანდათანობითი გაუარესება და სხვა.

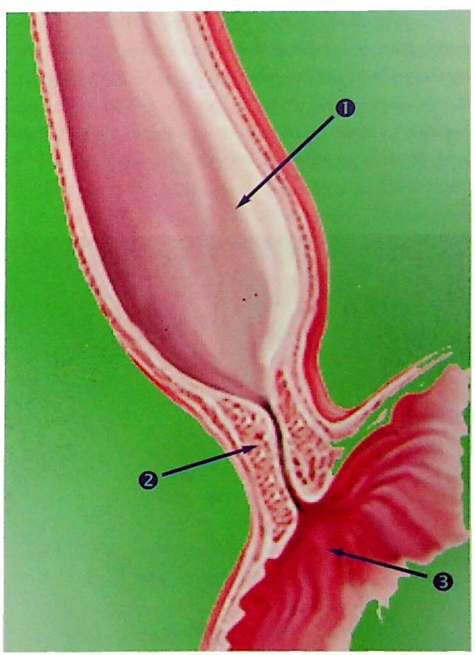

სურათი 1. საყლაპავის ახალაზია
1. გაფართოებული საყლაპავი; 2. საყლაპავის სპაზმირებული ქვედა სფინქტერი; 3. კუჭი

საყლაპავის ახალაზია განეკუთვნება იშვიათ პათოლოგიათა ნუსხას (100 000 მოსახლეზე 1 შემთხვევა). აქვე უნდა აღინიშნოს, რომ დაავადება უფრო ხშირად ვითარდება შრომისუნარიან პოპულაციაში, რომელთა ასაკი მერყეობს 20-დან 50 წლამდე (P.J. Howard et al, 1992; M.F. Vaezi et al, 1999; J. Kaufman et al, 2006).

შესაბამისი ანამნეზური მონაცემების არსებობის შემთხვევაში, საყლაპავის ახალაზიის დიაგნოსტირება იწყება საყლაპავის და კუჭის რენტგენო-კონტრასტული გამოკვლევით, რომლითაც დგინდება არა მარტო კარდიოსპაზმის არსებობა, არამედ ტარდება დიფერენციალური დიაგნოზი ისეთ დაავადებებთან, როგორიცაა რეფლუქს-ეზოფაგიტი, დიაფრაგმის საყლაპავისეული ხვრელის თიაქარი, კარდიოეზოფაგური და ფილტვის სიმსივნეები (J. Bolivar et al, 1970; R. Clause et al, 1995).

საყლაპავის ახალაზიის რენტგენოლოგიური სურათით ფასდება დაავადების სიმძიმე, მისი სტადიები და აღნიშნული მონაცემების საფუძველზე სდება მკურნალობის ოპტიმალური ვარიანტის შერჩევა.

უნდა აღინიშნოს, რომ გულმკერდის მიმოხილვითი რენტგენოსკოპიით ფიქსირდება დაავადების ისეთი მეორადი ნიშნები, როგორიცაა შუა საყარის გაგანიერება, ასპირაციული პნევმონიის კერები, კუჭის ჰაეროვანი ბუშტის გაქრობა და სხვა (M. Ferguson et al, 1992; R. Clause et al, 1995; ნ. გრიგოლია, 2000).

გამოყოფენ საყლაპავის ახალაზიის ოთხ სტადიას, რომელთა დიფერენცირება გარდა კლინიკური გამოვლენისა, ძირითადად საყლაპავის რენტგენო-კონტრასტული სურათის მიხედვით ხდება (ნ. გრიგოლია, 1996; L. Bonovina et al, 1992) (ცხრილი 1):

- **I სტადია.** საყლაპავის ფორმა, სიგრძე, დიამეტრი (< 4 სმ) და საყლაპავის ქვედა სფინქტერის კონტურები ნორმალურია, ლორწოვანი გარსის რელიეფი უცვლელია. პერისტალტიკა ღრმა და აქტიური, საყლაპავიდან შიგთავსის ევაკუაცია – ნორმალური. აღნიშნული კონტიგენტის პაციენტებში უპირატესობა ენიჭება მკურნალობის მედიკამენტოზურ მეთოდებს (სურათი 2);

- **II სტადია.** საყლაპავი განიცდის თანაბარზომიერ გაგანიერებას ტერმინალურ ნაწილამდე (დიამეტრი > 4-6 სმ), რის ფონზეც ქვედა სფინქტერის დონეზე მას აქვს წაწვეტებული – კონუსისებრი ფორმა. აღინიშნება პერისტალტიკის და ევაკუაციის დარღვევა და ანტიპერისტალტიკის ნიშნები (სურათი 3).
ამ პაციენტებში უპირატესობა ენიჭება მკურნალობის ინსტრუმენტალურ (სკლეროთერაპია, პნევმატური დილატირება, ბუჟირება, ბოტოქსის ინექციები) და ქირურგიულ მეთოდებს (სურათი 4, 5, 6);

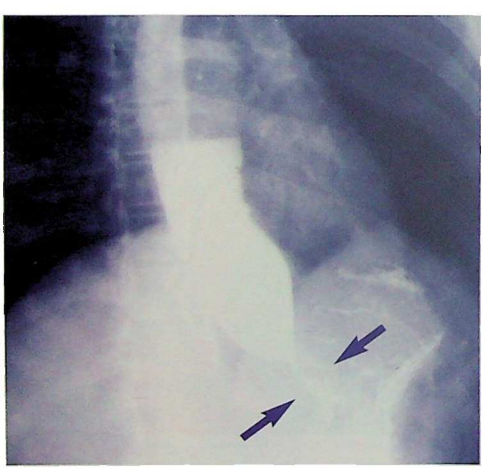

სურათი 2. რენტგენო-კონტრასტული სურათი საყლაპავის ახალაზიის I სტადიის დროს

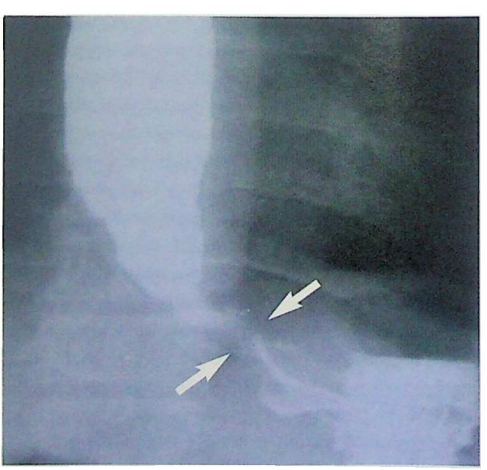

სურათი 3. რენტგენო-კონტრასტული სურათი საყლაპავის ახალაზიის II სტადიის დროს

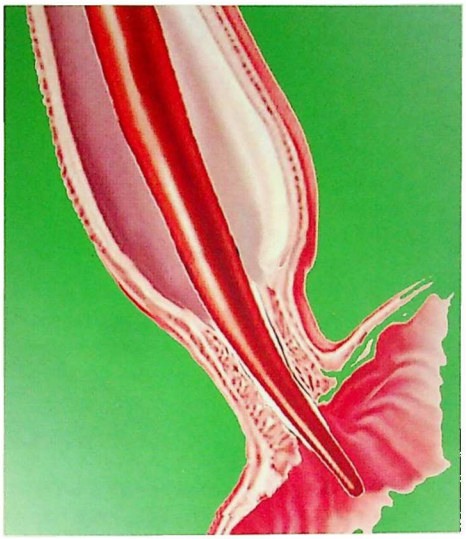

სურათი 4. საყლაპავის სპაზმირებული ქვედა სფინქტერის ბუჟირება

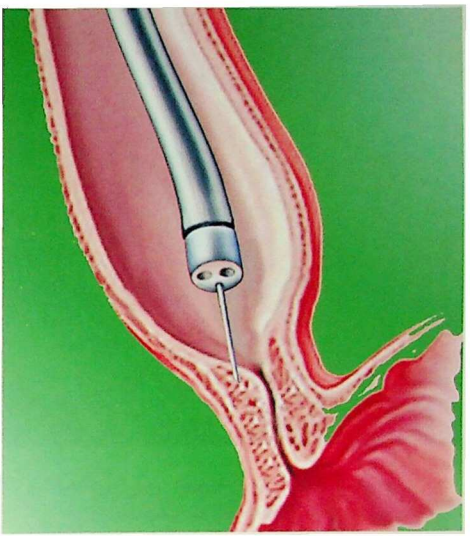

სურათი 6. ბოტოქსის ინექცია საყლაპავის სპაზმირებულ ქვედა სფინქტერში გასტროეზოფაგოსკოპის მეშვეობით

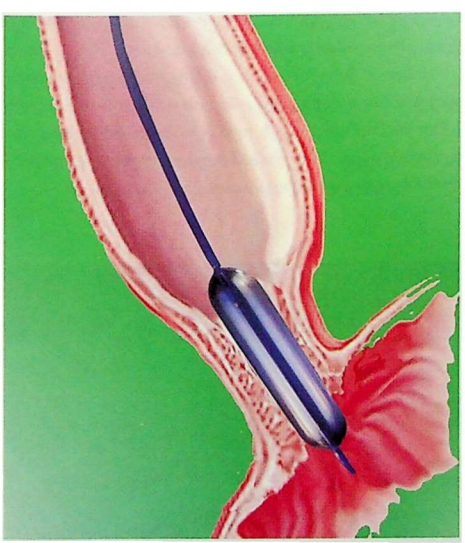

სურათი 5. საყლაპავის სპაზმირებული ქვედა სფინქტერის ბალონირება

- **III სტადია.** საყლაპავი მნიშვნელოვნად არის გაგანიერებული (დიამეტრი > 6 სმ). თუმცა შენარჩუნებული აქვს დისტალური ნაწილის და კარდიის კონფიგურაცია. საყლაპავის ქვედა სფინქტერის ფუნქცია, როგორც წესი, დაქვეითებულია მისი ორგანული შევიწროების გამო. აღნიშნული კონტიგენტის პაციენტებში უპირატესობა ეძლევა მკურნალობის ქირურგიულ მეთოდებს და კერძოდ Heller-ის ეზოფაგო-სერო-მიოტომიას (სურათი 7);

- **IV სტადია.** საყლაპავის მილი მკვეთრად გაგანიერებულია, დაგრძელებულია და პერიმეტრზე აღინიშნება „პათოლოგიური" ნაკეცები, სანათურში დიდი რაოდენობთ სითხეა. ასეთ საყლაპავს ხშირად მოიხსენიებენ როგორც სიგმოიდურ (S-მაგვარ) საყლაპავს. საყლაპავის მოტორიკის და ქვედა სფინქტერის ფუნქციის მკვეთრი მოშლის ფონზე, რენტგენოსკოპიური გამოკვლევის წარმოება ხშირ შემთხვევებში შეუძლებელი ხდება ამ კონტიგენტის პაციენტებში უპირატესობა ენიჭება რეკონსტრუქციული ტიპის ტრანსთორაკალურ ან ინტრაბადომინურ ოპერაციებს. (სურათი 8).

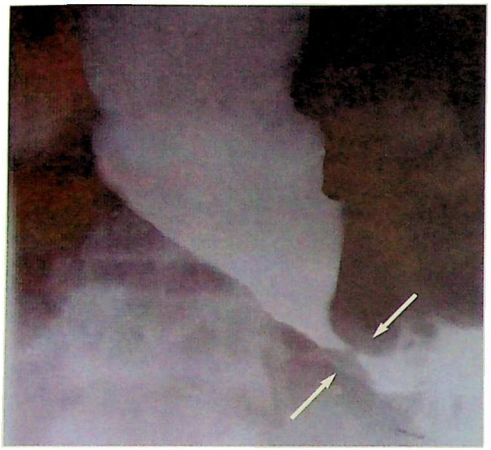

სურათი 7. რენტგენო-კონტრასტული სურათი საყლაპავის ახალაზიის III სტადიის დროს

სურათი 8. რენტგენო-კონტრასტული სურათი საყლაპავის ახალაზიის IV სტადიის დროს

კარდიო-სპერმიოტომია Heller-ის მეთოდით მიჩნეულია საყლაპავის ახალაზიის ქირურგიული მკურნალობის „ოქროს სტანდარტად", ვინაიდან Heller-ის მიოტომიის გამოყენების შემდეგ პაციენტთა აბსოლუტური უმრავლესობა (90-95%) დაავადებისგან განკურნებულია და მათი ცხოვრების ხარისხი უახლოვდება სრულყოფილ პარამეტრებს (M. Anselmino et al, 1997; T. Woltman et al, 2004; R. Ackroyd et al, 2001; M. Bloomston et al, 2001; I.J. Beckingham et al, 1999; A. Ali et al, 2001). Ernest Heller-ის მიერ 1913 წელს მოწოდებული მეთოდი გულისხმობს საყლაპავის და კარდიის წინა და უკანა კედლების მიოტომიას. 1923 წელს Zaaijer-ის კლინიკურმა მასალამ ანახა, რომ კლასიკური Heller-ის ოპერაციის შედეგების მიღწევა შესაძლებელია მხოლოდ წინა კარდიო-მიოტომიის წარმოებითაც.

Heller-ის წინა მიოტომიის შემდგომი გასტრო-ეზოფაგური რეფლუქსის პრევენციის მიზნით, 1962 წელს J. Dor-ის მიერ მოწოდებული იყო წინა ნაწილობრივი ფუნდოპლიკაცია, ხოლო A. Toupet-ის მიერ – უკანა ნაწილობრივი ფუნდოპლიკაცია.

დაავადების სტადია	წონის დაკლება	დისფაგია	ტკივილი მკერდის ძვლის არეში	რეგურგიტაცია
I სტადია	არა	იშვიათი	იშვიათი	არა
II სტადია	> 5კგ	იშვიათი	იშვიათი	იშვიათი
III სატადია	> 5-10კგ	ყოველდღიური	ყოველდღიური	ყოველდღიური
IV სტადია	> 10კგ	საკვების მიღების დროს	დღეში რამდენჯერმე	საკვების მიღების დროს

ცხრილი 1. ახალაზიის კლინიკური სურათი დაავადების სიმძიმის მიხედვით

Heller-Toupet-ის და Heller-Dor-ის მეთოდების კომბინირებამ აშკარად გაუმჯობესა საყლაპავის ახალაზიის მკურნალობის შედეგები (W.O. Richards et al, 2004; N. Omura et al, 2006; J.R. Kaufman et al, 2006).

მას შემდეგ, რაც 1991 წელს S. Shimi-იმ პირველი ლაპაროსკოპული მიოტომია შეასრულა, მეთოდმა თანდათან ჩაანაცვლა ახალაზიის მკურნალობის ტრანსთორაკალური და ტრანსაბდომინური მეთოდები.

მცირეინვაზიური ეზოფაგო-მიოტომიის გამოყენებამ მკვეთრად შეამცირა როგორც ოპერაციის, ასევე სტაციონარული მკურნალობის ხანგრძლივობა და გართულებების რაოდენობა, მათ შორის ისეთი სფეციფიკური გართულებებისა, როგორიცაა პოსტოპერაციული გასტრო-ეზოფაგური რეფლუქსი და დისფაგია (J. Luketich et al, 2001; G. Ramacciato et al, 2002; M. Patti et al, 1999; A. Fernandez et al, 2003).

ლაპაროსკოპული ეზოფაგო-სერო-მიოტომიის ჩვენებას წარმოადგენს საყლაპავის მე-2 და მე-3 ხარისხის ახალაზიები.

ლაპაროსკოპული ეზოფაგო-სერო-მიოტომიის უკუჩვენებებია:

- IV სტადიის ახალაზია;
- მუცლის ზემო ნახევარში არსებული მასიური შეხორცებითი პროცესი;
- მოკლე საყლაპავი, რომელიც საჭიროებს ტრანსთორაკალურ ჩარევას;
- დაჭიმული პნევმოპერიტონეუმის გამოყენების უკუჩვენება;
- იმ სახის სიმულტანური ოპერაციის აუცილებლობა, რომელიც ლაპაროსკოპულად არ კეთდება.



სურათი 9. პერსონალის განლაგების „ფრანგული" წესი

წინასაოპერაციო გამოკვლევები:

- საყლაპავის კონტრასტული რენტგენოლოგიური გამოკვლევა, რომლის საშუალებით დგინდება საყლაპავის ახალაზიისთვის დამახასიათებელი კუნთების ცირკულარული სპაზმი და მისი ხარისხი;
- საყლაპავის და კუჭის ფიბროსკოპია საყლაპავის შევიწროების მონაკვეთში ლორწოვანი გარსის ბიოფსიით, რათა გამოირიცხოს კარდიოეზოფაგური სიმსივნის არსებობა;
- საყლაპავის მანომეტრია, რითაც ფასდება საყლაპავის კუნთების და ქვედა სფინქტერის მოტორული ფუნქცია, რაც თავის მხრივ კარდიოსპაზმის ადრეული დიაგნოსტიკის გარდა, საშუალებას იძლევა დადგინდეს საყლაპავის კუნთთა რიგიდობის ხასიათი;
- 24-საათიანი pH-მეტრია რეფლუქს-ეზოფაგიტის გამოსარიცხად.

ოპერაციის ტექნიკა

- **პნევმოპერიტონეუმის შექმნა და ტროაკრების განთავსება;**
- **ფრენო-ეზოფაგური მემბრანის დისექცია და საყლაპავი მილის მობილიზაცია;**
- **წინა კარდიოეზოფაგური მიოტომია;**
- **გასტრალური „მანჟეტის" ფორმირება.**

პნევმოპერიტონეუმის შექმნა და ტროაკრების განთავსება. პაციენტი წევს ზურგზე. ოპერაცია სრულდება სამედიცინო პერსონალის განლაგების ე.წ. „ფრანგული" წესით: ქირურგი (1) განთავსებულია პაციენტის ფეხებს შორის, პირველი ასისტენტი (2), რომელიც მართავს ლაპაროსკოპს, დგას ოპერატორისგან მარჯვნივ, ხოლო მეორე ასისტენტი (3) – მარცხნივ (სურათი 9).

პნევმოპერიტონეუმი (10-15 mmHg) იქმნება ვერეშის ნემსით. ტროაკრების ჩადგმის წერტილები იგივეა, რაც ლაპაროსკოპული ფუნდოპლიკაციის შესრულებისას: პირველი ტროაკარი (10-11 მმ) იდგმება შუა ხაზზე, ჭიპიდან 4-5 სმ-ით მაღლა. მეორე ტროაკარი (5-12 მმ), რომელიც გამოიყენება ღვიძლის რეტრაქტორისთვის, იდგმება მახვილისებრი მორჩის საპროექციო არეში. მესამე ტროაკარი (5 მმ), რომელიც გამოყენება ოპერატორის მიერ ატრავმული მომჭერების შესაყვანად, იდგმება მარჯვენა ფერდქვეშა არეში მუცლის სწორი კუნთის კიდის ლატერალურად. მეოთხე ტროაკარი (10 მმ) იდგმება მარცხენა ფერდქვეშა არეში მესამე

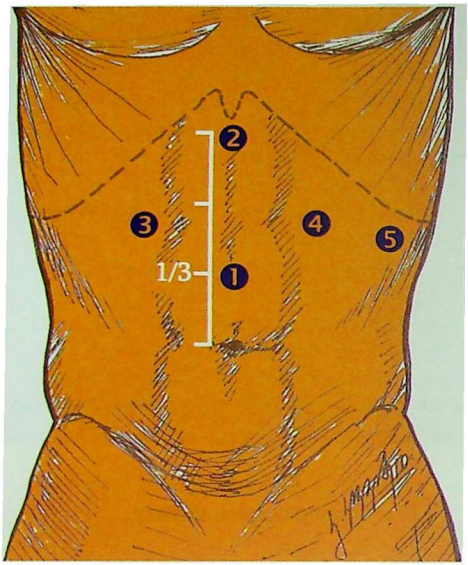

სურათი 10. ტროაკრების განლაგება

ტროაკრის იფსილატერალურად და გამოიყენება ოპერატორის მიერ სამუშაო ინსტრუმენტების შესაყვანად. მეხუთე ტროაკარი (5-12 მმ) – განკუთვნილია პირველი ასისტენტისთვის, იდგმება მარცხენა ფერდქვეშა არეში წინა აქსილარული ხაზის გაყოლებით (სურათი 10).

ფრენო-ეზოფაგური მემბრანის დისექცია და საყლაპავი მილის მობილიზება. მცირე ბადექონის პროქსიმალურ ნაწილის ელექტროქირურგიული იარაღებით გაკვეთის შემდეგ, დისექცია გრძელდება ფრენო-ეზოფაგურ მემბრანაზე და მობილიზდება საყლაპავისეული ხვრელის წინა პრეეზოფაგური ნაწილი და დიაფრაგმის მარჯვენა ფეხი.იმ შემთხვევებში, როდესაც ეზოფაგომიოტომიის შემდეგ იგეგმება უკანა ნაწილობრივი ფუნდოპლიკაცია, ხორციელდება საყლაპავისეული ხვრელის სრული მობილიზება, რეტროეზოფაგური ფანჯრის ფორმირება და კუჭ-ელენთის იოგის პროქსიმალური ნაწილის დისექცია. საყლაპავისეული ხვრელის და საყლაპავის კარდიალური ნაწილის მობილიზების შემდეგ, დისექცია გრძელდება შუასაყარში საყლაპავის წინა ზედაპირის გაყოლებით. ცთომილი ნერვის წინა ტოტის იდენტიფიცირების ფონზე საყლაპავის მილის ქვედა სეგმენტი გასტრო-ეზოფაგური კუთხიდან სულ მცირე 6-7 სმ-ის მანძილზე ცალკევდება მიმდებარე ქსოვილებისგან.

წინა კარდიო-ეზოფაგური მიოტომია. მიოტომიის წარმოება იწყება გასტრო-ეზოფაგური კუთხიდან – კარდიიდან, მეტად მარცხენა კიდიდან და დისექციის სიგრძე დაახლოებით 6-8 სმ-ს შეადგენს. საყლაპავი მილის კიდეებს ედება ორი რბილი მომჭერი და ტრაქცია-კონტრტრაქციის ფონზე ხორციელდება საყლაპავის გარეთა ადვენტიციური – შემაერთებელქსოვილოვანი გარსის და კუნთოვანი კედლის გადაკვეთა, რომელიც შედგება ორი შრისგან – გარეთა გასწვრივი და შიგნითა ირგვლივი კუნთებისგან. დისექციის საწყისი მონაკვეთი, სიგრძით 1-1,5 სმ, ქირურგთა უმეტესობის მიერ სრულდება მონოპოლარული კაუტერით.

გარეთა გასწვრივი კუნთის გადაკვეთის შემდეგ, საყლაპავის ლორწოვანი გარსის დაზიანების პრევენციის მიზნით, აუცილებელია შიგნითა ირგვლივი კუნთის მიოტომია შესრულდეს განსაკუთრებული სიფრთხილით. ელექტროქირურგიული იარაღები გამოიყენება შედარებით შეზღუდულად და დაბალი სიმძლავრით, ვინაიდან ამ ეტაპზე განვითარებული სისხლდენა, როგორც წესი, არის უმნიშვნელო და მისი კუპირება ხდება სისხლმდენი უბნის დოლბანდის ფილთით კომპრესიით.

მას შემდეგ, რაც შიგნითა ირგვლივი კუნთი გადაიკვეთება, იდენტიფიცირდება საყლაპავი მილის ლორწოვანი შრე, რომელიც არის მოთეთრო ფერის და სადა ზედაპირის სტრუქტურა (სურათი 11).

სურათი 11. საყლაპავის ლორწოვანი შრის იდენტიფიცირება

სურათი 12. პროქსიმალური მიოტომია ულტრაბგერითი დისექტორით

სურათი 14. საყლაპავი მილის ლორწოვანი გარსის პერფორაცია

ავტორთა უმეტესობა საყლაპავი მილის ლორწოვანი შრის იდენტიფიცირების შემდეგ ეზოფაგური მონაკვეთის პროქსიმალური მიოტომიისას უპირატესობას ანიჭებენ მონოპოლარული მაკრატლის ან ულტრაბგერითი დისექტორების გამოყენებას (სურათი 12).

მიოტომიის განხორციელების პარალელურად სრულდება საყლაპავის ლორწოვანი შრის განშრევება კუნთოვანი კედლისგან ქსოვილთა განცალკევების ბლაგვი წესით. საყლაპავი მილის ქვედა სეგმენტზე მიოტომიის დასრულების შემდეგ მონოპოლარული კაუტერით დისექცია გრძელდება კუჭის კარდიალურ ნაწილზე 1-2 სმ-ის მანძილზე.

სურათი 13. კუჭის კარდიალური ნაწილის მიოტომია

გასათვალისწინებელია, რომ კუჭის კარდიალური ნაწილის მიოტომიის შესრულება უფრო რთულია, ვიდრე საყლაპავისა, ვინაიდან ამ არეში კუნთოვანი შრეები უფრო თხელია, ხოლო სისხლმომარაგების ხარისხი ბევრად მაღალია (სურათი 13).

წინა კარდიოეზოფაგური მიოტომიის დასრულების შემდეგ აუცილებელია გამოირიცხოს საყლაპავი მილის ან კუჭის კარდიალური ნაწილის ლორწოვანი გარსის დაზიანება (სურათი 14), რისთვისაც გამოიყენება მეთილენის ლურჯის და აიროვანი სინჯები: 1. ნაზოგასტრალური ზონდით მეთილენის ლურჯის (250-300 მლ) კუჭში შეყვანის შემდეგ, ლორწოვანი შრის ლურჯად შეფერვით დგინდება ლორწოვანი შრის მთლიანობის დარღვევა და დაზიანების ზუსტი ლოკალიზაცია; 2. პარაეზოფაგურ არეში იზოტონური სითხის შეყვანის შემდეგ, ნაზოგასტრალური ზონდიდან კუჭში ჩაიტუმბება ატმოსფერული ჰაერი. თუ მიოტომიის პერიმეტრზე წარმოიქმნება აიროვანი ბუშტუკები, ეს მიანიშნებს ლორწოვანი გარსის დაზიანებას.

საყლაპავი მილის ლორწოვანი გარსის პერფორაციის გამოვლენის შემთხვევაში, დაზიანებული მონაკვეთი იკერება გაუწოვადი მონოფილამენტური საკერი მასალით (3,0-4,0) და ლორწოვანი შრის სრული ჰერმეტიზმი კონტროლდება განმეორებით (სურათი 15).

ლაპაროსკოპული მიოტომია რეკომენდებულია ჩატარდეს ეზოფაგო-გასტრო-ენდოსკოპიური კონტროლის ქვეშ, რაც სამუალებას იძლევა შეფასდეს საყლაპავის კუნთების დისექციის სიღრმე და განისაზღვროს მიოტომიის შესრულების ზუსტი მანძილი.

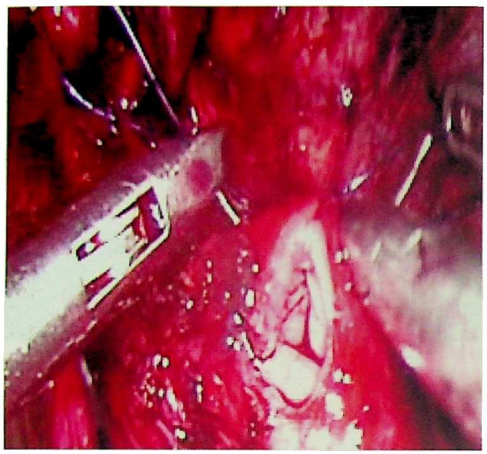

სურათი 15. დაზიანებული მონაკვეთი იკერება გაუწოვადი მონოფილამენტური საკერი მასალით

გასტრალური „მანჟეტის“ ფორმირება. მას შემდეგ, რაც დასრულდება წინა კარდიოეზოფაგური მიოტომია, საყლაპავ მილში იდგმება 16 Fr დიამეტრის საკალიბრაციო გასტრალური ზონდი და ოპერაცია მთავრდება წინა (Dor) ან უკანა ნაწილობრივი (Toupet) ფუნდოპლიკაციით და კარდიოეზოფაგური არეს დრენირებით (სურათი 16).

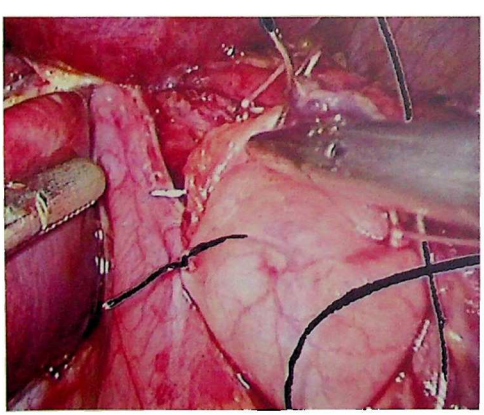

სურათი 16. გასტრალური „მანჟეტის“ ფორმირება.

ოპერაციის შემდგომი მკურნალობა. ოპერაციის შემდგომი 24 საათის განმავლობაში აუცილებელია ინფუზიური თერაპიის ჩატარება ნაზოგასტრალური დრენირების ფონზე.

თხიერი საკვების მიცემა დასაშვებია ოპერაციიდან მე-3 დღეს. ოპერაციიდან მე-3-4 დღეს ავადმყოფს უტარდება საკონტროლო რენტგენოლოგიური გამოკვლევა, რის შემდეგ იგი ეწერება კლინიკიდან ამბულატორული მეთვალყურეობის ქვეშ (სურათი 17).

2007-2012 წლებში ქ. თბილისის აკადემიკოს ზ. ცხაკაიას სახ. თორაკო-აბდომინურ კლინიკაში გაკეთდა 25 ლაპაროსკოპული სერო-მიოტომია.

ოპერაციის ხანგრძლივობა მერყეობდა 60-დან 120 წთ-მდე, ხოლო სტაციონარული მკურნალობის მაჩვენებელმა შეადგინა სამი დღე.

კონვერსიის შემთხვევებს ადგილი არ ჰქონია. ინტრაოპერაციული გართულებებიდან ადგილი ჰქონდა საყლაპავის ლორწოვანის დაზიანების ორ შემთხვევას, რომელთა დიაგნოსტირება და კორეგირება მოხდა ოპერაციის მსვლელობაში.

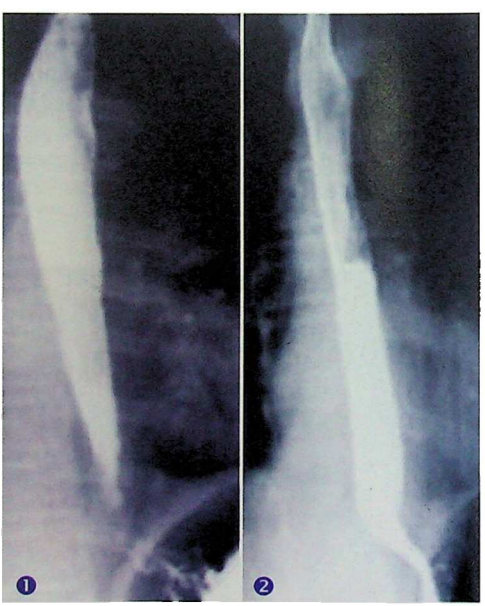

სურათი 17. საყლაპავის რენდგენო-კონტრასტული სურათი **1.** ოპერაციამდე; **2.** ოპერაციის შემდეგ

ბიბლიოგრაფია

1. გრიგოლია ნ, ქოიავა ო. კარდიოსპაზმი. თბილისი 1996.
2. გრიგოლია ნ. ქირურგიული დაავადებები. თბილისი. 2000; გვ 176-183.
3. კილაძე მ, აბულაძე დ. ფსალაძე ჯ. ფიფია გ. ელგან-დაშვილი დ. კარდიოსპაზმის (საყლაპავის აქალაზიის) ლაპაროსკოპიული ქირურგიული მკურნალობა. საქართველოს მცირე ინვაზიურ ქირურგია ასოციაციის I კონგრესის შრომათა კრებული, თბილისი, 2-4 ოქტომბერი, 2008 წ. გვ 32-33.
4. Heller E: Extramucöse Cardioplastie beim chronischen Cardiospasmus mit Dilatation des Oesophagus. Mitt Grengeb Med Chir 1913;2:141-149.
5. Richards WO, Torquati A, Holzman MD, Khaitan L, Byrne D, Lutfi R, et al. A Heller myotomy versus Heller myotomy with Dor fundoplication for achalasia: A prospective randomized double-blind clinical trial. Ann Surg. 2004;240:405–15.
6. Omura N, Kashiwagi H, Ishibashi Y, Yano F, Tsuboi K, Kawasaki N, et al. Laparoscopic Heller myotomy and Dor fundoplication for the treatment of achalasia. Assessment in relation to morphologic type. Surg Endosc. 2006;20:210–3.
7. Kaufman J, R. Dave, Lal R, Oelschlager B. Surgical treatment for achalasia. GI Motility online (2006) doi:10.1038/gimo53.
8. Zaaijer JH: Cardiospasm in the aged. Ann Surg 1923;77:615-617.
9. Howard PJ, Maher L, Pryde A, Cameron EWJ, Heading RC: Five-year prospective study of the incidence, clinical features, and diagnosis of achalasia in Edinburgh. Gut 1992;33:1011-1015.
10. Woltman TA, Oelschlager BK, Pellegrini CA. Surgical management of esophageal motility disorders. J Surg Res 2004;117(1): 34–43.
11. Ali A, Pellegrini CA. Laparoscopic myotomy: technique and efficacy in treating achalasia. Gastrointest Endosc Clin North Am 2001;11(2):347–358.
12. Ackroyd R, Watson DI, Devitt PG, Jamieson GG. Laparoscopic cardiomyotomy and anterior partial fundoplication for achalasia. Surg Endosc 2001;15(7):683–686.
13. Anselmino M, Perdikis G, Hinder RA, et al. Heller myotomy is superior to dilatation for the treatment of early achalasia. Arch Surg 1997;132(3):233–240.
14. Beckingham IJ, Callanan M, Louw JA, Bornman PC. Laparoscopic cardiomyotomy for achalasia after failed balloon dilatation. Surg Endosc 1999;13(5):493–496.
15. Bloomston M, Serafini F, Rosemurgy AS. Videoscopic Heller myotomy as first-line therapy for severe achalasia. Am Surg 2001;67(11):1105–1109.
16. Oddsdóttir M. Laparascopic Management of Achalasia. Surgical clinics of north America . 1996; 76 (3): 451-458.
17. L. L. Swanström1 and J. Pennings. Laparoscopic esophagomyotomy for achalasia. Surgical Endoscopy Volume 9, Number 3 / March, 1995
18. Decker G, Borie F, Bouamrirene D, et al. Gastrointestinal quality of life before and after laparoscopic Heller myotomy with partial posterior fundoplication. Ann Surg 2002;236(6):750–758; discussion 758.
19. Woltman TA, Oelschlager BK, Pellegrini CA. Surgical management of esophageal motility disorders. J Surg Res 2004;117(1): 34–43.
20. Blam ME, Delfyett W, Levine MS, Metz DC, Katzka DA. Achalasia: a disease of varied and subtle symptoms that do not correlate with radiographic findings. Am J Gastroenterol 2002;97(8):1916–1923.
21. Vaezi, MF, Richter, JE. Diagnosis and management of achalasia. American College of Gastroenterology Practice Parameter Committee. Am J Gastroenterol 1999; 94:3406.
22. Luketich JD, Fernando HC, Christie NA, et al. Outcomes after minimally invasive esophagomyotomy. Ann Thorac Surg 2001;72(6):1909–1912; discussion 1912–1913.
23. Patti MG, Pellegrini CA, Horgan S, et al. Minimally invasive surgery for achalasia: an 8-year experience with 168 patients. Ann Surg 1999;230(4):587–593; discussion 593–594.
24. Ramacciato G, Mercantini P, Amodio PM, et al. The laparoscopic approach with antireflux surgery is superior to the thoracoscopic approach for the treatment of esophageal achalasia. Experience of a single surgical unit. Surg Endosc 2002;16(10):1431–1437.
25. Fernandez AF, Martinez MA, Ruiz J, Torres R, Faife B, Torres JR, Escoto CM: Six years of experience in laparoscopic surgery or esophageal achalasia. Surg Endosc 2003;17:153-156.

ლაპაროსკოპული ვაგოტომია

თ. ჩართოლანი, მ. კილაძე

ბოლო ათწლეულში კუჭის და თორმეტგოჯა ნაწლავის წყლულოვანი დაავადების კონსერვატიული მკურნალობა თანამედროვე, ახალი თაობის პრეპარატებით – ანტაციდებით, პროტეინული ტუმბოს ინჰიბიტორებით, H_2 რეცეპტობლოკატორებით და პრეპარატებით, რომლებიც თრგუნავენ ჰელიკობაქტერიულ ინფექციას, გამოირჩევა მაღალი ეფექტურობით.

ამჟამად კუჭის და თორმეტგოჯა ნაწლავის წყლულოვანი დაავადების მკურნალობის ქირურგიული მეთოდები გამოიყენება მხოლოდ კონსერვატიული მკურნალობის უეფექტობის შემთხვევაში ან დაავადების გართულებული ფორმების დროს.

თორმეტგოჯა ნაწლავის წყლულოვანი დაავადების ქირურგიული მკურნალობა მიმართულია მარილმჟავას სეკრეციის შემცირებისკენ, რისი მიღწევაც შესაძლებელია კუჭის დისტალური ნაწილის რეზექციით ან ვაგოტომიის წარმოებით.

წყლულოვანი დაავადების თანამედროვე ქირურგიული მკურნალობის მეთოდებიდან მაღალი ეფექტურობით გამოირჩევა ლაპაროსკოპული ორგანოშემასარჩუნებელი ოპერაციები – ვაგოტომია მადრენირებელ ოპერაციებთან კომბინაციაში ან მის გარეშე.

სელექტიური ვაგოტომიის მიზანია ცთომილი ნერვის პერიგანგლიური ბოჭკოების გადაკვეთა, რომლებიც კუჭის პროქსიმალურ ნაწილში განთავსებულ მყავაწარმომქმნელ უჯრედებზე მასტიმულირებელ ზემოქმედებას ახდენენ.

ცთომილი ნერვის ტოტების გადაკვეთა ამცირებს ბაზალურ სეკრეციას 70-80%-ით, ხოლო კუჭის მაქსიმალურ სეკრეციას – 50-60%-ით.

ცთომილი ნერვის მუცლის ნაწილი, რომელიც იწყება დიაფრაგმის საყლაპავისეულ ხვრელთან, შემთხვევათა 90%-ში წარმოდგენილია ორი მაგისტრალური ტოტით.

წინა ღერო (მარცხენა ცთომილი ნერვი) განთავსებულია საყლაპავი მილის წინა კედელზე, მიჰყვება კუჭის მცირე სიმრუდეს სიმპატიკურ ნერვებთან ერთად. იგი იძლევა კუჭის წინა ტოტებს (Rami Gastrici Anteriores) და ღვიძლის ტოტს, რომელიც მიემართება მცირე ბადექონის ფურცლებს შორის ღვიძლის კარისკენ.

უკანა ღერო (მარჯვენა ცთომილი ნერვი) შედარებით მსხვილია. საყლაპავი მილის უკანა კედლიდან იგი იძლევა ფაშვის ტოტს, რომელიც მიჰყვება კუჭის მარცხენა არტერიას და უკავშირდება მზის წნულის ფაშვის კვანძს (Ganglion Coeliacum), საიდანაც გამოსული ტოტები სისხლის ძარღვების კედელზე არსებულ სიმპატიკურ ბოჭკოებთან ერთად მიემართებიან ღვიძლისკენ, პანკრეასისკენ, წვრილი და მსხვილი ნაწლავებისკენ დასწვრივ კოლინჯამდე, ელენთასა და თირკმლისკენ.

რაც შეეხება უკანა ცთომილი ნერვის მთავარ ტოტს, იგი ეშვება კუჭის უკანა კედელზე სიმპატიკურ ნერვებთან ერთად კუჭის უკანა ტოტების სახით – Rami Gastrici Posteriores (ალ. ნათიშვილი, 1969).

წინა ცთომილი ნერვი კუჭის მცირე სიმრუდეზე ჩვეულებრივ (96%) წარმოდგენილია ერთი ტოტის სახით, რომელიც მოიხსენიება, როგორც ლატარჟეს (Latarjet) წინა ნერვი, ხოლო იმ შემთხვევაში, თუ ცთომილი ნერვი დომინანტური ღეროთი არ არის წარმოდგენილი, კუჭის ტოტები სათავეს იღებენ ღვიძლის განშტოებიდან.

ლატარჟეს მარცხენა ნერვი ბოლოვდება პილორუსის ტოტით, რომელიც ახდენს მაბლოკირებელ ზემოქმედებას სფინქტერის ტონურ შეკუმშვაზე.

ლატარჟეს მარჯვენა ნერვი (უკანა ცთომილი ნერვის გასტრალური ტოტი) პილორუსამდე ვერ აღწევს. მისი ტოტები კუჭის ანტრალური ნაწილის კედელში ბოლოვდება (სურათი 1).

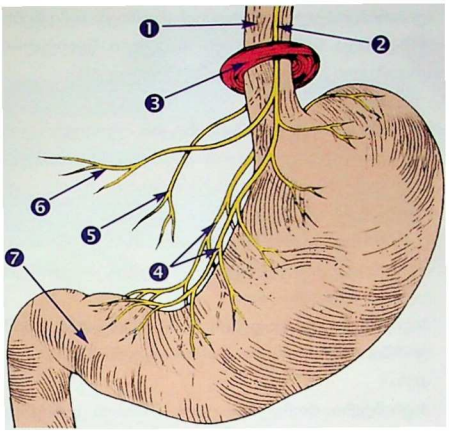

სურათი1. 1. უკანა (მარჯვენა) ცთომილი ნერვის პროექცია; 2. წინა (მარცხენა) ცთომილი ნერვი, 3. დიაფრაგმის საყლაპავისეული ხვრელი; 4. ლატარჟეს მარჯვენა და მარცხენა ნერვები; 5. ფაშვის ტოტი; 6. ღვიძლის ტოტი; 7. პილორუსი

წყლულოვანი დაავადების მკურნალობის ყველა ტრადიციული ქირურგიული ვარიანტი ამჟამად სრულად ჩაანაცვლა ლაპაროსკოპულმა მეთოდებმა.

დღეისთვის ყველაზე ხშირად გამოიყენება ლაპაროსკოპული ვაგოტომიის შემდეგი მეთოდები და მათი მოდიფიკაციები:

- **წინა და უკანა მაღალსელექტიური ვაგოტომია**, რომელიც მიჩნეულია ყველაზე ფიზიოლოგიურ ოპერაციად. მისი ტექნიკური შესრულება ბევრად იოლდება გამხდარ პაციენტებში (სურათი 2A);
- **უკანა ღეროვანი და წინა მაღალსელექტიური ვაგოტომია**. აღნიშნული ოპერაციის შესრულება ბევრად მარტივია, ვიდრე წინა-უკანა მაღალსელექტიური ვაგოტომიისა და მისი გამოყენება რეკომენდებულია ნორმოსთენულ პაციენტებში (სურათი 2B);
- **უკანა ღეროვანი ვაგოტომია და წინა სერო-მიოტომია.** აღნიშნული მეთოდი შეიძლება იყოს გამოყენებული, როდესაც მორბიდული სიმსუქნე შეუძლებელს ხდის მაღალსელექტიური ვაგოტომიის შესრულებას (სურათი 2C);
- **წინა-უკანა ღეროვანი ვაგოტომია და გასტროდუოდენოსტომია ან პილოროპლასტიკა.** ვაგოტომიის აღნიშნული მეთოდი გამოიყენება პაციენტებში, სადაც გამოხატულია პილორუსის ობსტრუქციის ნიშნები (სურათი 2D);
- **უკანა ღეროვანი ვაგოტომია, სტეპლ-ასისტირებული მაღალსელექტიური ვაგოტომია**, რომელიც წარმოადგენს წინა-უკანა ღეროვანი ვაგოტომიის ალტერნატივას (სურათი 2E).

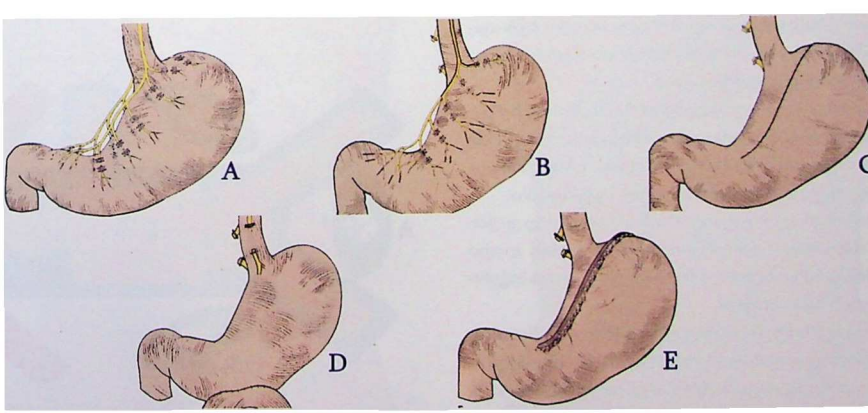

სურათი 2. A. წინა და უკანა მაღალსელექტიური ვაგოტომია; B. უკანა ღეროვანი და წინა მაღალსელექტიური ვაგოტომია; C. უკანა ღეროვანი ვაგოტომია და წინა სერო-მიოტომია; D. წინა-უკანა ღეროვანი ვაგოტომია და გასტროდუოდენოსტომია; E. უკანა ღეროვანი ვაგოტომია, სტეპლ-ასისტირებული მაღალსელექტიური ვაგოტომია

ცთომილი ნერვის როლი მუცლის ღრუს ორგანოების ფუნქციის რეგულაციაში ას წელზე მეტია, რაც მრავალრიცხოვანი კვლევის ობიექტს წარმოადგენს. ჯერ კიდევ გასული საუკუნის დასაწყისში დადგინდა პარასიმპატიკური ინერვაციის გადამწყვეტი როლი კუჭის სეკრეციულ ფუნქციაზე.

პირველი ექსპერიმენტული კუჭის დენერვაცია ძაღლზე 1921 წელს A. Latarjet და P. Werteimer მიერ შესრულდა, ხოლო პირველი ღეროვანი ვაგოტომია ადამიანზე – M. Jaboulay-ის მიერ 1922 წელს.

L. Dragest-ის და F. Owen-ის 1943 წელს გამოქვეყნებულმა პუბლიკაციამ ქირურგთა ფართო საზოგადოებისთვის ნათელი გახადა თორმეტგოჯა ნაწლავის წყლულოვანი დაავადების ვაგოტომიით მკურნალობის მაღალი ეფექტურობა. აღნიშნული ოპერაცია ამ პათოლოგიის ქირურგიული მკურნალობის ერთ-ერთ ძირითად მეთოდად გადაიქცა.

ღეროვანი ვაგოტომიის პირველივე სერიებში დაფიქსირდა ადრეულ პოსტოპერაციულ პერიოდში განვითარებული გასტროსტაზის ხშირი შემთხვევები, რის გამოც L. Dragest-ის და F. Owen-ის მიერ მოწოდებული იყო ღეროვანი ვაგოტომიის შესრულება მადრენირებელ ოპერაციასთან კომბინაციაში.

1948 წელს R. Jackson-ის მიერ შესრულდა პირველი მაღალსელექტიური ვაგოტომია, ხოლო მეთოდმა თანამედროვე სახე მიიღო D. Johnston-ის კვლევების შემდეგ, 1975 წელს.

1979 წელს T. Taylor-მა აღწერა უკანა ღეროვანი ვაგოტომიის და წინა სერო-მიოტომიის ტექნიკა და 700 ოპერაციის შედეგების ანალიზი. აღნიშნული მეთოდი წარმოადგენს G. Hill-ის და M.Barcer-ის მიერ მოწოდებული ტექნიკის მოდიფიკაციას.

ლაპაროსკოპული ვაგოტომიის პიონერებად მიჩნეულნი არიან N. Katkhouda და J. Mouiel, რომლებმაც 1990 წელს პირველებმა შეასრულეს უკანა ღეროვანი და წინა სელექტიური ლაპაროსკოპული ვაგოტომია.

ლაპაროსკოპული ვაგოტომიის და ზოგადად კუჭის ლაპაროსკოპული ქირურგიის განვითარებას დიდი ბიძგი მისცა სპეციალური ინსტრუმენტების და საკერი აპარატების გამოყენებამ.

მცირეინვაზიური ოპერაციების ცნობილი უპირატესობების გარდა, ლაპაროსკოპული ვაგოტომია მკვეთრად ზრდის ოპერაციის წარმატებულობის ხარისხს, ვინაიდან უზრუნველყოფს ცთომილი ნერვის და მისი ტოტების კარგ ვიზუალიზაციას, რაც კუჭის სრულყოფილი დენერვაციის წინაპირობას წარმოადგენს.

ლაპაროსკოპული ვაგოტომიის წარმოება ნაჩვენებია თორმეტგოჯა ნაწლავის ქრონიკული წყლულით დაავადებული პაციენტთა შემდეგ ჯგუფებში:

- **H. Pylori პოზიტიური პაციენტები** - უეფექტო კონსერვატორული მკურნალობა (რეზისტენტობა, მკურნალობის რეჟიმის სისტემატური დარღვევა, რეინფექცია და სხვა);
- **H. Pylori ნეგატიური პაციენტები** – ანტაციდებით და H_2 რეცეპტობლოკატორებით უეფექტო კონსერვატიული მკურნალობა;
- **პაციენტები, დაავადების მიმდინარეობის მძიმე ფორმით** (პერფორაცია, პილოროსტენოზი, სისხლდენა);
- **პაციენტები, რომლებიც უარს ამბობენ კონსერვატიულ მკურნალობაზე** (სოციალურ-ეკონომიური ან სხვა მიზეზით).

ოპერაციის ტექნიკა

ოპერაცია სრულდება სამედიცინო პერსონალის განლაგების ე.წ. „ფრანგული“ ან „ამერიკული“ წესით, თუმცა უპირატესობა ენიჭება ქირურგიული ბრიგადის განლაგების პირველ ვარიანტს: ქირურგი განთავსებულია პაციენტის ფეხებს შორის, პირველი ასისტენტი დგას ოპერატორისგან მარჯვნივ, ხოლო მეორე ასისტენტი, რომელიც მართავს ლაპაროსკოპს – მარცხნივ (სურათი 3-4).

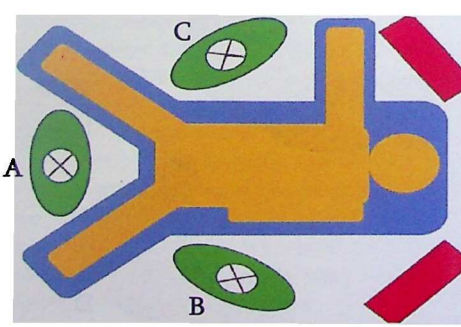

სურათი 3. სამედიცინო პერსონალის განლაგების „ფრანგული“ წესი
A. ოპერატორი; B. პირველი ასისტენტი;
C. მეორე ასისტენტი, რომელიც მართავს ლაპაროსკოპს

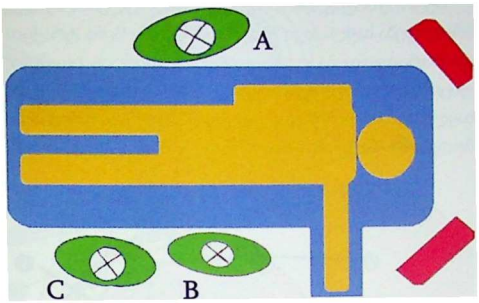

სურათი 4. სამედიცინო პერსონალის განლაგების „ამერიკული" წესი
A. ოპერატორი; B. პირველი ასისტენტი;
C. მეორე ასისტენტი, რომელიც მართავს ლაპაროსკოპს

პნევმოპერიტონეუმი (15 mmHg) იქმნება ვერეშის ნემსით. ოპერაცია ხორციელდება ხუთი ტროაკარის გამოყენებით: პირველი ტროაკარი (1) განკუთვნილია ლაპაროსკოპისთვის და ტროაკრების განლაგების „ფრანგული" წესით იდგმება შუა ხაზზე, ჭიპიდან 4-5 სმ-ით მაღლა. მეორე 10 მმ ტროაკარი (2), რომელიც გამოყენება ოპერატორის მიერ ატრავმული მომჭერების შესაყვანად, იდგმება მარჯვენა ფერდქვეშა არეში მუცლის სწორი კუნთის კიდის ლატერალურად. მესამე 10 მმ ტროაკარი (3) იდგმება მარცხენა ფერდქვეშა არეში მეორე ტროაკრის კონტრლატერალურად და გამოიყენება ოპერატორის მიერ ძირითადი სამუშაო ინსტრუმენტების შესაყვანად. მეოთხე 5-12 მმ ტროაკარი (4), რომელიც გამოიყენება ღვიძლის რეტრაქტორისთვის, იდგმება შუა ხაზზე – მახვილისებრი მორჩის საპროექციო არეში. მეხუთე 10 მმ ტროაკარი (5) – განკუთვნილია პირველი ასისტენტისთვის და იდგმება მარცხენა ფერდ - ქვეშა არეში წინა აქსილარული ხაზის გაყოლებით.

ტროაკრების განლაგების ამერიკული წესი გული - სხმობს ოპერატორის ტროაკრების მარჯვენა ფერდქვეშა არეში განთავსებას (სურათი 5).

ტროაკრების ჩადგმის შემდეგ საოპერაციო მაგიდა გადაყავთ ანტიტრენდელენბურგის (15-20°) პოზიციაში და იწყება ოპერაციის პირველი ეტაპი – დიაგნოსტიკური ლაპაროსკოპია.

მუცლის ღრუს რევიზიის დასრულების შემდეგ, ხორციელდება ღვიძლის ტრაქცია და ძირითადი აქცენტი გადადის პარაეზოფაგური არეს ანატომიური სტრუქტურების იდენტიფიცირდებაზე.

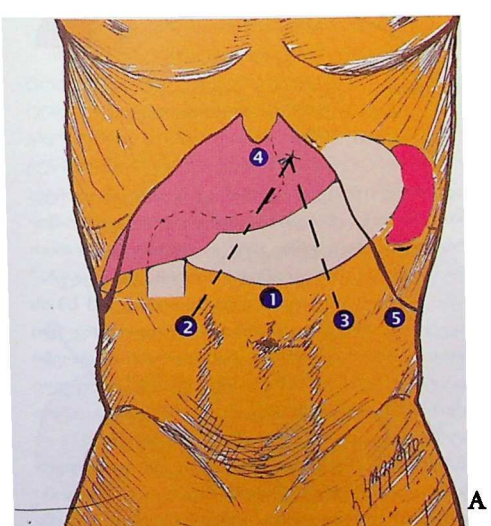

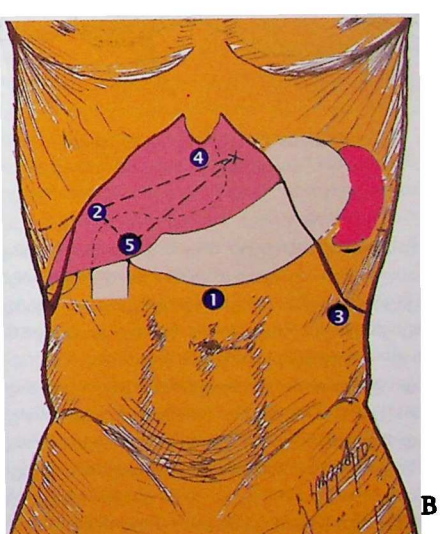

სურათი 5. ტროაკრების განლაგების „ფრანგული" (A) და „ამერიკული" (B) წესი

უკანა ღეროვანი ვაგოტომია და წინა სერო-მიოტომია. ოპერაციის პირველ ეტაპს წარმოადგენს დიაფრაგმის მარჯვენა ფეხის გამოყოფა და უკანა ცთომილი ნერვის მობილიზება. ღვიძლის მარცხენა ლატერალური სეგმენტის რეტრაქციის შემდეგ, პირველი ასისტენტი საყლაპავზე ადებს Babcock-ის ელასტიურ მომჭერს და ახდენს მის ქვედა-ლატერალურ ტრაქციას, რაც უზრუნველყოფს გასტრო-ჰეპატიკური იოგის დაჭიმვას. დისექცია იწყება მცირე ბადექონის პროქსიმალურ ნაწილში ქსოვილთა განცალკევების ბასრი წესით. დისექციის მსვლელობაში აუცილებელია წინა ცთომილი ნერვის ღვიძლის ტოტის იდენტიფიკაცია და მისი მთლიანობის შენარჩუნება (სურათი 6).

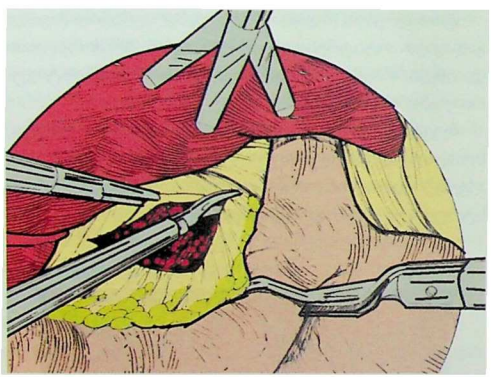

სურათი 6. დისექცია მცირე ბადექონის პროქსიმალურ ნაწილში

გასტრო-ჰეპატიკური იოგის გადაკვეთის შემდეგ შესაძლებელია შემდეგი ანატომიური სტრუქტურების იდენტიფიცირება: მარჯვნივ განლაგებულია ღვიძლის მარცხენა წილის კაუდალური ნაწილი და მისგან მარცხნივ – დიაფრაგმის მარჯვენა ფეხი.

დიაფრაგმის მარჯვენა ფეხის და საყლაპავი მილის უკანა კედლის უსაფრთხო მობილიზაციისთვის რეკომენდებულია საყლაპავ მილში გასტრალური ზონდის (60 Fr დიამეტრის Malony-ის ბუჟი) ჩადგმა. დისექციის აღნიშნული ეტაპი სრულდება ქსოვილთა განცალკევების ჩლუნგი წესით. განსაკუთრებული სიფრთხილეა საჭირო საყლაპავი მილის ქვედა სეგმენტის შუასაყრის ამყოლი პლევრისგან გამოყოფის პროცესში.

რეტროეზოფაგური დისექციის დასრულების შემდეგ სრულდება საყლაპავი მილის მარცხენა-წინა ტრაქცია და ხორციელდება უკანა ცთომილი ნერვის იდენტიფიცირება, რომელიც როგორც წესი, განთავსებულია საყლაპავი მილის უკანა კედლის მარჯვენა ნახევარში მოთეთრო ზონრის სახით (სურათი 7).

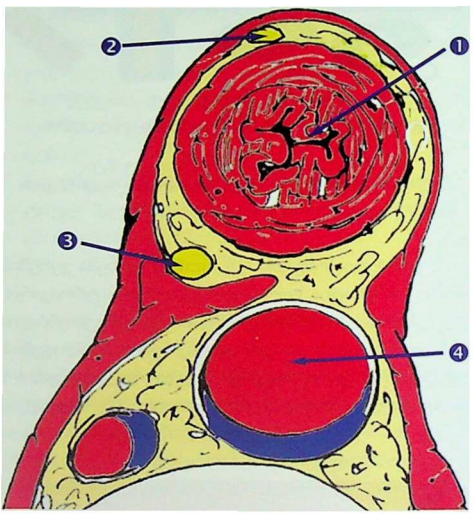

სურათი 7. 1. საყლაპავი; 2. წინა ცთომილი ნერვი; 3. უკანა ცთომილი ნერვი; 4. აორტა

აღნიშნული ნერვული ღერო ადვილად გამოირჩევა კუნთოვანი ბოჭკოებისგან სპეციფიკური მოთეთრო-მორუხო ფერით. კაუჭისებრი კაუტერით ან დისექტორით ხორციელდება უკანა ცთომილი ნერვის „გაშიშვლება“ ფაშვის ღეროს განშტოების დისტალურად 2-3 სმ-ის მონაკვეთზე. რის შემდეგაც მობილიზებული ნერვული ბოჭკოს პროქსიმალური და დისტალური ბოლოები კლიპირდება და მათ შორის ამოიკვეთება ნერვული ტოტი სიგრძით 1-1,5 სმ. პრეპარატი იგზავნება ციტო-ჰისტოლოგიური გამოკვლევისთვის (სურათი 8).

მას შემდეგ, რაც ჰისტოლოგიური კვლევით ვაგოექტომია დადასტურდება, იწყება ოპერაციის შემდგომი ეტაპი – წინა სერო-მიოტომია. კუჭის წინა კედელს ედება ბებკოკის მომჭერი და კუჭი იქაჩება ქვედა მარცხენა მიმართულებით.

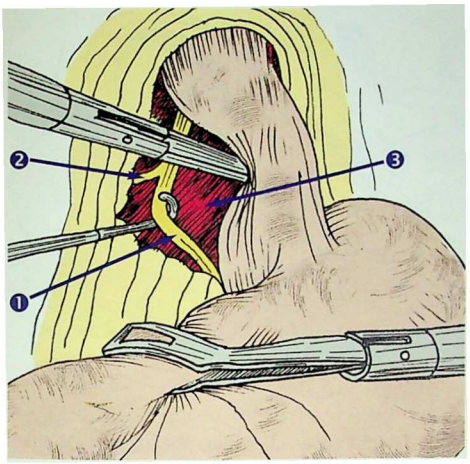

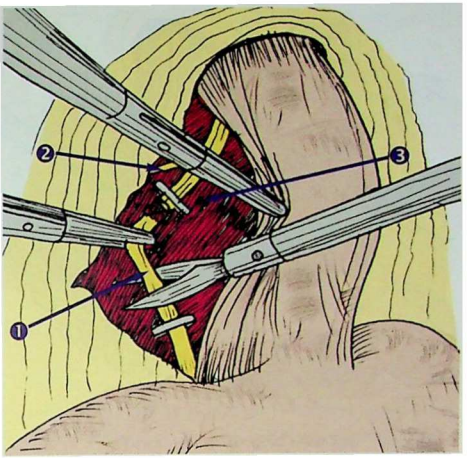

სურათი 8. უკანა ღეროვანი ვაგოტომია
1. უკანა ცთომილი ნერვი. 2. ფაშვის ღერო. 3.დიაფრაგმის მარჯვენა ფეხი

სერო-მიოტომიის წარმოება იწყება გასტრო-ეზოფაგური კუთხიდან – კარდიიდან, მეტად მარცხენა კიდიდან და ბოლოვდება პილორუსიდან 5-7 სმ-ით მაღლა – ლატარჟეს ნერვის დისტალურ მონაკვეთზე ე.წ. „ბატის ფეხის" დონეზე (სურათი 9).

სერო-მიოტომია სრულდება კაუჭისებრი მონოკაუტერით. კუჭის კედელზე ედება მეორე მომჭერი და ტრაქცია-კონტრტრაქციის ფონზე, მცირე სიმრუდის გაყოლებით ხორციელდება სეროზული გარსის და კუნთოვანი შრის ეტაპობრივი თერმული დისექცია.

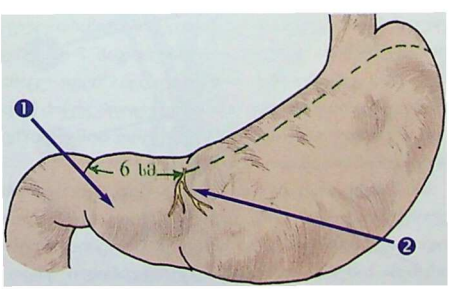

სურათი 9. წინა სერო-მიოტომია
1. პილორუსი. 2. „ბატის ფეხი"

გარეთა გასწვრივი კუნთოვანი და შიგნითა ირიგვლივი კუნთოვანი შრეების გადაკვეთის შემდეგ, კუჭის ლორწოვანი გარსის დაზიანების პრევენციის მიზნით, აუცილებელია ირიბი კუნთოვანი შრის მიოტომია შესრულდეს განსაკუთრებული სიფრთხილით.

ირიბი მიმართულების კუნთოვანი შრის გადაიკვეთის შემდეგ იდენტიფიცირდება მორუხო-ვარდისფერი კუჭის ლორწოვანი გარსი. იგი მკაფიოდ განსხვავდება საყლაპავი მილის მოთეთრო გარსისგან.

დისექციის საწყისი მონაკვეთი (1-1.5 სმ) ყველა შემთხვევაში სრულდება მონოპოლარული კაუტერით.

კუჭის ლორწოვანი გარსის იდენტიფიცირების შემდეგ შესაძლებელია სერო-მიოტომია გაგრძელდეს 5 მმ ულტრაბგერითი დისექტორით.

კუჭის სისხლმომარაგების მაღალი ხარისხიდან გამომდინარე, თანამედროვე ელექტრო-ქირურგიული ინსტრუმენტების გამოყენება (ულტრაბგერითი და Robi-ბიპოლარული დისექტორები) პრაქტიკულად გამორიცხავს კუჭის კედლიდან სისხლდენას და მასთან დაკავშირებულ გართულებებს, ბევრად ამარტივებს და უსაფრთხოს ხდის კუჭის სერომიოტომიის შესრულებას (N. Katkhouda, 1999).

ულტრაბგერითი ინსტრუმენტის გამოყენების შემთხვევაში სერო-მიოტომიის წარმოება უმჯობესია დაიწყოს კუჭის ანტრალური კიდიდან (სურათი 10).

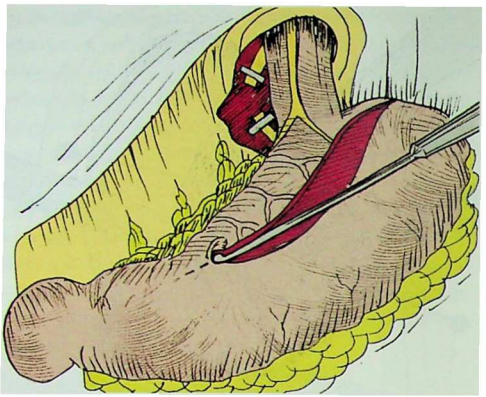

სურათი 10. წინა სერო-მიოტომია
მონოპოლარული ელექტროკაუტერით

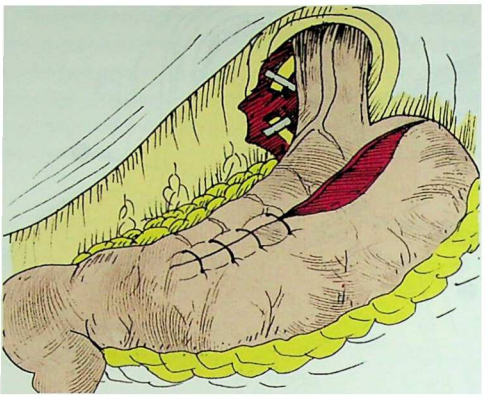

სურათი 11. სერო-მიოტომიური ჭრილობის დახურვა
ინტრაკორპორალური ნაკერით

წინა სერო-მიოტომიის დასრულების და სრული ჰემოსტაზის უზრუნველყოფის შემდეგ აუცილებელია გამოირიცხოს ლორწოვანი გარსის შესაძლო დაზიანება, რისთვისაც გამოიყენება მეთილენის ლურჯის და აიროვანი სინჯები:

1. ნაზოგასტრალური ზონდიდან მეთილენის ლურჯის (250-300 მგ) კუჭში შეყვანის შემდეგ ლორწოვანი შრის ლურჯად შეფერვით დგინდება როგორც ლორწოვანი შრის მთლიანობის დარღვევის ფაქტი, ასევე, დაზიანების ზუსტი ლოკალიზაცია;

2. იზოტონური სითხის შეყვანის შემდეგ ნაზოგასტრალური ზონდიდან ატმოსფერული ჰაერის ჩატუმბვის შემდეგ სერო-მიოტომიის პერიმეტრზე წარმოქმნილი აიროვანი ბუშტუკები მიანიშნებს ლორწოვანი გარსის დაზიანებას.

კუჭის ლორწოვანი გარსის პერფორაციის გამოვლენის შემთხვევაში, დაზიანებული მონაკვეთი იკერება და ლორწოვანი შრის ჰერმეტიზმი კონტროლდება განმეორებით. მას შემდეგ, რაც კუჭის ჰერმეტიზმი ეჭვს აღარ გამოიწვევს, სერო-მიოტომიური ჭრილობა იკერება უწყვეტი ნაკერით. ოპერაციის დასასრულს ტარდება მუცლის ღრუს დრენირება და ტროაკარული ჭრილობები იხურება კვანძოვანი ან ტრანსფასციალური ნაკერებით (სურათი 11).

უკანა ღეროვანი და სტეპლ-ასისტირებული მაღალსელექტიური ვაგოტომია. მაღალსელექტიური ვაგოტომია შესაძლებელია შესრულდეს ალტერნატიული გზით – ხაზოვანი სტეპლერების გამოყენებით. მეთოდი, რომელიც ლიტერატურაში ხშირად მოიხსენიება, როგორც უკანა ღეროვანი ვაგოტომია – წინა ხაზოვანი გასტრექტომია, 1992 წელს აღწერა F. Gomez-Ferrer-მა.

უკანა ღეროვანი ვაგოტომიის შემდეგ კუჭის მცირე სიმრუდეზე პროქსიმალურ ნაწილში ედება ატრავმული მომჭერი, კუჭი იქაჩება ზედა-წინა მიმართულებით, რის შემდეგ პილორუსიდან 7-8 სმ-ზე კუჭის წინა კედელს ედება მეორე მომჭერი.

უკანა ღეროვანი ვაგოტომიის დასრულების შემდეგ მცირე სიმრუდის პროქსიმალურ ნაწილს ედება ატრავმული მომჭერი, კუჭი იქაჩება ზედა-წინა მიმართულებით. კუჭის წინა კედელს პილორუსიდან 7-8 სმ-ზე ედება მეორე მომჭერი და ხორციელდება ზედა-უკანა ტრაქცია, რაც თავის მხრივ უზრუნველყოფს კუჭის წინა კედლის სრულ გაშლას და სარეზექციო მონაკვეთზე ქსოვილების სათანადო დაჭიმვას.

მას შემდეგ, რაც დაზუსტდება სარეზექციო უბნის პერიმეტრი, კუჭის წინა კედელს მცირე სიმრუდის კიდიდან, სულ მცირე, 0,5 სმ-ით დაშორებით ედება მარცხენა სამუშაო ტროაკარიდან შეყვანილი ენდოსტეპლერი (Endo-Gia 30 ან 60)(სურათი 12-A). აქვე უნდა აღინიშნოს, რომ ხაზოვანი სტეპლერის სამუშაო რეჟიმში გადაყვანა უნდა მოხდეს მხოლოდ მას შემდეგ,

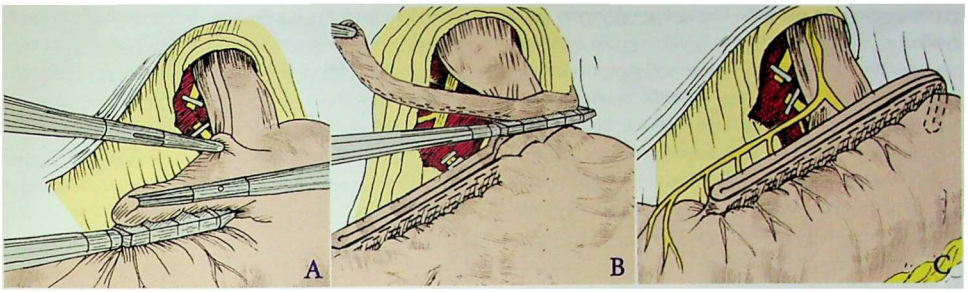

სურათი 12. კუჭის მცირე სიმრუდის ამოკვეთის ეტაპები

რაც კუჭის წინა კედელზე მისი განთავსების კორექტულობა ეჭვს არ გამოიწვევს. კუჭის წინა კედლის სრული გადაკვეთისთვის, როგორც წესი, საჭიროა ენდოსტეპლერის რამდენიმე კასეტა (სურათი 12-B).

კუჭის წინა კედლის სეგმენტური რეზექცია უზრუნველყოფს ლატარჯეს წინა ნერვის ტოტების გადაკვეთას და კუჭის პროქსიმალური ნაწილის სრულ დეინერვაციას (სურათი12-C).

თანამედროვე ენდოსტეპლერები დისექციის თითოეულ მხარეზე სტეპლების სამ-სამ რიგს ადებს და, შესაბამისად, მექანიკური ნაკერის უკმარისობის განვითარების რისკი თითქმის ნულის ტოლია. თუმცა, ოპერაციის დასასრულს მაინც მიზანშეწონილია მეთილენის ლურჯის ან აიროვანი სინჯით კუჭის ჰერმეტიზმის გაკონტროლება და აღმოჩენილი დეფექტის ადეკვატური კორეგირება.

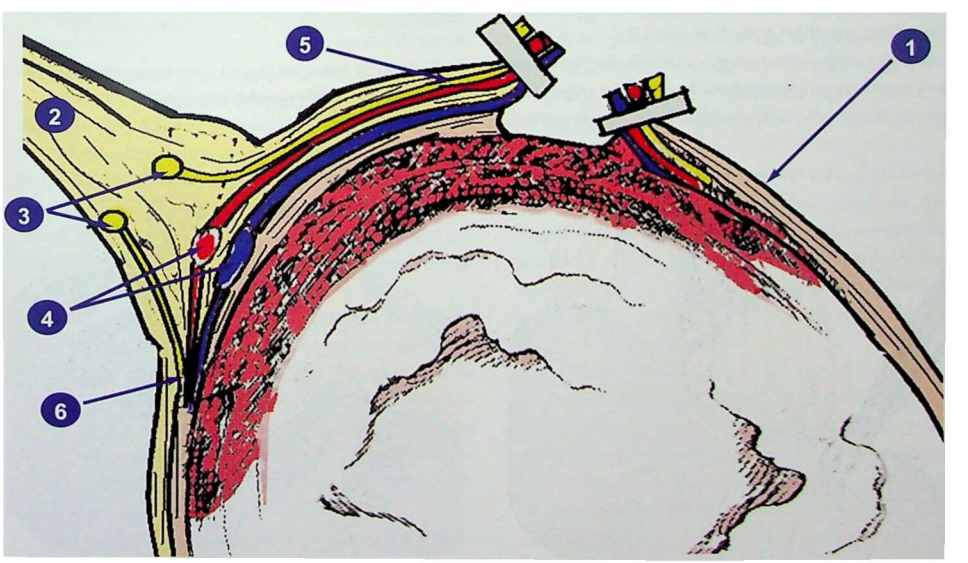

სურათი 13. 1. კუჭის წინა კედელი; 2. მცირე ბადექონი; 3. ღატარჯეს წინა და უკანა ნერვები; 4. კუჭის მარცხენა არტერია და ვენა; 5. Rami Gastrici Anterioris; 6. Rami Gastrici Posterioris;

უკანა ღეროვანი და წინა მაღალსელექტიური ვაგოტომია. ოპერაციის პირველი ეტაპი – უკანა ღეროვანი ვაგოტომია – სრულდება ზემოთ აღწერილი მეთოდის ანალოგიურად. უკანა ვაგოტომიის შესრულებისას რეკომენდებულია ცთომილი ნერვის წინა ტოტის იდენტიფიკაცია საყლაპავი მილის დონეზე.

ოპერაციის პირველი ეტაპის დასრულების შემდეგ ვიზუალირდება ლატარჟეს ნერვი და მისი ტერმინალური ნაწილი – ე.წ. „ბატის ფეხი", რომელიც სელექტიური ვაგოტომიისთვის აუცილებელ პირველ ანატომიურ ორიენტირს წარმოადგენს.

კუჭის ანტრალური ნაწილის ქვედა-წინა ტრაქციის ფონზე ნორმოსთენულ პაციენტებში მცირე ბადექონის პერიტონეუმის ფურცლის ქვეშ კარგად ვიზუალირდება ლატარჟეს წინა ნერვის კონტურები. ცთომილი ნერვის ორივე ტოტი შემთხვევათა 88-90%-ში განთავსებულია მცირე სიმრუდის პარალელურად და კუჭის მარცხენა სისხლძარღვების ფრონტალურად.

ლატარჟეს თითოეული ნერვი იძლევა 5-7 ნერვულ განტოტებას კუჭის წინა და უკანა კედელზე. კუჭის წინა კედელზე პარასიმპატიკური ნერვული ტოტების ვიზუალიზაცია სირთულეს არ წარმოადგენს, ვინაიდან მათი თითოეული განშტოება, როგორც წესი, შეიცავს კუჭის მარცხენა არტერიის და ვენისგან გამომავალ სისხლძარღვოვან ტოტებს (სურათი 13).

დისექცია იწყება ბატის ფეხის პროქსიმალურად და მცირე სიმრუდის გაყოლებით მიემართება კუჭის კარდიო-ფუნდალური ნაწილისკენ. სეროზული გარსის დისექცია და ნერვის გამოყოფა სრულდება მოხრილი დისექტორით. ყოველი მობილიზებული ნერვ-სისხლძარღვოვანი სტრუქტურა ორივე კიდეზე კლიპირდება ორ-ორი კლიპსით და შემდეგ იკვეთება. ოპერაციის დამამთავრებელ ეტაპს წარმოადგენს საყლაპავის წინა კედლიდან გამომავალი N. Grassi-ს ტოტების მობილიზება და მათი გადაკვეთა. ოპერაცია ბოლოვდება მუცლის ღრუს სანაცია-დრენირებით (სურათი 14-15-16).



სურათი 14. კუჭის სეროზული გარსის დისექცია

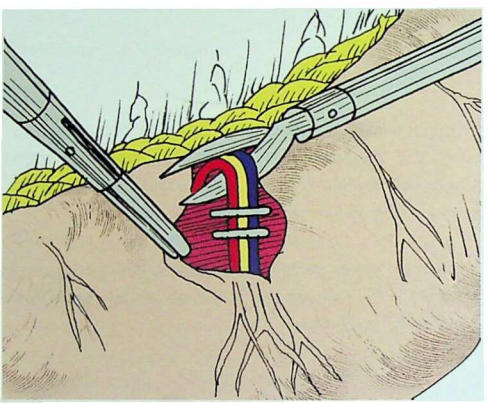

სურათი 15. მობილიზებული ნერვ-სისხლძარღვოვანი სტრუქტურის გადაკვეთა

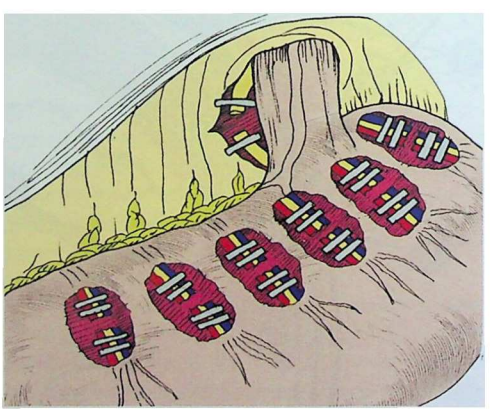

სურათი 16. უკანა ღეროვანი და წინა მაღალსელექტიური ვაგოტომიის საბოლოო სახე

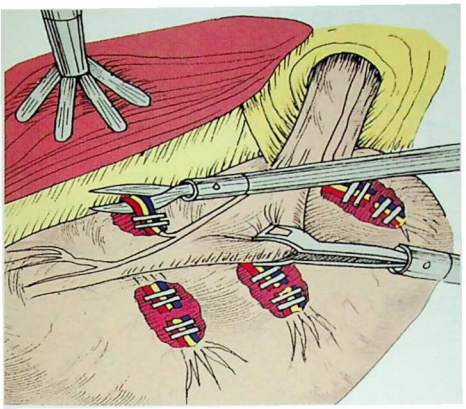

სურათი 17. უკანა მაღალსელექტიური ვაგოტომიის კლასიკური მეთოდი.

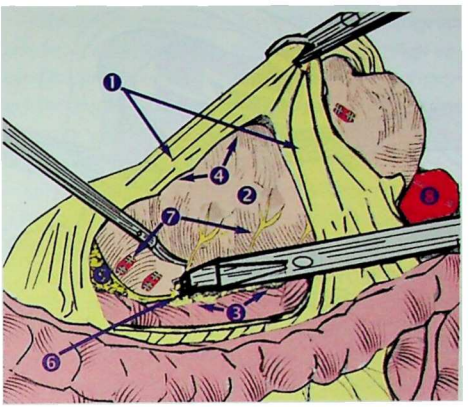

სურათი 18. უკანა მაღალსელექტიური ვაგოტომია უკანა მიდგომით
1. კუჭ-კოლინჯის იოგი: 2. კუჭის უკანა კედელი;
3. კუჭის მცირე სიმრუდე; 4. კუჭის დიდი სიმრუდე;
5. პანკრეასი; 6. ცთომილი ნერვის უკანა ტოტი;
7. Rami Gastrici Posterioris; 8. ელენთა

ორმხრივი მაღალსელექტიური ვაგოტომია. მაღალსელექტიური ვაგოტომია წარმოადგენს წყლულოვანი დაავადების ქირურგიული მკურნალობის ყველაზე ეფექტურ და ფიზიოლოგიურ მეთოდს. თუმცა მისი ლაპაროსკოპული მეთოდით შესრულება ტექნიკურად ძალიან ძნელია. ოპერაციის ხანგრძლივობამ შეიძლება 3-4 საათი შეადგინოს.

ოპერაცია იწყება მცირე ბადექონის გადაკვეთით ავასკულარულ ზონაში და საყლაპავი მილის დისტალური ნაწილის მობილიზებით. იდენტიფიცირდება ცთომილი ნერვის წინა და უკანა ტოტები. წინა სელექტიური ვაგოტომია სრულდება ზემოთ აღწერილი ტექნიკით. რის შემდეგაც იწყება ოპერაციის ყველაზე რთული ეტაპი – კუჭის უკანა კედელზე ცთომილი ნერვის პროქსიმალური ტოტების გადაკვეთა.

უკანა ცთომილი ნერვი შიშვლდება გარემომცველი ქსოვილებიდან მთელ მის გაყოლებაზე, რაც თავის მხრივ აადვილებს მისი ტოტების იდენტიფიცირებას და მათ შემდგომ მობილიზაციას. ნერვ-სისხლძარღვოვანი სტრუქტურა ორივე კიდეზე კლიპირდება ორ-ორი კლიპსით და შემდეგ იკვეთება. დისექცია მიემართება კუჭის კარდიო-ფუნდალური ნაწილისკენ, მცირე სიმრუდის გაყოლებით (სურათი 17).

ოპერაციის აღნიშნული ეტაპის გამარტივების მიზ - ნით K. Zuker-ის მიერ მოწოდებული იყო ე.წ. უკანა მიდგომის მაღალსელექტიური ვაგოტომია: კუჭ-კოლინჯის იოგის გადაკვეთის შემდეგ კუჭის უკანა კედელს დიდ სიმრუდესთან ედება ბებკოკის მომჭერი და სრულდება კუჭის ზედა მარჯვენა ტრაქცია. შედეგად კუჭის უკანა კედელი იშლება და მცირე სიმრუდის გაყოლებაზე ანატომიური სტრუქტურების ვიზუალიზაციის ხარისხი მკვეთრად უმჯობესდება (სურათი 18).

წინა-უკანა ღეროვანი ვაგოტომია. ოპერაციის პირველი ეტაპის (გასტრო-ჰეპატიკური იოგის გადაკვეთა, დიაფრაგმის მარჯვენა ფეხის გამოყოფა, უკანა ცთომილი ნერვის მობილიზება და მისი გადაკვეთა ფაშვის ტოტის დისტალურად) – უკანა ღეროვანი ვაგოტომიის შესრულების ტექნიკური ასპექტები ზემოთ აღწერილი მეთოდის ანალოგიურად სრულდება.

რაც შეეხება წინა ღეროვან ვაგოტომიას, ის ტექნიკურად უფრო მარტივია. პარაეზოფაგური პერიტონეუმის ფურცლის გაკვეთის შემდეგ საყლაპავი მილის წინა კედლის მარცხენა კიდისკენ მორუხო-მოთეთრო ფერის ზონარის მაგვარი ანატომიური სტრუქტურის იდენტიფიკაცია მეტწილ შემთხვევებში სირთულეს არ წარმოადგენს. მისი გარემომცველი ქსოვილებიდან გამოყოფის შემდეგ ნერვული ტოტის 1-1,5 სმ-იანი მონაკვეთი პროქსიმალური და დისტალური კლიპირების შემდეგ იკვეთება (სურათი 19).

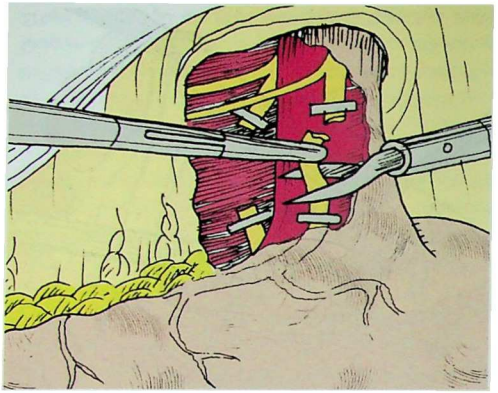

სურათი 19. ცთომილი ნერვის წინა ტოტის ამოკვეთა

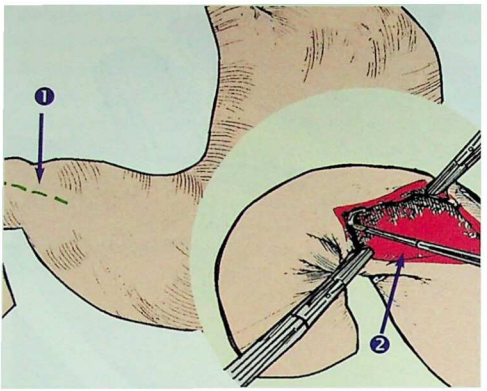

სურათი 20. პილოროპლასტიკა ჰენკე-მიკულიჩის მეთოდით
1. განაკვეთის მიმართულება;
2. თერმული პილორო-დუოდენოტომია

მას შემდეგ, რაც ვაგოტომია ჰისტოლოგიური კვლევით დადასტურდება, ხორციელდება მადრენირებელი ოპერაცია. ლაპაროსკოპული ღერღვანი ვაგოტომიის დროს მადრენირებელი ოპერაციებიდან ყველაზე ხშირად პილოროპლასტიკა ან გასტრო-ენტერო ანასტომოზი გამოიყენება.

შეუბრუნებელი ხასიათის პილორო-დუოდენალური სტენოზის მკურნალობის ერთადერთი მეთოდი ოპერაციაა. ქირურგიული მკურნალობის არჩევის მეთოდად ითვლება კუჭის რეზექცია ან ვაგოტომია მადრენირებელ ოპერაციებთან კომბინაციაში. მართალია, გასტრექტომია ხასიათდება დაავადების რეციდივის დაბალი მაჩვენებლებით, მაგრამ მისი ეფექტურობა უფერულდება პოსტოპერაციული გართულებების მაღალი სიხშირით და მათი შემდგომი მენეჯმენტის დიდი სირთულით (P. Donahue, 1999; B. Krevsky 1991).

დღეისთვის წყლულოვანი ეთიოლოგიის პლორო-დუოდენალური სტენოზის ქირურგიული მკურნალობისთვის უპირატესობა ცალსახად ენიჭება ღერღვან ვაგოტომიას მადრენირებელ ოპერაციასთან კომბინაციაში. მადრენირებელი ოპერაციის სახეობა დამოკიდებულია დაავადების სიღრმეზე: სტენოზის კომპენსირებული ფორმების დროს გამოიყენება პილოროპლასტიკა, ხოლო დეკომპენსირებული ფორმების არსებობის შემთხვევაში, უპირატესობა ენიჭება წინა გასტრო-იუენოსტომიას. პილოროპლასტიკა Heineke-Mikulicz-ის მეთოდით პოპულარულია, ვინაიდან ქირურგის სათანადო კვალიფიკაციის შემთხვევაში, ოპერაციის ხანგრძლივობა მნიშვნელოვნად არ იზრდება და რაც ყველაზე მთავარია, მეთოდი ხასიათდება გართულებების ძალიან დაბალი მაჩვენებლებით.

ოპერაციის კლასიკური ვარიანტი გულისხმობს პილოროტომიის ენდოსკოპიური კონტროლის ქვეშ შესრულებას. კუჭის პილორული ნაწილის ზედა კიდეზე ოპერატორი ადებს რბილ მომჭერს და ახდენს წინა კედლის ზედა ტრაქციას, ხოლო პილორუსის საპირისპირო მხარეზე ასისტენტი ადებს მეორე ელასტიურ მომჭერს და ახდენს კონტრაქციას. მას შემდეგ, რაც ენდოსკოპიური ასისტირებით დადგინდება პილორული სარქვლის ზუსტი ლაპაროსკოპული ორიენტირი, მის დისტალურად და პროქსიმალურად 3-3 სმ-ის მანძილზე კაუჭისებრი კაუტერით ხორციელდება სეროზული გარსის თერმული დისექცია. დისექცია ეტაპობრივად ღრმავდება კუნთოვან შრეში და ბოლოვდება ლორწოვანი გარსის გადაკვეთით (სურათი 20).

თერმული დისექცია უნდა შესრულდეს განსაკუთრებული სიფრთხილით, ვინაიდან კუჭის პილორულ ნაწილში კუნთოვანი გარსი ყველაზე კარგად არის განვითარებული (ირგვლივ კუნთოვანი შრე აფორმირებს პილორუსის სფინქტერს) და, შესაბამისად, დისექციის პროცესში მნიშვნელოვნად იზრდება სისხლდენის განვითარების რისკი.

მას შემდეგ, რაც პილორო-დუოდენური ჭრილობის კორექტულობა და მისი ჰემოსტაზის ხარისხი ეჭვს არ

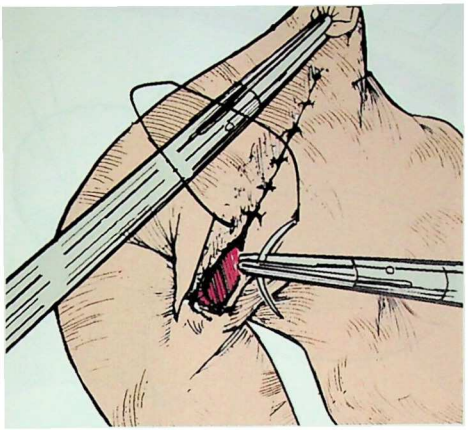

სურათი 21. პილორო-დუოდენური ჭრილობის განივი მიმართულებით დახურვა

გამოიწვევს, პილორუსის წინა კედლის მთლიანობის აღდგენა ხდება განივი მიმართულების ორსართულიანი უწყვეტი ნაკერით (სურათი 21).

ოპერაცია ბოლოვდება მუცლის ღრუს სანაციით და ეპიგასტრალური არის დრენირებით. აქვე უნდა აღინიშნოს, რომ პილოროპლასტიკა შეიძლება შესრულდეს მხოლოდ კუჭის და თორმეტ-გოჯა ნაწლავის სეროზული და კუნთოვანი გარსების გაკვეთით, ლორწოვანი გარსის გახსნის გარეშე (ფინეის მეთოდი).

დუოდენო-პილოროსტენოზის შორსწასულ შემთხვევებში ღეროვანი ვაგოტომია ბოლოვდება წინა გასტრო-იუენოსტომიით.

ტრეიცის იოგიდან 15-20 სმ-ით დისტალურად მლივი ნაწლავის თავისუფალ სეგმენტს ედება რბილი მომჭერები და წვრილი ნაწლავის მარყუჟი ტარდება განივი კოლინჯის წინ კუჭის წინა კედლისკენ (სურათი 22).

მლივი ნაწლავის მარყუჟი თავსდება კუჭის წინა ზედაპირზე და საბოლოოდ დგინდება ნაწლავის და კუჭის საანასტომოზო სეგმენტები. კუჭის და ნაწლავის კედლების გვერდითი შეერთების მიზნით, საკარაუდო შერთულის კიდეებზე ედებათ თითო სერო-მუსკულარული დროებითი საფიქსაციო ნაკერები. ძაფის ბოლოების ურთიერთსაწინააღმდეგო მიმართულებით ტრაქცია უზრუნველყოფს კუჭის და ნაწლავის კედლების სათანადო დაჭიმვას და მათ სიმეტრიულ დაახლოებას. აქვე უნდა აღინიშნოს, რომ ნებისმიერი სახის ან-

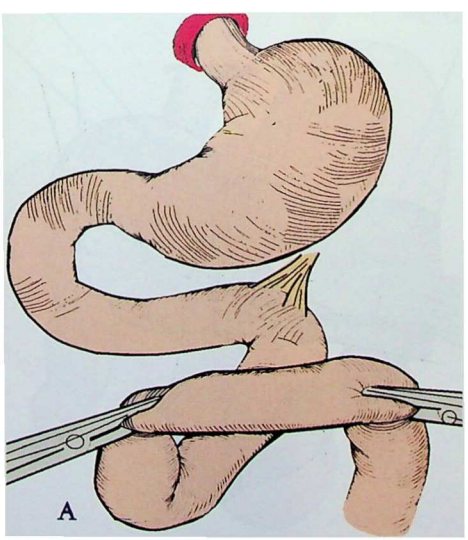

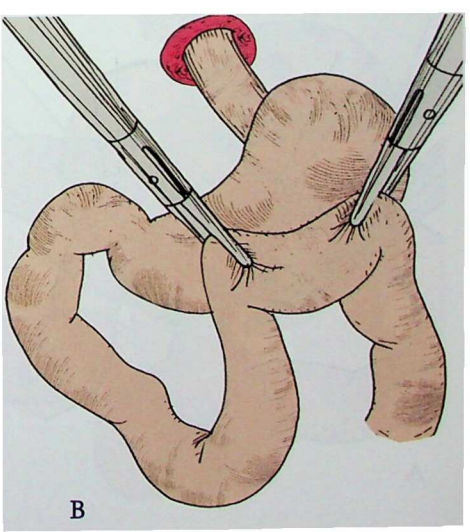

სურათი 22. მლივი ნაწლავის საანასტომოზო სეგმენტის მობილიზაციის ეტაპები

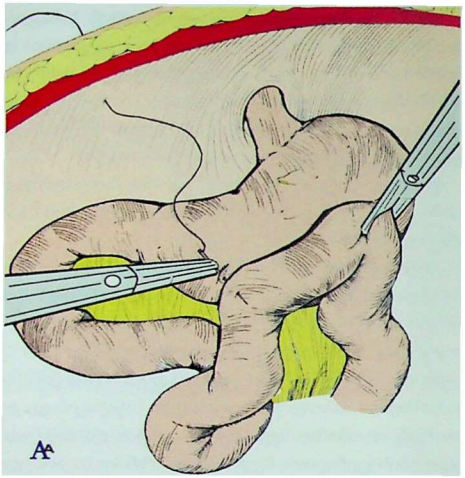

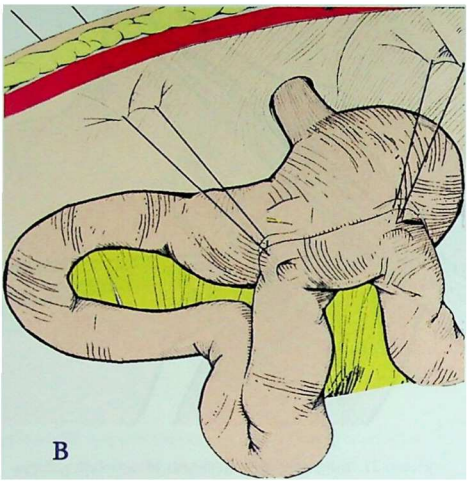

სურათი 23. დროებითი ტრანსფასციალური საფიქსაციო ნაკერების დადების ეტაპები

ასტომოზის ლაპაროსკოპულად ფორმირების შემთხვევაში, სწორი ნემსით ან ძაფის გამტანი ინსტრუმენტით საფიქსაციო ნაკერის ბოლოების მუცლის კედელში გატანა და მათი გარედან ფიქსაცია სამუშაო ინსტრუმენტის გამოთავისუფლებას და მათი რაციონალურად გამოყენების საშუალებას იძლევა (სურათი 23).

კუჭ-ნაწლავის შერთულის საზოვანი სტეპლერით შექმნის შემთხვევაში (სურათი 24), მარჯვენა საფიქსაციო ნაკერის ლატერალურად კუჭის წინა კედელზე და მლივ ნაწლავზე თერმული დისექციით ფორმირდება გასტროტომიული და ენტეროტომიული მიკროგანაკვეთები.

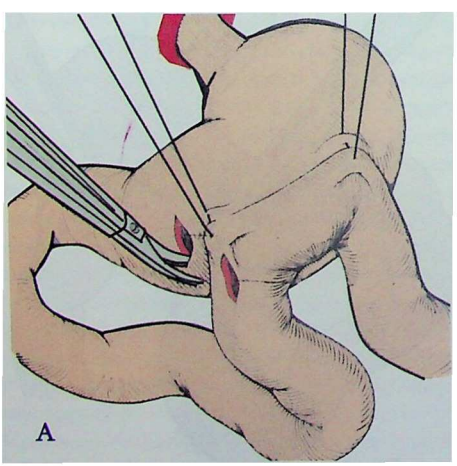

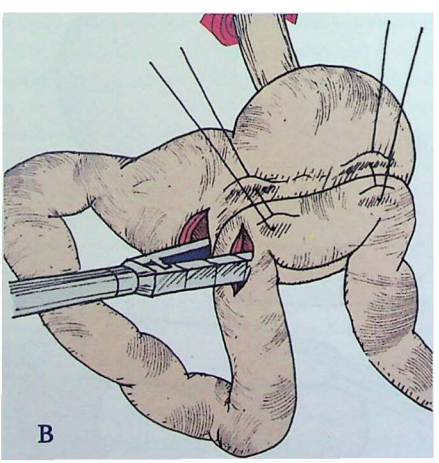

სურათი 24. ხაზოვანი სტეპლერით კუჭნაწლავის წინა შერთულის შექმნის ეტაპები
A. კუჭის და ნაწლავის სანათურის გახსნა; B. ხაზოვანი სტეპლერის ბრანშების განთავსება კუჭის და ნაწლავის სანათურებში

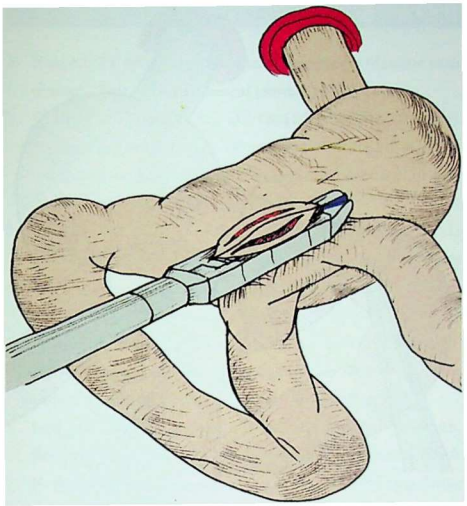

სურათი 25. სურათი ანასტომოზის სანათურის წინა კედლის დახურვა ხაზოვანი სტეპლერით

აღნიშნულ განაკვეთებში იდგმება ხაზოვანი სტეპ - ლერის ბრანშები და ფორმირდება ანასტომოზი „გვერ-დი-გვერდში". 6-9 სმ სიგრძის ანასტომოზის ფორმირე-ბისთვის, ჩვეულებრივ სამი 30 მმ კარტრიჯის გამოყე-ნება ხდება საჭირო.

კუჭ-ნაწლავის წინა შერთულის ფორმირება ბო-ლოვდება გასტრო-ენტეროტომიული განაკვეთების ქვემოთ ანასტომოზის სანათურის დახურვით, რაც შე-საძლებელია შესრულდეს ხაზოვანი სტეპლერის ან ინტრაკორპორალური ნაკერით (სურათი 25).

კუჭ-ნაწლავის შერთულის ინტრაკორპორალური კერვით ფორმირება დაახლოებით 30-40 წუთით ხრდის ოპერაციის სანგრძლივობას, თუმცა მნიშვნელოვნად ამ - ცირებს ოპერაციის თვითღირებულებას.

საფიქსაციო ნაკერებს შორის კუჭის და ნაწლავის კედლები 7-10 სმ სიგრძეზე ერთმანეთს ეკერება უწყვე-ტი ინტრაკორპორალური ნაკერით ან კვანძოვანი ექს-ტრაკორპორალური სერო-მუსკულარული ნაკერებით. აღნიშნული ნაკერიდან 0,5-0,8 სმ-ით დაშორებით ჯერ კუჭის და შემდეგ ნაწლავის კედელი 6-8 სმ სიგრძეზე იკვეთება მაკრატლით (სურათი 26).

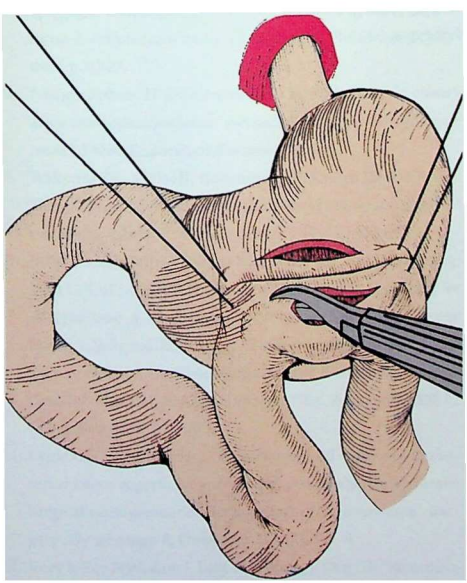

სურათი 26. კუჭის და ნაწლავის სანათურის გახსნა

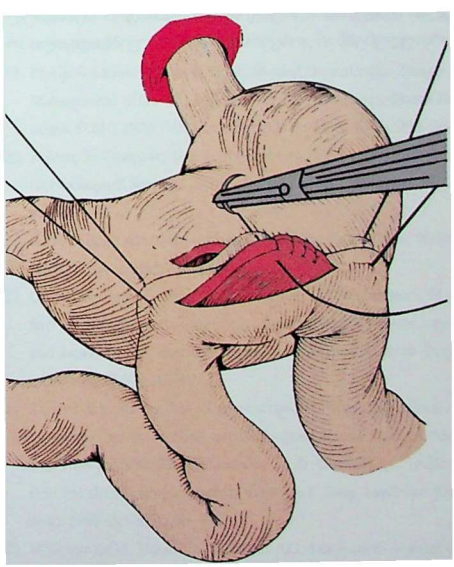

სურათი 27. შერთულის უკანა აბგების მიკერება კვანძოვანი ნაკერებით

კუჭის და ნაწლავის შერთულის უკანა და წინა ბაგეები ერთმანეთს ეკერება გამჭოლი უწყვეტი ან კვანძოვანი ნაკერებით (სურათი 27).

ანასტომოზის ფორმირება ბოლოვდება შერთულის წინა კედელზე სერო-მუსკულარული ნაკერის დადებით (სურათი 28).

ოპერაციის შემდგომი მკურნალობა. ლაპაროსკოპული ვაგოტომიისას ოპერაციის ხანგრძლივობა ღია მეთოდებთან შედარებით უმნიშვნელოდ იზრდება. ინფუზიური თერაპია, როგორც წესი, ტარდება მხოლოდ ოპერაციის პირველ დღეს. მეორე დღიდან პაციენტს ეძლევა ადგომის და თხიერი საკვების მიღების უფლება. ავადმყოფი ამბულატორულ მკურნალობაზე ეწერება ოპერაციიდან მე-2-3 დღეს.

1997-2012 წლებში ქ.თბილისის თორაკო-აბდომინურ კლინიკაში გაკეთდა 5 ლაპაროსკოპული ვაგოტომია, მათგან სამ შემთხვევაში შესრულდა ბილატერალური ღეროვანი ვაგოტომია და პილოროპლასტიკა, ხოლო ორ შემთხვევაში – უკანა ღეროვანი ვაგოტომია და წინა სერო-მიოტომია.

ოპერაციის ხანგრძლივობა მერყეობდა 120-დან 150 წუთამდე, ხოლო სტაციონარში დაყოვნების მაჩვენებელმა შეადგინა ზუსტად სამი დღე. ინტრაოპერაციულ გართულებებს ან კონვერსიის შემთხვევებს ადგილი არ ჰქონია. ორ პაციენტზე დაკვირვების ათწლიან პერიოდში წყლულოვანი დაავადების რეციდივი არ დაფიქსირებულა.

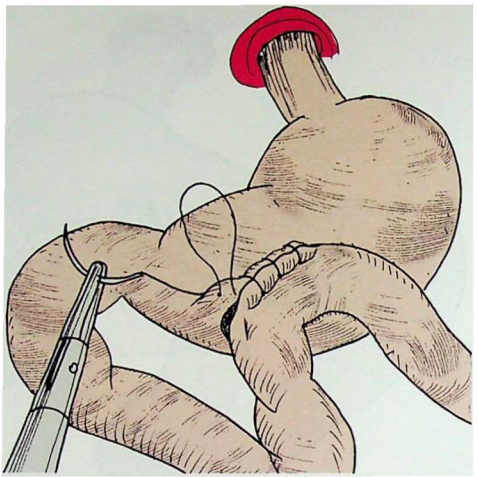

სურათი 28. ანასტომოზის სანათურის წინა კედლის დახურვა უწყვეტი ნაკერით

ბიბლიოგრაფია

1. Kuremu RT (2002 Sep). "Surgical management of peptic ulcer disease". East African Medical Journal 79 (9): 454–6.
2. Chang TM; Chan DC; Liu YC; Tsou SS; Chen TH (2001 Apr). "Long-term results of duodenectomy with highly selective vagotomy in the treatment of complicated duodenal ulcers". American Journal of Surgery 181 (4): 372–6.
3. Siu WT; Tang CN; Law BK; Chau CH; Yau KK; Yang GP; Li MK (2004 Oct). "Vagotomy and gastrojejunostomy for benign gastric outlet obstruction". Journal of Laparoendoscopic & Advanced Surgical Techniques. Part A 14 (5): 266–9.
4. Wyman A; Stuart RC; Ng EK; Chung SC; Li AK (1996 Jun). "Laparoscopic truncal vagotomy and gastroenterostomy for pyloric stenosis". American Journal of Surgery 171 (6): 600–3.
5. Lustig, Robert H.; Pamela S. Hinds, Karen Ringwald-Smith, Robbin K. Christensen, Sue C. Kaste, Randi E. Schreiber, Shesh N. Rai, Shelly Y. Lensing, Shengjie Wu and Xiaoping Xiong (June 2003). "Octreotide therapy of pediatric hypothalamic obesity: a double-blind, placebo-controlled trial". Journal of Clinical Endocrinology & Metabolism 88 (6): 2586–92.
6. Flier JS (2004). "Obesity wars: Molecular progress confronts an expanding epidemic". Cell 116 (2): 337–50.
7. Boulpaep, Emile L.; Boron, Walter F. (2003). Medical physiologya: A cellular and molecular approach. Philadelphia: Saunders. p. 1227.
8. Lustig, Robert H (November 2011). "Hypothalamic obesity after craniopharyngioma: mechanisms, diagnosis, and treatment". Front Endocrinol (Lausanne) 2 (60).
9. Williams DL, Grill HJ, Cummings DE, Kaplan JM (December 2003). "Vagotomy dissociates short- and long-term controls of circulating ghrelin". Endocrinology 144 (12): 5184–7.
10. Boss, Thad J; Jeffrey Peters; Marco G Patti; Robert H Lustig; John G Kral (April 2008). "Laparoscopic Truncal Vagotomy for Weight-loss: A Prospective, Dual-center Safety and Efficacy Study.". Surgical Endoscopy (2008 Scientific Session of the Society of American Gastrointestinal and Endoscopic Surgeons (SAGES) Philadelphia, Pennsylvania, USA, 9–12 April 2008) 22 (1 Supplement): 191–293.
11. Lygidakis NJ (1984 Mar). "Posterior truncal vagotomy and anterior curve superficial seromyotomy as an alternative for the surgical management of chronic ulcer of the duodenum". Surgery, Gynecology & Obstetrics 158 (3): 251–4.
12. Boey J; Lee NW; Koo J; Lam PH; Wong J; Ong GB "Immediate definitive surgery for perforated duodenal ulcers: a prospective controlled trial". Annals of Surgery 196 (3): 338–44.
13. Boey J; Branicki FJ; Alagaratnam TT; Fok PJ; Choi S; Poon A; Wong J (1988 Aug). "Proximal gastric vagotomy. The preferred operation for perforations in acute duodenal ulcer". Source: Annals of Surgery 208 (2): 169–74.
14. Jordan PH, Thornby J (September 1994). "Twenty years after parietal cell vagotomy or selective vagotomy antrectomy for treatment of duodenal ulcer. Final report". Ann. Surg. 220 (3): 283–93; discussion 293–6.
15. Weerts J.M., Dallemagne B., Constant J., Markiewicz S. Laparoscopic Highly Selective Vagotomy. SURG INNOV September 1994 vol. 1 no. 3 150-153
16. Valerie Francescutti, Ian Choy, Laurent Biertho, Charles H. Goldsmith, Mehran Anvari. Gastrectomy and Esophagogastrectomy for Proximal and Distal Gastric Lesions: A Comparison of Open and Laparoscopic Procedures. SURG INNOV, June 2009; vol. 16, 2: pp. 134-139.,
17. Patricia L. Turner, Stephen M. Kavic, Adrian E. Park. Endoscopic Placement of Radiopaque Markers for Focused Evaluation of Intestinal Motility. SURG INNOV, September 2006; vol. 13, 3: pp. 190-192.
18. Raymond P. Onders. The Utility of Flexible Endoscopy During Advanced Laparoscopy. SURG INNOV, March 2003; vol. 10, 1: pp. 43-48.
19. Philip Schauer, Giselle Hamad, Sayeed Ikramuddin. Surgical Management of Gastroesophageal Reflux Disease in Obese Patients. SURG INNOV, December 2001; vol. 8, 4: pp. 256-264.
20. Robert E. Glasgow. Lee L. Swanstrom. Hand-Assisted Gastroesophageal Surgery. SURG INNOV, June 2001; vol. 8, 2: pp. 135-144.
21. Barry Salky. Laparoscopic Gastric Drainage Procedures. SURG INNOV, December 1999; vol. 6, 4: pp. 224-228.
22. C F Kollmorgen, S Gunes, J H Donohue, G B Thompson, M G Sarr Proximal gastric vagotomy. Comparison between open and laparoscopic methods in the canine model. Ann Surg. 1996 July; 224(1): 43–50.
24. Zucker KA, Bailey RW. Laparoscopic truncal and selective vagotomy for intractable ulcer disease. Semin Gastrointest Dis. 1994 Jul;5(3):128–139Corbelle JL, Jr, Corbelle JL. Indication for thoracoscopic truncal vagotomy. Surg Laparosc Endosc. 1993 Oct;3(5):395–397.
25. Wilkinson JM, Hosie KB, Johnson AG. Long-term results of highly selective vagotomy: a prospective study with implications for future laparoscopic surgery. Br J Surg. 1994 Oct;81(10):1469–1471.

26. Cadiére GB, Himpens J, Bruyns J. Laparoscopic proximal gastric vagotomy. Endosc Surgery Allied Technol. 1994 Apr; #2(2): pp. 105–108.
27. Katkhouda N, Mouiel J. A new technique of surgical treatment of chronic duodenal ulcer without laparotomy by videocoelioscopy. Am J Surg. 1991 Mar;161(3):361–364.
28. McKernan JB. Duodenal ulcer disease and gastric cancer: vagotomy, drainage and resection. Baillieres Clin Gastroenterol. 1993 Dec;7(4):823–831.
29. Matsuda M, Nishiyama M, Hanai T, Saeki S, Watanabe T. Laparoscopic omental patch repair for perforated peptic ulcer. Ann Surg. 1995 Mar;221(3):236–240.
30. Kavic MS. Laparoscopic repair of ruptured duodenal peptic ulcer: a case report. J Laparoendosc Surg. 1993 Feb;3(1):41–45.
31. GRIFFITH CA, HARKINS HN. Partial gastric vagotomy: an experimental study. Gastroenterology. 1957 Jan;32(1):96–102.
32. Holle F, Hart W. Neue Wege der Chirurgie des Gastroduodenalulkus. Med Klin. 1967 Mar 24;62(12):441–450
33. Schirmer BD. Current status of proximal gastric vagotomy. Ann Surg. 1989 Feb;209(2):131–148
34. Donahue PE, Bombeck CT, Yoshida J, Nyhus LM. The simplified endoscopic Congo Red test for completeness of vagotomy. Surg Gynecol Obstet. 1986 Sep;163(3):287–289.
35. Keane FB, DiMagno EP, Dozois RR, Go VL. Relationships among canine interdigestive exocrine pancreatic and biliary flow, duodenal motor activity, plasma pancreatic polypeptide, and motilin. Gastroenterology. 1980 Feb;78(2):310–316.
36. Camilleri M, Colemont LJ, Phillips SF, Brown ML, Thomforde GM, Chapman N, Zinsmeister AR. Human gastric emptying and colonic filling of solids characterized by a new method. Am J Physiol. 1989 Aug;257(2 Pt 1):G284–G290.
37. Elashoff JD, Reedy TJ, Meyer JH. Analysis of gastric emptying data. Gastroenterology. 1982 Dec;83(6):1306–1312.
38. Schneider TA, 2nd, Wittgen CM, Andrus CH, Kaminski DL. Comparison of minimally invasive methods of parietal cell vagotomy in a porcine model. Surgery. 1992. 112(4): 649–655
39. Josephs LG, Arnold JH, Sawyers JL. Laparoscopic highly selective vagotomy. J Laparoendosc Surg. 1992 Jun;2(3):151–153
40. Shapiro S, Gordon L, Dayhkovsky L, Grundfest W, Chandra M. Development of laparoscopic anterior seromyotomy and right posterior truncal vagotomy for ulcer prophylaxis. J Laparoendosc Surg. 1991 Oct;1(5):277–286.
41. Sakuramachi S, Kimura T, Harada Y. Experimental study of laparoscopic selective proximal vagotomy using a carbon dioxide laser. Surg Endosc. 1994 Aug;8(8):857–861.
42. Mouiel J, Katkhouda N. Laparoscopic vagotomy for chronic duodenal ulcer disease. World J Surg. 1993.17(1):34–39.
43. Taylor TV. Lesser curve superficial seromyotomy--an operation for chronic duodenal ulcer. Br J Surg. 1979 Oct; 66(10): pp. 733–737.
44. Spencer MP, Sarr MG, Hakim NS, Soper NJ. Interdigestive gastric motility patterns: the role of vagal and nonvagal extrinsic innervation. Surgery. 1989 Aug;106(2):185–194.
45. Schirmer BD. Current status of proximal gastric vagotomy. Ann Surg. 1989 Feb;209(2):131–148
46. Frantzides CT, Ludwig KA, Quebbeman EJ, Burhop J. Laparoscopic highly selective vagotomy: technique and case report. Surg Laparosc Endosc. 1992 Dec;2(4):348-52.
47. Frantzides, C.T. Laparoscopic Vagotomy. In Laparoscopic and Thoracoscopic Surgery. Mosby Year-book Inc. 1994
48. Frantzides CT, Carlson MA. Laparoscopic highly selective vagotomy. J Laparoendosc Adv Surg Tech A. 1997;7(3):143-6.

ნაწილი V

ელენთის და თირკმელზედა ჯირკვლის ლაპაროსკოპული ქირურგია

საქართველოს მცირე ინვაზიურ ქირურგთა
<u>ასოციაცია</u>
www. gamis.ge
ელ. ფოსტა: info@gamis.ge
m_kiladze@yahoo.com

GEORGIAN ASSOCIATION
OF MINIMALLY INVASIVE
<u>SURGEONS</u>
www. gamis.ge
E-mail: info@gamis.ge
m_kiladze@yahoo.com

ლაპაროსკოპული სპლენექტომია

მ. კილაძე, თ. ჩართოლანი

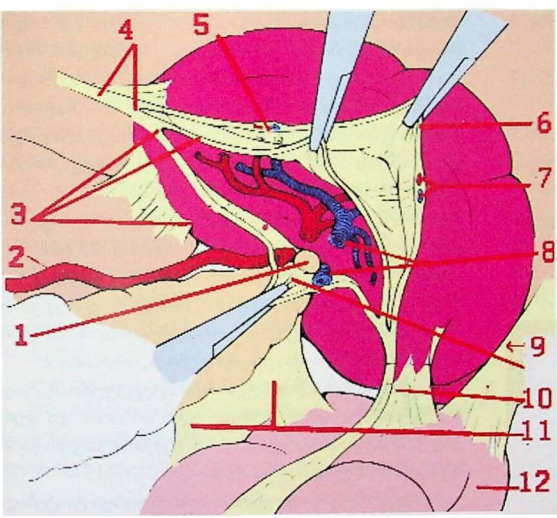

სურათი 1. 1. პანკრეასის კუდი; 2. ელენთის არტერია; 3. დიაფრაგმა-ელენთის იოგი (გადაკვეთილი); 4. კუჭ-დიაფრაგმის იოგი; 5. კუჭის მოკლე სისხლძარღვები; 6. კუჭ-ელენთის იოგი (გადაკვეთილი); 7. მარცხენა პოლარული სისხლძარღვები; 8. ელენთის ვენა; 9. დიაფრაგმა-კოლინჯის იოგი; 10 . პანკრეას-ელენთის იოგი (გადაკვეთილი); 11. ელენთა - კოლინჯის იოგი; 12. პანკრეას-კოლინჯის იოგი; 13. განივი კოლინჯი.
(N.Pappas-ის მიხედვით, 1995)

ანატომია და ფიზიოლოგია. ელენთა მდებარეობს მუცლის ღრუს მარცხენა ფერდქვეშა არეში, კუჭის უკან და ლატერალურად მე-9-11 ნეკნთა შუა სივრცის გაყოლე - ბით. ელენთა წარმოადგენს ცერცვის მოყვანილობის, მოლურჯო-მოწითალო ფერის ლიმფოიდურ ორგანოს. მისი წონაა საშუალოდ 150 გ, სიგრძე - 12 სმ, სიგანე - 7 სმ, სისქე 4 სმ. ნორმალური სიდიდის ელენთა, არ გადმოდის ნეკნთა ხრტილოვანი რკალის ქვემოთ.

ელენთას აქვს ორი ზედაპირი – დიაფრაგმული და ვისცერალური, და ორი პოლუსი – უკანა და წინა. ელენთის დიაფრაგმალური ზედაპირი გამოდრეკილია, სადაა და ეხება შუასაძგიდს.

ელენთის ვისცერალური ზედაპირი შედრეკილია და მის შუა ნაწილში ღარია, რომელსაც ეწოდება ელენთის კარი - Hilus Lienis.

ელენთის კარში შედის ელენთის არტერია, რომელიც ფამვის ღეროს ტოტია და მოყვება პანკრეასის ზედა კიდეს. ელენთის არტერია შემთხვევათა 80%-ში კარის პროქსიმალურად განიცდის ბიფურკაციას, ხოლო 20%-ში მრავალგანშტოებადია. ელენთის ვენა, რომელიც კუჭუკანა ჯირკვლის უკანა ზედაპირს მიყვება, უერთდება ჯორჯლის ზემო ვენას (N.A. Mikeles, 1942; ალ. ნათიშვილი, 1965).

ელენთის ვისცერალური ზედაპირი პერიტონეუმის უკანა ფურცლით დაკავშირებულია მარცხენა თირკმელსა და თირკმელზედა ჯირკვალთან, ელენთის კარის მედიალურად – კუჭსა და პანკრეასის კუდთან, ხოლო ელენთის ქვედა პოლუსი მჭიდრო კავშირშია განივი კოლინჯის მარცხენა ნაკეცთან.

ელენთა მოძრავი ინტრაპერიტონული ორგანოა, მაგრამ გარკვეულ მონაკვეთებში იგი ფიქსირებულია მიმდებარე ანატომიურ სტრუქტურებთან შემდეგი პერიტონეალური იოგებით (სურათი 1):

1. კუჭ-დიაფრაგმის იოგი აკავშირებს კუჭის კარდიალურ ნაწილს დიაფრაგმის კართან;
2. პანკრეას-ელენთის იოგით პანკრეასის კუდი უკავშირდება ელენთის კარს და ელენთის სისხლძარღვებს, რის გამოც ხშირად მოიხსენიება, როგორც ელენთის ჯორჯალი. მისი სიგრძე მერყეობს 3-დან 8-სმ-მდე. რაც უფრო გრძელია იოგი, მით უფრო მარტივია ელენთის სისხლძარღვების ლიგირება და გადაკვეთა;
3. კუჭ-ელენთის იოგი, წარმოადგენს კუჭ-კოლინჯის იოგის გაგრძელებას და აკავშირებს კუჭის ფუნდალურ ნაწილს ელენთის წინა მედიალურ ზედა - პირთან. იოგი შეიცავს კუჭის მოკლე და ელენთის პოლარულ სისხლძარღვებს, განივი კოლინჯის ნაკეცს;
4. ელენთა-კოლინჯის იოგი, რომელიც ელენთის არტერიის განშტოებას წარმოადგენს;
5. დიაფრაგმა-ელენთის იოგი ვრცელდება შუასაძგიდიდან, მარცხენა თირკმლის ზედა საპროექციო არედან და უმაგრდება ელენთის ზედა კიდეს;
6. დიაფრაგმა-კოლინჯის იოგი ვრცელდება დიაფრაგ - მიდან და უმაგრდება განივ კოლინჯს;

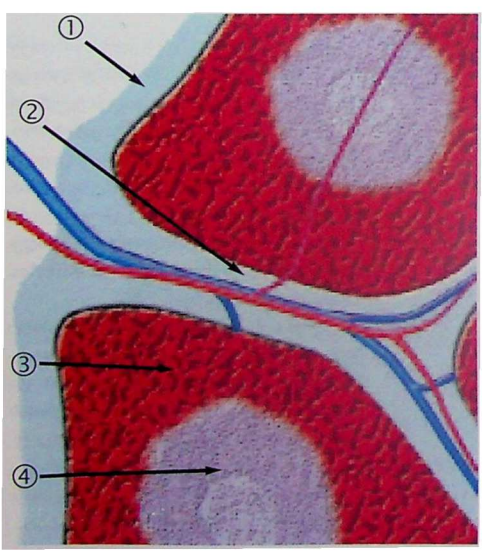

სურათი 2. 1. ელენთის კაფსულა; 2. ფირფიტოვანი ხარიხა – ტრაბეკული; 3. წითელი პულპა; 4. ლიმფოიდური პულპა.

7. ელენთა-კოლინჯის იოგი ვრცელდება ელენთის ქვედა პოლუსიდან და უმაგრდება განივ კოლინჯს ე.წ. ელენთის ნაკეცთან (ამგვარად, ბოლოს აღწერილი ორი იოგი „ქმნიან ელენთისთვის საიმედო დასაბჯენ ბაქანს". ალ. ნათიშვილი, 1965);
8. პანკრეას-კოლინჯის იოგი აკავშირებს პანკრეასის თავს განივი კოლინჯის უკანა ზედაპირთან.

პერიტონეუმის ქვეშ ელენთას აკრავს მეორე გარსი, რომელიც შემაერთებელი ქსოვილისაგან შედგება და ელენთის ფიბროზული კაფსულა ეწოდება.

ფიბროზული კაფსულიდან ელენთის სისქეში მიემართება ფირფიტოვანი ხარიხები, რომლებიდანაც სხვადასხვა მიმართულებით ვრცელდება მეორადი თხელი ხარიხები და იქმნება ელენთის რბილი ჩონჩხი – ე.წ. სტრომა. ელენთის ხარიხებს შორის არსებული სივრცე ამოვსებულია რბილი ნივთიერებით – პულპით, რომელიც ძირითადად ერითროციტებისაგან შესდგება და შეადგენს ელენთის 75%-ს . ამ მუქ წითელ მასაში არსებობს ლიმფოიდური ქსოვილის მომრგვალო ფორმის ნათელი კუნძულები - ელენთის ლიმფური ფოლიკულები - თეთრი პულპა, სადაც ხდება ლიმფოციტების წარმოქმნა. ელენთის თეთრი პულპა აგრეთვე შეიცავს რეტიკულურ ქსოვილს, რომლის უჯრედების მორჩთაშუა სივრცეები ამოვსებულია სისხლის სხვადასხვა ფორმიანი ელემენტებით. (სურათი 2)

ელენთის სისხლძარღვების არქიტექტურა მეტად რთულია, ბოლომდე შესწავლილი არ არის და ჯერ კიდევ შემდგომი კვლევის და დისკუსიის საგანს წარმოადგენს (ნ. გრიგოლია, 2000).

ფაშვის არტერია ელენთის კართან იყოფა ტოტებად და ვენასთან ერთად მიყვება ძირითად ხარიხებს. მათ ტრაბეკულის (ხარიხის) არტერია და ვენა ეწოდებათ. ელენთის არტერია შტოვდება და ქმნის პულპის არტერიათა ქსელს. ეს უკანასკნელნი გადადიან ლიმფოიდურ ფოლიკულებში – თეთრ პულპაში და ყალიბდება ელენთის კაპილარული ქსელი. ლიმფოიდური ფოლიკულებიდან გამოსულ არტერიულ კაპილარულ ტოტებს აქვთ გასქელებული კედელი და უკავშირდებიან ელენთის ვენურ სინუსებს. ვენური სინუსების შეერთებით იქმნება ტრაბეკულის ვენური სისტემა, რომელიც ელენთის კართან ყალიბდება ელენთის ვენად (ალ. ნათიშვილი, 1965; M. Miller et al, 1979).

ელენთა კენტი მთლიანი ორგანოა, თუმცა იშვიათ შემთხვევებში გაყოფილი და ორწილოვანია. ორგანოს განვითარების მანკებიდან ყველაზე ხშირად ფიქ-

სირდება დამატებითი ელენთები, რომლებიც ძირითადად ლოკალიზდებიან ელენთის კარში ან დიდ ბადექონში.

ელენთის ფუნქცია სრულყოფილად ჯერ კიდევ გამოუკვლეველია, თუმცა ცნობილია სამი უმთავრესი ფიზიოლოგიური ფუნქცია (N. Pappas et al, 1996):

- იმუნური ფუქცია;
- სისხლის ფილტრაცია;
- სისხლის ფორმიანი ელემენტების დეპონირება.

გარდა ზემოთ აწერილისა, ელენთა გამოიმუშავებს ლიმფოციტებს, მონოციტებს, პლაზმურ უჯრედებს, რაც მოზრდილ ასაკშიც შენარჩუნებულია. ელენთა აგრეთვე მონაწილეობს რკინის ცვლაში და ძვლის ტვინის ჰუმორალურ რეგულაციაში.

ელენთის უმნიშვნელოვანესი ფუნქციაა მისი მონაწილეობა იმუნურ პროცესში, რაც გამოისატება ზოგიერთი ფრაქციის იმუნოგლობულინების გამომუშავებაში. ელენთის თეთრი ჰულპა შეიცავს T და B ლიმფოციტურ უჯრედებს, რომლებიც გარშემორტყმული არიან ცენტრალურ სისხლძარღვებზე. T და B ლიმფოციტური უჯრედების მიერ სინთეზირებული ანტისხეულები ასდენენ სისხლში არსებული ანტიგენების დაშლას და მათ შთანთქმს (S. Ettinger, 1989 ; N. Pappas et al,1996).

რაც შეეხება ელენთის ფილტრაციულ ფუნქციას, გააჩნია რა სისხლის მიმოქცევის ნაკადი 300 მლ წუთში, ფილტრაცია წარმოებს ე.წ. ბილროტის ზონრების გავლით რეტიკულური უჯრედების მეშვეობით. ელენთა ფილტრაციულ ფუნქციას ახორციელებს სამი პროცესის მეშვეობით: გამორეცხვა, ფრაგმენტაცია და ერითროკლაზია, ანუ ერითროციტების საბოლოო დაშლა. გამორეცხვის პროცესში ხდება დაზიანებული ერითროციტების სპეციფიკური ამოცნობა და მათი უჯრედული სტრუქტურების დაშლა. ფრაგმენტაციის დროს ხდება ციტოპლაზმური ჩანართების ამოღება და მათი დაბრუნება უკან ცირკულაციაში, ხოლო ერითროკლაზიის დროს ხდება დაზიანებული უჯრედების ელემენტების საბოლოო ფრაგმენტაცია და შესაბამისად რეტიკულოენდოთელიარული სისტემის გასუფთავება. ეს პროცესები ანთავისუფლებენ მოცირკულირე სისხლს დაზიანებული უჯრედებისგან.

ემბრიონული განვითარების პერიოდში და ბავშვთა ასაკში ელენთას აქვს ერითროპოეზის ფუნქცია. ელენთა ითვლება ექსტრამედულარული ჰემოპოეზის ძირითად ორგანოდ ძვლის ტვინში მიმდინარე ნორმალური პროცესების დარღვევის დროს.

პირველი დოკუმენტირებული სპლენექტომია შეასრულა იტალიელმა ქირურგმა Andraian Zaccarelii-მ 1559 წელს ნეაპოლში. ოპერაცია გაუკეთდა ახალგაზრდა ქალს მალარიული აბსცესის გამო, რომელიც გარდაიცვალა ოპერაციიდან 6 წლის შემდეგ (W. Coon, 1991). პირველი ლაპაროსკოპული სპლენექტომია შესრულდა 1991 წელს B. Delaitre და B. Maignen-ის მიერ.

სპლენექტომიის სპეციფიკური ჩვენებები მოცემულია ცხრილში 1. თუმცა, აქვე უნდა აღინიშნოს, რომ სპლენექტომია ყველზე ხშირად კეთდება ელენთის ტრავმის, სისხლის პათოლოგიების და სხვადასხვა ეთიოლოგიის ჰიპერსპლენიზმის შემთხვევებში.

სპლენექტომიის შესაძლო ჩვენებები	
ჰემატოლოგიური	ინფილტრაციული
• თანდაყოლილი სფეროციტოზი; • თანდაყოლილი ელიპტოციტოზი; • ნამგლისებური ანემიები; • თალასემია; • პირუვატკინაზის დეფიციტი; • თრომბოციტოპენიული პურპურა; • თრომბოზით მიმდინარე თრომბოციტოპენიული პურპურა; • მიელოპროლიფერაციული მიელოფიბროზი; • მწვავე მიელოგენური ლეიკემია; • ლიმფოპროლიფერაციული ჰოდჯკინსის დაავადება; • ქრონიკული მიელოგენური ლეიკემია; • არა ჰოდჯკინსის ლიმფომა; • ქრონიკული ლიმფოციტური ლეიკემია; • ბუსუსოვან უჯრედოვანი ლეიკემია.	• სარკოიდოზი; • გაუჩერის დაავადება; • ნეიმან-პიკის დაავადება; • ამილოიდოზი; • ფელტის სინდრომი; • ელენთის/პორტული ვენის თრომბოზი; • ღვიძლის ციროზი/ბად-ჩიარის სინდრომი: იდიოპათიური, ინფექციური; • ვირუსული დაზიანება (მონონუკლეოზი); • მალარიული აბსცესები; • შიდსთან ასოცირებული დაზიანება; • ცისტები; • ანევრიზმები.

ცხრილი 1. სპლენექტომიის შესაძლო ჩვენებები

B. Delaitre-ის და თანაავტორების მონაცემებით, 1991 -2000 წლებში მათ მიერ შესრულდა 275 ლაპაროსკოპული სპლენექტომია, რომელთაგან 194 (70.5%) ოპერაცია შესრულდა იმუნური თრომბოციტოპენიული პურპურის გამო, 24 – აუტოიმუნური ჰემოლიტიკური ანემიის, 13 – თანდაყოლილი სფეროციტოზის და 7 – არა ჰოდჯკინსის ლიმფომის გამო. დიდ კლინიკურ მასალაზე დაყრდნობით, მსგავს სტატისტიკურ მონაცემებს აღწერენ A. Park (1997), N. Katkhouda (1998), M.Trias (2000) და სხვა ავტორები.

ოპერაციის აბსოლუტურ უკუჩვენებას წარმოადგენს:

- ენდოტრაქეალური ნარკოზის და დაჭიმული პნევ - მოპერიტონეუმის გამოყენების უკუჩვენება;
- პორტული ჰიპერტენზია;
- მასიური სპლენომეგალია.

მასიურ სპლენომეგალიას აქვს შედარებითი უკუჩვენება და ოპერაციის წარმატებულად შესრულება დამოკიდებულია ქირურგის კვალიფიკაციაზე.

E.M. Targarona-მა აღწერა ლაპაროსკოპული სპლენექტომია ელენთაზე, რომლის წონა 3000 გრ-ს აჭარბებდა, ხოლო მ.მ. კილაძემ – ელენთაზე, რომლის წონა შეადგენდა დაახლოებით 4000 გრ-ს.

სურათი 3. პაციენტის მდებარეობა საოპერაციო მაგიდაზე

ოპერაციის ტექნიკა

გაუტკივარების არჩევის მეთოდს წარმოადგენს ზოგადი ენდოტრაქეალური ანესთეზია კარდიომონიტორინგით და პერიფერიული სატურაციის მუდმივი კონტროლით.

ლაპაროსკოპული სპლენექტომიის პირველი სერიები სრულდებოდა პაციენტის საოპერაციო მაგიდაზე გვერდით (თორაკალურ) პოზიციაში განთავსებით (სურათი 3):

პაციენტის მდებარეობა საოპერაციო მაგიდაზე. პაციენტს საოპერაციო მაგიდაზე ათავსებენ მარცხენა გვერდზე 60^0 გადახრით, ფერდქვეშ ამოდებული რბილი მორგვით, რაც უზრუნველყოფს მუცლის ღრუს ორგანოების მარჯვნივ დისლოკაციას და ელენთის „დაკიდებას" (Hanging Spleen), რაც უზრუნველყოფს ელენთაზე „კომფორტული" მიდგომის საშუალებას.

საოპერაციო მაგიდაზე პაციენტის ასეთი მდებარეობა პირველად გამოიყენეს B. Delaitre და B. Maignen-მა და მოიხსენიება, როგორც „დაკიდებული ელენთის" პოზიცია. პაციენტის ამგვარ მდებარეობაში განთავსებისას, ოპერატორი დგას პაციენტისგან მარჯვნივ, ხოლო ასისტენტი – მარცხენა მხარეს. ოპერაციის კლასიკური ვარიანტი გულისხმობს ორი ვიდეომონიტორის გამოყენებას.

ლაპაროსკოპული ქირურგიის განვითარების პარალელურად და ლაპაროსკოპული სპლენექტომიების დაგროვილმა გამოცდილებამ შესაძლებელი გახადა სპლენექტომიების წარმოება პაციენტის ჰორიზონტალურ მდებარეობაში: პაციენტი თავსდება მსუბუქ ანტიტრენდელენბურგის პოზიციაში (15-20^0), საოპერაციო მაგიდის მარჯვნივ გადახრით. ოპერაციული ბრიგადა თავსდება ფრანგული ან ამერიკული წესით. აქვე უნდა აღინიშნოს, რომ მეგასპლენექტომიების შესრულება უფრო მარტივია პაციენტის ჰორიზონტალურ მდებარეობაში განთავსებით.

პნევმოპერიტონეუმის შექმნა და ტროაკრების განლაგება. პნევმოპერიტონეუმი (15 mmhg) იქმნება ვერეშის ნემსით ან Hasson-ის ღია მეთოდით. ოპერაციის კლასიკური ვარიანტი ითვალისწინებს ოთხი ტროაკარის გამოყენებას. იმ შემთხვევაში, როდესაც საქმე ეხება თანმხვედრ ჰეპატომეგალიას, დამატებით იდგმება ტროაკარი ღვიძლის რეტრეაქციისთვის. პნევმოპერიტონეუმის შექმნა ვერეშის ნემსით წარმოადგენს ოპერა-

ციის ერთ-ერთ საპასუხისმგებლო ეტაპს, განსაკუთრებით – სპლენომეგალიის შემთხვევებში. ვერეშის ნემსით მუცლის ღრუს პუნქცია უმეტეს შემთხვევაში წარმოებს ჭიპის და ნეკნთა რკალის შუა სივრცეში.

პირველი 10 მმ-იანი ტროაკარი 30°-იანი ლაპაროსკოპისთვის იდგმება პარაუმბილიკალურად ან ჭიპიდან ოდნავ ზემოთ და მარცხნივ, პარასტერნალური ხაზის გაყოლებით.

მეორე 5 მმ-იანი სამუშაო ტროაკარი თავსდება ცენტრალური ტროაკრის მაღლა – შუა ხაზზე. აღნიშნული ტროაკარი ოპერატორის მიერ გამოიყენება ატრავმული მომჭერების ან ასპირაცია-ირიგაციის ინსტრუმენტების შესაყვანად. მესამე სამუშაო ტროაკარი ზომით 12 სმ (5 მმ-იანი 10 მმ-იანი ადაპტერებით) იდგმება ნეკნთა რკალის დაბლა – წინა აქსილარული ხაზის გაყოლებით. აღნიშნული ტროაკრიდან ხდება ძირითადი ქირურგიული ინსტრუმენტების (რბილი მომჭერები. კლიპატორები, ულტრაბგერითი იარაღების, ხაზოვანი სტეპლერების) მუცლის ღრუში შეყვანა.

მეოთხე ტროაკარი, რომელიც გამოიყენება ასისტენტის მიერ, იდგმება მარცხნივ, მე-12 ნეკნის ქვეშ უკანა აქსილარულ ხაზზე. (სურათი 4)

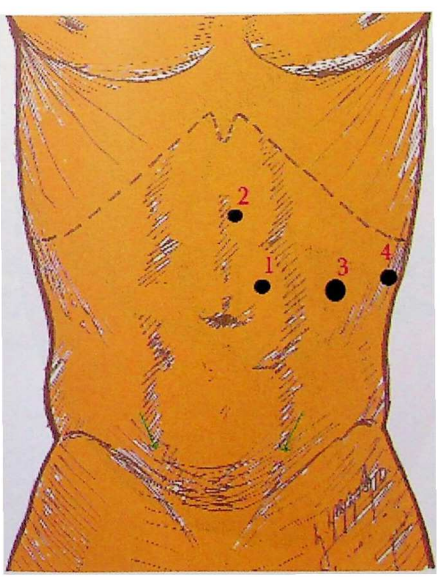

ელენთის კუთხის ექსპლორიზება. პირველი ტროაკრის - ვიდეოლაპაროსკოპის ჩადგმის შემდეგ ფასდება ელენთის ანატომიური პარამეტრები, რაც პირველ რიგში გულისხმობს მისი რეალური ზომებს დადგენას და ირგვლივ მდებარე არსებული შეხორცებების ინტენსივობის შეფასებას, განსაკუთრებით, დიდი ბადექონის მიმართებაში. მიღებულ ინფორმაციას აქვს დიდი პრაქტიკული მნიშვნელობა სამუშაო ტროაკრების ოპტიმალურად განსათავსებლად.

დიაგნოსტიკური ლაპაროსკოპია და პრესპლენალური შეხორცებების გათიშვა. განსხვავებით სხვა ლაპაროსკოპული ოპერაციებისაგან, სპლენექტომიის დროს დიაგნოსტიკური ლაპაროსკოპია მიმართულია პირველ რიგში ე.წ. მეორადი ელენთის გამოსავლენად, ვინაიდან მათი ამოკვეთა წარმატებული სპლენექტომიის აუცილებელ პირობას შეადგენს. დამატებითი ელენთა უფრო ხშირად ლოკალიზდება ბადექონთან არსებულ შეხორცებებში ან ელენთის და განივი კოლინჯის მიმდებარედ რეტროპერიტონულ სივრცეში.

თავად ელენთის ექსპლოზირების პირველ ეტაპს წარმოადგენს მის ირგვლივ მდებარე შესორცებითი ზონრების გათიშვა, რაც ტექნიკურად მარტივი შესასრულებელია და ხშირ შემთხვევაში არ მოითხოვს ელექტროქირურგიული იარაღების გამოყენებას.

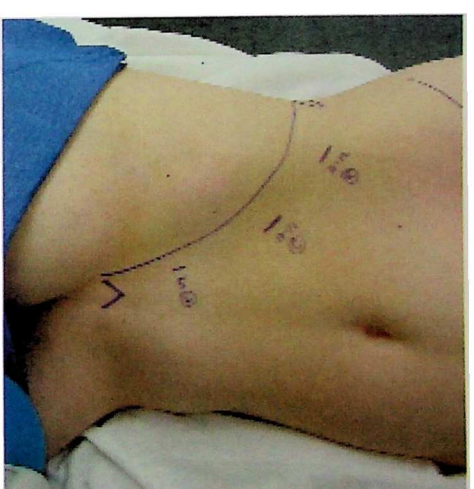

სურათი 6. ტროაკრების განლაგება (სქემა და ფოტო)

ელენთა-კოლინჯის და დიაფრაგმა-კოლინჯის იოგების გადაკვეთა. დიაგნოსტიკური ლაპაროსკოპიის და პრესპლენალური შეხორცებების გათიშვის შემდეგ, წინა-უკანა სპლენექტომიის კლასიკური ვარიანტის პირველ ეტაპს წარმოადგენს ელენთის ქვედა პოლუსის მობილიზება, რაშიც პირველ რიგში იგულისხმება ელენთა-კოლინჯის იოგის და დიაფრაგმა-კოლინჯის იოგის ულტრაბგერითი ან ბიპოლარული დისექტორით გადაკვეთა (სურათი 4). დიაფრაგმა-კოლინჯის იოგი მეტწილ შემთხვევებში ნაკლებ ვასკულიზირებულია და მათი უსაფრთხო დისექცია შესაძლებელია ქსოვილთა განცალკევების ბასრი წესით.

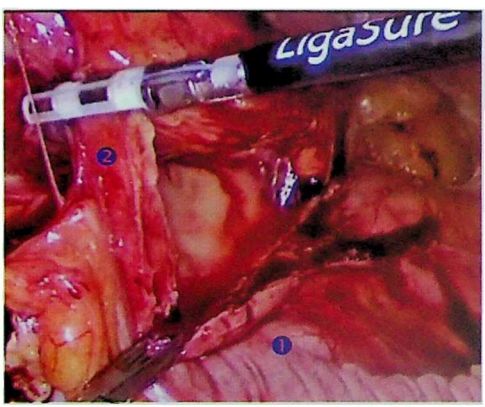

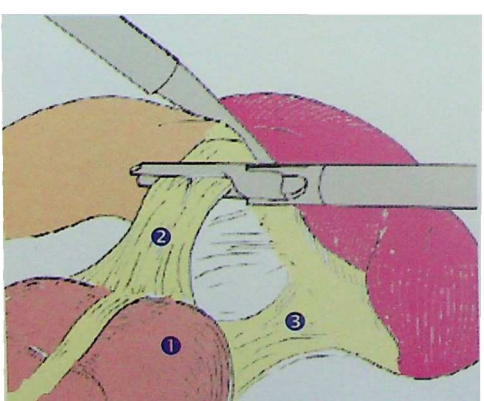

სურათი 4. 1. განივი კოლინჯი; 2. ელენთა-კოლინჯის იოგი; 3. დიაფრაგმა-კოლინჯის იოგი (ფოტო და სქემა)

კუჭ-კოლინჯის და ელენთა-პანკრეასის იოგების გადაკვეთა. ელენთა-კოლინჯის იოგის გადაკვეთის შემდეგ სრულდება ელენთის კარის წინა ზედაპირის ექსპოზირება. მცირე ბადექონის წინა აბგის უსაფრთხო დისექციის მიზნით, აქსილარულ ხაზზე განთავსებული ტროკარიდან რბილი მომჭერებით სრულდება ელენთის ზედა-მარცხენა რეტრაქცია, რაც უზრუნველყოფს კუჭ-კოლინჯის და ელენთა-პანკრეასის იოგების დაჭიმვას (სურათი 5).

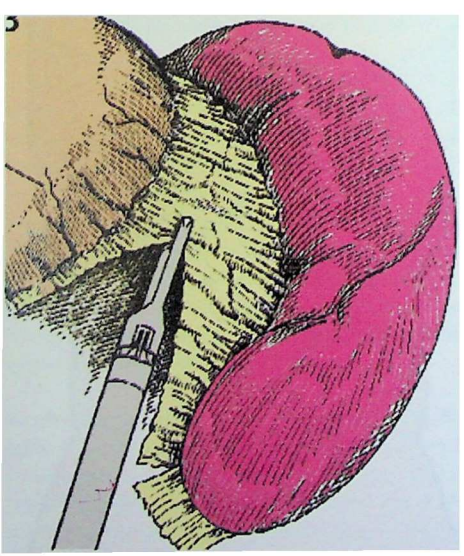

სურათი 5. კუჭ-კოლინჯის იოგის გადაკვეთა (ფოტო და სქემა)

ოპერაციის აღნიშნული ეტაპი უმჯობესია შესრულდეს ულტრაბგერითი ან ბიპოლარული ინსტრუმენტებით. მცირე ბადექონის წინა აბგაში „ფანჯრის" ფორმირების შემდეგ დისექცია იწყება ელენთის წინა პოლუსიდან, მიემართება საყლაპავის ხვრელის მარცხენა ფეხისკენ. პირველ რიგში იკვეთება პოლარული და კუჭ-ელენთის ქვედა სისხლძარღვები (სურათი 6).

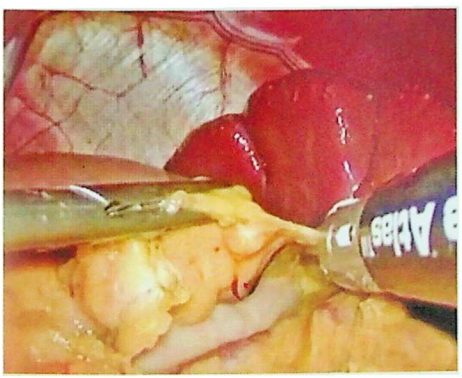

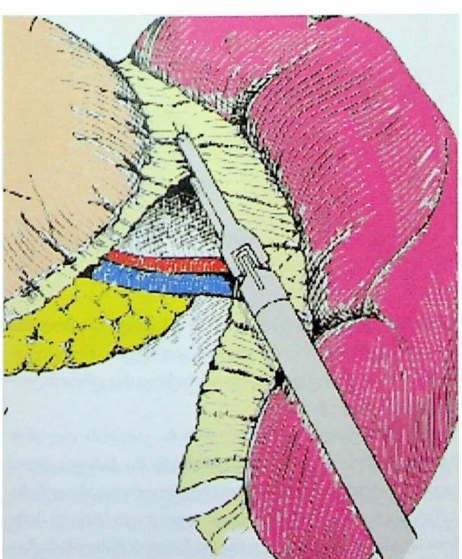

სურათი 6. კუჭ-ელენთის იოგის გადაკვეთა (ფოტო და სქემა)

პოლარული სისხლძარღვების დისექციის შემდეგ იკვეთება კუჭ-ელენთის იოგი და კუჭის მოკლე სისხლძარღვები. აქვე უნდა აღინიშნოს, რომ პოლარულ სისხლძარღვებთან შედარებით კუჭის მოკლე სისხლძარღვების კალიბრი მეტია და, ამდენად, აუცილებელია მათი გადაკვეთა შესრულდეს კლიპირებით ან ულტრაბგერითი და ბიპოლარული ინსტრუმენტებით.

კუჭ-კოლინჯის და კუჭ-ელენთის იოგის გადაკვეთა ელენთის კარის ანატომიური სტრუქტურების იდენტიფიკაციის საშუალებას იძლევა. ელენთის არტერია მოყვება პანკრეასის ზედა კიდეს და მეტწილ შემთხვევაში მოპულსირე სისხლძარღვის იდენტიფიცირება სირთულეს არ წარმოადგენს.

ელენთის კარის სისხლძარღვების მობილიზება. ატრავმული მომჭერით პანკრეასის უკანა-ქვედა ტრაქ - ციის ფონზე წარმოებს ელენთის არტერიის მიმდებარე ვისცერალური პერიტონეუმის ფურცლის კონტრაქცია და ეს უკანასკნელი მაკრატლით იკვეთება. ატრავმული დისექტორით ხორციელდება ელენთის არტერიის მობილიზება და მისი ლიგირება (სურათი 7).

სპლენექტომიის კლასიკური ვარიანტი ითვალისწინებს ოპერაციის ამ ეტაპზე სისხლძარღვების გადაკვეთას, ვინაიდან ელენთის არტერიის ლიგირება ამცირებს როგორც ელენთის მოცულობას, ასევე, დისექციის პროცესში სისხლდენის განვითარების რისკს. არტერიის ლიგირების შემდეგ ელენთა ნაცრის-

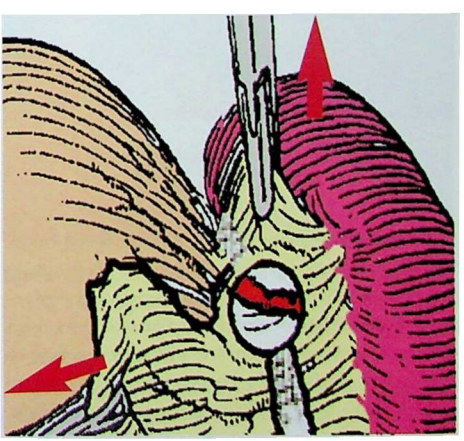

სურათი 7. ელენთის არტერიის მობილიზება

ფერ შეფერილობას იღებს, ხოლო თუ მისი ფერი არ იცვლება ან შეიცვალა ნაწილობრივად, სავარაუდოა დამატებითი არტერიის არსებობა, რაც უნდა იყოს გათვალისწინებული დისექციის შემდგომ ეტაპზე. მეტწილ შემთხვევებში ელენთის ზედა პოლუსი ინარჩუნებს სისხლმომარაგებას, რაც განპირობებულია კუჭის მარცხენა არტერიიდან ან აორტიდან გამომავალი დამატებითი ტოტის არსებობით (სურათი 8).

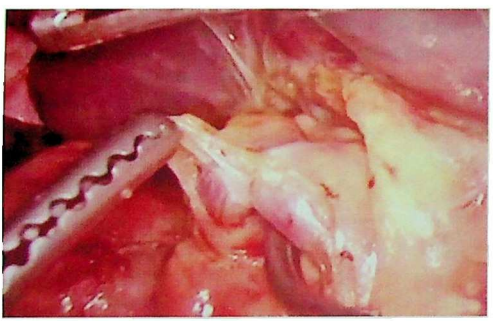

სურათი 8. ელენთის არტერიის მობილიზების ეტაპები

უკანა ლატერალური დისექცია, ელენთის მობილიზება. წინა-მედიალური დისექციის დასრულების შემდეგ ელენთა იქაჩება მედიალურად და ელექტროქირურგიული ინსტრუმენტით იკვეთება ელენთა-თირკმლის იოგი. დისექცია წარმოებს ელენთის ლატერალური კაფსულის სიახლოვეს, მიემართება ქვევიდან ზევით და ბოლოვდება ელენთა-დიაფრაგმის იოგის გადაკვეთით. ოპერაციის აღნიშნული ეტაპი მთავრდება რეტროპერიტონეალური ფაშარი შეხორცებების გათიშვით (სურათი 9).

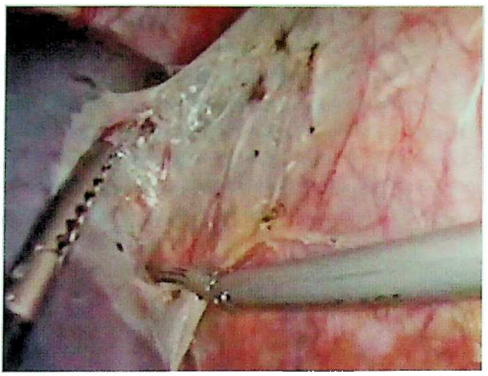

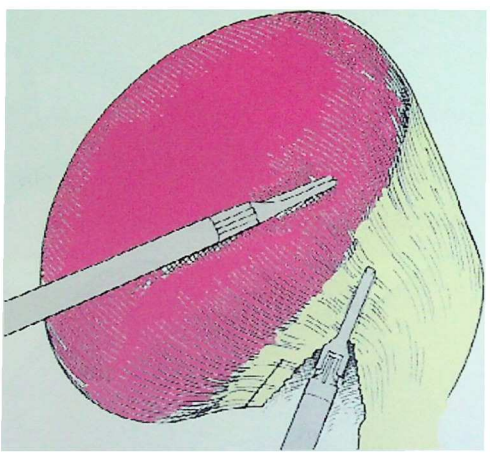

სურათი 8. ელენთა-თირკმლის იოგის დისექცია

ელენთის კარის გადაკვეთა, პრეპარატის ამოღება. ელენთის კარის სისხლძარღვების გადაკვეთა ხორციელდება ლიგირების მეთოდით ან ხაზოვანი ენდოსტეპ - ლერის გამოყენებით.

სპლენომეგალიის ან ელენთის კართან ტლანქი შეხორცებების არსებობის შემთხვევაში სასურველია თეთრკარტრიჯიანი ხაზოვანი სტეპლერის გამოყენება. პანკრეასის თავის დაზიანების პროფილაქტიკის მიზნით სტეპლერი ედება ელენთის პარენქიმასთან მაქსიმალურად ახლოს ანატომიური სტრუქტურების ზუსტი იდენტიფიკაციის ფონზე. ელენთის კარის გადაკვეთისთვის საშუალოდ იხარჯება ორი სტეპლერი (სურათი 10).

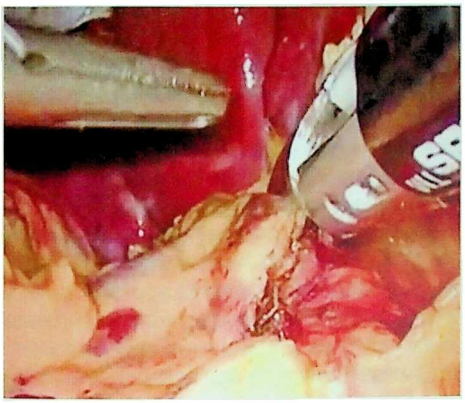

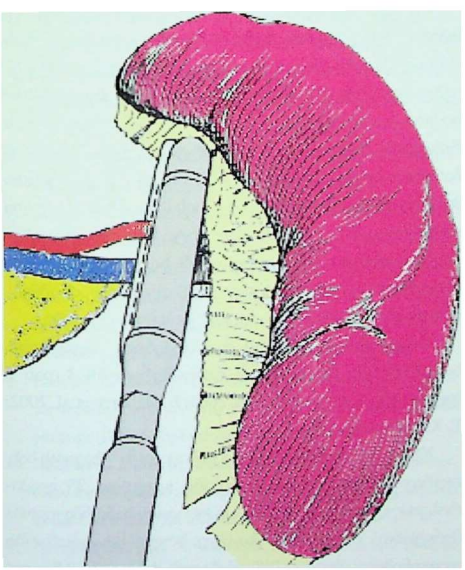

სურათი 10. ელენთის კარის დისექცია

ელენთის კარის სისხლძარღვების ლიგირების შემთხვევაში განსაკუთრებული სიფრთხილეა საჭირო ელენთის ვენის მობილიზაციისას, ვინაიდან მისი კედელი ბევრად თხელია არტერიასთან შედარებით.

ელენთის კარის გადაკვეთისა და საკონტროლო რევიზიის შემდეგ, 12მმ-იანი ტროაკარი იცვლება 15 მმ დიამეტრის ტროაკრით, რომელში ჩამონტაჟებული ლატექსის კონტეინერი უზრუნველყოფს პრეპარატის მუცლის ღრუდან ატრავმულ გამოტანას. ოპერაცია ბოლოვდება მარცხენა სუბდიაფრაგმული სივრცის დრენირებით (სურათი 11).

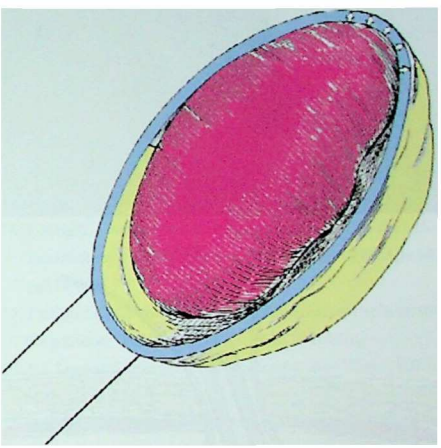

სურათი 11. ლატექსის კონტეინერი (სქემა) და პრეპარატის კონტეინერში განთავსება

კოსმეტიკური ეფექტის შესანარჩუნებლად ელენთის გამოტანა შესაძლებელია მცირე ზომის ფაინშტეინის განაკვეთიდან ან ტროაკრული ჭრილობიდან მორცელატორის გამოყენებით (სურათი 12).

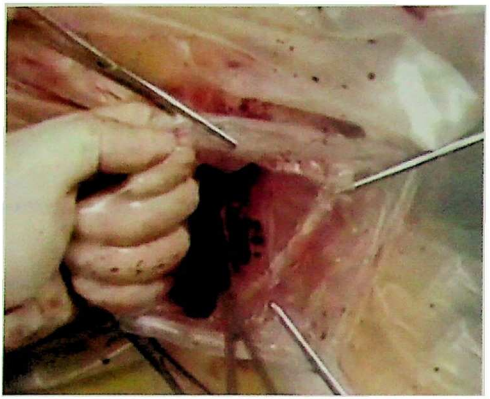

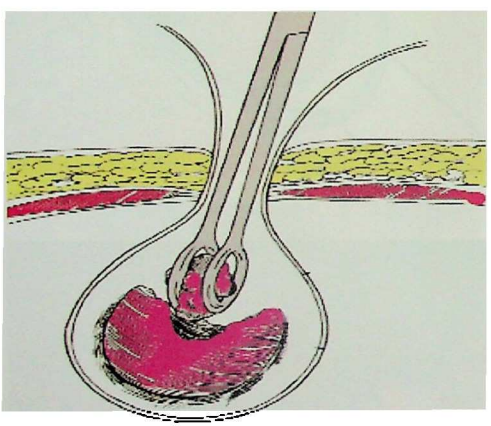

სურათი 11. პრეპარატის გამოტანა მუცლის ღრუდან

ტროაკარული ჭრილობების დახურვა. ოპერაციის დასკვნით ეტაპზე ხორციელდება სამუშაო ტროაკრების ამოღება ლაპაროსკოპული კონტროლით და დესუფლაციის შემდეგ ჭრილობები იკერება კვანძოვანი ნაკერებით. პოსტოპერაციული ტროაკარული თიაქრის პრევენციის მიზნით აუცილებელია 15 მმ-იანი ჭრილობის შრეობრივი დახურვა.

აღწერილი მეთოდი ლიტერატურაში მოიხსენება როგორც წინა მიდგომის ლაპაროსკოპული სპლენექტომია, რომელიც უფრო ხშირად გამოიყენება ელენთის ტრავმის ან სისხლის პათოლოგიების შემთხვევებში.

მასიური სპლენომეგალიების დროს, როდესაც ადგილი აქვს ელენთის დისლოკაციას, მის მედიალურ რეტრაქციას, უპირატესობა ეძლევა უკანა მიდგომის ან ხელით ასისტირებად ლაპაროსკოპულ სპლენექტომიას (B. Heniford et al, 2001; G. Terrosu et al, 2001, M. Casaccia et al, 2005). ღია მიდგომის სპლენექტომიისგან განსხვავებით, უკანა მიდგომა გულისხმობს ელენთა-კოლინჯის და დიაფრაგმა-კოლინჯის იოგების გადაკვეთის შემდეგ ელენთა-თირკმლის იოგის დისექციას და რეტროსპლენალური მიდგომით ელენთის კარის და კუჭის მოკლე სისხლძარღვების დისექციას.

ოპერაციის შემდგომი მიმდინარეობა. ღია მიდგომის ოპერაციისაგან განსხვავებით ლაპაროსკოპული სპლენექტომიის შემდეგ პაციენტებს არ აღენიშნებათ ინტენსიური ტკივილი მუცლის არეში, მუცლის კედლის რიგიდობა, ზოგადი დისკომფორტი და არ საჭიროებენ ნარკოტიკული ანალგეტიკების ინექციას. ნაწლავთა პერისტალტიკა აღდგება ოპერაციის შემდგომი პირველი 48 საათის განმავლობაში. პაციენტი საკვების მიღებას იწყებს ოპერაციიდან მეორე დღეს, ხოლო რაც შეეხება ინფუზიურ და ანტიბაქტერიალურ თერაპიას, ინიშნება მხოლოდ აბსოლუტური ჩვენებების შემთხვევაში.

ზოგადსტატისტიკური მონაცემებით, პაციენტთა სტაციონარში დაყოვნების დრო მერყეობს 3-დან 7 დღემდე (A. Cogliandolo et al, 2001; B. Delaitre et al, 2002; E. Knauer et al, 2003).

2005-2012 წლებში ქ. თბილისის აკად. ზ. ცხაკაიას სახ. თორაკო-აბდომინურ კლინიკაში გაკეთდა 25 ლაპაროსკოპული სპლენექტომია. ოპერაციის ხანგრძლივობა მერყეობდა 70 -დან 180 წთ-მდე, ხოლო სტაციონარში დაყოვნების საშუალო მაჩვენებელმა შეადგინა 2,5 დღე.

ინტრაოპერაციულ გართულებებს ან კონვერსიის შემთხვევებს ადგილი არ ჰქონია. ერთ შემთხვევაში აღინიშნა პოსტოპერაციული გართულება - შინაგანი სისხლდენა პოლარული სისხლძარღვებიდან, რომლის კორეგირება მოხდა ლაპაროტომიით.

ბიბლიოგრაფია

1. ნ. გრიგოლია ქირურგიული დაავადებები. თბილისი, 2000; გვ. 384-386;
2. ალ. ნათიშვილი. ადამიანის ანატომია. გამომცემლობა „განათლება". თბილისი. 1965; 373-374;
3. Mikeles N.A. The variational anatomy of the spleen and splenic artery. Am J Anat 1942,70:21-72; Miller M, Evans H, Christensen G: Miller's Anatomy of the Dog. Philadelphia, WB Saunders, 1979, pp 835–839.
4. Ettinger S: Textbook of Veterinary Internal Medicine. Philadelphia,WB Saunders, 1989, pp 2233–2242. Delaitre B, Champault G, Barrat C, Gossot D, Bresler L, Meyer C et al. Splénectomie laparoscopique pour maladies hématologiques. Etude de 275 cas. Ann Chir 2000;125:522-9.
5. Delaitre B, Maignien B. Splenectomie par voie coelioscopique. Observation. Presse Med 1991;20:2263. Katkhouda N, Hurwitz MB, Rivera RT, Chandra M, Waldrep DJ, Gugenheim J et al. Laparoscopic splenectomy: outcome and efficacy in 103 consecutive patients. Ann Surg 1998; 228: 568-78.
6. Park A, Gagner M, Pomp A. The lateral approach to laparoscopic splenectomy. Am J Surg 1997;173:126-30.
7. Cogliandolo A, Berland-Dai B, Pidoto R, Saint Marc O. Results of laparoscopic and open splenectomy for nontraumatic diseases. Surg Laparosc Endosc Percutan Tech. 2001;11:256– 261.
8. Knauer EM, Ailawadi G, Yahada A, et al. 101 laparoscopic splenectomies for the treatment of benign and malignant hematologic disorders. Am J Surg. 2003;186:500 –504.
9. Pace DE, Chiasson PM, Schlachta CM, Mamazza J, Poulin EC. Laparoscopic splenectomy for idiopathic thrombocytopenic purpura (ITP). Surg Endosc. 2003;17(1):95-98.
10. Delaitre B, Blezel E, Samama G, et al. Laparoscopic splenectomy for idiopathic thrombocytopenic purpura. Surg Laparosc Endosc Percutan Tech. 2002;12(6):412– 419.
11. Heniford BT, Park A, Walsh M, et al. Laparoscopic splenectomy in patients with normal-size spleens versus splenomegaly: does size matter? Am Surg. 2001;67:854–858.
12. Ferndale L, Naidoo M, Bhaila SH, Thomson SR, Bassa F. Laparoscopic splenectomy for immune thrombocytopenic purpura. S Afr J Surg. 2013 May 3;51(2):54-6. doi: 10. 7196/sajs.1325.
13. Li B, Liu J, Shangguan Y, Liu B, Qi Y. Laparoscopy-assisted Small Incision Splenectomy and Open Splenectomy in the Treatment of Hematologic Diseases: A Single-institution Comparative Experience. Surg Laparosc Endosc Percutan Tech. 2013 Jun;23(3):309-11.
14. Trias M, Targarona EM, Espert JJ, Cerdan G, Bombuy E, Vidal O et al. Impact of hematological diagnosis on early and late outcome after laparoscopic splenectomy: an analysis of 111 cases. Surg Endosc 2000;14:556-60.
15. Flowers JL, Lefor AT, Steers J, Heyman M, Graham SM, Imbembo AL. Laparoscopic splenectomy in patients with hematologic diseases. Ann Surg. 1996 Jul;224(1):19–28.
16. Hashizume M, Sugimachi K, Ueno K. Laparoscopic splenectomy with an ultrasonic dissector. N Engl J Med. 1992 Aug 6;327(6):438–438.
17. Delaitre B, Maignien B, Icard P. Laparoscopic splenectomy. Br J Surg. 1992 Dec;79(12):1334–1334. [PubMed]
18. Zornig C, Emmermann A, Peiper M, Zschaber R, Brölsch CE. Laparoskopische Splenektomie. Chirurg. 1993 Apr;64(4): pp314–316.
19. Phillips EH, Carroll BJ, Fallas MJ. Laparoscopic splenectomy. Surg Endosc. 1994 Aug;8(8):931–933. [PubMed]
20. P L Leggett. Laparoscopic splenectomy. Ann Surg. 1997 July; 226(1): 111–112.
21. Wang X, Li Y, Peng B. Hand-Assisted Laparoscopic Technique in the Setting of Complicated Splenectomy: A 9-Year Experience. World J Surg. 2013 Jun 12
22. Barbaros U, Ozemir IA, Aksakal N, Tükenmez M, Kiliç B, Ağcaoğlu O, Dinççağ A, Seven R, Mercan S. Laparoscopic surgery of the splenic artery and vein aneurysm with spontaneous arteriovenous fistula. Surg Laparosc Endosc Percutan Tech. 2013 Jun;23(3):e127-30.
23. Casaccia M, Torelli P, Cavaliere D, Santori G, Panaro F, Valente U. Minimal-access splenectomy: a viable alternative to laparoscopic splenectomy in massive splenomegaly. JSLS. 2005; 9(4): 411– 414.
24. Kim Y, Johna S. Laparoscopic excision of splenic artery aneurysm. JSLS. 2013 Jan-Mar;17(1):132-4.
25. Uygun I, Okur MH, Aydogdu B, Arslan MS, Cimen H, Otcu S. Transumbilical scarless surgery with thoracic trocar: easy and low-cost. J Korean Surg Soc. 2013 Jun;84(6):360-6.
26. Bharne S, Gowler V, Dias M. Anesthetic management of a patient with hereditary spherocytosis for laparoscopic cholecystectomy and splenectomy. Saudi J Anaesth. 2012 Oct-Dec;6(4):438-9.
27. Pędziwiatr M, Matlok M, Major P, Kuliś D, Budzyński A. Laparoscopic surgery of the spleen through single umbilical incision. Wideochir Inne Tech Malo Inwazyjne. 2013 Mar; 8(1):8-12.

28. Yamamoto S, Tsukamoto T, Kanazawa A, Shimizu S, Morimura K, Toyokawa T, Xiang Z, Sakurai K, Fukuoka T, Yoshida K, Takii M, Inoue K. Laparoscopic splenectomy for histiocytic sarcoma of the spleen. World J Gastrointest Surg. 2013 Apr 27;5(4):129-34.
29. Goitein D, Matter I, Raziel A, Keidar A, Hazzan D, Rimon U, Sakran N. Portomesenteric thrombosis following laparoscopic bariatric surgery: incidence, patterns of clinical presentation, and etiology in a bariatric patient population. JAMA Surg. 2013 Apr 1;148(4):340-6. doi: 10.1001/jamasurg.2013.1053.
30. Bracale U, Merola G, Lazzara F, Spera E, Pignata G. Spleen rupture: an unusual postoperative complication after laparoscopic cholecystectomy. Ann Ital Chir. 2013 May 28;84.
31. Zhao S, She HT, Lu Y, Shi JL. Splenic embolization combined with double-mirror method in treatment of cirrhosis with hypersplenism of advanced schistosomiasis patients: a report of 38 cases. Zhongguo Xue Xi Chong Bing Fang Zhi Za Zhi. 2013 Feb;25(1):108-9.
32. Jean-Philippe Adam, Alexandre Jacquin, Christophe Laurent, Denis Collet, Masson B, Fernández-Cruz L, Sa-Cunha A. Laparoscopic spleen-preserving distal pancreatectomy: splenic vessel preservation compared with the Warshaw technique. JAMA Surg. 2013 Mar;148(3):246-52.
33. Gonzalez-Porras JR, Escalante F, Pardal E, Sierra M, Garcia-Frade LJ, Redondo S, Arefi M, Aguilar C, Ortega F, de Cabo E, Fisac RM, Sanz O, Esteban C, Alberca I, Sanchez-Barba M, Santos MT, Fernandez A, Gonzalez-Lopez TJ; The Grupo de Trombosis y Hemostasia de Castilla y León. Safety and efficacy of splenectomy in over-65 year old patients with immune thrombocytopenia. Eur J Haematol. 2013 May 17.
34. Terrosu G, Baccarani U, Bresadola V, Sistu MA, Uzzau A, Bresadola F. The impact of splenic weight on laparoscopic splenectomy for splenomegaly. Surg Endo. 2001; 16:103–107.
35. Doğan K, Kaya C, Karaman U, Kalaycı MU, Baytekin HF. Tuboovarian abscess caused by hydatid cyst: a rare case. Mikrobiyol Bul. 2013 Apr;47(2):356-61.
36. Bo W, He-Shui W, Guo-Bin W, Kai-Xiong T. Laparoscopy splenectomy for massive splenomegaly. J Invest Surg. 2013 Jun;26(3):154-7.
37. Helvind NM, Gögenur I, Stadeager M. Splenic torsion as cause of acute abdomen in children. Ugeskr Laeger. 2013 Feb 25;175(9):587-8.
38. Wang M, Zhang M, Zhou J, Wu Z, Zeng K, Peng B, Niu T. Predictive factors associated with long-term effects of laparoscopic splenectomy for chronic immune thrombocytopenia. Int J Hematol. 2013 May;97(5):610-6.
39. Feng YM, Huang YC, Tu CW, Kao WS, Tu DG. Distinctive PET/CT Features of Splenic SANT. Clin Nucl Med. 2013. #10.
40. Zhou J, Wu Z, Zhou Z, Wang Z, Liu Y, Huang XY, Peng B. Efficacy and safety of laparoscopic splenectomy in thrombocytopenia secondary to systemic lupus erythematosus. Clin Rheumatol. 2013 Apr 3.
41. van Niekerk ML. Laparoscopic Morgagni hernia repair using single-site umbilical and full-thickness abdominal wall repair: technical report of two cases. Afr J Paediatr Surg. 2013 Jan-Apr;10(1):55-7.
42. Chinnusamy P, Ahluwalia JS, Palanisamy S, Seshiyer RP. Single incision multi-trocar hepatic cyst excision with partial splenectomy. J Minim Access Surg. 2013 Apr;9(2):91-4.
43. Nguyen AH, Donahue TR. Metastatic pancreatic insulinoma with treatment-limiting thrombocytopenia. Am Surg. 2013 Mar;79(3):E124-6.
44. Worni M, Schudel HH, Güller U. Elective splenectomy in adults - preparation, operation, and postoperative treatment. Ther Umsch. 2013 Mar;70(3):171-6.
45. Rüfer A, Wuillemin WA. The spleen in non-malignant haematological disorders. Ther Umsch. 2013 Mar;70(3):157-62.
46. Frasier LL, Malani PN, Diehl KM. Splenectomy in older adults: indications and clinical outcomes. Int J Hematol. 2013 Apr;97(4):480-4.
47. Emir S, Sozen S, Yazar MF, Altınsoy HB, Arslan Solmaz O, Ozkan Z. Littoral-cell angioma of the spleen. Arch Iran Med. 2013 Mar;16(3):189-91.
48. Nyilas A, Paszt A, Simonka Z, Abrahám S, Pál T, Lázár G. Comparison of laparoscopic and open splenectomy. Magy Seb. 2013 Feb;66(1):14-20.
49. Zhou J, Liu P, Yin Z, Zhao Y, Wang X. Safety and Cost-Effectiveness Analysis of Laparoscopic Splenectomy by Secondary Pedicle Division Using Monopolar Electrocautery. Hepatogastroenterology. 2013 Feb 20;60(127).
50. Heneghan HM, Annaberdyev S, Attaluri V, Pitt T, Kroh M, Chalikonda S, Brethauer SA, Rosenblatt S. Obesity does not adversely affect outcomes after laparoscopic splenectomy. Am J Surg. 2013 Feb 13.
51. Aminsharifi A, Hadian P, Boveiri K. Laparoscopic anatrophic nephrolithotomy for management of complete staghorn renal stone: clinical efficacy and intermediate-term functional outcome. J Endourol. 2013 May;27(5):573-8.
52. Yoh T, Wada S, Kobayashi A, Nakamura Y, Kato T, Nakayama H, Okamura R. Laparoscopic splenectomy for a large multilocular splenic cyst with elevated CA19-9: Report of a case. Int J Surg Case Rep. 2013;4(3):319-21.

ლაპაროსკოპული ადრენალექტომია

მ. კილაძე, თ. ჩართოლანი

„თირკმელზედა ჯირკვალი წყვილი შინაგანი სეკრეციის ორგანოა, რომელიც რეტროპერიტონულ სივრცეში თირკმლების ზედა პოლუსებთანაა განთავსებული, თუმცა არც აგებულებით, არც წარმოშობით და არც ფუნქციის მხრივ მათ თირკმელთან საერთო არაფერი აქვთ" (ალ. ნათიშვილი, 1965).

თირკმელზედა ჯირკვლები მდებარეობს ხერხემლის ორივე მხარეს, გულმკერდის მე-11 და წელის პირველი მალის დონეზე. თირკმელზედა ჯირკვლების საშუალო ზომებია 5,0×2,0 – 5,0×0,5 სმ, წონა 4 გ.

მარჯვენა თირკმელზედა ჯირკვალი სამკუთხა (წაკვეთილი პირამიდის) ფორმისაა და მდებარეობს მარჯვენა თირკმლის ზედა პოლუსზე, მარცხენა თირკმელზედა ჯირკვალი ნახევარმთვარისებრია, ძეკს მარცხენა თირკმლის ზედა პოლუსზე და გადადის მედიალურ კიდეზე თირკმლის კარისკენ (სურათი 1).

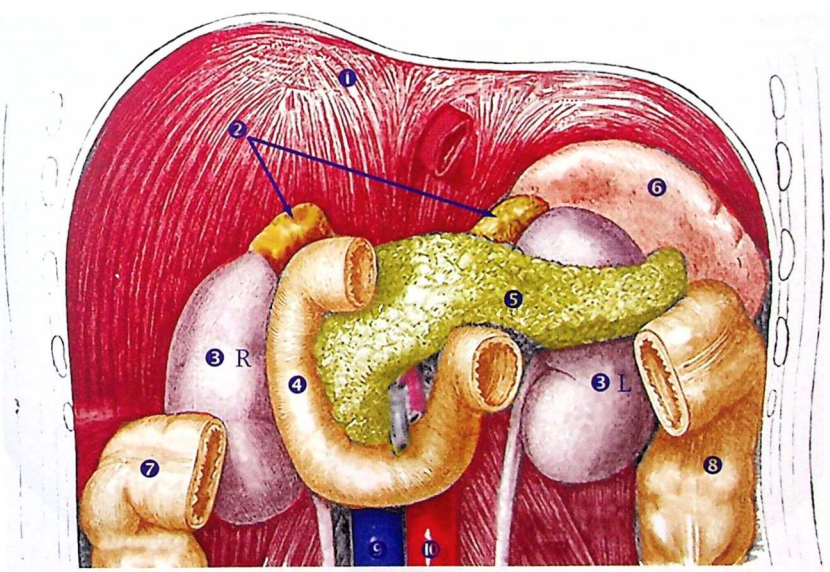

სურათი 1. 1. დიაფრაგმა; 2. თირკმელზედა ჯირკვლები; 3. მარჯვენა და მარცხენა თირკმელი; 4. თორმეტგოჯა ნაწლავი; 5. კუჭუკანა ჯირკვალი (პანკრეასი); 6. ელენთა; 7. აღმავალი კოლინჯი; 8. დაღმავალი კოლინჯი; 9. ქვედა ღრუ ვენა; 10. მუცლის აორტა

ეს ჯირკვლები მოყვითალო ყავისფერია. მათი ქვემო კიდე სქელი, განიერი, შედრეკილია და დაყრდნობილია თირკმლის ზემო პოლუსებზე, ხოლო ზემო კიდე ვიწროა, მეტადრე მარჯვენასი. აქვე უნდა აღინიშნოს, რომ თირკმელზედა ჯირკვლის დიდი ზომის სიმსივნეები ცვლიან თირკმლის მდებარეობას. მარჯვენამხრივი სიმსივნეები თირკმელს გადაადგილებს გარეთა-ქვედა მიმართულებით, ხოლო მარცხენამხრივი – ქვედა მიმართულებით.

თირკმელზედა ჯირკვალსა და თვით თირკმელს შორის ჩაფენილია ფაშარი შემაერთებელი ქსოვილი და ამიტომ ამ ორგანოების განცალკევება ადვილია. თირკმელზედა ჯირკვლები უკანა ზედაპირებით ეხება შუასაძგიდს; მარჯვენა თირკმელზედა ჯირკვალი ესაზღვრება ღვიძლის მარჯვენა წილს და ქვემო ღრუ ვენას, ხოლო მარცხენა პანკრეასის კუდს, ელენთის სისხლძარღვებს და თირკმლის მარცხენა არტერიას.

თირკმელზედა ჯირკვალი იკვებება მრავალი წვრილი არტერიით, რომლებიც გამოდის სხვადასხვა წყაროდან: თირკმელზედა ზემო არტერია იწყება შუასაძგიდის ქვემო არტერიიდან, თირკმელზედა შუა არტერია – მუცლის აორტიდან, თირკმელზედა ქვემო არტერია – თირკმლის არტერიიდან. თირკმელზედა არტერიები თირკმელზედა ჯირკვლის კაფსულაში ქმნის უხვ არტერიულ ქსელს. აქედან გამოსული წვრილი ტოტები ჯირკვლის ქერქში ქმნის კაპილარებს. ნაწილი არტერიებისა ტოტიანდება ტვინოვან შრეში. ჯირკვლის ვენები გამოდის საკუთრივ კარიდან და მარჯვენა მხარეზე უშუალოდ უერთდება ღრუ ვენას, მარცხენა მხარეზე კი – თირკმლის ვენას (ა. ნათიშვილი 1965) (სურათი 2).

აღნიშნული ჯირკვლის ჰისტოლოგიური შენება საკმაოდ რთულია. იგი შედგება ქერქოვანი და ტვინოვანი ნაწილებისგან. თირკმელზედა ჯირკვლის ძირითად მასას წარმოადგენს ქერქოვანი შრე. მასში ხდება ორგანიზმისთვის მნიშვნელოვანი კორტიკოსტეროიდების ბიოსინთეზი. კერძოდ, აქ გამომუშავდება გლუკოკორტიკოიდები (კორტიზოლი და კორტიკოსტერონი), მინერალოკორტიკოიდები (ალდოსტერონი, დეზოქსიკორტოკოსტერონი), აგრეთვე ანდროგენები და ესტროგენები. თირკმელზედა ჯირკვლის ტვინოვანი ნაწილი შედგება ქრომაფინური უჯრედებისაგან, რომლებიც გამოიმუშავებენ ორი სახის ჰორმონს – ე.წ. კატექოლამინებს – ადრენალინს და ნორადრენალინს (ნ. გრიგოლია, 2000).

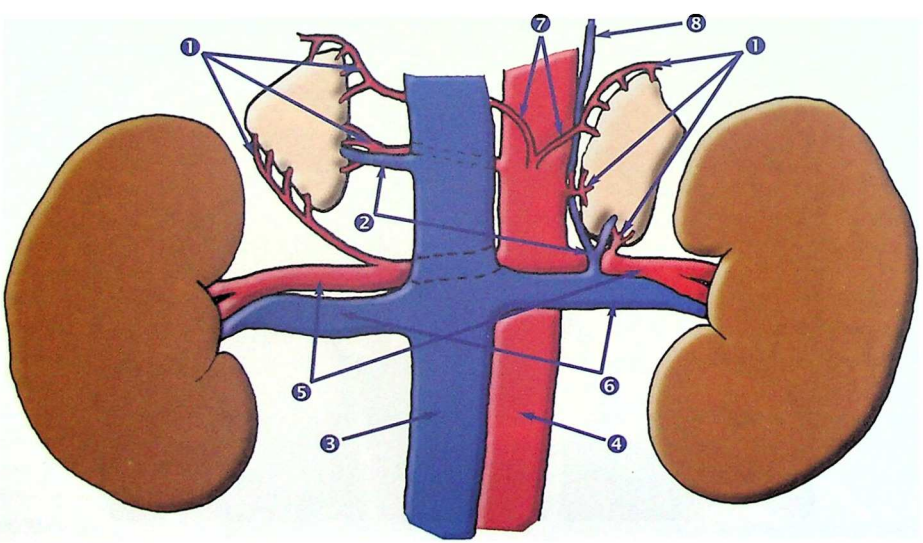

სურათი 2. 1. თირკმელზედა ჯირკვლის არტერიები; 2. თირკმელზედა ჯირკვლის ვენა; 3. ქვემო ღრუ ვენა; 4. მუცლის აორტა; 5. თირკმლის არტერია; 6. თირკმლის ვენა; 7. შუასაძგიდის ქვედა არტერია; 8. შუასაძგიდის ქვედა ვენა

თირკმელზედა ჯირკვალში ძირითადად ვხვდებით სამი სახის პათოლოგიას:

- **არანეოპლასტური დაავადებები:** თირკმელზედა ჯირკვლის ცისტები;
- **ჰიპერპლაზიური დაავადებები:** კუშინგის დაავადება, პირველადი ჰიპერპლასია ჰიპერკორტიზოლიზმის ფონზე, იდიოპათიური ჰიპერპლაზია ჰიპერალდოსტერონიზმის დროს, ადრენომედულარული ჰიპერპლაზია;
- **სიმსივნური დაავადებები:** ადენომა (პირველადი ჰიპერალდოსტერონიზმი -კონის სინდრომი, კუშინგის დაავადება) , ფეოქრომოციტომა, მიელოლიპომა, კარცინომა, ავთვისებიანი ფეოქრომოციტომა, ნეირობლასტომა, მეტასტაზები.

ლაპაროსკოპული ადრენალექტომიის ჩვენება. ლაპაროსკოპული ადრენალექტომიის ძირითად ჩვენებას წარმოადგენს თირკმელზედა ჯირკვლის შემდეგი პათოლოგიები:

- **ფეოქრომოციტომა.** თირკმელზედა ჯირკვლის ტვინოვანი შრის სიმსივნე – ფეოქრომოციტომა განეკუთვნება სიცოცხლისათვის ყველაზე საშიშ ენდოკრინულ დაავადებათა რიცხვს. მისი განვითარების სისშირეა 0,5-100 000 მცხოვრებზე. M.G. Sutton-ის (1981) მონაცემებით Mayo-ს კლინიკაში 1928-1977 წლებში ჩატარებული 40 078 აუტოფსიისას, ფეოქრომოციტომა გამოვლინდა 0,13%-ში, რომელთაგან მხოლოდ შემთხვევათა 24% იყო კლინიკურად დიაგნოსტირებული. ფეოქრომოციტომის მკურნალობა ოპერაციულია და გულისხმობს სიმსივნის მოცილებას. მხოლოდ იმ შემთხვევებში, როდესაც ოპერაციის წარმოება შეუძლებელია, მიმართავენ კონსერვატიულ მკურნალობას, რომელიც იძლევა გარკვეულ პალიატიურ ეფექტს;
- **კუშინგის სინდრომი.** თირკმელზედა ჯირკვლის ქერქის მიერ გლუკოკორტიკოიდების ჭარბი გამოყოფა კლინიკურად ვლინდება სპეციფიკური სიმტომოკომპლექსით, რომელიც ლიტერატურაში ცნობილია იცენკო-კუშინგის სინდრომის ან დაავადების სახელით. კუშინგის სინდრომის განვითარების მიზეზს შემთხვევათა 60%-ში წარმოადგენს ქერქოვანი შრის ჰიპერპლაზია, 30%-ში – ქერქოვანი შრის სიმსივნეები, ხოლო 7-10%-ში ჰიპოფიზის ადენომები. კორტიკალური შრის ჰიპერპლაზიის ან სიმსივნის დროს ცალსახად ნაჩვენებია ადრენალექტომიის წარმოება, ხოლო რაც შეეხება ჰიპოფიზური წარმოშობის კუშინგის სინდრომს, ადრენალექტომიის წარმოების შესაძლებლობა განიხილება მხოლოდ პირველადი კერის კონსერვატიული მკურნალობის უეფექტობის შემთხვევაში;
- **პირველადი ალდოსტერომა – კონის სინდრომი.** თირკმელზედა ჯირკვლის ქერქიდან ალდოსტერონის ჭარბის გამოყოფა ძირითადად განპირობებულია გორგლოვანი შრის ერთეული ადენომური სიმსივნით. აღნიშნული დაავადების რადიკალური მკურნალობა მხოლოდ ქირურგიულია, კონსერვატიული მკურნალობა იძლევა მხოლოდ პალიატიურ ხანმოკლე ეფექტს. მსგავსად კუშინგის სინდრომისა, იგი უიშვიათესი პათოლოგიაა – სულ აღწერილია რამდენიმე ასული შემთხვევა და უმეტესად გვხვდება 20-50 წლის ასაკის ქალებში;
- **ჰორმონალურად არააქტიური სიმსივნეები.** თირკმელზედა ჯირკვლის ჰორმონალურად არააქტიურ სიმსივნეებს მიეკუთვნება ადენომა და კიბო. დაავადება მეტწილ შემთხვევებში კლინიკურად მაშინ გამოვლინდება, როცა სიმსივნე დიდ ზომებს აღწევს. ლიტერატურული მონაცემებით, ოპერირებულთა 30-40%-ში სიმსივნის ზომები 10 სმ-ს აღწევს, ხოლო პაციენტთა 30-40%-ს სიმსივნის გამოვლენის პერიოდში აღენიშნება მეტასტაზები ფილტვში, ღვიძლში ან თავის ტვინში (ნ. გრიგოლია, 2000);
- **თირკმელზედა ჯირკვლის ქერქოვანი შრის კიბო** შედარებით იშვიათი სიმსივნეა - 100 000 კიბოთი დაავადებულზე 2-4 შემთხვევა და, რა თქმა უნდა, მათი მკურნალობა ოპერაციულია,ხოლო რაც შეეხება უსიმპტომო ადენომებს, ავტორთა უმეტესობის აზრით, თუ მათი ზომები 3-4 სმ აჭარბებს, აუცილებელია ადრენალექტომიის წარმოება, რათა თავიდან იყოს აცილებული მათი შემდგომი მალიგნიზაცია;
- **თირკმელზედა ჯირკვლის იშვიათი წარმონაქმნები.** მათ ნუსხას განეკუთვნებიან ცისტები, ჰემანგიომები და რუტინული გამოკვლევების დროს აღმოჩენილი ე.წ. „შემთხვევითი" (incidentaloma) ავთვისებიანი თუ კეთილთვისებიანი სიმსივნეები (R.T. Kloos et al, 1995).

ლაპაროსკოპული ადრენალექტომიის უკუჩვენებად ითვლება 10-12 სმ-ზე მეტი ზომის სიმსივნეები და მიმდებარე ქსოვილებში სიმსივნის ლოკალური ინვაზია (V.E. Strong et al. 1994).

ოპერაციის ტექნიკა

მარცხენამხრივი ტრანსპერიტონული ადრენალექტომია. პირველი ლაპაროსკოპული ადრენალექტომია შესრულდა ტრანსაბდომინური მიდგომით 1992 წელს (M. Gagner et al, 1992), ხოლო ოდნავ მოგვიანებით ასევე წარმატებულად იყო გამოყენებული რეტროპერიტონული მიდგომა.

გაუტკივარების არჩევის მეთოდს წარმოადგენს ზოგადი ენდოტრაქეალური ანესთეზია, კარდიომონიტორინგით და პერიფერიული სატურაციის მუდმივი კონტროლით.

პაციენტს საოპერაციო მაგიდაზე ათავსებენ მარჯვენა გვერდზე 60º გადახრით, ფერდქვეშ ამოდებული მორგვით. მარჯვენა ქვედა კიდური მენჯ-ბარძაყის და მუხლის სახსარში მოხრილია, მარცხენა ქვემო კიდური – გაშლილი. ქირურგი დგას პაციენტის მუცლის მხარეს, ხოლო ასისტენტი საწინააღმდეგო მხარეს.

პნევმოპერიტონეუმი (15 mmHg) იქმნება ვერეშის ნემსით ან Hasson-ის ღია მეთოდით. ოპერაციის კლასიკური ვარიანტი ითვალისწინებს სამი 10 მმ-იანი და ერთი 5მმ-ინი ტროაკრის გამოყენებას (სურათი 3)

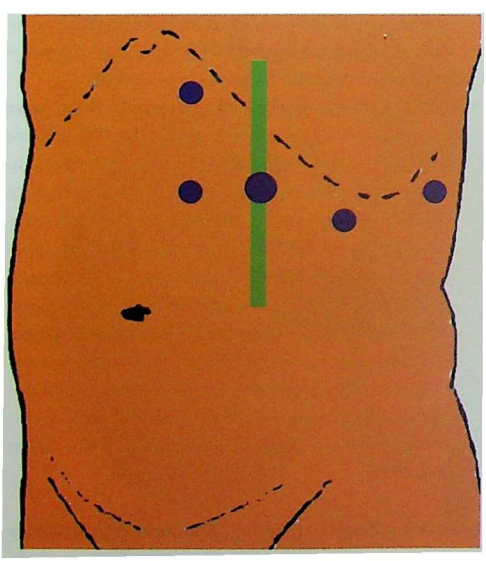

სურათი 3. ტროაკრების განთავსება მარცხენამხრივი ტრანსპერიტონული ადრენალექტომიისას

პირველი ტროაკარი ლაპაროსკოპისთვის იდგმება მარცხენა ნეკნთა რკალიდან 2-3 თითით დაბლა, სწორი კუნთის კიდის ლატერალურად. მეორე 10 მმ-იანი სამუშაო ტროაკარი, რომელიც გამოიყენება ძირითადი სამუშაო ინსტრუმენტების შესაყვანად, თავსდება ცენტრალური ტროაკრის უკან წინა აქსილარული ხაზის გაყოლებით. მესამე სამუშაო ტროაკარი, რომელი ოპერატორის მიერ გამოიყენება ატრავმატული მომჭერების ან ასპირაცია-ირიგაციის ინსტრუმენტების შესაყვანად იდგმება ასევე პარაკოსტალურად - მარცხენა პარასტერნალური ხაზის გაყოლებით. მეოთხე ტროაკარი რომელიც გამოიყენება ასისტენტის მიერ იდგმება მე-12 ნეკნის ქვეშ უკანა აქსილარულ ხაზზე. ამ უკანასკნელის ჩადგმა უმჯობესია შესრულდეს პრესპლენალური შეხორცებების გათიშვის შემდეგ (სურათი 4).

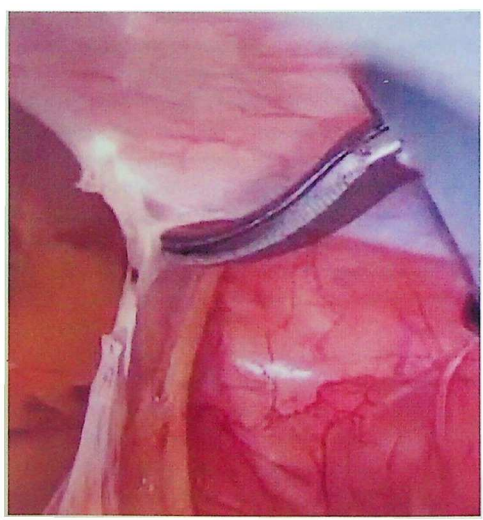

სურათი 4. პრესპლენალური შეხორცებების გათიშვა

მარცხენამხრივი ადრენალექტომიის საწყისი ეტაპის ძირითად მიზანს წარმოადგენს ოპერაციის სწორი შესრულებისთვის აუცილებელი პირველი ანატომიური ორიენტირების – თირკმლის მარცხენა და თირკმელზედა ჯირკვლის ვენების იდენტიფიცირება, რაც თავის მხრივ მოითხოვს ელენთის ქვედა პოლუსის და პანკრეასის კუდის მობილიზებას. (სურათი 5)

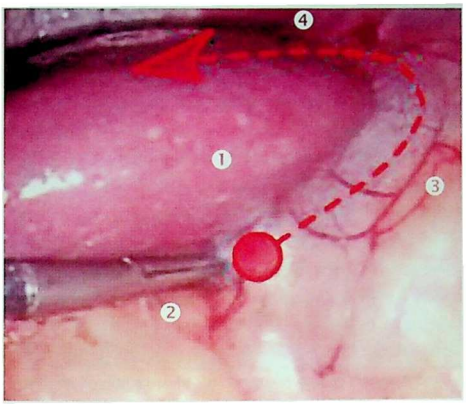

სურათი 5. ელენთის ქვედა-ლატერალური კიდის დისექციის მიმართულება:
1. ელენთის ქვედა პოლუსი; 2. ელენთა-კოლინჯის იოგი; 3. დიაფრაგმა-კოლინჯის იოგი; 4. ელენთა-დიაფრაგმის იოგი

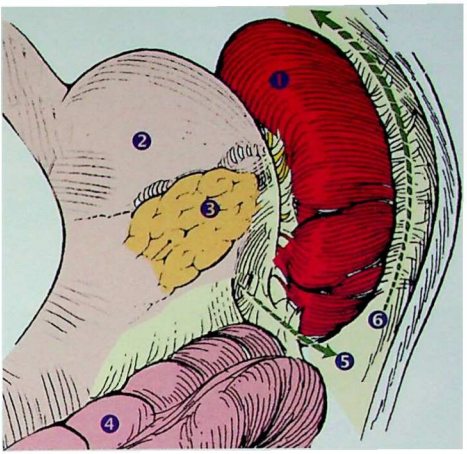

სურათი 6. ელენთის ქვედა-ლატერალური კიდის და პანკრეასის მობილიზაციის ეტაპები
1. ელენთა; 2. კუჭი; 3. პანკრეასის კუდის ხაროექციო არე; 4. განივი კოლინჯი; 5. ელენთა-კოლინჯის იოგის განაკვეთი; 6. დიაფრაგმა კოლინჯის იოგის და ელენთა-დიაფრაგმის იოგისგანაკვეთი

აქვე უნდა აღინიშნოს, რომ სხვა ზოგადქირურგიული ოპერაციებისგან განსხვავებით თირკმელზედა ჯირკვალზე ოპერირებისას, ამ უკანასკნელის ანატომიური თავისებურებიდან გამომდინარე (სტრუქტურის შედარებითი მცირე ანატომიური ზომები, შესაბამისად მისი ვიზუალური იდენტიფიცირების სირთულე, თავად ორგანოს „რთული" ტოპანატომიური მდებარეობა, რაშიც იგულისხმება მაგისტრალურ სისხლძარღვებთან და სხვა სასიცოცხლო მნიშვნელობის ორგანოებთან მისი მიმდებარე განლაგება), ქირურგის მთავარ ორიენტირებს სწორედ ზემოთ ჩამოთვლილი სისხლძარღვოვანი სტრუქტურები წარმოადგენენ.

დისექცია იწყება ელენთა-კოლინჯის, დიაფრაგმა კოლინჯის და ელენთა-დიაფრაგმის იოგების ულტრაბგერითი ან ბიპოლარული დისექტორით გადაკვეთით (სურათი 6-7).

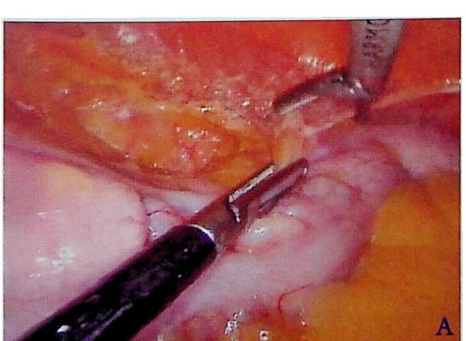

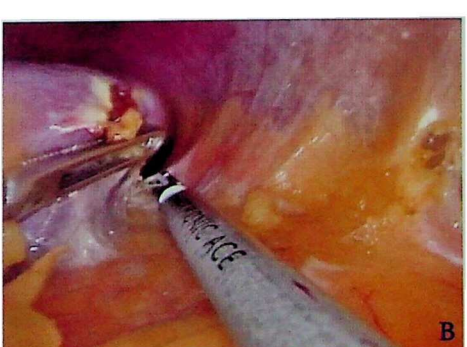

სურათი 7. ელენთის ქვედა-ლატერალური მობილიზაციის ეტაპები:
ა). ელენთა კოლინჯის იოგის გადაკვეთა. ბ). ელენთა-დიაფრაგმის იოგის გადაკვეთა.

მას შემდეგ, რაც გადაიკვეთება დიაფრაგმა-კოლინ-ჯის იოგი და იდენტიფიცირებული იქნება პანკრეასის კუდი, იკვეთება ელენთა-თირკმლის და ელენთა-პან-კრეასის იოგები და ხორციელდება ელენთის და პანკრე-ასის კუდის ზედა მედიალური ტრაქცია, რაც თვის მხრივ, ოპერაციის მთავარი ანატომიური ორიენტირე-ბის ვიზუალიზაციის საშუალებას იძლევა: 1. ელენთის ვენა; 2. თირკმლის ვენა; 3. თირკმელზედა ჯირკვლის ვენა (სურათი 8).

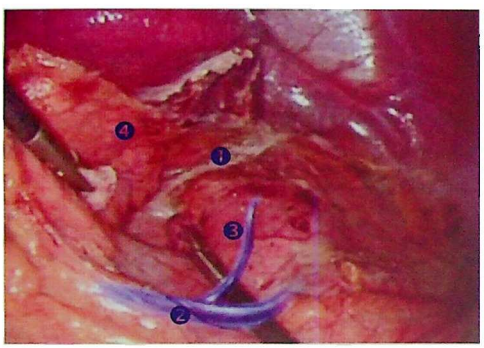

სურათი 8. მარცხენამხრივი ადრენალექტომიის პირველი ანატომიური ორიენტირები
1.ელენთის ვენა; 2.თირკმლის ვენა (სქემატური ჩანართი); 3. თირკმელზედა ჯირკვლის ვენა (სქემატური ჩანართი); 3. ელენთის ქვედა კიდე; 4. პანკრეასის კუდი

თირკმლის ვენის იდენტიფიცირების და თირკმლის მედიალური კიდის სრული მობილიზების შემდეგ, ვიზუალირდება თირკმელზედა ჯირკვლის ვენა რომე-ლიც რამდენიმე სმ-ის სიგრძისაა (1,5-3 სმ), სათავეს იღ-ებს ჯირკვლის წინა ზედაპირიდან, მიემართება ქვევით და უერთდება თირკმლის ვენას. მარცხენა თირკმელ-ზედა ჯირკვლის ვენას მისი სათავიდან დაახლოებით 1,0-1,5 სმ-ის დაშორებით ერწყმის შუასაძგიდის ქვედა ვენა. აღნიშნული ვენების მობილიზება და მათი გადაკ-ვეთა წარმოადგენს ოპერაციის ყველაზე მნიშვნელოვან ეტაპს. თირკმელზედა ჯირკვლის ვენის დისტალური ნაწილი თირკმლის ვენასთან შერწყმის დონეზე და დი-აფრაგმის ვენა კლიპირდება და იკვეთება (სურათი 9).

ოპერაციის შემდგომ ეტაპს წარმოადგენს თირკმელ - ზედა არტერიების იდენტიფიცირება. ოპერაციის კლა-სიკური ვარიანტის მიხედვით პირველ რიგში იდენტი-ფიცირდება და იკვეთება თირკმელზედა შუა არტერია, რომელიც სათავეს იღებს მუცლის აორტიდან. თირ-კმელზედა ჯირკვლის ზედა პოლუსის სრული მობილი-ზაციის შემდეგ ლიგირდება და იკვეთება ჯირკვლის ზედა არტერია, რომელიც სათავეს იღებს შუასაძგიდის ქვედა არტერიიდან. თირკმელზედა შუა და ზედა არ-ტერიების გადაკვეთის შემდეგ, ხორციელდება ჯირ-კვლის ზედა ლატერალური ტრაქცია, რაც ჯირკვლის ქვედა პოლუსის ატრავმული მობილიზების და ქვედა არტერიის იდენტიფიცირების საშუალებას იძლევა. ეს უკანასკნელი გამოეყოფა თირკმლის მარცხენა არტერი-ას (სურათი 10).

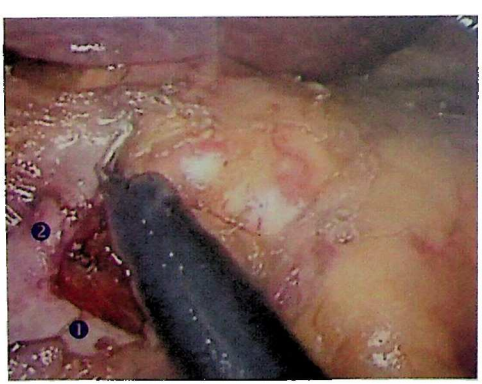

სურათი 9. თირკმელზედა ჯირკვლის ვენის ლიგირების ეტაპები:
1. თირკმლის ვენა; 2. თირკმელზედა ცენტრალური ვენა

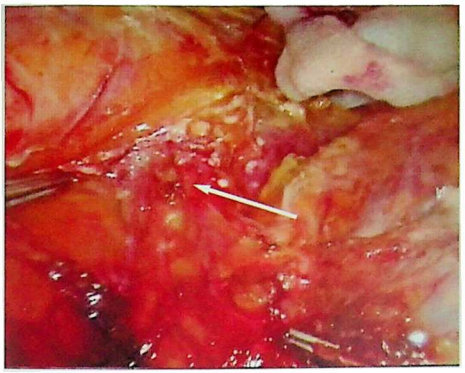

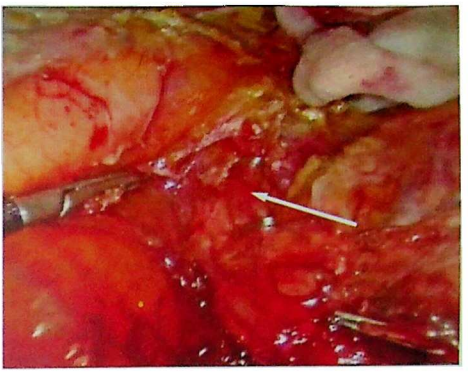

სურათი 10. თირკმელზედა ჯირკვლის ქვედა არტერიის ლიგირების ეტაპები

უმეტეს შემთხვევებში თირკმელზედა არტერიების კლიპირება საჭირო არ არის მისი განშრევებადი აგებულების გამო, რომელთა გადაკვეთა შესაბამისი ჰემოსტაზით ხშირად მიიღწევა ელექტროკოაგულაციით.

ჯირკვლის სრული დევასკულიზაციის შემდეგ ხორციელდება მისი სრული გამოყოფა გარემომცველი ფაშარ-შემაერთებელი ქსოვილებიდან ქსოვილთა განცალკევების ბლაგვი წესით ან მონოკაუტერული თუ ბიპოლარული იარაღების გამოყენებით.

თირკმელზედა ჯირკვალი თავსდება 10-მმ ტროკარიდან შეყვანილ კონტეინერში. მუცლის ღრუს ირიგაცია-ასპირაციის და საკონტროლო რევიზიის შემდეგ, 5-მმ იანი ტროკარიდან თირკმლის ზედა პოლუსთან იდგმება საკონტროლო დრენაჟი. მუცლის ღრუდან პრეპარატის გამოტანის შემდეგ ხორციელდება სამუშაო ტროკრების ამოღება ლაპაროსკოპული კონტროლით და დესუფლაციის შემდეგ ჭრილობები იკერება კვანძოვანი ნაკერებით.

მარჯვენამხრივი ტრანსპერიტონული ადრენალექტომია. პაციენტს საოპერაციო მაგიდაზე ათავსებენ მარცხენა გვერდზე 60° გადახრით, ფერდქვეშ ამოდებული მორგვით. მარცხენა ქვედა კიდური მენჯ-ბარძაყის და მუხლის სახსარში მოხრილია, მარჯვენა ქვემო კიდური – გამლილი. ქირურგი დგას პაციენტის მუცლის მხარეს, ხოლო ასისტენტი – საწინააღმდეგო მხარეზე.

ტროკრების განთავსების წერტილების შერჩევა მარცხენამხრივი ადრენალექტომიის ანალოგიურია (სურათი 11).

მარჯვენამხრივი ადრენალექტომიის საწყისი ეტაპის ძირითად მიზანს წარმოადგენს ღვიძლის უკან მდებარე თირკმლის ზედა პოლუსის და თირკმელზედა ჯირკვლის ანატომიური სივრცის მობილიზება და

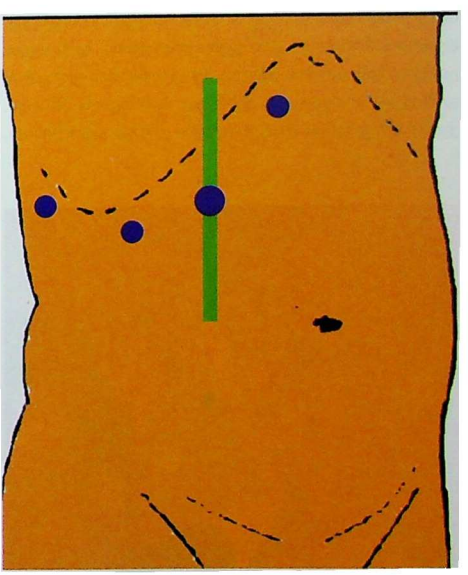

სურათი 11. ტროკრების განთავსება მარჯვენამხრივი ტრანსპერიტონული ადრენალექტომიისას

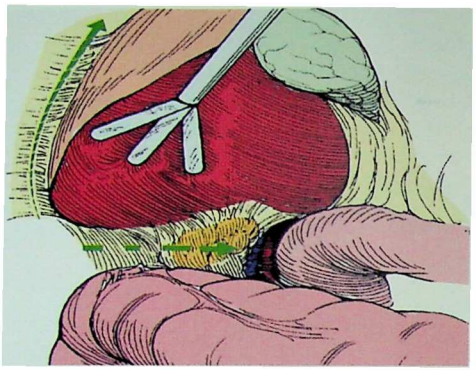

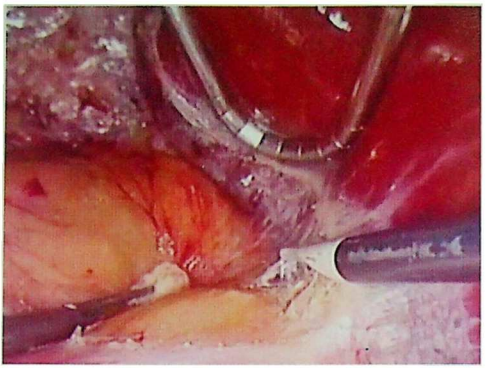

სურათი 12. ღვიძლ-კოლინჯის იოგის და ღვიძლის მარჯვენა სამკუთხა იოგის გადაკვეთა

მთავარი ორიენტირს - ქვემო ღრუ ვენის იდენტიფიცირება, რაც თავის მხრივ მოითხოვს ღვიძლის ზედა მიმართულებით ტრაქციის ფონზე. სუბჰეპატიკური პერიტონეუმის, ღვიძლ-კოლინჯის იოგის და ღვიძლის მარჯვენა სამკუთხა იოგის გადაკვეთას (სურათი 12).

თერმული დისექცია სუბჰეპატიკური პერიტონეუმის ფურცლიდან და მიემართება სამკუთხა იოგისკენ. ღვიძლის მობილიზაცია ქვემო ღრუ ვენის იდენტიფიცირების საშუალებას იძლევა. პერიტონეუმის ფურცლის დისექცია გრძელდება ჯირკვლის მარცხენა მხარეს, ქვემო ღრუ ვენის ლატერალური კიდის გაყოლებით, რაც თირკმელზედა ცენტრალური ვენის იდენტიფიცირების და მისი ლიგირების საშუალებას იძლევა. (სურათი 13)

ოპერაციის ამ ეტაპზე გასათვალისწინებელია თირკმელზედა დამატებითი ვენის შესაძლო არსებობა (შემთხვევათა 5-10%), რომელიც ჯირკვლის ზედა პოლუსიდან მოკლე ფეხით ერთვის შუასაძგიდის მარჯვენა ვენას.

თირკმელზედა ვენების ლიგირების და გადაკვეთის შემდეგ ოპერაცია გრძელდება მარცხენამხრივი ადრენალექტომიის ანალოგიურად.

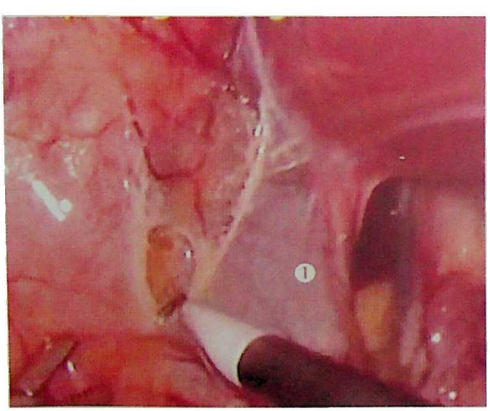

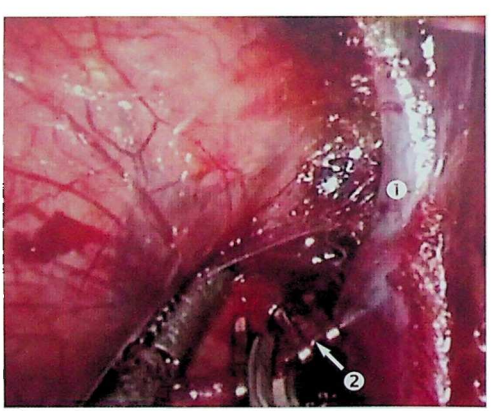

სურათი 13. ქვემო ღრუ ვენის (1) და თირკმელზედა ცენტრალური ვენის (2) მობილიზების ეტაპები

ოპერაციის შემდგომი პერიოდი. ღია მიდგომის ოპერ - აციისაგან განსხვავებით ლაპაროსკოპული ადრენა-ლექტომიის შემდეგ პაციენტებს არ აღენიშნებათ ინტენ-სიური ტკივილი მუცლის არეში, მუცლის კედლის რიგიდობა, ზოგადი დისკომფორტი და არ საჭიროებ-ენ ნარკოტიკული ანალგეტიკების ინექციას. ნაწლავთა პერისტალტიკა აღდგება ოპერაციის შემდგომი პირველი 48 საათის განმავლობაში. პაციენტი საკვების მიღებას იწყებს ოპერაციიდან მეორე დღეს, ხოლო რაც შეეხება ინფუზიურ და ანტიბაქტერიულ თერაპიას, ინიშნება მხოლოდ აბსოლუტური ჩვენებების შემთხვევაში. სტატისტიკური მონაცემებით პაციენტთა სტაციონარში დაყოვნების დრო მერყეობს 1- დან 3 დღემდე.

2007-2012 წლებში აკად. ზ. ცხაკაიას სახ. თორაკო-აბდომინურ კლინიკაში გაკეთდა 13 ლაპაროსკოპული ადრენალექტომია. მარცხენამხრივი ადრენალექტომიის ჩვენებას წარმოადგენდა ადენომა (4), ინციდენტალომა (1) და თირკმელზედა ჯირკვლის კისტის ერთი შემთხვევა. მარჯვენამხრივი ადრენალექტომია შესრულდა ადენომის და ფეოქრომოციტომის სამ-სამ შემთხვევაში, და ერთ შემთხვევაში – თირკმელზედა ჯირკვლის ექინოკოკური კისტის გამო.

ოპერაციის ხანგრძლივობა მერყეობდა 45-90 წთ, ხოლო სტაციონარში დაყოვნების საშუალო მაჩვენებელმა შეადგინა 1,5 დღე. ინტრაოპერაციულ გართულებებს ან კონვერსიის შემთხვევებს ადგილი არ ჰქონია.

ბიბლიოგრაფია

1. მ.მ კილაძე, დ. აბულაძე, თ. ჯიქია, დ. მეტრეველი ზ. რობიტაშვილი. თირკმელზედა ჯირკვლის პათოლოგიების ლაპაროსკოპიული ქირურგიული მკურნალობა. საქართველოს მცირე ინვაზიურ ქირურგთა ასოციაციის I კონგრესის შრომათა კრებული, თბილისი, 2-4 ოქტომბერი, 2008 წ. გვ. 67-68.
2. Kiladze M.M. Laparoscopic transperitonaj adrenalectomy with different adrenal patologies. Abstract book of 12th congress of MMESA, Amman-Jordan,2012;92-93.
3. Kloos RT, Gross MD, Francis IR, et al. Incidentally discovered adrenal masses. Endocr Rev 1995;16:460-484.
4. Strong VE, D'Angelica M, Tang L, et al. Laparoscopic adrenalectomy for isolated adrenal metastasis. Ann Surg Oncol;14:3392-3400.
5. Gagner M, Lacroix A, Bolte E. Laparoscopic adrenalectomy in Cushing's syndrome and pheochromocytoma. N Engl J Med 1992;327:1033.
6. Boylu U, Oommen M, Lee BR, Thomas R. Laparoscopic adrenalectomy for large adrenal masses: pushing the envelope. J Endourol 2009;23:971-5.
7. Castillo OA, Vitagliano G, Secin FP, Kerkebe M, Arellano L. Laparoscopic adrenalectomy for adrenal masses: does size matter? Urology 2008;71:1138-41.
8. Dimas S, Roukounakis N, Kafetzis I, Bethanis S, Anthi S, Michas S, Kyriakou V, Kostas H. Feasibility of laparoscopic adrenalectomy for large pheochromocytomas. JSLS 2007;11:30-3.
9. Duh QY, Siperstein AE, Clark OH, Schecter WP, Horn JK, Harrison MR, Hunt TK, Way LW. Laparoscopic adrenalectomy. Comparison of the lateral and posterior approaches. Arch Surg 1996;131:870-5; discussion 875-6.
10. Eto M, Hamaguchi M, Harano M, Yokomizo A, Tatsugami K, Naito S. Laparoscopic adrenalectomy for malignant tumors. Int J Urol 2008;15:295-8.
11. Heniford BT, Arca MJ, Walsh RM, Gill IS. Laparoscopic adrenalectomy for cancer. Semin Surg Oncol 1999;16:293-306.
12. Hobart MG, Gill IS, Schweizer D, Sung GT, Bravo EL. Laparoscopic adrenalectomy for large-volume (> or = 5 cm) adrenal masses. J Endourol 2000;14:149-54.
13. Kebebew E, Siperstein AE, Clark OH, Duh QY. Results of laparoscopic adrenalectomy for suspected and unsuspected malignant adrenal neoplasms. Arch Surg 2002;137:948-51; discussion 952-3.
14. Kercher KW, Novitsky YW, Park A, Matthews BD, Litwin DE, Heniford BT. Laparoscopic curative resection of pheochromocytomas. Ann Surg 2005;241:919-26; discussion 926-8. Surg Oncol 2003;12:105-2

ნაწილი VI

საზარდულის თიაქრების ლაპაროსკოპული პლასტიკა

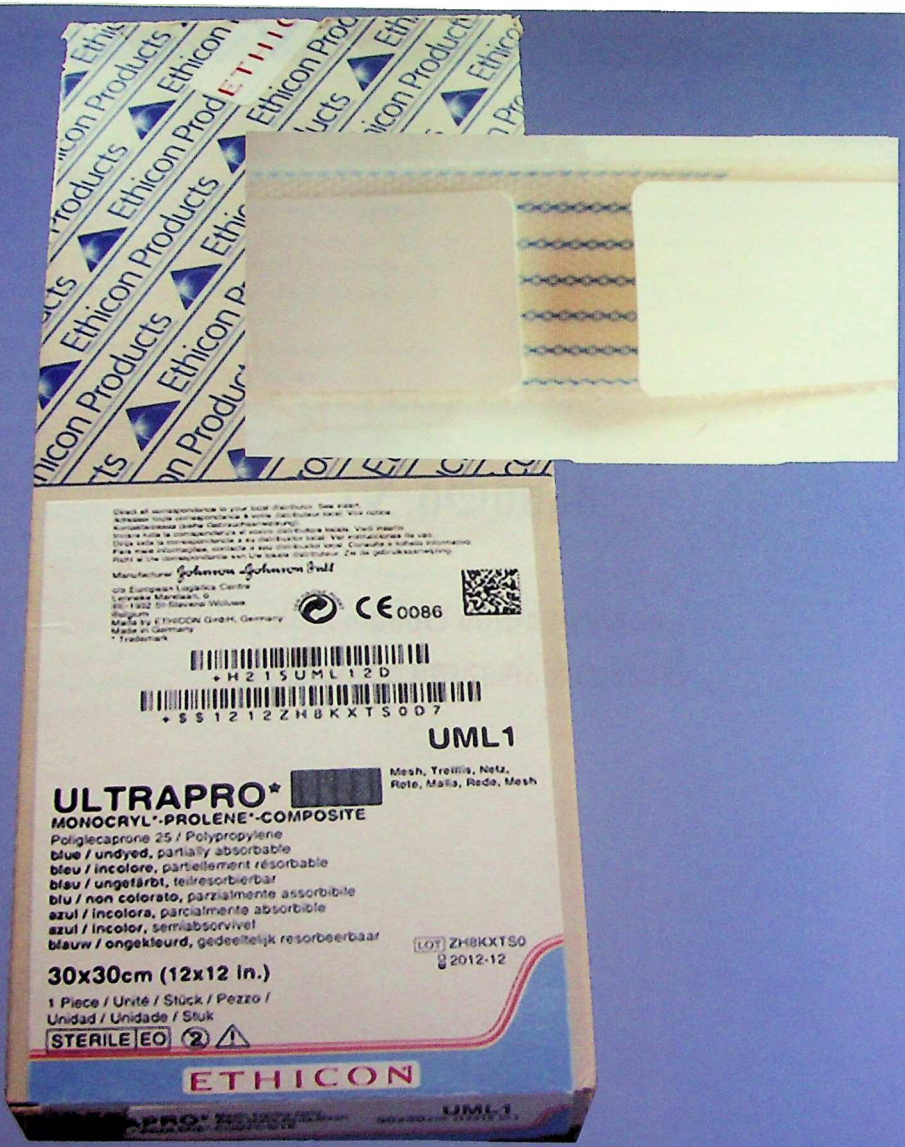

ETHICON®

a Johnson & Johnson company

ლაპაროსკოპული თიაქარპლასტიკა

თ. ჩართოლანი

მუცლის კედლის თიაქარი ყველაზე გავრცელებულ პათოლოგიათა რიცხვს მიეკუთვნება. დედამიწის ყოველი მესამე-მეხუთე მოსასლე პოტენციური თიაქარმატარებელია.

ყოველწლიურად მსოფლიოში დაახლოებით 20 მილიონი თიაქარპლასტიკა კეთდება. მხოლოდ აშშ-ში ყოველწლიურად 28 მლრდ. US $-ის ღირებულების, ერთ მილიონზე მეტი (750 000 საზარდულის, 66 000 ჭიპის, 97 000 პოსტოპერაციული, 25 000 ბარძაყის და 76 000 სხვა ლოკალიზაციის) თიაქარპლასტიკა სრულდება (R.J. Fitzgibbons, A.T. Richards, T.H. Quinn, 2006).

მუცლის კედლის პირველადი თიაქრების 75-80%-ს საზარდულის თიაქრები შეადგენენ, რომელთაგან ირიბი თიაქრების გამოვლენის სიხშირე ორჯერ მეტია, ვიდრე სწორი თიაქრებისა.

საზარდულის თიაქრები უფრო ხშირად ვითარდება მარჯვენა მხარეს და დაავადებულთა 73-75 %-ს მამაკაცები შეადგენენ. ბარძაყის თიაქრები უფრო ხშირად ვითარდება ხანშიშესული ასაკის პაციენტებში და მისი განვითარების რისკი ოთხჯერ მეტია ქალებში, ვიდრე მამაკაცებში. ბავშვთა ასაკში საზარდულის თიაქრების სიხშირე მეტია და მუცლის კედლის გარეთა თიაქრების 92-95 %-ს შეადგენს (Н.И. Кукуджанов, 1966; И.Л. Иоффе, 1968; J.R. De Borde, 1998).

საზარდულის თიაქრების რადიკალური მკურნალობის პირველი მეთოდი, რომელიც დაეფუძნა საზარდულის არხის ქირურგიულ ანატომიასა და დაავადების პათოგენეზს, აღწერილი იყო E. Bassini-ის მიერ. 1887 წელს მან იტალიის ქირურგთა ასოციაციის ყრილობაზე წარმოადგინა მოხსენება რომელიც მოიცავდა 206 საზარდულის თიაქრის მკურნალობის შედეგების დეტალურ ანალიზს დაკვირვების სამწლიან პერიოდში, დაავადების რეციდივის 3,8 %-იანი მაჩვენებლით.

აღნიშნულ მოხსენებას ისტორიული დატვირთვა ჰქონდა, ვინაიდან E. Bassini-ის მეთოდის გამოყენებამდე საზარდულის თიაქრების ქირურგიული მკურნალობის შემდეგ დაავადების რეციდივის მაჩვენებელი პოსტოპერაციული პირველი წლის განმავლობაში 30-40% იყო, ხოლო მომდევნო სამი წლის პერიოდში – უახლოვდებოდა 100%-იან მაჩვენებელს.

თიაქარპლასტიკის პირველი მეთოდის აღწერისა და პრაქტიკული გამოყენების შემდეგ, შემუშავდა საზარდულის არხის როგორც წინა, ასევე უკანა კედლის რეკონსტრუქციის სამოცდაათამდე მეთოდი.

ქსოვილოვანი პლასტიკის მეთოდების სიმრავლის მიუხედავად, მაღალი რჩება დაავადების რეციდივის მაჩვენებლები: პირველადი თიაქრებისთვის ის შეადგენს 10-15 %, რეციდიული თიაქრებისთვის – 35% და მეტი (К.Д. Токсин, 1990; R. Bendavid, 2000; E.R. Condon, L.M. Nyhus, 1989).

სპეციალიზებული ჰერნიოლოგიური კლინიკების მონაცემებით, საზარდულის პირველადი თიაქრების Bassini-ის მეთოდით მკურნალობის შემდეგ დაავადების რეციდივის მაჩვენებელი მერყეობს 2,9-25%-მდე. მხოლოდ ერთეულმა ქირურგებმა და სპეციალიზებულმა კლინიკებმა მიაღწიეს პირველადი თიაქარკვეთის შემდგომ დაავადების რეციდივის დაბალ (2%) მაჩვენებლებს (R. Bendavid, 1998; I.M. Rutkow, 1995).

წმინდა ქსოვილოვანი თიაქარპლასტიკების ისტორიაში საზარდულის თიაქრების ალოპლასტიკური მეთოდებით მკურნალობის საუკეთესო შედეგი – 20 000 პირველადი თიაქარპლასტიკის შემდგომ დაავადების რეციდივის 0,7% და პოსტოპერაციული გართულებების 1 %-იანი მაჩვენებლით – დააფიქსირა და შედეგების ანალიზი გამოაქვეყნა Shouldice-ის კლინიკამ (ტორონტო, კანადა) (D.R. Welsh, M.A. Alexander, 1983).

Earl E. Shouldice-ის (1890-1965) მიერ 1945 წელს შემუშავებული ჰერნიოპლასტიკის მეთოდი – ე.წ. „უწყვეტი მრავალშრიანი პლასტიკა", სადღეისოდაც ყველაზე საიმედო და პოპულარულ მეთოდად რჩება საზარდულის თიაქრების მკურნალობის აუტოპლასტიკურ მეთოდთა შორის.

მეთოდმა საერთაშორისო აღიარება მას შემდეგ მოიპოვა, რაც E. Shouldice-ის გარდაცვალების შემდეგ, მისმა ამერიკელმა კოლეგებმა Edvin Shearburn-მა და Richard Myers-მა 1969 წელს აღწერეს ოპერაციის ტექნიკა და გამოაქვეყნეს Shouldice-ის კლინიკაში ამ მეთოდის გამოყენების ოცწლიანი გამოცდილების დეტალური ანალიზი – Shouldice-ის მეთოდის გამოყენების შემდეგ და - ავადების რეციდივის მაჩვენებელი 0,2-დან 1 %-მდე მერყეობს (J.M. Hay,1995; I.M. Rutkow, 1993).

სამწუხაროდ, Shouldice-ის კლინიკის მიერ მიღწეული დაავადების რეციდივისა და პოსტოპერაციული გართულებების დაბალი მაჩვენებლები მიუწვდომელი დარჩა არა მარტო ზოგადქირურგიული კლინიკებისთვის, არამედ ბევრი ჰერნიოლოგიური ცენტრისთვისაც – A.N. Kingsworth თანაავტორებთან ერთად აღწერს დაავადების რეციდივის 4,6%-იან მაჩვენებელს შოლდაისის პლასტიკის შემდეგ, ხოლო R.G. Panos თანაავტორებთან ერთად – 6,6%-ს.

დაავადების რეციდივის მაღალი მაჩვენებლების გარდა, თიაქარპლასტიკის ტრადიციული მეთოდების გამოყენება ასოცირებულია ისეთ გართულებებთან, როგორიცაა პოსტოპერაციული ნევრალგია, ეპიდიდიმიტი, იშემიური ორქიტი, სათესლე ჯირკვლის ატროფია, ასპერმია, ჭრილობის ინფიცირება და ჰემატომა.

ქსოვილოვანი პლასტიკის ერთ-ერთ მნიშვნელოვან ნაკლად რჩება აგრეთვე, ოპერაციის შემდგომი სრული მედიკო-სოციალური რეაბილიტაციის ხანგრძლივი პერიოდი (Г.М. Рутенбург, 1997; E. Meintosh et al, 1998; W.P. Geis et al, 2000).

გასული საუკუნის დასაწყისიდან თიაქრების მკურნალობის შედეგების გაუმჯობესების მიზნით სსვადასხვა ტექნოლოგიით დამზადებული მრავალი სახის საპროთეზე მასალა იყო შემოთავაზებული, მაგრამ მათი გამოყენება ოპერაციის შემდგომ პერიოდში იწვევდა ისეთ სერიოზულ გართულებებს, როგორიცაა იმპლანტანტის შეუთავსებლობა, ინფიცირება, იმპლანტანტის ფრაგმენტაცია და მისი მიგრირება.

ჰერნიოლოგთა ოპტიმიზმი გამოიწვია ნეილონის სინთეზმა და მისგან დამზადებული საკერი მასალისა და ბადეების ჰერნიოპლასტიკისთვის ადაპტირებამ.

1944 წელს, ფრანგმა ქირურგმა D.E. Aqvuaviva-მ პირველმა შეასრულა საზარდულის თიაქარპლასტიკა ნეილონის ბადის გამოყენებით, ხოლო J. Zagdoun-მა (1959) აღწერა ნეილონის ბადით შესრულებული საზარდულის პრეფასციული თიაქარპლასტიკის საკუთარი მეთოდი, რომელსაც ერთვოდა 1951–1959 წლებში 185 თიაქრის მკურნალობის შედეგების ანალიზი.

ოპტიმიზმის საფუძველს იძლეოდა პოსტოპერაციული პირველი თვეებში პაციენტთა უმრავლესობის დამაკმაყოფილებელი მდგომარეობა და იმპლანტანტთან დაკავშირებული სპეციფიკური გართულებების მკვეთრი კლება. მაგრამ, ექსპერიმენტული და კლინიკური კვლევით დადგინდა, რომ იმპლანტირებიდან 6 თვის შემდეგ ნეილონის ბოჭკოები კარგავდა სიმტკიცეს, განიცდიდა ფრაგმენტაციას და ვითარდებოდა დაავადების რეციდივი (J. Zagdoun, A. Sordinas, 1959).

პროთეზირებადი ჰერნიოპლასტიკის თანამედროვე ერა უკავშირდება F. Usher-ის სახელს, რომელმაც 1958 წელს საზარდულის არხის უკანა კედლის კორექციისთვის გამოიყენა მაღალმოლეკულური პოლიმერებისგან დამზადებული პოლიეთილენის (Marlex) ფირფიტა, რომელიც მოგვიანებით ჩანაცვლებული იყო პოლიპროპილენის ნაქსოვი ბადით და იგივე მასალისგან დამზადებული ძაფით (F.C. Usher, J.P. Ganon et al,1959; F.C. Usher, J.G. Fried, 1959; F.C. Usher, J.E. Allen et al, 1962).

კლინიკურ და ექსპერიმენტულ კვლევაზე დაფუძნებული Usher-ის მეთოდი, რომელსაც ავტორმა უწოდა „Tension Eliminating Hernia Repair", გულისხმობს საზარდულის არხის უკანა კედლის გახსნას, იმპლანტანტის ჩაჭრილ კალთაში სათესლე ბაგირაკის გატარებას, პროთეზის განივი ფასციის უკან, პრეპერიტონულ სივრცეში გაშლა-დაფიქსირებასა და ჭრილობის შრეობრივ დასურვას.

მას შემდეგ, რაც 60-იანი წლების დასაწყისში ახალი თაობის სინთეზური იმპლანტანტების გამოყენებამ პირველი პოზიტიური შედეგები გამოიღო, საზარდულის თიაქრების მკურნალობისთვის შემუშავდა „დაჭიმვისაგან თავისუფალი თიაქარპლასტიკის" მრავალი მეთოდი, რომელთა დაყოფა იმპლანტანტის განთავსების ანატომიური ადგილის მიხედვით შეიძლება სამ ძირითად ჯგუფად (ცხრილი 1).

განსაკუთრებული პოპულარობა მოიპოვა 1989 წელს I.L. Lichtenstein-ის მიერ შემოთავაზებულმა თიაქარპლასტიკის პრეფასციულმა მეთოდმა, რომელსაც ავტორმა უწოდა „დაჭიმვისაგან თავისუფალი თიაქარპლასტიკა".

I. პრეფასციული (Onlay) თიაქარპლასტიკის მეთოდები:
❄ D. Aquaviva (1944)
❄ J. Zagdoun (1951)
❄ I. Lichtestein (1970)
II. პრეპერიტონული (Sublay) თიაქარპლასტიკის მეთოდები:
❄ F. User (1959)
❄ L. Nuhys (1960)
❄ A. Rives (1965)
❄ R. Stoppa (1967)
❄ G. Wantz (1989)
❄ R. Copelo (1968)
❄ F. Ugahary (1998)
❄ R. Kugel (1999)
III. კომბინირებული (Sublay+Onlay) თიაქარპლასტიკის მეთოდები:
❄ A. Gilbert – „ორი ბადე“ (1992)
❄ I. Rutkow – „ბადე+საცობი“ (1993)
❄ A. Gilbert – „PHS- სისტემა“ (1998)
❄ E. Trabucco – „ორი ბადე“ (2002)
❄ Gore-Bioabsorbable Plug – „ბადე+საცობი“ (2005)

ცხრილი 1. „დაჭიმვისაგან თავისუფალი თიაქარპლასტიკის“ მეთოდები
იმპლანტანტის განთავსების ანატომიური ადგილის მიხედვით

პუბლიკაციას „The Tension Free Hernioplasty“ დარ - თული ჰქონდა ამ მეთოდით შესრულებული 1 000 ოპ - ერაციის შედეგების დეტალური ანალიზი, დაავადებ - ის რეციდივის 0%-იანი მაჩვენებლით.

Lichtenstein-ი მიუთითებს, რომ მეთოდის საფუძვ - ელი იყო ამერიკელი ქირურგის – R. Newmen-ის მიერ (1956) აღწერილი ნეილონის ბადის პრეფასციული განთავსებით შესრულებული თიაქარპლასტიკის ტექნიკა და 350 ოპერაციის შედეგების ანალიზი.

საზარდულის თიაქრების ლიხტენშტეინის მეთო - დით მკურნალობის ოცწლიანმა გამოცდილებამ დაად - ასტურა მეთოდის საიმედობა (რეციდივის საშუალო ჩაწ - ვენებელი – 0,1-1%).

ლიხტენშტეინის მეთოდი მისი უნიკალურობის, შედარებით დაბალი თვითღირებულებისა და ოპერაც - იის შესრულების ტექნიკური სიმარტივის წყალობით, დამსახურებულად გადაიქცა საზარდულის თიაქრების კორეგირების ყველაზე პოპულარულ მეთოდად ზოგად - ქირურგიულ კლინიკებში.

საქართველოში, გასული საუკუნის ბოლოს, რამდე - ნიმე ქირურგიულმა კლინიკამ პრაქტიკულად ერთ - დროულად დაიწყო აღნიშნული მეთოდის აპრობაცია (Т. Чартолани, Г. Пипиа, М. Киладзе и др, 2002; А. Антадзе, Р. Магалашвили и др, 2003; ნ. ლომიძე, ი. ჯულაჩავა, 2003; თ. გვენეტაძე, ნ. გრიგოლია და სხვ, 2003; ვ. ანჯაფარიძე, თ. ჩხიკვაძე და სხვ, 2003; ნ. ლეჟავა, მ. ნანეიშვილი და სხვ, 2003).

ვიდეო-ლაპაროსკოპული ქირურგიის დანერგვისა და განვითარების პარალელურად, გასული საუკუნის 90-იან და 90-იანი წლების დასაწყისში ჩატარდა რამდე - ნიმე წარმატებული ცდა, შერწყმულიყო ინგვინურ - ფემორალური არის ლაპაროსკოპული მიდგომა და, უკვე ამოფარებული, საიმედო, საზარდულის არხის უკანა კედლის პრეპერიტონული პლასტიკა.

უნდა აღინიშნოს, რომ ტრანსაბდომინური მიდგომით თიაქრების კორეგირება ახალ კონცეფციას არ წარ - მოადგენს. ტრანსაბდომინური მიდგომით საზარდულის შიდა რგოლის პლასტიკა, თიაქრის პარკის ლიგირებით პირველად აღწერა H.O. Marcy-მ 1878 წელს, ხოლო ბარძაყის ხვრელის პლასტიკა ტრანსაბდომინური მიდგომით – L. Taiti-მ 1883 წელს.

ორივე შემთხვევაში პლასტიკა შესრულდა საშვილოსნოს დანამატებზე ოპერირების პროცესში, როგორც თანმხვედრი ჩარევა.

ინტრააბდომინური მიდგომით საზარდულის თიაქრების მკურნალობას დიდ პროპაგანდას უწევდა G.P. La Roque (1919, 1932), რომლის აზრით, მეთოდი საშუალებას იძლევა განხორციელდეს დეფექტის ლოკალიზაციის ზუსტი ანატომიური დიაგნოსტიკა, თიაქრის პარკის სწრაფი მობილიზაცია და ლიგირება, ჩაჭედილი თიაქრების შემთხვევაში – ნეკროზული ნაწლავის ან ბადექონის უსაფრთხო რეზეცირება.

ტრანსაბდომინურ პრეპერიტონულ თიაქარპლასტი - კას, როგორც საზარდულისა და ბარძაყის თიაქრების მკურნალობის ალტერნატიულ მეთოდს, საფუძველი ჩაუყარა G.L. Cheatle-მ (1920), რომელიც ამ მიზნით იყენებდა ქვედა პარარექტალურ და შუა განაკვეთებს, ხოლო მოგვიანებით Pfannenstiel-ის განაკვეთს.

თიაქრის პარკის მობილიზაციის, რეზეცირებისა და პერიტონეუმის ფურცლის მთლიანობის აღდგენის შემდეგ კეთდებოდა საზარდულის შიდა რგოლის პლასტიკა კვანძოვანი ნაკერებით.

სკროტალური თიაქრების შემთხვევაში ავტორმა პირველმა მოუწოდა საზარდულის შიდა რგოლის დონეზე თიაქრის პარკის ცირკულარული რეზეცირება, ნარჩენი პარკის დატოვებით. მანვე მოუწოდა კონტრლატერალური ინგვინურ-ფემორალური არის აუცილებელი რევიზია, კლინიკურად არადემონსტრირებადი დეფექტის (Unsuspected and Potential Sacs) გამოვ - ლენისა და კორეგირების მიზნით.

აღნიშნული მეთოდის პოპულარიზაციაში განსაკუთრებული წვლილი მიუძღვის A. Henry-ს (1936), რო - მელიც პრეპერიტონულ მიდგომას იყენებდა ბარძაყის ორმხრივი და საზარდულის თავისუფალი თიაქრების კორეგირების მიზნით. W. Mikkelsen-მა და S.Berne-მ 1954 წელს აღწერეს ე.წ. Henry/Chalte-ის მიდგომით ბარძაყის თიაქრების კორეგირების 113 შემთხვევა, 0%-იანი რე - ციდივის მაჩვენებლით. მეთოდმა კუთვნილი ადგილი გასული საუკუნის 50-იანი წლების ბოლოს დაიკავა, მას შემდეგ, რაც L.M. Nyhus-მა და თანაავტორებმა აღწერეს საზარდულის თიაქრების პრეპერიტონული პლასტი- კის საკუთარი მეთოდი.

თანამედროვე ქირურგებიდან საზარდულის შიდა რგოლის ინტრააბდომინურ პლასტიკას ერთ-ერთი პირველი მიუბრუნდა R. Ger-ი, რომელმაც 1982 წელს საზარდულის შიდა რგოლის დასახურად გამოიყენა უჟანგავი ლითონისგან დამზადებული სპეციალური სამაგრი – სტეპლი.

R. Ger-ი იყო პირველი ქირურგი, რომელმაც ლაპა- როსკოპული კონტროლით წარმატებით შეასრულა შიდა რგოლის პლასტიკა ექსპერიმენტშიც და კლინიკაშიც.

ლაპაროსკოპულმა თიაქარპლასტიკამ გაიარა განვითარების გარკვეული ეტაპები და დროის მოკლე მონაკვეთში ექსპერიმენტული პროცედურიდან გარდაიქმნა თიაქრების რეკონსტრუქციის ერთ-ერთ საიმედო და პოპულარულ მეთოდად.

სადღეისოდ მოწოდებულია საზარდულის თიაქრების ლაპაროსკოპული პლასტიკის ექვსი ძირითადი ტიპის ოპერაცია:

1. **ლაპაროსკოპული თიაქარპლასტიკა ლატერალური ნაკერებით** – R. Ger-ის მიერ მოწოდებული რეკონსტრუქციული ოპერაცია, მიმართული მხოლოდ შიდა რგოლის პლასტიკაზე.

მეთოდი გულისხმობს საზარდულის შიდა რგოლის დიამეტრის დავიწროებას – საზარდულის შიდა რგოლის ქვედა ლატერალური კიდე (საზარდულის იოგი) კვანძოვანი ნაკერებით ეკერება რგოლის ზედა კონტრლატერალურ კიდეს, რომელიც თავისუფალია სისხლძარღვოვანი და ნერვული სტრუქტურებისგან.

მეთოდის კლასიკური ვარიანტის მიხედვით, პლას - ტიკა სრულდება ინტაქტურ საზარდულის შიდა რგოლზე – პერიტონეუმის ფურცლის დისექციის, თიაქრის პარკის მობილიზაციისა და მაღალი ლიგირების გარეშე. თუმცა მოგვიანებით, უპირატესობა მიენიჭა პერიტონეუმის დისექციით შესრულებულ მეთოდიკას – თიაქრის პარკის ლიგირების და რგოლის პლასტიკის შემდეგ, სრულდება ჩაჭრილი პერიტონეუმის ფურცლის მთლიანობის აღდგენა.

მეთოდის გამოყენების პირველმა შედეგებმა და ოპერაციის ჩვენების ვიწრო დიაპაზონმა (შიდა რგოლის მაქსიმალური ზომა 2 სმ) შეზღუდა მისი გამოყენება მოზრდილი ასაკის პაციენტებში (B.V. Macfayden, M.E. Arregui, J.D. Corbit, 1993).

რიგი ავტორების მიერ აღნიშნული ტექნიკა გამოიყენება ტრანსაბდომინურ პრეპერიტონულ თიაქარპლასტიკასთან კომბინაციაში, როგორც პლასტიკის პირველი ეტაპი, როდესაც ადგილი აქვს განივი ფასციის სრულ უკმარისობას და ბადის იმპლანტაციამდე უპირატესობა ენიჭება თიაქრის კარის კიდეების ვერტიკალურ დაახლოებას (E. Arregui et al, 1992; I.M. Dion, 1993).

სამაგიეროდ, საზარდულის შიდა რგოლის პლასტიკამ, რომელიც ბოლო წლებში მოიხსენიება როგორც „ლაპაროსკოპული თიაქარპლასტიკა ლატერალური ნაკერებით", დიდი პოპულარობა მოიპოვა პედიატრიაში და როგორც საზარდულის თიაქრების მკურნალობის რადიკალური მეთოდი, დღემდე წარმატებით გამოიყენება (О.Я. Поварин и др, 2001; Г.М. Рутенбург, 2001; P. Motupet et al, 1999; F. Schier, 2002; A. Schafmayer et al, 1993).

2. **ლაპაროსკოპული თიაქარპლასტიკა ბადის ერთი ან მეტი ნაჭრის გამოყენებით** – რეკონსტრუქციული ოპერაციაა, რომელიც გულისხმობს საზარდულის შიდა რგოლის სინთეზური საცობით ობლიტერირებასა და დეფექტის პერიმეტრზე იმპლანტანტის მეორე ნაჭრის ფიქსირებას.

მეთოდი პირველად, ერთმანეთისგან დამოუკიდებლად, ორმა ქირურგიულმა ცენტრმა აღწერა 1991 წელს (L. Schultz, J. Craber et al, 1991; J. Corbit, 1991), რის გამოც მეთოდი ხშირად მოიხსენიება Schultz-Corbit-ის სახელწოდებით.

ოპერაციის არსი მდგომარეობს შემდეგში: ინგვინურ-ფემორალური დეფექტის ვიზუალიზაციის შემდეგ, საზარდულის შიდა რგოლის ზედა კიდეზე პერიტონეუმის ფურცელი 5-7 სმ-ზე იკვეთება განივი მიმართულების განაკვეთით. დეფექტის პერიმეტრზე განივი ფასციის მობილიზაციის და თიაქრის პარკის მუცლის ღრუში ინვაგინირების შემდეგ, შიდა რგოლი „იჭედება" სიგარის მაგვარად დახვეული იმპლანტანტით, რომლის გრძივი ზომა დამოკიდებულია თიაქრის სახეზე, ხოლო სიგანე – დეფექტის დიამეტრზე. დახვეული საცობი უნდა შეიცავდეს სულ მცირე 3-4 რგოლს. ცილინდრული საცობი ფორმირდება 2,5×15,0 სმ ზომის პოლიპროპილენის ბადისგან (M.Sailors et al, 1993).

საცობი კვანძოვანი ნაკერებით ან სტეპლერებით ფიქსირდება დეფექტის პერიმეტრზე. განივ ფასციაზე ბადის მეორე ნაჭრის (5,0×8,0 სმ) გაშლა-დაფიქსირების შემდეგ ოპერაცია მთავრდება პერიტონეუმის მთლიანობის აღდგენით.

აღნიშნული მეთოდის მრავალი მოდიფიკაციის პარალელურად, მოწოდებული იყო სხვადასხვა კომპოზიტური სისტემები: ცილინდრული და სოკოსმაგვარი საცობები (A. Hawashli, 1993) და „თვითგაშლადი" ქოლგისებრი პროთეზები (S.M. Himpens, 1992).

მიუხედავად ზემოთქმულისა, Schultz-Corbit-ის მეთოდის გამოყენების პირველსავე სერიების ახლო პოსტოპერაციულ პერიოდში გამოვლინდა დაავადების რეციდივის მაღალი მაჩვენებლები (7-14%), რის გამოც ყველა წამყვანმა პერნიოლოგიურმა ცენტრმა შეწყვიტა მისი გამოყენება და მეთოდი ისტორიის კუთვნილება გახდა (M.M. Nolen et al, 1992; A. Seid, 1992; A. Schafmayer et al, 1993).

3. **ლაპაროსკოპული ინტრაპერიტონული პლასტიკა (IPOM)** – ინგვინურ-ფემორალური მიდამოს რეკონსტრუქცია სინთეზური ბადის ინტრაპერიტონული ფიქსირებით.

მეთოდი, რომლის მრავალი მოდიფიკაცია დღესაც გამოიყენება, პირველად აღწერეს ამერიკელმა ქირურგებმა F.K. Toy-მ და R.T. Smoot-მა 1991 წელს.

ოპერაციის არსია ინტაქტურ ინგვინურ-ფემორალურ არეზე ბიოლოგიურად ინერტული იმპლანტანტის ინტრაპერიტონული ფიქსირება.

ამ ტიპის ოპერაციის შესრულებისას პირველად იყო გამოყენებული თანამედროვე ლაპაროსკოპული თიაქარპლასტიკის ყველაზე მნიშვნელოვანი პრინციპი – მთლიანი ინგვინურ-ფემორალური არის გამაგრება დიდი ზომის სინთეზური ბადით.

აღნიშნული მეთოდი, დაავადების რეციდივის მაღალი მაჩვენებლის (6-11 %) გამო, გამოიყენება შეზღუდულად, ხოლო მრავალ ინსტიტუტში, პირველი შედეგების მიღების შემდეგ, თავი შეიკავეს მისი შემდგომი გამოყენებისგან (L. Sarli et al, 1997; R. Fitzgibbous et al, 1994; K.A. Le Blanc et al, 1993).

4. **ლაპაროსკოპული „ანატომიური ჰერნიოპლასტიკა"** – გულისხმობს თიაქრის პარკის მობილიზაციასა და მოკვეთას, პოლიპროპილენის ბადით საზარდულის არხის ობლიტერირებას და განივი კუნთისა და განივი ფასციის მიკერებას ილეო-პუბიკურ ტრაქტთან (საზარდულის და კუპერის იოგი).

მეთოდი, რომელიც M.M. Gazayerli-ს მიერ აღწერილი იყო 1992 წელს და დართული ჰქონდა 14 შემთხვე-

ვის ანალიზი, მოიხსენიება „ანატომიურ ჰერნიოპლასტიკად". მეთოდი თეორიულად მიმზიდველია, მაგრამ პროცედურა ტექნიკურად ძნელი შესასრულებელია (თავად ავტორი ოპერაციის მსვლელობისას ორ შემთხვევაში გადავიდა ღია პლასტიკაზე), რის გამოც მეთოდმა ფართო გამოყენება ვერ ჰპოვა.

5. **ლაპაროსკოპული ტრანსაბდომინური პრეპერიტონული პლასტიკა (TAPP)** – გულისხმობს პერიტონეუმის ფურცლისგან გაშიშვლებულ ინგვინურ-ფემორალურ არეზე „სინთეზური სასურავის" გაშლადაფიქსირებას, პერიტონეუმის ფურცლის მთლიანობის აღდგენით.

მეთოდი, რომელიც პირველად კანადელმა ქირურგებმა Y.M. Dion-მა და J. Morin-მა აღწერეს 1992 წელს და შემდგომ მოწოდებული იქნა სხვა ავტორების მიერაც, დღემდე რჩება საზარდულის თიაქრების ლაპაროსკოპული მკურნალობის ერთ-ერთი ყველაზე პოპულარულ მეთოდად (S. Eubanks et al, 1993; N. Katkhouda et al, 1993; J. Corbit, 1993; M.E. Arregui et al, 1992).

ერთი შეხედვით მცირე ტექნიკურმა ცვლილებებმა – საზარდულის არხის უკანა კედელზე იმპლანტანტის პირდაპირ დაფარებამ და ბადის „ანატომიურმა" ფიქსირებამ, მეთოდის გამოყენების პირველსავე სერიებში რეციდივის მაჩვენებელი 1 %-ზე დაბლა დაიყვანა (S. Said et al, 1993; J. Corbit, 1993; Y.M. Dion, 1993; G.F. Begin, 1993; M. Brith at al, 1996).

6. **ტოტალური ექსტრაპერიტონული პლასტიკა (TEP)** – TAPP-ის იდენტური რეკონსტრუქციული ოპერაცია, იმ განსხვავებით, რომ პროთეზის განთავსება სრულდება ხელოვნურად შექმნილ ექსტრაპერიტონულ სივრცეში.

TEP (Total Extraperitoneal Hernioplasty) პირველად აღ - წერილი იყო J.B. Mckernan-ის და H.L. Laws-ის მიერ 1992 წელს, ხოლო შემდგომ, სხვა ავტორთა ჯგუფების მიერ (G.S. Ferzeli et al, 1992; H.C. Hofman, A.W. Traveso, 1993; J. Maciej et al, 1994).

მსგავსად TAPP-ისა, მეთოდი რეციდივის დაბალი მაჩვენებლებით სასიათდება (0-1 %) (C.G. Posta et al, 1997; R.V. Cohen et al, 1998; G. Lucas et al, 1999).

ამრიგად, საზარდულის თიაქრების მკურნალობის მიზნით თანამედროვე სინთეზური იმპლანტანტების გამოყენებით შესრულებულმა „დაჭიმვისაგან თავისუფალი" თიაქარპლასტიკის როგორც ღია მიდგომის, ასევე ენდოსკოპიურმა მეთოდებმა რადიკალურად შეამცირეს დაავადების რეციდივისა და გართულებების საერთო რაოდენობა.

მსხვილი ჰერნიოლოგიური და ქირურგიული ცენტრების მიერ გამოქვეყნებული სტატისტიკური მონაცემების მეტაანალიზის მიხედვით, საზარდულის თიაქრების მკურნალობისთვის ძირითადად გამოიყენება ქსოვილოვანი და პროთეზირებადი თიაქარპლასტიკის შემდეგი მეთოდები (ცხრილი 2):

	I ჯგუფი	II ჯგუფი	III ჯგუფი	IV ჯგუფი	V ჯგუფი
მეთოდი	Shouldice	Lichtenstein	Trabucco Rutkow-Robbins PHS Gore-absorbal Plug	Rives Stoppa Ugahary Kugel	TAPP TEP
მიდგომა	ღია				ლაპარასკოპული
იმპლანტანტი	არა	ბადე			
იმპლანტანტის ლოკალიზაცია	–	პრეფასციალური	კომბინირებული	პრეპერიტონული	

ცხრილი 2. საზარდულის თიაქარპლასტიკის ყველაზე პოპულარული მეთოდები

აღსანიშნავია, რომ საქართველოში საკმაოდ სწრაფად მოხდა საზარდულის თიაქრების მკურნალობის ტრადიციული მეთოდების ჩანაცვლება პროთეზირებადი პლასტიკის ღია მეთოდებით. ლაპაროსკოპულმა თიაქარპლასტიკამ კი სხვადასხვა მიზეზთა გამო ვერ მოიპოვა სათანადო პოპულარიზაცია და გამოიყენება მხოლოდ ერთეული ქირურგების მიერ (T. Chartolani, 2001; თ. ჩართოლანი, დ. აბულაძე, 2008).

2003-2004 წელს აშშ-ში, I. Rutkow-ის, P. Phillip-ის და M. Shadduk-ის მონაცემებით, საზარდულის თიაქარპლასტიკების 14-15% შესრულდა ლაპაროსკოპული მეთოდებით (TAPP/TEP), 79-80% – ღია პროთეზირებადი თიაქარპლასტიკის მეთოდით (Lichtenstein, Rutkow, Trabucco, Kugel, PHS) და მხოლოდ შემთხვევათა 5-7% – ქსოვილოვანი პლასტიკის მეთოდებით.

ვენტრალური თიაქრები მუცლის კედლის პირველადი თიაქრების 25-27%-ს შეადგენს. მათგან ყველაზე ხშირად გვხვდება ჭიპის, პარაუმბილიკური და ეპიგასტრული თიაქრები (S. Langer, J. Christiansen, 1999; T.A. Santora, J.J. Roslyn, 1993).

ჭიპის თიაქრები უმეტესად აღინიშნება ქალებში (70-75%) და თეთრი ხაზის ანატომიური თავისებურების გამო, 20-25%-ში კომბინირებს პარაუმბილიკალურ თიაქრებთან ან 50-60 %-ში სწორი კუნთების დიასტაზთან (К.Д. Тоскин, В.В. Жебровский, 1990).

გამოვლენის სიხშირით ჭიპის თიაქრები მხოლოდ საზარდულის და პოსტოპერაციულ თიაქრებს ჩამორჩება. ბოლო წლების სტატისტიკა მიანიშნებს ამ ტიპის თიაქრების რაოდენობის აშკარა მატებას.

გავრცელებულია მცდარი მოსაზრება, რომ ჭიპის და პარაუმბილიკური თიაქრების მკურნალობის საკითხი გადაწყვეტილია, მაშინ, როდესაც რიგ ავტორთა მონაცემებით, ამ ტიპის თიაქრების ქსოვილოვანი პლასტიკის მეთოდებით მკურნალობის შედეგები ბევრად უარესია, ვიდრე საზარდულის და ბარძაყის თიაქრებისა (O.M. Askar,1978; .P. Amid et al,1996; A. Arroyo et al, 2001).

ჭიპისა და პარაუმბილიკური თიაქრების აუტოპლასტიკური მეთოდებით კორეგირების შემდეგ დაავადების რეციდივი ძალიან მაღალია და სხვადსხვა ავტორთა მონაცემებით 11-58%-ს შეადგენს (G. Campanelli, 2004; A.A. Musca, 1967; S.N. Sinham, 2001).

ეპიგასტრული თიაქრები ვითარდება თეთრი ხაზის დეფექტიდან და შემთხვევათა 20 %-ში მულტილოკა - ლიზებისაა. ამ ტიპის თიაქრები შეადგენენ პირველადი თიაქრების 5 %-ს და სამჯერ უფრო ხშირად გვხვდება მამაკაცებში, ვიდრე ქალებში.

თეთრი ხაზის დეფექტის მაქსიმალური ზომა აღწევს 4-5 სმ-ს, მაგრამ უმეტეს შემთხვევაში თიაქრის კარის დიამეტრი 1 სმ-ზე ნაკლებია და შეიცავს მხოლოდ ჩაჭედილ პრეპერიტონულ ცხიმს.

კაცებში ეპიგასტრული თიაქრები უფრო ხშირად ვლინდება ახალგაზრდა ასაკში, ხოლო ქალებში – განმეორებითი მშობიარობის შემდეგ.

ეპიგასტრული თიაქრების აუტოპლასტიკური მეთოდებით კორექციის შემდეგ დაავადების რეციდივის საშუალო მაჩვენებელი 10-15 %-ია.

Linea Semilunaris–ის საპროექციო არეში, სწორი კუნთის კალთის ლატერალურად ლოკალიზებული დეფექტები (სპიგელის თიაქარი) არცთუ ისე ხშირად გვხვდება. დეფექტის კორეგირება სრულდება როგორც აპონევროზული დუბლიკატურის შექმნით, ასევე ალოპლასტიკური მეთოდებით (თ. ჩართოლანი, გ. ხორბალაძე, ჰ. ჩაფიძე, 2008; M. Hamot, 2007; G. Campanelli, 2004).

მიუხედავად პლასტიკის მეთოდისა, სპიგელის თიაქრის კორეგირების შემდგომ, დაავადების რეციდივი ვითარდება იშვიათ შემთხვევებში.

ლუმბალური თიაქარი, რომელიც ლოკალიზდება მუცლის უკანა კედელზე, წარმოადგენს საკმაოდ იშვიათ პათოლოგიას და ლიტერატურაში აღწერილია სულ რამდენიმე ასეული შემთხვევა (B.T. Heniford et al, 1997; C.T. Bombeck, L.M. Nyhus, 1980).

პოსტოპერაციული თიაქრები ვითარდება წარმოებული ლაპაროტომიების შემთხვევათა 5-15 %-ში და უმეტესად ვლინდება ოპერაციიდან ორი-სამი წლის მანძილზე (R.T. Lewis et al, 2000; C.D. George et al, 1986; M. Mudge et al, 1985).

მუცლის ღრუს ორგანოების ქირურგიის ინტენსიურმა განვითარებამ და წარმოებული ლაპაროტომიების რაოდენობის მკვეთრმა მატებამ განაპირობა პოსტოპერაციული თიაქრების რაოდენობის ზრდა.

National Center for Health Statistics-ის მონაცემებით, ა.შ.შ-ში წელიწადში კეთდება დაახლოებით 4-5 მლნ ლაპაროტომია და ყოველწლიურად ვითარდება 400-500 ათასი პოსტოპერაციული თიაქარი, რომელთაგან მხოლოდ 30% (!) კორეგირდება გეგმიური თიაქარპლასტიკით. M. Franz-ის და M. Kuhn-ის მონაცემებით, აშშ-ში 2000 წელს 200 000-მდე პოსტოპერაციული თიაქრის პლასტიკა გაკეთდა, ხოლო ნიდერლანდებში, სადაც ყოველწლიურად კეთდება 100 000 ლაპაროტომია – 39 000 პოსტოპერაციული თიაქრის კორეგირება (Prismant Utrecht the Netherlands: Dutch Nathional Mrdical Registration; 2000).

პოსტოპერაციული თიაქრების მკურნალობა აბდომინური და პლასტიკური ქირურგიის განსაკუთრებულ პრობლემას წარმოადგენს. ამ ტიპის თიაქრების კორეგირების შემდგომ პოსტოპერაციული გართულებებისა და დაავადების რეციდივის მაჩვენებლები სხვა ნოზოლოგიის თიაქრებთან შედარებით, უფრო მაღალია: თუ პირველადი ვენტრალური თიაქრებისთვის დაავადების რეციდივის მაჩვენებელი 10-20%-მდეა, პოსტოპერაციული და რეციდიული ვენტრალური თიაქრების შემთხვევებში ეს მაჩვენებელი 30-60 %-მდე იზრდება (И. Рольщиков, 2001; B. Adey, 1998; R. Luijendijk, 2000).

პოსტოპერაციული თიაქარი წარმოადგენს არა მარტო მუცლის კედლის ლოკალურ პათოლოგიას, არამედ რთულ პოლიეთიოლოგიურ დაავადებას, რომელსაც ხშირად თან ახლავს შინაგანი ორგანოების ფუნქციებ - ის მნიშვნელოვანი დარღვევები.

პოსტოპერაციული თიაქრით დაავადებულთა 50-60 %-ს შეადგენენ ხანშიშესული და მოხუცთა ასაკის პაციენტები, კონტინგენტი, რომლებშიც, როგორც წესი, გამოხატულია ისეთი თანმხვედრი დაავადებები, როგო - რიცაა ათეროსკლეროზი, ჰიპერტონული და გულის იშ - ემიური დაავადებები, ფილტვის ქრონიკული დაავადებები, შაქრიანი დიაბეტი, III-IV ხარისხის სიმსუქნე, ნაწლავთა ნაწილობრივი გაუვალობა და სხვა (М. Черенько, Я. Фелештиншский, 1991; В. Шапошников, 2000).

პოსტოპერაციული თიაქრების 70-75 %-ს შეადგენს შუა ხაზზე ლოკალიზებული თიაქრები, ხოლო ზედა-გვერდითი (პარაკოსტალური) და ქვედა-გვერდითი (ლუმბოტომია, აპენდექტომია და სხვა) განაკვეთების შემდგომ განვითარებული თიაქრები, შეადგენენ 13-15 და 18-20 %-ს (И.М. Рольщиков и др, 2001; В.Н. Янов, 1974; T. Chartolani, G. Pipia, G. Khorbaladze et al, 2007; L.M. Nyhus et al, 1998).

პოსტოპერაციული თიაქრის წარმოშობის მიზეზები მრავალგვარია და, ძირითადად, ქსოვილთა რეგენე - რაციის უნარის დაქვეითებას უკავშირდება. პოსტოპე - რაციული თიაქრების განვითარებაში დიდ როლს თა - მაშობს შემდეგი ფაქტორები: პათოლოგიური სიმსუქ - ნე, ინტრაბდომინური და ჭრილობის ინფექციები, ანამნეზში სტეროიდების, ქიმიო ან სხივური თერაპიის გა - მოყენება, განმეორებითი მუცელკვეთა ძველი ჭრილობიდან, ჭრილობის ჰემატომა, ჭრილობის არასწორი დრენირება, არასრულყოფილი ნაკერები, ანატომიურად შეუსაბამო ქსოვილების ერთმანეთთან მიკერება, ჯვარედინი განაკვეთები, ჭრილობის ზედმეტად დაჭიმვა, ნაადრევი მძიმე ფიზიკური დატვირთვა და სხვ.

ცხადია, ლაპაროტომიის შემდგომ ჭრილობის პირ - ველადი დახურვის ტექნიკურ ასპექტებს დიდი მნიშვნელობა აქვს, ვინაიდან მათ უგულებელყოფას ყველა შემთხვევაში მივყავართ კუნთ-აპონევროზული დეფექტის ჩამოყალიბებამდე. სამწუხაროდ, თანამედროვე საკერი მასალით და ტექნიკური წუნის გარეშე შესრულებული ოპერაციის შემდგომაც აღინიშნება მუცლის კედლის პოსტოპერაციული თიაქრების განვითარება.

რიგი ავტორებისა რისკის ჯგუფის პაციენტებში (მორბიდული სიმსუქნე, განმეორებითი მუცელკვეთა, სტომის ლიკვიდაცია და სხვა) პოსტოპერაციული თიაქრების წარმოქმნის საპროფილაქტიკოდ მოუწოდებენ კუნთ-აპონევროზული ჭრილობის მთლიანობის აღდგენას უწყვეტი ნაკერით და პრეფასციულად სინთეზური ბადის იმპლანტირებას (C. Gutierrez et al, 2003; L.A. Israelson, 2005).

ვენტრალური თიაქრების ქირურგიული მკურნალობის პირველი მეთოდი William J. Mayo-ს მიერ იყო წარმოდგენილი 1901 წელს ამერიკის ქირურგთა ასოციაციის კონგრესზე. მანვე 1903 წელს გამოაქვეყნა ჭიპის თიაქრის 25 შემთხვევის ამ მეთოდით მკურნალობის შედეგები, დაავადების რეციდივის 0% მაჩვენებლით.

Mayo-ს მეთოდი – კუნთ-აპონევროზული დუბლიკატურით თიაქრის კარის ლიკვიდირება – საუკუნეზე მეტია, რაც წარმოადგენს ყველაზე გავრცელებულ თიაქარპლასტიკის მეთოდს, რომელიც გამოიყენება არა მარტო ჭიპისა და ეპიგასტრული, არამედ პოსტოპერაციული თიაქრების კორეგირებისთვისაც. იმავდროულად, Mayo-ს მეთოდი წარმოადგენს ვენტრალური თიაქრების მკურნალობისთვის მოწოდებული ქსოვილოვანი პლასტიკის თითქმის ყველა მეთოდის საფუძველს.

XX საუკუნის 60-იანი წლების დასაწყისში მაღალმოლეკულური პოლიმერებისაგან დამზადებული იმპლანტატების გამოყენებით შესრულებული საზარდულის თიაქარპლასტიკის საუცხოო შედეგებმა განაპირობა პროთეზირებადი თიაქარპლასტიკის სწრაფი ადაპტირება ვენტრალური და პოსტოპერაციული თიაქრების სამკურნალოდ, ხოლო უკანასკნელი 10-15 წლის განმავლობაში ხარისხიანი იმპლანტატების და საკერი მასალის გამოყენებამ ძირეულად გააუმჯობესა ვენტრალური თიაქრების ქირურგიული მკურნალობის შედეგები.

დაავადების რეციდივის მაჩვენებლები, პირველადი ვენტრალური თიაქრების შემთხვევაში, 10-20 %-დან შემცირდა 4-6 %-მდე, ხოლო პოსტოპერაციული და რეციდიული თიაქრების შემთხვევაში, 30-60%-დან 6-10%მდე (M. Mudge, 1985; V.J. Hesselnic,1993; C. Langer at al, 2001).

ვენტრალური და პოსტოპერაციული თიაქრების ღია პროთეზირებადი პლასტიკის შემდგომ დაავადების რეციდივის დაბალ მაჩვენებლებს აღწერენ ქართველი ქირურგები (Т. Чартолани, Д. Пхаладзе и др, 2002; Т. Гвенетадзе, М. Кипадзе и др, 2003; T.Chartolani, G.Pipia et al, 2007; N.Lomidze, I. Gelashvili, 2008;).

სინთეზური იმპლანტანტებისა და დაჭიმვისაგან თავისუფალი პლასტიკის კონცეფციის შერწყმამ მნიშვნელოვნად შეამცირა თიაქარპლასტიკის უკუჩვენებათა ნუსხა. წარმატებული რეკონსტრუქციული ოპერაციების ჩატარება შესაძლებელი გახდა პაციენტთა იმ კონტინგენტში, რომელთა მკურნალობა ქსოვილოვანი პლასტიკის მეთოდებით დაკავშირებული იყო გულფილტვის მწვავე უკმარისობით გამოწვეული ლეტალობის მაღალ რისკთან.

შემუშავებულია და აღწერილი ღია პროთეზირებადი თიაქარპლასტიკის მრავალი მეთოდი და ამ მეთოდების მოდიფიკაცია. იმპლანტანტის განთავსების ანატომიური ადგილის მიხედვით, თიაქარპლასტიკის მეთოდები იყოფა ოთხ ძირითად ჯგუფად:

1. **პრეფასციული (აპონევროზზედა) თიაქარპლასტიკა – Onlay მეთოდი;**

2. **რეტრომუსკულარული-პრეპერიტონული თიაქარპლასტიკა – Sublay მეთოდი;**

3. **ინტრაბდომინური თიაქარპლასტიკა – IPOM მეთოდი;**

4. **თიაქრის კარის პრეპერიტონული თიაქარპლასტიკა – Inlay მეთოდი.**

საუკეთესო მეთოდად ითვლება Sublay ტექნიკა, რომელიც ლიტერატურაში ხშირად მოიხსენიება, როგორც Rives-Stoppa-ს ოპერაცია.

მეთოდი ეფუძნება J. Rives-ის (1985) და R. Stoppa-ს (1987) შრომებს, რომლებმაც აღწერეს პირველადი და პოსტოპერაციული ვენტრალური თიაქრების პროთეზირებადი პლასტიკის საკუთარი მეთოდები, პოლიესთერის ბადის რეტრომუსკულარულ ან პრეპერიტონულ სივრცეში განთავსებით. მეთოდმა განსაკუთრებული პოპულარობა მოიპოვა გასული საუკუნის 90-იანი წლებიდან და დღეისთვის წარმოადგენს მუცლის წინა კედლის დეფექტების რეკონსტრუქციის ყველაზე საიმედო და გავრცელებულ მეთოდს.

პრეფასციული პროთეზირებადი თიაქარპლასტიკა – იმპლანტანტის აპონევროზსა და კანქვეშა ცხიმოვან ქსოვილს შორის განთავსება – ხშირად გამოიყენება აუტოპლასტიკურ ოპერაციებთან კომბინაციაში. როდესაც დეფექტის კიდეების ერთმანეთთან დაახლოება და მთლიანობის აღდგენა შესაძლებელია ქსოვილთა დაჭიმვის გარეშე, პლასტიკის ზონის გასამაგრებლად, პრეფასციულად ფიქსირდება სათანადო ზომის იმპლანტანტი.

შედარებით ახალ და ნაკლებად გავრცელებულ მეთოდს წარმოადგენს ინტრაბდომინური ღია პროთეზირებადი თიაქარპლასტიკა (IPOM).

პროთეზის ინტრაპერიტონული განთავსების კონცეფცია ახალი არ არის, მაგრამ ამ ტიპის თიაქარპლასტიკის შესრულება, მკურნალობის კარგი ახლო და შორეული შედეგებით, შესაძლებელი გახდა 1983 წელის შემდეგ, როცა კომპანია W.L. Gore & Associates-მა მოახდინა პოლიტეტრაფლუოროეთილენისაგან წარმოებული ვასკულარული ენდოპროთეზების ადაპტირება თიაქრების მკურნალობისთვის (D.W. Hamer-Hodges et al, 1985; J.J. Bauer et al, 1987).

ინტრაპერიტონული პლასტიკის, როგორც ღია, ასევე ლაპაროსკოპულმა მეთოდებმა დომინირებული პოზიცია მოიპოვა აშშ-სა და კანადაში. უკანასკნელი წლების განმავლობაში აღნიშნული მეთოდიკა სულ უფრო ხშირად გამოიყენება დასავლეთ ევროპის წამყვან ქირურგიულ ცენტრებშიც. ზოგადქირურგიულ პრაქტიკაში ინტრაპერიტონული პლასტიკის შეზღუდულად გამოყენების ძირითადი მიზეზია ბიოინერტული პროთეზების მაღალი თვითღირებულება.

ვენტრალური და პოსტოპერაციული თიაქრების ენდო-ვიდეოქირურგიული მეთოდებით მკურნალობამ რადიკალურად შეამცირა პოსტოპერაციული გართულებების საერთო რაოდენობა და პაციენტთა სრული მედიკო-სოციალური რეაბილიტაციის ვადები (L.M. Sanders at al, 1999; M.J. Costsnza et al, 1998; M.D. Holzman et al, 1997; K.A. LeBlanc, 1993).

მოწოდებულია ვენტრალური თიაქრების ლაპაროსკოპული პლასტიკის სამი მეთოდი:

1. **ტრანსაბდომინური პრეპერიტონული პლასტიკა (TAPP)** ძირითადად გამოიყენება მუცლის გვერდითი კედლის მცირე ზომის დეფექტების კორეგირების მიზნით (D.S. Bhandarkar at al, 2004; I.N. Mates, 2002; A.M. Woodward et al, 1999). ამ მეთოდის შეზ -

ღუდულად გამოყენების ძირითადი მიზეზებია იმპლანტანტის და მუცელშიდა ვისცერის (ნაწლავის მარყუჟი) უშუალო კონტაქტის მაღალი რისკი და ოპერაციის დიდი ხანგრძლივობა, რაც განპირობებულია პრეპერიტონული დისექციის სირთულით (G. Di Vita et al, 2005; A. Massad et al, 2003; M. Korenkov et al, 2001);

2. **ტოტალური ექსტრაპერიტონული პლასტიკა (TEP)** ოპერაციის შესრულების ტექნიკური სირთულის გამო, გამოიყენება ერთეული ქირურგების მიერ;

3. **ინტრაპერიტონული ბადით პლასტიკა (IPOM)** – იმპლანტანტის პერიტონეუმის ქვეშ განთავსება, არ მოითხოვს პერიტონეუმის ფურცლის დისექციას ან თიაქრის პარკის აუცილებელ ინვაგინირებას მუცლის ღრუში, რაც, თავის მხრივ, მნიშვნელოვნად ამცირებს ოპერაციის ხანგრძლივობას და ნებისმიერი ლოკალიზებისა და ზომის თიაქრების კორეგირების შესაძლებლობას იძლევა.

ვენტრალური და პოსტოპერაციული თიაქრების ლაპაროსკოპული მეთოდით მკურნალობის განსაკუთრებულ კარგ შედეგებს აფიქსირებენ ჩრდილოეთ ამერიკისა და დასავლეთ ევროპის მსხვილი ქირურგიული ცენტრები. მათი მონაცემებით, გართულებათა რაოდენობის მაჩვენებელი შეადგენს 13-15 %-ს, ხოლო დაავადების რეციდივის მაჩვენებელი 0-დან 3,5 %-მდე მერყეობს (G. Melotti, 2006; M. Rosen at al, 2003; K. LeBlanc, 2002; B.T. Heniford et al, 2000).

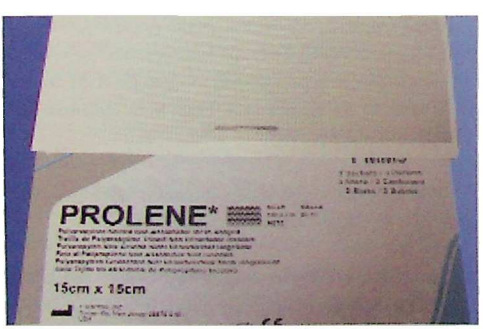

სურათი 1. მაკროფორული იმპლანტანტი PROLENE (Ethicon-Johnson&Johnson)

საიმპლანტაციო ბიომასალების მიმართ წაყენებული ძირითადი მოთხოვნები განისაზღვრება შემდეგი კრიტერიუმებით:

- ფიზიკური თვისებებით უნდა შეესაბამებოდეს საიმპლანტაციო არის ქსოვილებს;
- უნდა იყოს ქიმიურად ინერტული და არ ახასიათებდეს კანცეროგენული მოქმედება;
- არ უნდა იწვევდეს ალერგიულ, ანთებად ან სხვა სახის რეაქციებს;
- უნდა ჰქონდეს საკმარისი სიმტკიცე მექანიკური ზემოქმედების მიმართ და გააჩნდეს საკმარისი ელასტიკურობა;
- უნდა სტერილდებოდეს ადვილად;
- იყოს მისაღები თვითღირებულების.

საპროთეზე მასალის პირველი კლასიფიკაცია მოწოდებული იყო Ph. Amid-ის მიერ 1997 წელს. ავტორი იმპლანტანტებს ყოფს ოთხ ძირითად ჯგუფად:

1. **მაკროფორული იმპლანტანტები,** (ფორის ზომა >75 მიკრონი) – მარლექსი, პროლენი, ათრიუმი, ტრელექსი და სხვ.;
2. **მიკროფორული იმპლანტანტები,** (ფორის ზომა <10 მიკ) – ePTFE, Dual Mesh, ქირურგიული მემბრანა (Surgical Membrane);
3. **მაკროფორული იმპლანტანტები, მულტიფილამენტური ან მიკროფორული კომპონენტებით:** PTFE, ნაქსოვი დაკრონი და ნაქსოვი პოლიპროპილენი (ტეფლონი, მერსილენი, პერფორირებული PTFE, სურჯიპრო);
4. **ბიომასალა სუბმიკროსკოპული ფორებით:** Silstic, Celluguard (პოლიპროპილენის ქსოვილი), მასალა დამზადებული პერიკარდისგან და თავის ტვინის მაგარი გარსისგან.

პირველი ჯგუფის იმპლანტანტებში შემაერთებელი ქსოვილის ჩაზრდის ინტენსივობა მაღალია, ვინაიდან ფორების დიამეტრი აჭარბებს 75 მიკრონს, მათში ადვილად აღწევენ მაკროფაგები და ფიბრობლასტები (15-50 მიკრონი), რაც განაპირობებს ფიბრობლასტურ ინფილტრაციას და შემაერთებელი ქსოვილის განვითარებას. ამ ჯგუფის იმპლანტანტები, რომლებიც დამზადებულია მაღალმოლეკულური პოლიმერებისაგან, თიაქარპლასტიკის ექსტრაპერიტონული მეთოდების შემთხვევაში გამოიყენება (სურათი 1).

სურათი 2. მიკროფორული იმპლანტანტი Soft Tissue (W.L.Gore & Associates, Inc)

II და ნაწილობრივ III ჯგუფის მიკროფორული იმპლანტანტები არ იწვევენ ქსოვილთა ფიბრობლასტურ რეაქციას – არიან ინერტული მუცელშიდა ვისცერის მიმართ. ამ ტიპის პროთეზების გამოყენება რეკომენდებულია ინტრაპერიტონული თიაქარპლასტიკის შემთხვევებში (სურათი 2).

IV ჯგუფის სუბმიკროსკოპული იმპლანტანტები, მათი სუსტი ბიომექანიკური მაჩვენებლების გამო, ნაკლებად გამოსადეგია აბდომინური დეფექტების დასახურად, მაგრამ I ტიპის იმპლანტანტებთან კომბინაციაში შესაძლებელია მათი ინტრაპერიტონული განთავსება.

გასული საუკუნის ბოლოს სამედიცინო ბაზარზე გამოჩნდა სინთეზური ბადეების პრინციპულად ახალი სახეობები, რომლებიც წარმოადგენენ გაუწოვადი მონოფილური და ბიოდეგრადირებადი ბოჭკოების კომბინაციას: „მსუბუქი" ნახევრად გაწოვადი იმპლანტანტები, კოლაგენური წარმოშობის ბიომასალა და სხვა.

მაღალმოლეკულური პოლიმერებისაგან დამზადებული - პროთეზების იმპლანტირება ხშირ შემთხვევებში ასოცირებულია „ჭარბი" ფიბრობლასტური რეაქციით გამოწვეული ჭრილობის ხანგრძლივ სერომებთან, ჭრილობის ინფილტრაციასთან და საიმპლანტაციო არეში წარმოქმნილ უხეშ, არაელასტიკურ ნაწიბურთან. ამ ტიპის იმპლანტანტებისგან განსხვავებით, ნახევრად გაწოვადი ბადეები იწვევენ ნაკლებ ქსოვილოვან რეაქციას და შესაბამისად, მკვეთრად მცირდება სერომების და ჭრილობასთან დაკავშირებული გართულებების შემთხვევები, საიმპლანტაციო არეს ნაწიბური არის ნაზი და ბევრად ელასტიკური (სურათი 3).



სურათი 3. პროლენის (ა) და ულტრაპროს (ბ) ბადეების იმპლანტირების შემდგომი ნაწიბური (Ethicon - Johnson&Johnson)

დიდფორიანი მსუბუქი იმპლანტანტების გამოყენება ქირურგიულ პრაქტიკაში შესაძლებელი გახდა მას შემდეგ, რაც ფირმა Ethicon–მა 1998 წელს შეიმუშავა დამოაწოდა Vipro I, მოგვიანებით კი Vipro II და Ultrapro ნაწილობრივ გაწოვადი იმპლანტანტები.

იმპლანტანტი Vipro II წარმოადგენს ნაწილობრივ გაწოვად მულტიფილამენტურ ბადეს, რომელიც თანაბარი რაოდენობით შეიცავს გაუწოვად პოლიპროპილენის მონოფილამენტურ (PPM) და გაწოვადი პოლიგალაქტინის (Vicryl) ბოჭკოებს (სურათი 4).

პოლიმერი, რომლისგანაც არის დამზადებული პოლიპროპილენის ბოჭკოები, იმ მასალის იდენტურია, რომელიც გამოიყენება PROLENE-ის ძაფების წარმოების დროს. პოლიგალაქტინის ბოჭკოები შეიცავს 90% გლიკოლის მჟავას და 10% რძის მჟავას.



სურათი 4. იმპლანტანტი Vipro II (Ethicon-Johnson&Johnson)



სურათი 5. A. მიკროფორული ბადე
B. დიდფოროვანი „მსუბუქი“ ბადე

სურათი 6. იმპლანტანტი Ultrapro
(Ethicon – Johnson&Johnson)

ანალოგიური კომპონენტებით მზადდება საკერი ძაფი VICRYL-ი, რომელიც განიცდის ჰიდროლიზს და მთლიანად იწოვება 56-70 დღის განმავლობაში.

PROLENE-ის და სხვა მონოფილამენტური ბადეებისაგან განსხვავებით, ამ ტიპის იმპლანტანტებს აქვთ დიდი (Vipro 4-5 მმ, პროლენი <1 მმ) ზომის ფორები და ნაკლები ხვედრითი წონა (სურათი 5).

დღეისთვის ქირურგთა შორის ყველაზე პოპულარულია Ethicon – Johnson&Johnson-ის წარმოების მსუბუქი ბადე Ultrapro, რომელიც შეიცავს პოლიპროპილენისა და პოლიგლეკაპრონის ბოჭკოების თანაბარ რაოდენობას. გაწოვადი კომპონენტის ბოჭკოები ქირურგიული ძაფის MONOCRYL-ის იდენტურია (სურათი 6).

აქვე უნდა აღინიშნოს, რომ ინფიცირებული ჭრილობის შემთხვევაში „მსუბუქი“ იმპლანტანტების გამოყენება დაუშვებელია და უპირატესობა უნდა მიენიჭოს „ინფექციამდგრად“ მაღალმოლეკულურ „მძიმე“ იმპლანტანტების გამოყენებას.

W.L. Gore-ს მიერ მოწოდებული იყო Poly (glycolide: trimethylene carbonate) copolymer (PGA:TMC) დამზადებული კომპოზიტური სისტემა – Surgisis Gold (Cook surgical) (სურათი 7).

ინტრაპერიტონული (IPOM) თიაქარპლასტიკის - თვის ვარგისი იმპლანტანტების სახეობებმა ბოლო



სურათი 7. იმპლანტანტი Surgisis Gold
(Cook surgical)

ბიომასალის სახეობა	პროდუქტის სახელწოდება	მწარმოებელი
ePTFE	DualMesh	WL Gore & Associates, Flagstaff, AZ, USA
ePTFE	DualMesh Plus	WL Gore & Associates, Flagstaff, AZ, USA
ePTFE	DualMesh with holes	WL Gore & Associates, Flagstaff, AZ, USA
ePTFE	DualMesh Plus with holes	WL Gore & Associates, Flagstaff, AZ, USA
ePTFE	Dulex	CR Bard, Cranston, NJ, USA
PPM(2) + ePTFE	Composix	CR Bard, Cranston, NJ, USA
PPM + ePTFE	Composix EX	CR Bard, Cranston, NJ, USA
PPM + ePTFE + POL ring	Composix Kugel	CR Bard, Cranston, NJ, USA
PPM + collagen	Parietene	Sofradim, Villefranche-sur-Saône, France
POL + collagen	Parietex	Sofradim, Villefranche-sur-Saône, France
PPM + HA + CMC	Sepramesh	Genyzme, Cambridge, MA, USA
PPM + PDS(2) + ORC	Proceed	Ethicon, Somerville, NJ, USA

ცხრილი 1. სინთეზური იმპლანტანტები (K. LeBlanc. 2005)
ePTFE: expanded polytetrafluoroethylene; PPM: polypropylene; POL: polyester; HA: hyaluronic acid;
CMC: carboxymethyl cellulose; PDS: polydioxanone; ORC: oxidized regenerated cellulose

წლების განმავლობაში განიცადა ბევრი ცვლილება და სამედიცინო ბაზარზე გამოჩნდა ახალი ტიპის ბიონეიტრალური პროდუქტები.

ამ ტიპის ბიომასალები იყოფა ორ დიდ ჯგუფად – სინთეტიკური და კოლაგენური ტიპის იმპლანტანტებად (ცხრილი 3-4).

კოლაგენის წყარო	პროდუქტის სახელწოდება	მწარმოებელი
ღორის წვრილი ნაწლავის სუბმუკოზა	Surgisis Gold	Cook Surgical, Bloomington, IL, USA
ღორის წვრილი ნაწლავის სუბმუკოზა	FortaPerm	Organogenesis, Canton MA, USA
ღორის წვრილი ნაწლავის სუბმუკოზა	FortaGen	Organogenesis, Canton MA, USA
ღორის ეპიდერმისი	Permacol	Tissue Science Laboratories, Covington, GA, USA
ღორის ეპიდერმისი	Xenmatrix	Brennan Medical, St Paul, MN, USA
Cadaveric dermis	Alloderm	Lifecell, Branchburg, NJ, USA

ცხრილი 2. კოლაგენური იმპლანტანტები (K. LeBlanc. 2005)

ინტრაპერიტონული თიაქარპლასტიკა ძირითადად სრულდება შემდეგი იმპლანტანტების გამოყენებით:

1. **GORE-TEX DUALMESH PLUS Biomaterial with CORDUROY Surface** წარმოადგენს W.L.Gore & Associates-ის უახლესი მოდიფიკაციის იმპლანტანტს. მისი ვისცერული ზედაპირი მიკროფოროვანია (3 მკრ), ხოლო პარიესული ზედაპირის ფოროვნობა გაზრდილია 22 მიკრონამდე და სერომის ინფიცირების საპროფილაქტიკოდ დამატებული აქვს სპეციალური ანტიმიკრობული შრე (სურათი 8).



სურათი 8. GORE - DUALMESH PLUS Biomaterial with CORDUROY Surface (W.L.Gore & Associates, Inc)



სურათი 9. GORE - DUALMESH PLUS Biomaterial with Holes (W.L.Gore & Associates, Inc)

2. **GORE-TEX DUALMESH PLUS Biomaterial with Holes** წარმოადგენს ზემოთ აღწერილი იმპლანტანტის ანალოგს, იმ განსხვავებით, რომ დამატებული აქვს მაკროფორები 5-9 მმ-ის ინტერვალით. (სურათი 9).

3. **COMPOSIX Mesh (CR BARD)** – ორშრიანი კომპოზიტური იმპლანტანტი, რომლის პირველ შრეს შეადგენს პოლიპროპილენი, ხოლო ვისცერალურ ზედაპირს – ePTFE-ს თხელი ფენა.

4. **Parietene da Parietex Mesh (Sofradim)** – კომპოზიტური ბიომასალა დამზადებული პოლიესთერისაგან ან პოლიპროპილენისგან, რომლის ვისცერული ზედაპირი დაფარულია დამცავი გაწოვადი კოლაგენის ფენით. აღნიშნული ტიპის იმპლანტანტები გამოიყენება შეზღუდულად და ძირითადად ევროპაში.

5. **Sepramesh (Genyzme)** იმპლანტანტებში hyaluronic acid და carboxymethyl cellulose ქაფის სახით არის შეკავშირებული პოლიპროპილენის შრესთან, რაც, თავის მხრივ, ზრდის ცელულოზის პოლიმერთან ჩაჭიდების სიმტკიცეს.

6. **Proceed (Ethicon – Johnson&Johnson)** წარმოადგენს ბოლო თაობის სინთეზურ ბიონეიტრალურ იმპლანტანტს, რომელიც შეიცავს ოთხ კომპონენტს – პოლიპროპილენის ნაქსოვი ბადე ორივე მხრიდან ლამინირებულია PDS-ით, ხოლო ბადის ვისცერული ზედაპირი დამატებით დაფარულია ცელულოზის (ORC) შრით (სურათი 10).

სურათი 10. იმპლანტანტი PROCEED (Ethicon – Johnson&Johnson)

იმპლანტანტის ვისცერულ ზედაპირზე განთავსებული ცელულოზის შრის ჰიდროლიზამდე – მის სრულ გაწოვამდე, პოლიპროპილენის ნაქსოვ ბადეში ხდება შემაერთებელი ქსოვილის სრული ჩაზრდა, რაც გამორიცხავს მაღალმოლეკულური პოლიმერებისა და მუცლის ღრუს ორგანოების კონტაქტით გამოწვეულ ფიბრობლასტურ რეაქციას, თავისი მძიმე შედეგებით.

ექსპერიმენტული კვლევით დადგინდა, რომ იმპლანტირებიდან მე-7 დღეს იწყება Proceed იმპლანტანტის ვისცერული ზედაპირის გადაფარვა შემაერთებელი ქსოვილის სუბმიკროსკოპული ფენით – ნეოპერიტონეუმით, ხოლო მე-14 დღეს იმპლანტანტის ვისცერული ზედაპირი მთლიანად გადაფარულია შემაერთებელქსოვილოვანი ნაწიბურით.

იმპლანტირებიდან 90 დღეში იმპლანტანტის PDS და ORC შრეები მთლიანად გაწოვილია და კუნთ-აპონევროზული დეფექტი დაფარულია პოლიპროპილენის (PPM) ბოჭკოებში ჩაზრდილი შემაერთებელქსოვილოვანი ნაზი და მტკიცე ნაწიბურით (სურათი 11).

ცხოველური კოლაგენის ბიოაქტიური საპროთეზე მასალები მოწოდებულია 2002 წლიდან (M.E. Franklin, J.J. Gonzales at al; D.S. Edelman) და დღეისთვის დიდი კლინიკური მასალა არ არის აკუმულირებული.

ამ ტიპის იმპლანტანტებიდან ყველაზე ხშირად გამოიყენება Surgisis Gold, რომელიც წარმოადგენს ღორის სუბმუკოზის ცხრაშრიან პროდუქტს. ამ ჯგუფის იმპლანტანტებს უპირატესობა ენიჭებათ დაბინძურებული საოპერაციო ველის შემთხვევებში.

ამრიგად, შეიძლება ითქვას, რომ თანამედროვე ქირურგია ფლობს თიაქრების რეკონსტრუქციის თეორიულად დასაბუთებულ და პრაქტიკაში ფართოდ აპრობირებულ ღია და ლაპაროსკოპული პროთეზირებადი პლასტიკის მეთოდებს.

დღეისათვის ჰერნიოლოგთა არსენალშია მაღალი ხარისხის მასალისაგან დამზადებული ბადეთა ნაირსახეობა და ყველა წინაპირობაა შექმნილი ნებისმიერი ფორმის მუცლის კედლის თიაქრის წარმატებული კორეგირებისთვის.

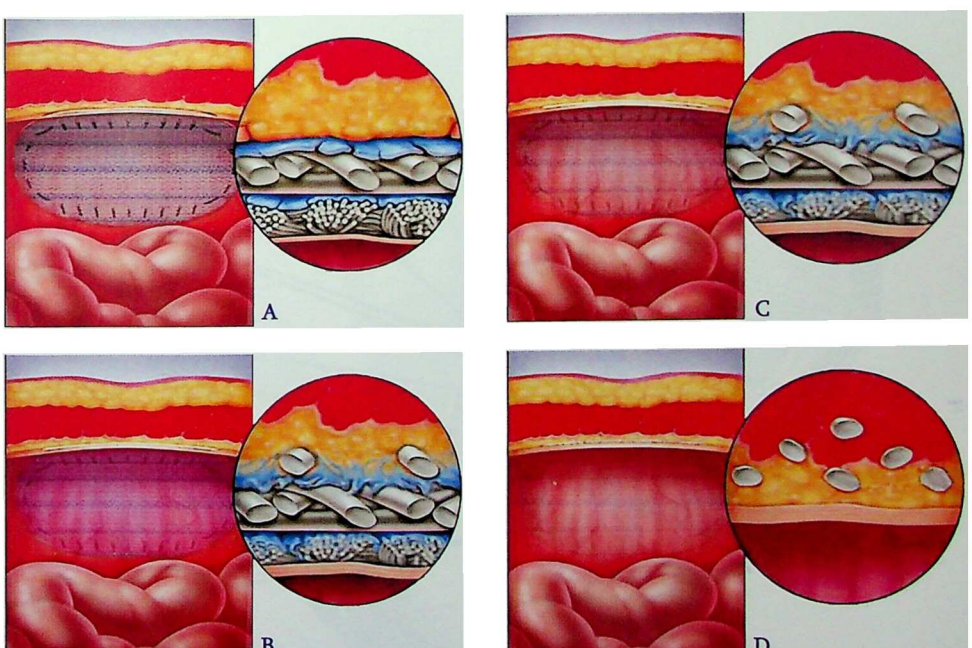

სურათი 11. იმპლანტანტი PROCEED–ის (Ethicon – Johnson&Johnson) ჩაზრდისა და გაწოვის ეტაპები

თიაქარპლასტიკის თანამედროვე მეთოდების უმრავლესობა, მკურნალობის მეთოდის სწორი შერჩევის და ოპერაციის შესრულების ტექნიკური პარამეტრების მკაცრად დაცვის შემთხვევაში, სრულად პასუხობს დღეგანდელი ჰერნიოლოგიის კონკრეტულ მოთხოვნებსა და ამოცანებს:

- ❄ თიაქრის რეკონსტრუქცია
- ❄ დაავადების რეციდივის განვითარების პრევენცია
- ❄ ოპერაციული ტრამვის შემცირება
- ❄ ოპერაციის მარტივად შესრულების შესაძლებლობა
- ❄ პოსტოპერაციული ტკივილის და დისკომფორტის შემცირება
- ❄ გართულებების პრევენცია და შრომისუნარიანობის სწრაფი აღდგენა
- ❄ ოპერაციის თვითღირებულების და საწოლდღეების შემცირება

საზარდულის ლაპაროსკოპული თიაქარპლასტიკა

თ. ჩართოლანი

თითქმის არცერთ ენდოსკოპიური ოპერაციისას ქირურგი არ ხვდება ისეთ „უცსო" ლაპაროსკოპულ ანატომიას, როგორიცაა ინგვინურ-ფემორალური არის „უკანა-წინა" ანატომია. ამდენად, აუცილებელია აღნიშნული არის, მისი სტრუქტურების, მათი მიმდევრობის ზუსტი ტოპოგრაფიის „ჩაბეჭდვა" გონებაში. ლაპაროსკოპიისას ქირურგი ყველა ანატომიურ დეტალს მონიტორზე გადიდებულ ორგანზომილებიან გამოსახულებად აღიქვამს, ხოლო ოპტიკის პოზიციის მცირედი შეცვლითაც კი (მით უფრო – 300 ხედვის მქონე ოპტიკით), მკვეთრად იცვლება ინგვინურ-ფემორალური არის ლაპაროსკოპული ხედი, რამაც შეიძლება გამოიწვიოს ქირურგის დეზორიენტაცია.

უსაფრთხო და ეფექტური თიაქარპლასტიკის ჩატარება მხოლოდ ანატომიური სტრუქტურების ზუსტი და სწორი იდენტიფიკაციის პირობებშია შესაძლებელი.

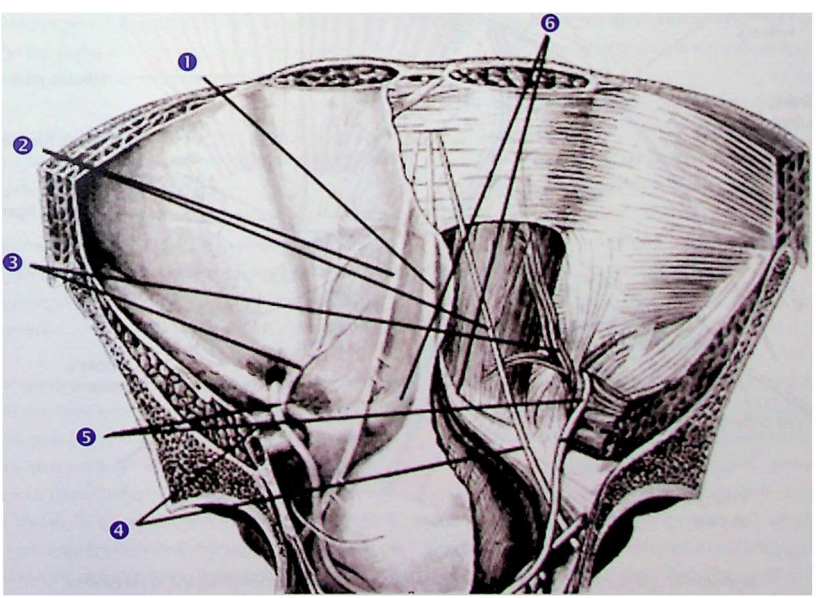

სურათი 1. საზარდულის ლაპაროსკოპული ანატომია რ.დ. სინელნიკოვის მიხედვით

რ.დ. სინელნიკოვის მიხედვით, ინგვინურ-ფემორალური არის ლაპაროსკოპული ანატომია „შიდა-გარე" მიმართულებით, წარმოდგენილია სურათ 1-ზე. პირველ ორიერნტირს წარმოადგენს შემაერთებელქსოვილოვანი ნაკეცი – ჭიპის იოგი – Ligamentum Umbilicalis Mediana (1). მისგან ორივე მხარეს მდებარეობს წყვილი ნაკეცი Ligamentum Umbilicalis Medialis (2), რომლებსაც ქმნიან ობლიტირირებული ჭიპის არტერიები.

უფრო ლატერალურად განთავსებულია მეორე წყვილი ნაოჭი Ligamentum Umbilicalis Lateralis (3), რომელიც შეიცავს ქვედა ეპიგასტრულ სისხლძარღვებს და პერპენდიკულარულად ემიჯნება პუპარტის იოგს მისი შუა და მედიალური მესამედის საზღვარზე, სადაც A. et V. Epigastrica Superior საზარდულის იოგის ქვეშ უკავშირდება A. et V. Iliaca Externa-ს. Ligamentum Umbilicalis Lateralis-ის ლატერალურად და პუპარტის იოგიდან 1-3 სმ ზემოთ, აღინიშნება პარიესიული პერიტონეუმის ფურცლის პატარა ჩაღრმავება – საზარდულის ლატერალური ფოსო (4). ჭიპის ლატერალურ და მედიალურ იოგებს შორის, Hesselbach-ის სამკუთხედის ფუძის - კენ, აღინიშნება მეორე მცირე ჩაღრმავება – საზარდულის მედიალური ფოსო (5).

Ligamentum Umbilicalis Medialis-ის და სწორი კუნთის კიდეს შორის, უშუალოდ ბოქვენის ძვალთან მდებარეობს ჩაღრმავება – Fossa Supravesicalis – პარაცისტალური თიაქრების სათავე. პუპარტის იოგის მედიალურ კიდესა და ბოქვენის ძვალს შორის, თეძოს ვენის მედიალურად, განლაგებულია ბარძაყის არხის შიდა ხვრელი (6). შესაძლებელია მცირე პერიტონული ნაოჭების იდენტიფიკაციაც, რომლებსაც უშუალოდ პერიტონეუმის ფურცლის ქვეშ მდებარე სათესლე ბაგირაკის ელემენტები ქმნიან. ტესტიკულარული სისხლძარღვები მოემართება A. et V. Iliaca-ს ოდნავ ლატერალურად და საზარდულის შიდა რგოლში შესვლამდე, ზემოდან გადაკვეთს

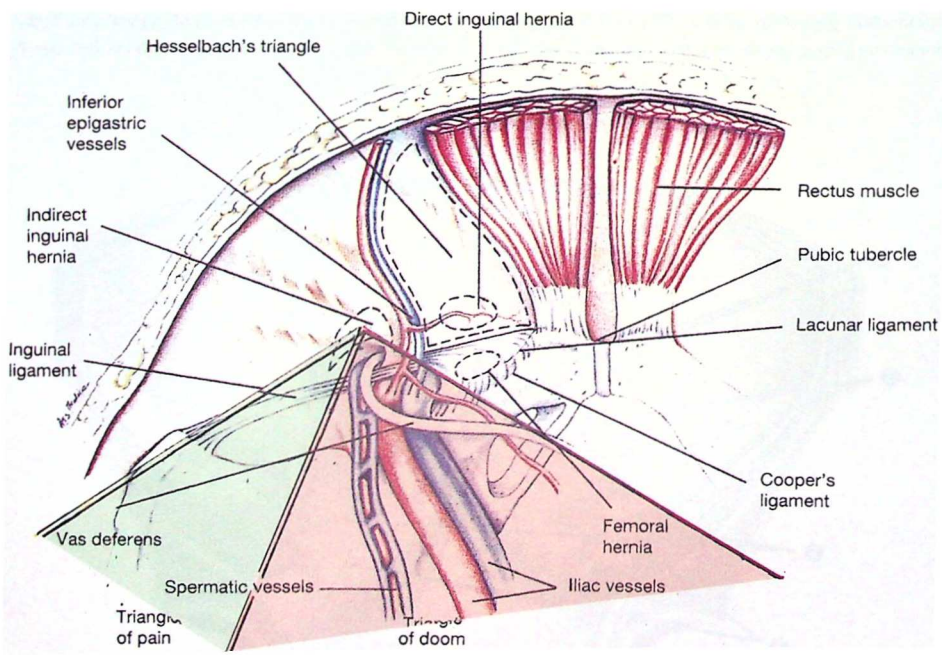

სურათი 2. „უბედურების" და „ტკივილის" სამკუთხედების ტოპოგრაფიული ანატომია
(M.Meinero, G.Melotti, Ph.Mouret. Laparascopic Surgery. Milano. 1994)
(სქემატური გამოსახულება გამოყენებულია G.Melotti-ს წერილობითი ნებართვით)

მას, სადაც რგოლის მედიალურ ქვედა კიდესთან უერთდება Ductus Deferens-ს.

განსაკუთრებული მნიშვნელობა აქვს საზარდულის უკანა კედელზე, კერძოდ, პუპარტის იოგის ქვეშ მდებარე ორ პირობით არეს (სურათი 2):

ა) **„უბედურების სამკუთხედი"**, რომლის მწვერვალს წარმოადგენს ბარძაყის არხის შიდა ხვრელის საპროექციო არე, მედიალურ საზღვარს – თეძოს არტერია და ვენა, ლატერალურს – ტესტიკულარული სისხლ - ძარღვები;

ბ) **„ტკივილის სამკუთხედი"**, რომლის მწვერვალი მდებარეობს საზარდულის არხის შიდა რგოლის დონეზე, მედიალურად ემიჯნება „უბედურების სამკუთხედს", ხოლო ლატერალურად ემიჯნება საზარდულის იოგს.

აღნიშნულ არეს ლატერალური მიმართულებით კვეთს:

1) N.Genitofemoralis, რომლის გენიტალური ტოტი ძევს A.Iliaca-ს ვისცერალურ კედელზე, გაივლის საზარდულის არხს, გარეთა რგოლს. ფემორალური ტოტი მდებარეობს N. Femoralis ლატერალურად, თეძოს არტერიასთან ერთად ტოვებს მუცლის ღრუს;

2) N. Femoralis მიემართება M. Psous ლატერალური კიდის გასწვრივ და გადის პუპარტის იოგს, ბარძაყის არტერიის ლატერალურად;

3) N.Cutaneus Femoralis Iateralis ზემოთ ჩამოთვლილი ნერვებიდან ყველაზე ლატერალურად არის განლაგებული და დაფარულია თეძოს კუნთის თხელი ფასციით.

საზარდულის თიაქრების მკურნალობის ძირითადი პრინციპები (რომლებიც ჩამოყალიბებული იყო XIX საუკუნის დასასრულს Eduardo Bassini-ის მიერ ევროპაში და Hanry Marcy-ს მიერ ამერიკაში) – საზარდულის უკანა კედლისა და საზარდულის შიდა რგოლის მდგომარეობის შეფასება და ამ ანატომიური სტრუქტურების პლასტიკის აუცილებლობა წარმოადგენს როგორც თიაქარპლასტიკის თანამედროვე მეთოდების, ასევე საზარდულის თიაქრების კლასიფიკაციისა და პლასტიკის ოპტიმალური მეთოდების შერჩევის საფუძველს.

საზარდულის თიაქრების თანამედროვე კლასიფიკაციები დაფუძნებულია საზარდულის შიდა რგოლის დილატირების და თიაქრის პათოგენეზში საზარდულის არხის უკანა კედლის, კერძოდ, განივი ფასციის მონაწილეობის ხარისხზე.

დღეისთვის უპირატესობა ენიჭება ფრანგი ჰერნიო - ლოგის L.M. Nyhus-ის მიერ 1998 წელს მოწოდებულ საზარდულის თიაქრების კლასიფიკაციასა და მკურნალობის მეთოდების შერჩევის ალგორითმს.

Nyhus-ის კლასიფიკაცია, რომელიც პრინციპულად არ განსხვავდება სხვა ავტორების (Rutkow-Robbins, 1996; A. Gilbert, 1994; R. Bendavid, 1994) მიერ მოწოდებული კლასიფიკაციებისგან, საზარდულის თიაქრებს ყოფს ოთხ ძირითად ტიპად:

I. **საზარდულის ირიბი თიაქრები** - ნორმალური საზარდულის შიდა რგოლი, ინტაქტური საზარდუ - ლის უკანა კედლით;

II. **საზარდულის ირიბი თიაქრები** - დილატირებული საზარდულის შიდა რგოლი, ინტაქტური საზარდულის უკანა კედლით;

III A. **საზარდულის სწორი თიაქრები** – განივი ფასციის დეფექტი ჰასელბახის სამკუთხედში.

III B. **საზარდულის დიდი ზომის (სკროტალური, დაცურებული) ირიბი თიაქრები** - დილატირებული საზარდულის შიდა რგოლი, განივი ფასციის დეფექტით.

III C. **ბარძაყის თიაქრები** – ილეო-პუბიკური არის დეფექტი.

IV. **რეციდიული თიაქრები.**

I ტიპის თიაქრები ყველაზე ხშირად გვხვდება ბავშვთა და მოზარდი ასაკის პაციენტებში, რის გამოც მათ მოიხსენიებენ როგორც პედიატრიულ თიაქრებს. ამ სახეობის თიაქრები, როგორც წესი, კორეგირდება მხოლოდ ქსოვილოვანი პლასტიკის მეთოდებით (თიაქრის ჰარკის მაღალი ლიგირება), თუმცა საზარდულის ორმხრივი თიაქრების ან თანმხვედრი ქირურგიული პათოლოგიების შემთხვევებში (სათესლე ბაგირაკის ვარიკოცელე და სხვ) წარმატებით გამოიყენება თიაქარპლასტიკის ლაპაროსკოპული მეთოდები.

II ტიპის საზარდულის ირიბი თიაქრების რეკონსტრუქციისთვის მოწოდებულია ქსოვილოვანი პლასტიკა (თიაქრის პარკის მაღალი ლიგირება და დილატირებული საზარდულის შიდა რგოლის დავიწროება).

თუმცა საზარდულის არხის უკანა კედლის, კერძოდ, განივი ფასციის ბოჭკოების რღვევის ხარისხის ინტრაოპერაციული შეფასების სირთულიდან გამომდინარე, უმჯობესია შესრულდეს უკანა კედლის პლასტიკა შოლდაისის მეთოდით. ამ ტიპის თიაქრების კორეგირებისთვის სულ უფრო ხშირად გამოიყენება ღია პროთეზირებადი პლასტიკის მცირეინვაზიური (Uaghary, Kugel) და ენდოსკოპური (TEP, TAPP) მეთოდები.

III A და III B ტიპის საზარდულის სწორი და ირიბი თიაქრების კორეგირებისთვის გამოიყენება ქსოვილოვანი პლასტიკის შოლდაისის მეთოდი და პროთეზირებადი პლასტიკის როგორც ღია (Onlay - Lichtenstein, Sublay - Rives, Read-Rives, Stoppa, კომბინირებული - PHS სისტემა, Rutkov-Robbins, Trabucco), ასევე ენდოსკოპური (TEP, TAPP) მეთოდები.

III C ტიპის ბარძაყის თიაქრების კორეგირებისთვის გამოიყენება როგორც ილეო-პუბიკური ტრაქტის რეკონსტრუქციის ქსოვილოვანი პლასტიკის (Ruggi და სხვ.) მეთოდები, ასევე ღია ბადე-საცობისა და ენდოსკოპური პლასტიკის (TEP, TAPP) მეთოდები. ბარძაყის რთული თიაქრების კორეგირებისას ეფექტურია Read-Rives-ის მეთოდის გამოყენება.

IV ტიპის თიაქრების მკურნალობის ოპტიმალური სტრატეგიისა და ქირურგიული ტექნიკის შერჩევა, ქსოვილოვანი და პროთეზირებადი მეთოდების სიმრავლისა და დაავადების რეციდივის კლინიკური გამოვლინების მრავალფეროვნებიდან გამომდინარე, რთულია და მოითხოვს მათ მკაცრ დიფერენცირებასა და ოპერაციული მეთოდის ინდივიდუალურ შერჩევას.

ქსოვილოვანი თიაქარპლასტიკის შემდგომი რეციდიული თიაქრების მკურნალობისთვის რეკომენდებულია Lichtenstein-ის მეთოდისა და PHS სისტემის გამოყენება, ხოლო რთული მულტირეციდიული თიაქრების შემთხვევაში – ენდოსკოპური (TEP, TAPP) და ღია პრეპერიტონული (Stoppa, Read-Rives) თიაქარპლასტიკის მეთოდები.

Lichtenstein-ის მეთოდის შემდგომი რეციდიული თიაქრის მკურნალობის იდეალურ ვარიანტს წარმოადგენს თიაქარპლასტიკის პრეპერიტონული მეთოდების (Wantz, Stoppa, TEP, TAPP) გამოყენება, თუმცა რიგი ავტორებისა უპირატესობას ანიჭებს კომბინირებულ ბადე/საცობის მეთოდებს.

რაც შეეხება ენდოსკოპური (TAPP, TEP) თიაქარპლასტიკის შემდგომი რეციდიული თიაქრების მკურნალობას, უპირატესობა ენიჭება ლაპაროსკოპულ ტრანსაბდომინურ პრეპერიტონულ პლასტიკას (TAPP).

ერთიანი კონცეფცია იმისა, თუ რა შემთხვევაში შესთავაზოს ქირურგმა პაციენტს ლაპაროსკოპული თიაქარპლასტიკა, არ არსებობს.

კონკრეტული პაციენტისთვის თიაქრის მკურნალობის ოპტიმალური მეთოდის შერჩევის პროცესში, გარდა ლოკალური მონაცემებისა, გასათვალისწინებელია კლინიკო-ლაბორატორიული გამოკვლევების შედეგები, ზოგადი გაუტკივარების და პნევმოპერიტონეუმის ჩვენება-უკუჩვენება, მატერიალურ-ტექნიკური ბაზა, ოპერაციის თვითღირებულება, ავადმყოფის სურვილი და ა.შ.

თუმცა, მეთოდის შერჩევისას, გადამწყვეტ როლს მაინც ქირურგის კვალიფიკაცია და პირადი გამოცდილება თამაშობს.

ზოგ შემთხვევაში თიაქარპლასტიკის მეთოდის შერჩევა დამოკიდებულია რომელიმე ინსტიტუტის, ან მთლიანად ჯანდაცვის სისტემის სუბიექტური ხასიათის მოსაზრებებზე.

აღნიშნულის მკაფიო მაგალითია შოტლანდიის Health Servise-ის მონაცემები: რეგიონში 1998-1999 წლებში შესრულებული 5 506 საზარდულის თიაქარპლასტიკიდან, 95%-ში გამოყენებული იყო მხოლოდ Lichtenstein-ის მეთოდი (A. Hair et al; 2000). თუმცა, რეალურად, ქირურგთა უმეტესობისთვის, თიაქარპლასტიკის ის მეთოდია ყველაზე მისაღები, რომლის შესრულების მეტი გამოცდილებაც გააჩნია (А.Д.Тимошин и др., 2002; D.C. Cravford et al, 1998; C.D. Filipi et al, 1992).

ლაპაროსკოპული თიაქარპლასტიკის ისტორიის თხუტმეტწლიან პერიოდში ოპერაციული ტექნიკა და სამედიცინო ტექნოლოგიები იმდენად დაიხვეწა, რომ მეთოდის გამოყენების უკუჩვენებათა ნუსხა მნიშვნელოვნად შემცირდა.

საზარდულის თიაქრების ლაპაროსკოპული მეთოდით მკურნალობის აბსოლუტურ ჩვენებად ითვლება:

- ბილატერალური თიაქრები;
- რეციდიული თიაქრები;
- ცალმხრივი თიაქრები (პაციენტის სურვილით);
- სიმულტანური ოპერაციები.

საზარდულის თიაქრების ლაპაროსკოპული მეთოდით მკურნალობის უკუჩვენებებია:

I. ზოგადი ხასიათის:

- ორსულობა;
- ზოგადი გაუტკივარების და დაჭიმული პნევმოპერიტონიუმის უკუჩვენება;
- მუცელშიდა ინფექცია;

II. ადგილობრივი ხასიათის:

- საზარდულის ჩაჭედილი თიაქრები;
- დაცურებული და ჩაუსწორებელი თიაქრები;
- საზარდულის გიგანტური თიაქრები.

ლაპაროსკოპული ტრანსაბდომინური პრეპერიტონული პლასტიკა წარმატებით გამოიყენება ჩაჭედილი თიაქრების შემთხვევაშიც. ჩაჭედილი თიაქრის ლაპაროსკოპული მკურნალობის და წვრილი ნაწლავის ნეკროზული სეგმენტის რეზექციის პირველი წარმატებული შემთხვევა ჯერ კიდევ 1993 წელს იყო აღწერილი S.D.Watson-ის მიერ.

B. Leibel-მა და C. Scemdt-მა თანაავტორებთან ერთად 2000 წელს გამოაქვეყნეს 1993-1999 წლებში ტრანსაბდომინური პრეპერიტონული პლასტიკით შესრულებული 191 სკროტალური თიაქრის მკურნალობის ანალიზი: დაავადების რეციდივი განვითარდა მხოლოდ ორ შემთხვევაში (1,05%), გართულებების საერთო მაჩვენებელმა შეადგინა 1,6%.

ამჟამად საზარდულის თიაქრების ლაპაროსკოპული ტრანსაბდომინური პრეპერიტონული პლასტიკა ფართოდ გამოიყენება სიმულტანური ოპერაციების ლაპაროსკოპული მეთოდით წარმოებისას.

ლაპაროსკოპული მეთოდის ძირითად ნაკლად რჩება ზოგადი გაუტკივარების და დაჭიმული კარბოქსიპერიტონიუმის აუცილებლობა.

ლაპაროლიფტინგის და სპინალური ანესთეზიის გამოყენებით მიღწეულმა გარკვეულმა წარმატებამ ვერ შეცვალა საერთო სურათი და დატოვა მთელი რიგი გადაუჭრელი საკითხები.

ოპონენტები თიაქარპლასტიკის ლაპაროსკოპული მეთოდებს მიიჩნევენ „ფუფუნების ოპერაციად" და ხაზს უსვამენ ძვირადღირებული მატერიალურ-ტექნიკური ბაზის აუცილებლობას და ოპერაციის მაღალ თვითღირებულებას.

ამჟამად ლაპაროსკოპული აპარატურით აღჭურვილია ზოგადქირურგიული განყოფილებების უმეტესობა, ქირურგთა არსენალშია მრავალჯერადი ზოგადლაპაროსკოპული იარაღები.

შესაბამისად, დღეისათვის ლაპაროსკოპული თიაქარპლასტიკის თვითღირებულება დიდად არ აღემატება ღია მიდგომის ოპერაციების პირდაპირ ხარჯებს.

მეთოდის მცირეინვაზიურობა განაპირობებს ჰოსპიტალიზაციის ვადების შემცირებას, პაციენტთა სწრაფ მედიკო-სოციალურ რეაბილიტაციას და შრომისუნარიანობის აღდგენას, რაც რადიკალურად ამცირებს მკურნალობის არაპირდაპირ ხარჯებს.

ბიბლიოგრაფია

1. არჩვაძე ვ, ჩხიკვაძე თ, ჭანუყვაძე ი, გიორგაძე კ. დაჭიმვის გარეშე ჰერნიოპლასტიკის ორგინალური მეთოდი. Мат. н-практ.конф. стран южного кавказа. Тбилиси 2003; Том I, Ст.210.2.
2. გაგუა გრ. თიაქრები და მათი წამლობა ჰოსპიტალური ქირურგიული კლინიკის მასალების მიხედვით. თანამედროვე მედიცინა. 1925;8:520-532.
3. გაგუა გრ. ჩაჭედილი თიაქრები. სახ. ჯანმრთ. კომ. მოამბე. 1924; 12:63-75.
4. დვალი ლ. დიაფრაგმული თიაქრების დიაგნოსტიკა და მკურნალობა. საბჭოთა მედიცინა, 1963;1:7-11.
5. ვეფხვაძე კ. შარდის ბუშტის თიაქრის საკითხისათვის და მისი დაზიანება თიაქარპლასტიკის დროს. თანამედროვე მედიცინა. 1928; 5-12:98-105.
6. კაჭკაჭიშვილი თ.გ. რიხტერის თიაქრის საკითხისათვის. კლინიკური საავადმყოფოს შრომები. 1947; ტ.3:159-166.
7. კვერენჩხილაძე ვ.კ. ჩაჭედილი თიაქრები. საბჭოთა მედიცინა. 1940;1:50-61.
8. კვერენჩხილაძე ვ. მუცლის ღრუს თიაქრები. თბილისი 1964; გვ-16.
9. კომახიძე მ. დიაფრაგმული თიაქრები. აკად. ა.ნათიშვილის სახ. ექსპ. მორფოლოგიის ინსტიტუტის შრომათა კრებული. 1960; ტ.8:252-259;
10. კომახიძე მ., ახმეტელი თ., დოლიძე ნ., ხომერიკი გ. ჩაჭედილი თიაქარი. შრომათა კრებული მიძღვნილი ა. თოდაძის დაბადების 80 წლისთავისადმი. თბილისი,1974;9-14.
11. ლეჟავა ლ, ნანეიშვილი მ, ქათამაძე კ. საზარდულის თიაქარპლასტიკა სინთეზური ბადეებით. Мат.н-практ.конф. стран южного кавказа. Тбилиси 2003; Том I, Ст.218-219.3.
12. ლომიძე ნ. გელაშვილი ი, ხარებაძე ე. საზარდულის თიაქრების ოპერაციული მკურნალობა. Мат.н-практ.конф. стран южного кавказа. Тбилиси 2003; Том I, Ст.218-219.4.
13. ლომიძე ნ., გელაშვილი ი. ვენტრალური თიაქრების პლასტიკა პოლიპროპილენის ბადით.თბილისის სახელმწიფო სამედიცინო უნივერსიტეტი. სამეცნიერო შრომათა კრებული. თბილისი. 2005/2006; ტომი XLI. გვ.193-195.
14. ფიფია ე. დიდი ჰიდროცელე, ნაწლავის და შარდის ბუშტის თიაქრის თანდართული არსებობის კაზუისტიკისათვის. თანამედროვე მედიცინა. თბილისი. საქართველო 1932;1:50-60.
15. წულიკიძე ალ. დიაფრაგმული თიაქარი და მისი ნაირსახეობა. სახ. ჯანმრთ. კომ. მოამბე. 1924;7: 41-50.
16. ჩაჩავა მ. მუცლის თიაქარი. წიგნში „კერძო ქირურგია" ტ.2. თბილისი, სახმედგამ,1949;563-599.
17. ჩართოლანი თ, ფიფია გ, აბულაძე დ, კილაძე მ, ჭიპაშილი ლ. საზარდულის თიაქრების ლაპაროსკოპული მკურნალობა. //აკადემიკოს ეგნატე ფიფიას 100 წლისთავისადმი მიძღვნილი შრომათა კრებული//. თბილისი, 2001; გვ. 173-178.
18. ჩართოლანი თ., ფიფია გ., ხორბალაძე გ., ჩაფიძე პ. სპიგელის თიაქარი. თანამედროვე მედიცინა. 2008; 7:57-60.
19. ჩართოლანი თ., აბულაძე დ., ფხალაძე ჯ., კილაძე მ., ელგანდაშვილი დ. საზარდულის თიაქრების ლაპაროსკოპული მეთოდით კორეგირების პირველი გამოცდილება ზოგად ქირურგიულ განყოფილებაში. საქართველოს მცირე ინვაზიური ქირურგიის I კონგრესის შრომათა კრებული. თბილისი 2008; გვ58-59.
20. ჩართოლანი თ.ა, ფიფია გ.ვ, ფხალაძე ჯ.პ, აბულაძე დ.თ, კილაძე მ.მ. ღია და ლაპაროსკოპული პროთეზირებადი თიაქარპლასტიკის 10 წლიანი გამოცდილება ზოგად ქირურგიულ განყოფილებაში. საქართველოს მცირე ინვაზიური ქირურგიის I კონგრესის შრომათა კრებული. თბილისი 2008; 59-60.
21. ჩართოლანი თ.ა. ჭიპის და პარაუმბილიკალური თიაქრების პლასტიკა პირამიდული საცობის გამოყენებით. თანამედროვე მედიცინა. 2008; 3: 46-50.
22. Антадзе А.А, Магалашвили Р.Д, Ломидзе Н.Б, Гибрадзе О.М. Паховое грыжесечение: от Шолдайса до Лихтенштейна. Мат.н-практ. конф. РАМН РНЦХ,-М.:2003;Ст.15-16.6.
23. Антадзе А.А., Ломидзе Н.Б. Тенденции развития пахового грыжесечения в Грузии. Georgian Med. News . 2006; N1 (130). 7-11.
24. Антелава Н.В. К вопросу о скользящих грыжах. Вестник Хирургии. 1928; Т.12:186-187
25. Гвенетадзе Т, Григолиа Н.Г, Гиоргобиани Г.Т., Гиоргадзе К.И. Новый способ лечения паховых грыж. Мат.н-практ.конф.РАМН РНЦХ,-М.:2003;Ст.15-16.
26. Гвенетадзе Т.К., Кипадзе М.А., Гиоргобиани Г.Т., Григолиа Н.Г. Сравнительная характеристика традиционных методов и "Tension free" герниопластики в лечении послеоперационных грыж. Материалы международной конференции. Тбилиси., 13-16 ноября, 2003, с.234-235

27. Иоффе И.Л. Оперативное лечение паховых грыж. М. Медицина 1968.
28. Кукуджанов Н.И. Паховые Грыжи – М. Медицина 1968.9.
29. Лукомовский Г.М. Моисеев А.Ю. Пневмокомпресия в предоперационной подготовке больных с послеоперсционными вентральными грыжами. Хирургия 1987; 7: 99-101.
30. Поварин О.Я, Шитинин В.Е и др. Лапароскопические операции при варикоцеле и паховых грыжах у детей. Ендоскоп.Хирургия, 2001; №3, 65-66.
31. Рутенбург Г.М, Стрижилецкий В.В. Ендовидеохирургическая предбрюшная протезирушщая герниопластика в лечении больных паховыми и бедренними грыжами. Ендоскоп.Хирургия, 1997; №3, Ст.2-45.
32. Рольщиков И.М., Кравцов Ю.А., и др. Применение рассасывающихся полимеров для пластики послеоперационных грыж. Хирургия, 2001; №4, ст. 43-45.
33. Токсин К.Д, Жебровский В.В. Грыжи брюшной стенки. М. Медицина 1990.12.
34. Шебушев Н.Г и др. Симультанные операции в общей хирургии. Материалы конференции – Актуальные вопросы хирургии, Москва 2002; Ст.140-141.13.
35. Федоров Д., Адамян А.А., Гогия Б.Ш. Леченые большых и гигантскых послеоперсционных вентральных грыж. Хирургия 2000;№16ст.11-14.
36. Чартолани Т.А, Г.Пипия, М. Киладзе, Д.Ж. Пхаладзе, Абуладзе Д. Лапароскопическая Герниопластика в Грузии. Материалы конферен-ции, "Актуальные вопросы герниологии". РАМН РНЦХ, М. 2001; Ст.100-101; 14.
37. Чартолани Т.А, Г. Пипия, М. Киладзе, ДЖ. Пхаладзе, Д Абуладзе. Грыжесечение с использованием синтетической сетки. Материалы конференции, "Актуальные вопросы герниологии". РАМН РНЦХ,М. 2002; Ст.71-73.15.
38. Чартолани Т.А, Г.Пипия, М. Киладзе, ДЖ. Пхаладзе, Д. Абуладзе. Результаты лечения паховых грыж в обще - хирургическом стационаре. Мат.н-практ.конф. РАМН РНЦХ, -М.:2003; Ст.47-48.16.
39. Черенько М.П., Фелештиншский Я.П., Оценка операци - онного риска у больных с послеоперационными грыжами живота.// Клин Хир. 1991; №2, с. 14-15.
40. Черенько М., Валигура Я.С. Брюшиные грыжи. Киев. 1995;
41. Шапошников В.И. Лечение гигантских послеопера - ционных грыж. Хирургия 2000;12,30-33.
42. Янов В.Н. Способ операции по поводу больших верхно - средных вентральных грыж с помощью аутодермальных имплантантов. Вестн. Хирур.1974;№10,29-33.
43. Adey B., Luna G. Incidence of abdominal wall hernia in aortic surgery. Am J Surg 1998;175:400-2.
44. Amid PK, Shulman AC, Lichtenstein IL. Tension-free Repair of Umbilical, Epigastric, and Incisional Hernias. Contemporary Surgery 1994; 44: 177-80.
45. Aqvuaviva DE, Bourget P, Corte F. Considerations sure l'employ des plaques de nylon diets crinoplaques comme materiel de plastie parietale. 52è Congress Francais de Chirurgie. Paris, France: Masson;49:3-457.
46. Arregui ME, Davis CJ, Uncle O, Nag an RF. Lap. mesh repair of inguinal hernia using a preperit.aproach. Surg.Lap.Endosc. 1992 Mar; 2(1): 53-8.18.
47. Arroyo A. Garcia P. Perez F. et al. Randomized clinical trial comparing suture and mesh repair of umbilical hernia in adults. Br J Surg.2001; 88:1321-1323.
48. Askar OM. A new concept of the etiology and surgical repair of paraumbilical and epigastric hernias. Annals of the Royal College of Surgeons of England 1978;60: 42-48
49. Bassini E. Sulla cura radicale della hernia inguinale. Arch. Soc.Ital.Chir. 1887; 4:380.
50. Begin GF. Laparoscopic extraperitoneal treatment of inguinal hernias in adults. A series of 200 cases. Endosc Surg Allied Technol 1993 Aug; (4): 204 -6.
51. Bendavid R. Complications of groin hernia surgery. Surg Clin N Amer 1998; 8(6):1089-1103.21.
52. Bendavid R. Abdominal Wall Hernias: Princips and Management. Springer - Verlag in Press June 2000.22.
53. Bhandarkar DS, Katara AN, Shah RS, Udvadia TE. Transabdominal preperitoneal repair of port-site incisional hernia. J laparoendosc Adv Surg Tech a; 2005;.15(1):60-2
54. Bombeck, CT, Nyhus, LM (1980) "Hernia", PF Eds., Operative surgery., 2nd ed. Lea & Febiger, Philadelphia, pp 726
55. Brith M, Fridman RL. et al. Laparoscopic transabdominal preperitoneal hernioplasty: results of 1 000 consecutive cases. Laparoendosc Surg 1996; 6(5): 293-300.
56. Chatrolani TA, Abuladze D, Pipia GV. Laparoscopic Teansabdominal Preperitoneal Inguinal Hernia Repair by Mesh(TAPP). //BULLETIN of the Georgian Academy Sciences//.2001; Vol 163.N 3:553-55.
57. Chartolani TA, Abuladze D, Kiladze MM, Jatchvliani DZ, Melotti GL. Minimal access surgery in Georgia //Sbornik Lekarsky; Praha//.2001; Vol.102, N-3:355-359.
58. Chartolani T, Pipia G, Abuladze D, Khorbaladze G. 5 year experience of practical application of classification of incisional hernias with algorithm of optimal surgery methods. Endoscopic Surgery of Armenia. 2007; 19(2):44-51.

59. Cheatle GL. An operation for radicale cure of inguinal and femoral hernias. Br. Med J 1920; 2: 68.26.
60. Cheatle GL. An operation for inguinal hernias. Br Med J 2:1025–1026, 1921.
61. Cohen RV, Garcia ME at al. Transabdominal or totally extraperitoneal lap.hernia repair Surg,Lap.Endosc. 1998; Aug, 8(4): 264-8.
62. Condon ER. Nyhus LM: Complications of groin hernias. in Nyhus L.M,Condon R.E,editors: Hernia, Philadelfia,1989.
63. Costsnza MJ, Heniford BT, et al. Laparoscopic repair of recurrent ventral hernias. Am J Surg.1998;64:1126-7.
64. Corbit JD. Laparoscopic herniorraphy. Surg.Laparosc.Endosc. 1991 Mar; 1(1):23-5.
65. Corbitt JD. Transabdominal preperitoneal herniorraphy. Surg,Lap.Endosc. 1993 Aug; 3 (4): 328-32.
66. Corbitt JD. Laparoscopic herniorraphy. Surg.Endosc. 1993 Nov-Dec; 7(6): 550-5.
67. De Borde JR. The historical development of prosthetics in hernia surgery. Surg.Clin.N.Amer. 1998;(78):1089-1102.
68. Dion YM, Morin J. Lap. inguinal herniorraphy.Can. J Surg, 1992 Apr;35 (2): 209-12.34.
69. Dion YM. Lap. inguinal herniorraphy. Surg.Laporosc.Endosc. 1993 Dec; 3 (6): 452-5.35.
70. Di Vita GD., Agostino P, Patti R, et al. Acute inflammatory response after inguinal and incisional hernia repair with implantation of polypropylene mesh of different size. Langenbecks Arch Surg 2005.
71. Fitzgibbons RJ. Can we be sure polypropylene mesh causes infertility? Ann Surg. 2005;241:559–561.
72. Fitzgibbons R J, Richards AT, Thomas HQ. Open hernia repair; ACS Surgery Online, 06.07.20006.
73. Ferzeli GS. Massad A, Albert P. Extraperitoneal endoscopic inguinal hernia repair. - J Laparoendos Surg. 1992; 2: 281-285.
74. Fitzgibbons R, Salareno G at all. A lap. intraperitoneal only mesh technique for the repair of a indirect hernia. Ann Surg. 1994;219: 144-156.
75. Franz MG, Kuhn MA, Nguyen K, et al. Transforming growth factor beta (2) lowers the incidence of incisional hernias. J Surg Res. 2001;97: 109-116.
76. Gazayerli MM. Anatomical lap.hernia repair of direct and indirect ing.hernias using transfascial and iliopubic tract. Surg.Lap.Endosc. 1992 Mar; 2 (1): 49-52.
77. George CD, Ellis H. The results if incisional hernia repair: twelve year review. Ann R Col Surg Engl 1986;68:185-7.
78. Ger R, Monore K, Duvivier R. Managemente of indirect hernias by laparos. closure of the neck and sac. AJSurg. 1990; 159:
79. Geis, WP, Salette, JD (1989) "Lumbar hernia" In: Nyphus, LM, Condon, RE Eds., Hernia., 3rd ed. Lippincott, Philadelphia, pp 401-415.
80. Geis WP. Crafton WB.. et al. Laparoscopic herniorraphy. Surgery 1993 oct; 114 (4): 772-774.
81. Ger R. The lap. management of the groin hernias. Contempt Surg. 1991;39:15.
82. Ger R. The managemente of certain abdominal hernias by intraabdominal closer of the neck. Am J Surg. 1982; 64:342-344.
83. Gilbert AI (1987) Overnight hernia repair: updated considerations. South Med J 80:191–195.45.
84. Gilbert AI, Graham MF, Voigt WJ. A bilayer patch device for inguinal hernia repair. Hernia. 1999;3:161-166.
85. Gutierrez de la Pena C, Medina Achirica C, et al. Primary closure of laparatomies with hige risk of incisional hernia using prosthetic material: analysis of usefulness. Hernia 2003;7(3):134-136.
86. Hall KA., Peters B, Smyth SH. et al. Abdominal wall hernias in patients with aortic aneurismal versus aortical occlusive disease \ Amer J Surg-1995;Vol 170., #6; P. 572-57.
87. Heniford BT, Iannitti DA, Gagner M: Laparoscopic inferior and superior lumbar hernia repair. A.S. 1997; 132: 1141-4.
88. Heniford BT, Park A, Ramshaw BJ, Voller G. Laparoscopic Ventral and incisional repair in 407 patients. Journal of American College of Surgeons 2000; 190 (6):645-650.
89. Henry AK. Operation for femoral hernia by a midline extraperitoneal approach. Lancet 1936;1 : 531.
90. Hesselnic VJ, Jeekel J at al. An evaluation of risk factors in incisional hernia recurrence. Surg Gynecology Obstet. 1993. 176:228-234
91. Hawashli A. Lap. inguinal herniorraphy: The mushroom plug repair. H Am.Surg. 1993 Feb; 59(2): 111-116.
92. Hay JM., Boudent MJ, et all. Shouldice inguinal hernia repair in the male adult: The gold stsndard? Ann Surg 1995; 222(6):719-27.
93. Himpnes JM. Lap. hernioplasty using a Self-expandable prosthetic patch. L Lap.Endosc.Surg. 1992 Dec; 2(4): 312-6.
94. Hofman HC, Traverso AL. Preperitoneal prosthetic hernirraphy. One surgeon's successful technique. Arch Surg 1993 Sep; 128 (9): 924-9.
95. Hofman H.C, Traverso AV. Extraperitoneal prosthetic herniorraphy. Arch Surg. 1993; 128: 946-970.
96. Holzman MD, Purut C.M., Reington K, et al. Laparoscopic ventral and incisional hernioplasty. Surg Endosc 1997;11:32-5.
97. Israelsson LA. Preventing and Threatening Parastomal Hernia. World J of Surgery, 2005;29(8):1086-1089.

98. Kugel R. Minimally invasive, no laparoscopic, preperitoneal, and sutureless, inguinal herniorrhaphy. Am J Surg. 1999;178:298-302.
99. Katkhouda N, Mouiel J. Lap. treatment of inguinal hernias. Endosc. Surgery. Allied Technol. 1993 Aug; 1 (4): 193-7.
100. Katkhouda N. Technique with preperitoneal prosthesis by extraperitoneal approach. Laparoscopic Surgery. Editors: Meinero M, Meloti G, Mouret PH. Milano 1994;97-101.
101. Kavic MS. Laparoscopic hernia repair. Jor. of Surg/Endosc. 1993 May-Jun;7(3):163-7.
102. Kingsnorth AN. Cray M.R. Nott D.M. Br. J. Surg. 1992; 79: 1068-1070.
103. Korenkov M, Paul A, Sauerland S, et al. Classification and surgical treatment of incisional hernia: results of an experts' meeting. Langen-becs Arch surg 2001;386:65-73.
104. Langer S, Christiansen J. Long-trem results after incisional hernia repair. Acta Chir Scand 151: 217-219.
105. La Roqve G P. The intraabdominal method of removing inguinal and femoral hernias. Arch Surg 24: 189, 1932.
106. La Roqve GP. The permanent cure of inguinal and femoral hernias. A modification of the standard operative procedures. Surg.Gynecol Obstet. 1919; 29: 507.
107. Le Blanc KA. et al. laparoscopic repair for abdominal hernias using PTFE: preliminary findings. Surgery Laparo-Endosc. 1993; 3 (1): 29.
108. LeBlanc KA.Incisional Hernia Repair: Laporoscopic Techniques. © Société Internationale de Chirurgie 2005;Published online: 30 June 2005.
109. Lichtenstein IL; Shulman A.G; Amid P.K. The tension free hernioplasty. Am J Surg. 1989; 157; 188-193.
110. Lichtenstein IL. Hernia repair withouth disability. St. Louis: C.V. Mosby; 1970.
111. Leer GE, Garb JL, Perez F, et al. Long-term complications associated with prosthetic repair of incision hernias.Arch Surge 1998;133:378-382.
112. Lomidze N.B., Gelashvili I.D. Treatment of inguinal hernias by tension and nontension methods. IX International Eurasian Congress of Surgery and Gastroenterogy. Abstracts. Azerbaijan. Baku.2006; 15-18 may. p 38.
113. Lomidze N., Gelashvili I. Repair of Ventral Hernia with Polypropylene Mesh. Abstracts of XI International Eurasian Congress of Surgery and Gastroenterology. Baku, 2008; 12-15 June. p.49.
114. Luijendijk RW. 'Incisionsl Hernia': risk factors, prevention and repair. Rotterdam, the Netherlands: Ersamus University Rottrdam, 2000
115. Lucas G. Ramshaw BJ, Mason EM et al. Laparoscopic repair of bilateral and recurrent hernia. Am. Surg 1999 Sep; 65(9):839-3.
116. MacFayden BV. Arregui ME. Corbit JD. Complications of lap herniorraphy. Surg.Endosx. 1993; (7): 155-15.
117. Maciej J, Kieturakis M at al. Balloon dissection facilitated lparoscopic extra peritoneal hernioplasty. Am. J. Surg. 1994; (168) 6 :603 609.
118. Maeda K, Kanehira E, Shino H, Yamamura K: Laparoscopic tension-free hernioplasty for lumbar hernia. Surg Endosc. 2003; 17: 1497.
119. Marcy NO. The radical cure of hernia by the antiseptic use of carbonized catgut ligature, Trays American Med Assotiat. 1878; 29: 295.
120. Mckernan JB, Laws HL. Laparoscopic preperitoneal prosthetic repair of groin hernia. Surg.Rounds 1992;7:597-607.
121. Meintosh E, Donaldson C. Grant A. Economic evaluation of open versus lap.hernia repair. Semin.Laparosc.Surg.1998 Dec;614:242-7.
122. Mikellsen WP. Berne CL. Femoral hernioplasty: suprapubic extraperitoneal approach. Surgery. 1954; 35: 743.
123. Mannienen M.J., Lavonius M., Perhoniemi V.J. Results of incisional hernias repair: a retrospective study of 172 unselected hernioplasties. Eur J Surg 1991; 157: 29-31.
124. Mayo WJ. An operation for the radical cure of umbilical hernia. Ann Surg1901; 34:276–280.
125. Massad AA., Fiorilo MA., et al. Endoscopic Herniorraphy in 316 patients. J Lap Endo Surg 1996; 6:13-6;
126. Mates I.N, Dinu D. Incisional hernia repair using full-thickness intraperitoneal mesh. . Surg. End. 2004; 13: 145-148.
127. Mudge M., Hughes L.E. Incisional hernia; a 10 year prospective study of incidence and attitudes. Br J Surg 1985; 72: 70-1.
128. Musca AA. Umbilical and Ventral Herniorrhaphy: A review of 1000 Cases; Part 1: Characteristics Which Predict Surgical Results and Predisposing Factors. International Surgery 1967; 48: 169-179.
129. Motupet P, Esposito C. Laparoscopic treatment of congenital inguinal hernia in children. J Ped. Surg. 1999; 34: 420-423.
130. National Center for Health Statistics. Combined surgery data (NHDS and NSAS) data highlights. Available at: http: |www.cdc.gov|nchs|about| major|hdasd|combtab.htm.1996.
131. Nolen M, Melichar R. Use of a Marlex fan in the repair of direct and indirect hernia by laparosc. J lap.End. 1992; 2:61-64.
132. Nyhus LM, Condon RE. Harkins HN. Clinical experience with preperitoneal hernia repair for all types of ing.hernia. Am. J Surg. 1960; 100: 234.

133. Nyhus l.M, Pollak R et al. The preperitoneal approach and prosthetic butters repair for recurrent hernia: The evolution of a technique. Ann.Surg 1998; p.733-777.
134. Panos RG, Beck DE, MareSh JE, Hardford FJ. Preliminary results of a prospective randomized study of cooper's ligament versus Shouldice herniorraphy technique. Surg Ginecol Obstet 1992; 75(4):315.
135. Posta CG. Laparoscopic inguinal hernia repair with extraperitoneal double mesh technique. J lap.Endosc. Adv. Surg. Tech. 1997 Feb; 7 (1):19-27.
136. Rives J. Surgical treatment of inguinal hernia with Dracon patch. Int. Surgery. 1967; 47: 360-361.
137. Rives J, Pire JC, Flament JB. et al. Le treatment des grandes evantarations: nuovelles indications therapeutiques a propos de 322 cas. Chirurgie 1985; 111: 215-25.
138. Rosen M, Brody F, Ponsky J, Walash RM, at al. Recurrence after laparoscopic ventral hernia repair. Surgical Endoscopy, 2003; 17(1):123-128.
139. Rutkow IM, Robbins AW. Demographic classificatory and socioeconomic aspects of hernia repair in the United States. Surg. Clin North Am. 1993; 73: 413.
140. Rutkow IM. The recurrence rate in hernia surgery. Arch Surg 1995: 130: 575-6.
141. Said S, Zieren J, Pichlaier H. Lap,Hernia Surgery. Zentralbl chir. 1993; 118(12): 759-66.
142. Sakarya A, Aydede H, Erhan MY, Kara E, Ilkgul O, Yavuz C: Laparoscopic repair of acquired lumbar hernia. Surg Endosc. 2003; 17: 1494.
143. Sailors DM, Layman TS. at al. Lap.hernia repair: A Preliminary report. Am.Surg. 1993 Feb; 59(2): 85-9.
144. Sanders L, Flint L, Ferrara J.Initial experience with laparoscopic repair of incisional hernias. Am J Surg 1999; 177:227-31.
145. Santora TA, Roslyn JJ. Incisional hernia. Surg Clin North Am 1993, 73:553-570.
146. Sinha S.N, Keith T. Mesh plug repair for paraumbilical hernia Surg J R Coll Surg Edinb Irel., April 2004, 99-102
147. Sarli L, Pietra N at all. Lap.hernia repair: A prospective comparison of TAPP and IPOM. Surg.Lap.Endosc. 1997 Dec; 7(6):
148. Schafmayer A. Schleef et al. Critical evaluation of lap.hernia surgery. Zentralbe chir 1993; 118(12): 754-8.
149. Schier F, Motupet P, Esposito C. Laparoscopic inguinal herniorraphy in children: a three-center experience with 933 repairs. J Pediatr Surg. 2002; 4: 59-60.
150. Schultz L. Craber J. Pietraffita J. Hickok D. Laser lap. herniorraphy. A clinical trail. J lap.Endosc.Surg. 1991; 1: 41.
151. Seid AS. Deutsch H at al. Lap.herniorraphy. J. lap.Endosc.Surg. 1992; 2: 59-60.
152. Shearbarn EW: Myers RN. Shouldice repair of ing.hernias. Surgery. 1969; 66: 450
153. Spaw AT. Melotti GL. Meinero M. Intraperitoneal technique with PTFE prosthesis. Lap. surgery. Milano 1994. 102-104.
154. Stoppa R.E. et al. The use pracon in the repair of hernia of the groin. Surg.Clin. North Am. 1984; 64: 268.
155. Stoppa R, Louis D, Verhaeghe P, Henry X, Plachot JP. Current surgical treatment of post-operative eventerations. Int Surg 1987. 72:42-4.
156. Tait L. On the radical cure of exomphalos. Brit. Medic. Jornal 1883; 2:118.
157. Tait L. A dicasion on the treatment of hernia by median abdominal section. Br Med . 1891; J 2:685.
158. Thorek M (1950) "Lumbar hernia" J Int Coll Surg 14: 367-393.
159. Toy FK, Smoot RT. Lap. hernioplasty up date. J Lap. Endosc. Surg. 1992; 2: 197-205.
160. Toy FK, Smoot RT. Toy-Smoot Lap. hrniorraphy. J Lap.Endosc.Surg. 1991; 1: 151-155.
161. Trabucco EE. Sutureless mesh inguinal hernioplasty. In: Bendavid R, ed. Prostheses and Abdominal Wall Hernias. Landes, Austin, 1994; 380–382.
162. Usher FC, Fried JG, Ochsner JL, et al. Marlex mesh: a new plastic mesh for replacing tissue defects: II. Clinical studies. Arch Surg (Chicago) 1959;78:138-35.
163. Usher FC, Ganon JP, et al. Marlex mesh: A new plastic mesh for replacing tissue defects: I. Experimental studies. Arch Surg (Chicago) 1959; 78:138-45.
164. Usher FC. Hernia repair with knitted polypropylene mesh. Surg Gynecol Obstet 1963; 117:239-240.
165. White TJ., Santaros M.S., Thompson J.S. Factors affecting wound complications in repair of ventral hernias. American Surgeon,1998; 64(3): 276-280.
166. Welsh DR. Alexander MA. The Shouldice repair. Surg.Clin.North Am. 1983; 73: 451.
167. Woodward AM., Flint LM., et al. Laparoscopic retroperitoneal repair of recurrent postoperative lumbar hernia. J Laparoendoscop Adv Surd Tech A 1999 Apr;9(2):193:6.
168. Zagdoun J, Sordinas A. L'utilisation des plaques de Nylon dans la chirurgie des hernies inguinales. A. C, Seanes 1959;747-754.

საზარდულის თიაქრების ლაპაროსკოპული ტრანსაბდომინური პრეპერიტონული პლასტიკა (ტაპპ)

თ. ჩართოლანი

წინასაოპერაციო ეტაპზე განსაკუთრებული ყურადღება ექცევა პაციენტის კუჭ-ნაწლავის ტრაქტის მომზადებას. ოპერაციის წინ კი რეკომენდებულია შარდის ბუშტის კათეტერიზაცია.

გაუტკივარების არჩევის მეთოდს წარმოადგენს ზოგადი ანესთეზია, კარდიომონიტორინგით და პერიფერიული სატურაციის მუდმივი კონტროლით.

ოპერაცია სრულდება სამედიცინო პერსონალის განლაგების შემდეგი სქემით: ოპერატორი (A) – თიაქრის ლოკალიზაციის საპირისპირო მხარეს, მისგან მარცხნივ – საოპერაციო და (C), ხოლო ასისტენტი (B) – თიაქრის ლოკალიზაციის მხარეს. კლასიკური სქემით მოწოდებულია ორი მონიტორის (E) გამოყენება, რომლებიც განლაგებულია პაციენტის ორივე მხარეს, საოპერაციო მაგიდის ბოლოსთან (სურათი 1).

ოპერატორის, საოპერაციო ველის და მონიტორის ერთ ხაზზე განლაგება უზრუნველყოფს სტერეოტაქსული მოძრაობების გაადვილებას. ერთი მონიტორით ოპერირების შემთხვევაში მონიტორი თავსდება საოპერაციო მაგიდის ბოლოსთან (სურათი 2).

პნევმოპერიტონეუმის შექმნა და ტროაკრების განთავსება. პნევმოპერიტონეუმი იქმნება ვერეშის ნემსით ან Hasson-ის ღია მეთოდით და ოპერაცია მიმდინარეობს მუცელშიდა 12-14 mmHg წნევის პირობებში.

გამოიყენება სამუშაო ტროაკრების სამი კომპლექტი: ორი 5 მმ-იანი ტროაკარი; ბ) 5 და 12 მმ-იანი ტროაკრები; გ) ორი 12 მმ-იანი ტროაკარი. 12 მმ სამუშაო ტროაკარის გამოყენება საშუალებას იძლევა შეიცვალოს ოპტიკის და სამანიპულაციო იარაღის პოზიცია.

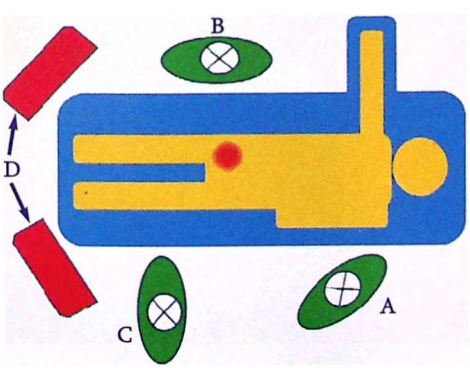

სურათი 1. ორი მონიტორის განლაგება

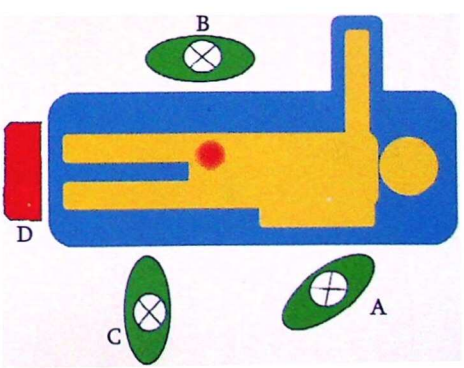

სურათი 2. ერთი მონიტორის განლაგება

ოპერაციის ტექნიკა



სურათი 3. ტროაკრების კლასიკური განლაგება

პირველი (A) ტროაკარი (10 მმ) იდგმება პარაუმბილიკალურად – ჭიპის რგოლის ზედა ან ქვედა რკალიდან. სამუშაო ტროაკრები (B) – სწორი კუნთების ლატერალურ კიდეებთან, ჭიპის დონეზე (სურათი 3).

ცალმხრივი რთული თიაქრების კორეგირების შემთხვევაში, სასურველია 5 და 12 მმ-იანი სამუშაო ტროაკრების გამოყენება. დისექციის კუთხის გაუმჯობესების მიზნით კი შესაძლებელია პირველი ტროაკარი განთავსდეს თიაქრის კონტრლატერალურ მხარეს, სწორი კუნთის კიდეზე, ჭიპის დონიდან 3 სმ-ით ქვემოთ, ხოლო მეორე ტროაკარი – წინა აქსილარულ ხაზზე, ჭიპის დონიდან 1-3 სმ-ით მაღლა (სურათი 4).

ოპერაციის დაწყებამდე სწორი კუნთის ლატერალური კიდეების, შუა ხაზის და საზარდულის არის მარკერით მონიშვნა აუმჯობესებს ქირურგის ორიენტაციას.

დიაგნოსტიკური ლაპაროსკოპია. სამუშაო ტროაკარების განთავსების შემდეგ, ავადმყოფს ეძლევა ტრენდელენბურგის პოზიცია (15-20^0), რაც უზრუნველყოფს მცირე მენჯიდან შინაგანი ორგანოების გადაადგილებას და საგრძნობლად აუმჯობესებს სამანიპულაციო იარაღების სამუშაო კუთხეს.

ოპტიკის სწორი პოზიციის ორიენტირად გამოიყენება ქვემო ეპიგასტრული სისხლძარღვები. ისინი ვერ - ტიკალურად უნდა იყოს განლაგებული მონიტორის ჰორიზონტალური ღერძის მიმართ. მიდგომის ეტაპის დასრულების შემდეგ, პირველ რიგში, სრულდება მუცლის ღრუს რევიზია შესაძლო თანმხვედრი პათოლოგიების გამოვლენის მიზნით. შემდგომ მთელი ყურადღება გადადის საზარდულის არეებზე (სურათი 5).



სურათი 4. ტროაკრების განლაგება სკროტალური თიაქრების შემთხვევაში

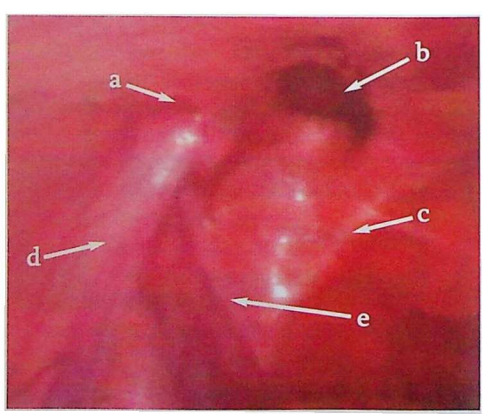

სურათი 5. მარცხენა ინგვინურ-ფემორალური არეს ლაპაროსკოპული ხედი:
a) ლატერალური ფოსო; b) მედიალური ფოსო;
c) კუპერის იოგი; d) A. et V. Testicularis; e) D. Defferens

იდენტიფიცირდება ილეო-პუბიკური ტრაქტი, ჭიპის ლატერალური და მედიალური იოგები, სათესლე ბაგირაკის ელემენტები და ა.შ.

დეფექტის ლოკალიზაციის, ჭეშმარიტი ზომების დადგენის და განივი ფასციის მდგომარეობის შეფასების შემდეგ, აუცილებელია კონტრლატერალური ინგვინურ-ფემორალური არის რევიზია, კლინიკურად არადემონსტრირებადი თიაქრის გამოსავლენად.

საზარდულის ირიბი თიაქრის ლაპაროსკოპული დიაგნოსტიკა არ წარმოადგენს სირთულეს, სწორი თიაქრების გამოსავლენად კი საჭიროა განსაკუთრებული ყურადღება.

ირიბი თიაქრებისგან განსხვავებით, სწორი თიაქრების ლაპაროსკოპული მანიფესტაცია მრავალფეროვანია და დამოკიდებულია როგორც განივი ფასციის დეფექტის სიდიდეზე და მის ლოკალიზაციაზე.

საზარდულის არის ლაპაროსკოპული ხედი თავდაპირველად შესაძლებელია ნორმალური ჩანდეს, მაგრამ ახლო ინსპექციით და საზარდულის წინა კედლიდან მანუალური ზეწოლით ვიზუალურად აშკარა ხდება დეფექტის არსებობა.

ცნობილია, რომ სწორი თიაქრები მეტწილ შემთხვევებში განივი ფასციის დეფექტს გადაკვეთენ პრეპერიტონულ ცსიმთან ერთად. იმ შემთხვევაში, თუ პრეპერიტონული ცსიმი მასიურია, თიაქრის კარი დახურულია და დეფექტის აღმოსაჩენად აუცილებელია საზარდულის წინა კედლიდან მანუალური ზეწოლა.

საზარდულის კლინიკურად არადემონსტრირებადი დეფექტების არსებობა კონტრლატერალური ინგვინურ-ფემორალური არეების დეტალური რევიზიით ვლინდება შემთხვევათა 20-30%-ში (V. Stancanelli, 1996; O. Contarini, 1994).

საზარდულის ცალმხრივი თიაქრების კორეგირების პროცესში კონტრლატერალურ მხარეზე გამოვლენილი კლინიკურად არადემონსტრირებადი თიაქრების 37 შემთხვევა აღწერეს V.K. Thumbe-მ და D.S. Evans-მა.

16 შემთხვევაში შესრულდა ბილატერალური თიაქარპლასტიკა. იმ 21 პაციენტიდან, რომელთაც გაუკეთდათ ცალმხრივი თიაქარპლასტიკა, 6 შემთხვევაში (28,6%), ოპერაციიდან 15 თვის განმავლობაში განვითარდა კლინიკურად დემონსტრირებადი თიაქარი.

სადღეისოდ, ასეთ შემთხვევებში ქირურგიული ტაქტიკა საკამათო აღარ არის. კლინიკურად არადემონსტრირებადი დეფექტის გამოვლენის შემთხვევაში აუცილებლად სრულდება საზარდულის ორმხრივი თიაქარპლასტიკა.

პარიესული პერიტონეუმის დისექცია. საზარდულის იოგის ლატერალური კიდესა და ჭიპის მედიალურ იოგს შორის ტარდება რკალისებრი განაკვეთი, დეფექტის კიდის შემოვლით (სურათი 6).

დისექცია სრულდება მეტცენბაუმის ტიპის მაკრატლით, პერიტონეუმის ფურცლის ტრაქციის ქვეშ. დისექციის პარალელურად, პერიტონეუმის ქვედა კალთა შრევდება ქვეშ მდებარე სტრუქტურებისგან ქსოვილთა განცალკევების ბლაგვი და ბასრი წესით (სურათი 7).

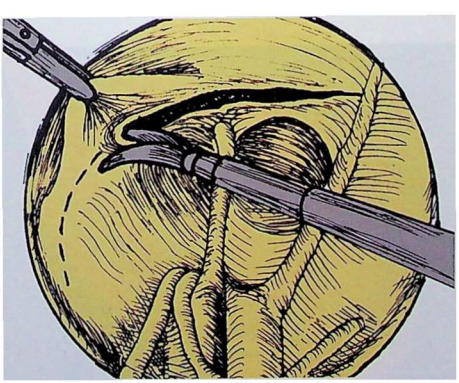

სურათი 6. პერიტონეუმის ფურცლის განაკვეთის ლოკალიზაცია

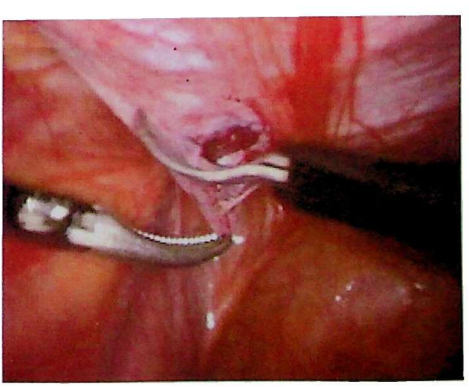

სურათი 7. პერიტონეუმის ფურცლის დისექცია ტრაქციის ქვეშ

პერიტონეუმის ფურცლის, თიაქრის პარკის და სათესლე ბაგირაკის მობილიზებისას უპირატესობა ენიჭება ქსოვილთა ტრაქცია-კონტრტრაქციით განცალკევებას. ქვედა ეპიგასტრული სისხლძარღვების დაზიანების პრევენციის მიზნით, ჭიპის ლატერალური იოგის გადაკვეთისას განსაკუთრებული სიფრთხილეა საჭირო. თუმცა, სათანადო ჩვენების შემთხვევაში სისხლძარღვების კლიპირება შემდგომი გადაკვეთით ტექნიკურ სირთულეს არ წარმოადგენს.

თიაქრის პარკის და სათესლე ბაგირაკის მობილიზება. თიაქრის პარკის მობილიზება იწყება დეფექტის პერიმეტრზე პერიტონეუმის ფურცლის შემაერთებელი ქსოვილებისგან და განივი ფასციისგან განცალკევებით. იმავდროულად ხორციელდება თიაქრის პარკის აშრევება სათესლე ბაგირაკის ელემენტებისგან და მისი ეტაპობრივი ინვაგინირება მუცლის ღრუში.

ოპერაციის ამ ეტაპზე საზარდულის წინა კედლიდან პერიოდულად მანუალური ზეწოლა სათესლე ბაგირაკის არადემონსტრირებადი ლიპომების გამოვლენის საშუალებას იძლევა, რომელთა ამოკვეთა წარმატებული თიაქარპლასტიკის ერთ-ერთი წინაპირობაა (სურათი 8).

მარტივი თიაქრების შემთხვევებში, როდესაც საზარდულის არხის შიდა რგოლის დიამეტრი 2 სმ-ზე ნაკლებია და თიაქრის პარკი საზარდულის არხში ღრმად არ „იჭრება", სათესლე ბაგირაკის ელემენტების და მათი შერწყმის ადგილის იდენტიფიკაცია, მათი შემდგომი განცალკევება პერიტონეუმის ფურცლისგან, სირთულეს არ წარმოადგენს. თუ საზარდულის შიდა რგოლის დიამეტრი 2-3 სმ-ზე მეტია, ყოველთვის გამოხატულია განივი ფასციის უკმარისობა. ასეთ შემთხვევებში, განსაკუთრებული სიფრთხილეა საჭირო თიაქრის პარკის მობილიზაციის პროცესში, ვინაიდან იგი თითქმის ყოველთვის ტლანქ შეხორცებებშია მიმდებარე ქსოვილებთან, მათ შორის, ბაგირაკის ელემენტებთან. ამის გამო აუცილებელი ხდება ელექტროქირურგიული იარაღებ - ის გამოყენება.

სრულყოფილი მობილიზაციის შემდეგ თიაქრის პარკი თავისუფლად რჩება მუცლის ღრუში. სკროტალური თიაქრების შემთხვევაში რიგი ავტორები მოუწ - ოდებენ თიაქრის პარკის ცირკულარულ გადაკვეთას საზარდულის შიდა რგოლის დონეზე და საზარდულის არხში „ნარჩენი პარკის" დატოვებას, რაც მნიშვნელოვნად ამცირებს ტესტიკულარული გართულებების რაოდენობას და ოპერაციის ხანგრძლივობას, მაგრამ შორეულ პოსტოპერაციულ პერიოდში ხშირია „ნარჩენი პარკის" სერომების განვითარების შემთხვევები (10-15%). მათი პროფილაქტიკის მიზნით, შესაძლებელია საზარდულის არხში დატოვებული იყოს „მთლიანობადარღვეული" ნარჩენი პარკი (თ. ჩართოლანი, 2005).

საზარდულის არხის შიდა რგოლთან თიაქრის პარკის ცირკულარულ გადაკვეთამდე, ხორციელდება თიაქრის პარკის ზედა-ლატერალური ნაწილის მაქსიმალური განშრევება საზარდულის არხის წინა კედლისგან და მობილიზებული თიაქრის პარკის წინა კედლის რეზეცირება. თიაქრის პარკის ცირკულარული გადაკვეთის შემდეგ, საზარდულის არხში რჩება მთლიანობადარღვეული თიაქრის პარკი (სურათი 9).

სურათი 8. სათესლე ბაგირაკის ლიპომა

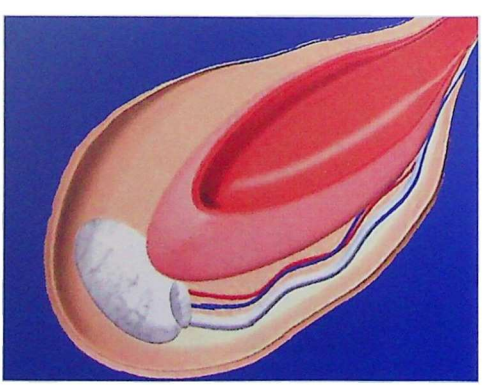

სურათი 9. მთლიანობადარღვეული ნარჩენი პარკი

სივრცეში, რომლის წინა კედლის ნაწილს წარმოადგენს კუნთ-აპონევროზული და კანქვეშა ცხიმოვანი ქსოვილები, პოსტოპერაციული სერომის განვითარების რისკი მინიმალური ხდება.

თიაქრის პარკის მობილიზების შემდეგ გრძელდება პერიტონეუმის ქვედა კალთის დისექცია და მისი განცალკევება სათესლე ბაგირაკის ელემენტებისა და ილიაკალური სისხლძარღვებისგან. საკმარისი საიმპლანტაციო ფართის შექმნის მიზნით, დისექციის ლატერალური მიმართულება მოიცავს საზარდულის იოგს და თეძო-სუკის კუნთის ნაწილს (სურათი 10).

მედიალური მიმართულებით პერიტონეუმის ფურცლისგან თავისუფლდება Hesselbach-ის სამკუთხედი, ბოქვენის ბორცვი და კუპერის იოგი. ამ უკანასკნელის იდენტიფიკაცია სირთულეს არ წარმოადგენს, ვინაიდან იგი რუხი შეფერილობის მკვრივ ანატომიურ სტრუქტურას წარმოადგენს. დისექციის ამ ეტაპზე ელექტროქირურგიული ინსტრუმენტების გამოყენებისას ჩნდება შარდის ბუშტის თერმული დაზიანების საშიშროება. ამ არეში (Hesselbach-ის სამკუთხედი, კუპერის იოგი, ბოქვენის ბორცვის მიდამო) ყველაზე ეფექტურია დისექციის ბლაგვი წესის გამოყენება (სურათი 11).

სათესლე ბაგირაკის ელემენტების მენჯის კედლიდან განცალკევების შემდეგ საიმპლანტაციო ფართობის გაზრდის და იმპლანტანტის პერიტონიზაციის გაადვილების მიზნით, სორციელდება პერიტონეუმის ზედა კალთის კიდის მობილიზება (სურათი 12).

მობილიზებული ინგვინურ-ფემორალური არე უნდა უზრუნველყოფდეს, სულ მცირე, 12×8 სმ ზომის იმპლანტანტის გაშლა-დაფიქსირებას (სურათი 13).

სურათი 10. საზარდულის იოგის ლატერალური კიდის მობილიზება

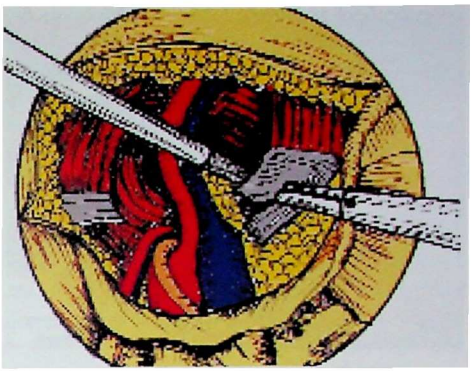

სურათი 11. კუპერის იოგის ბლაგვი წესით მობილიზება

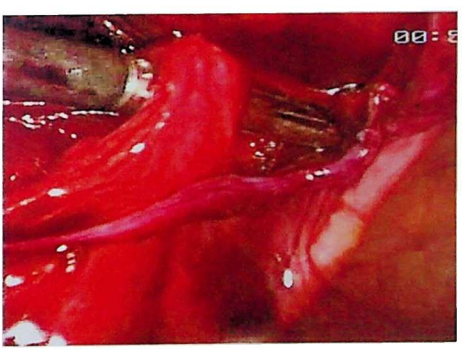

სურათი 12. სათესლე ბაგირაკის ლატერალიზაცია

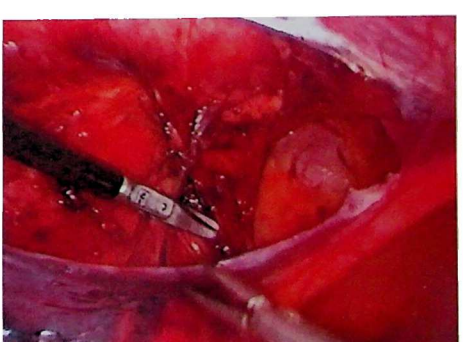

სურათი 13. მობილიზებული ინგვინო-ფემორალური არე

იმპლანტანტის ფიქსირება. საპროთეზე მასალად გამოიყენება პოლიპროპილენის ბადეები, ზომით 12×8 სმ, თუმცა, ქირურგთა ნაწილი უპირატესობას ანიჭებს 15×10 სმ ზომის ბადის იმპლანტირებას. იმპლანტანტის ზომები არ უნდა ჭარბობდეს საიმპლანტაციო არის ფართს, ვინაიდან პერიტონეუმის მთლიანობის აღდგენის ეტაპზე იმპლანტანტის ქვედა ლატერალური კიდის აკეცვა სდება დაავადების რეციდივის მიზეზი.

საზარდულის ირიბი თიაქრების შემთხვევაში, იმპლანტანტის ცენტრალურ ნაწილში ფორმირდება სათესლე ბაგირაკის გასატარებელი რგოლი (0,4×0,5 სმ), საიდანაც ბადე იჭრება ზედა, ქვედა ან ლატერალური კიდისკენ (სურათი 14).

დასვეული იმპლანტანტი 10 ან 12 მმ დიამეტრის ტროაკარიდან ტარდება მუცლის ღრუში (სურათი 15).

იმპლანტანტი თავსდება სათესლე ბაგირაკის უკან და მისი ქვედა კალთა იშლება გამტარ რგოლში ბაგირაკის „ამოცმის" შემდეგ (სურათი 16).

დაუშვებელია იმპლანტანტის ფიქსირება ილეოპუბიკური ტრაქტის ქვემოთ, „უბედურების სამკუთხედში" და „ტკივილის სამკუთხედში", სადაც თავმოყრილია მაგისტრალური სისხლძარღვები და მსხვილი ნერვული წნულები. ამ სტრუკტურების უნებლიე დაზიანება შესაძლოა სიცოცხლისთვის საშიში პროფუზული სისხლდენის ან მუდმივი პოსტოპერაციული ტკივილის მიზეზი გახდეს.

იმპლანტანტის ფიქსირება იწყება კუპერის იოგიდან სპირალური სტეპლებით. იმპლანტანტის ქვედა მედიალური კიდე აპონევროზულ ქსოვილზე მაგრდება სულ მცირე, ორი სტეპლით (სურათი 17).



სურათი 14. ფორმირებული იმპლანტანტი



სურათი 16.

სურათი 15.

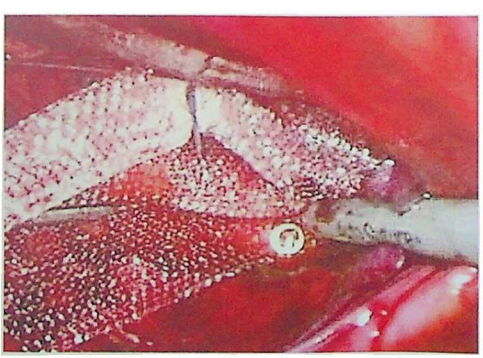

სურათი 17.

სურათი 18.

სურათი 20.

იმპლანტანტის ქვედა-ლატერალური კალთა, რომლის კიდე ორი სანტიმეტრით უნდა ფარავდეს ილეოპუბიკურ ტრაქტს, ერთი სტეპლით ფიქსირდება საზარდულის იოგზე (სურათი 18).

იმპლანტანტის ზედა კალთა იშლება და მისი პერიმეტრი ფიქსირდება მუცლის წინა კედელზე. იმპლანტანტის ჩაჭრილი კალთის მთლიანობის აღდგენის პროცესში, ხორციელდება სათესლე ბაგირაკის გასატარებელი რგოლის დიამეტრის კორეგირება П-ს მაგვარი სტეპლებით (სურათი 19).

დიდი ზომის გამტარი რგოლი შესაძლოა დაავადების რეციდივის მიზეზი გახდეს, ხოლო მცირე ზომის გამტარმა რგოლმა პოსტოპერაციულ პერიოდში შესაძლოა გამოიწვიოს ტესტიკულარული გართულებები.

იმპლანტანტის ჩაჭრილი კალთის მთლიანობის აღდგენა უმჯობესია შესრულდეს П-ს მაგვარი სტეპლებით, ვინაიდან ამ ტიპის სტეპლები საშუალებას იძლევა პროთეზის მუცლის ღრუსკენ სუსტი ტრაქციის პირობებში ბადის კიდეები დაახლოვდეს ქვეშმდებარე სტრუქტურების დაუზიანებლად. ქვედა კიდისკენ ჩაჭრილი იმპლანტანტი მთლიანობის აღდგენას არ საჭიროებს. საბოლოოდ, იმპლანტანტი პერიმეტრზე ფიქსირდება 8-10 სტეპლით (სურათი 20).

სწორი თიაქრების იმ შემთხვევებში, როდესაც განივი ფასციის დეკომპენსაცია გამოხატულია არ არის, სათესლე ბაგირაკის ლატერალიზაცია არ სრულდება და იმპლანტანტი ინგვინურ-ფემორალურ არეს ეფარება პირდაპირ (სურათი 21).

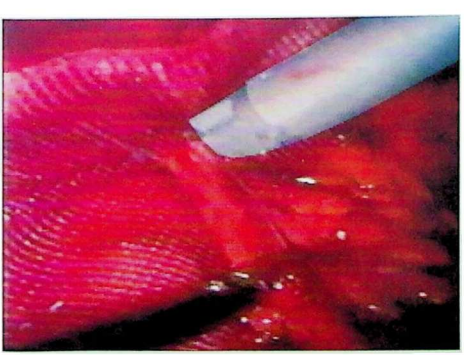

სურათი 19.

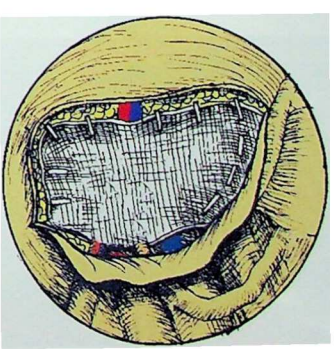

სურათი 21.

რთული სწორი თიაქრების შემთხვევებში იმპლანტანტი ფიქსირდება სათესლე ბაგირაკზე ამოცმით. პერიტონეუმის მთლიანობის აღდგენა თიაქარ-პლასტიკის დასკვნითი ეტაპია და გულისხმობს პერიტონეუმის მობილიზებული ქვედა კალთის იმპლანტანტზე გადაფარებას, მის დაჭიმვასა და მიმაგრებას პერიტონეუმის ზედა კალთის კიდეზე. მაღალმოლეკულური პოლიმერებისგან დამზადებული იმპლანტანტის უშუალო კონტაქტი ნაწლავის კედელთან უკანასკნელის ფიბრობლასტურ ინფილტრაციას იწვევს, რაც შესაძლოა ნაწლავის პერფორაციის, ფისტულიზაციის ან ნაწლავთა ობსტრუქციული გაუვალობის მიზეზი გახდეს. შესაბამისად, განსაკუთრებული ყურადღება უნდა მიექცეს იმპლანტანტის სრულფასოვან იზოლაციას.

იმპლანტანტის პერიტონიზაციის დაწყებამდე პნევმოპერიტონეუმის მაჩვენებელი 7-8 mmHg-მდე უნდა შემცირდეს, რაც აადვილებს პერიტონეუმის მობილიზებული კალთების ერთმანეთთან მიახლოებას.

პერიტონეუმის მთლიანობის აღდგენა წარმოებს სტეპლირებით, 0,8-1 სმ-ის ინტერვალით, ან ინტრაკორპორალური უწყვეტი ნაკერით (სურათი 22-23).

ლაპაროსკოპული თიაქარპლასტიკის შესრულებისას განსაკუთრებული ყურადღება ექცევა ტროაკარული ჭრილობების დახურვას. პოსტოპერაციულ პერიოდში ტროაკარული თიაქრის განვითარების თავიდან აცილების მიზნით, აუცილებელია 10 ან 12 მმ-იანი ტროაკარული ჭრილობების გაკერვა ტრანსფასციური კვანძოვანი ნაკერებით (სურათი 24-25).

უკანასკნელ პერიოდში შემუშავებული იყო ახალი თაობის სინთეზური და ბიომასალისგან დამზადებული ბიოლოგიურად ინერტული იმპლანტანტები, რომელთა იმპლანტირების შემთხვევაში პერიტონეუმის მთლიანობის აღდგენა არ არის აუცილებელი. ამ ტიპის ბადეებიდან ტრანსაბდომინური პლასტიკისთვის ძირითადად გამოიყენება ბიოლოგიური იმპლანტანტი SURGISIS (COOK).

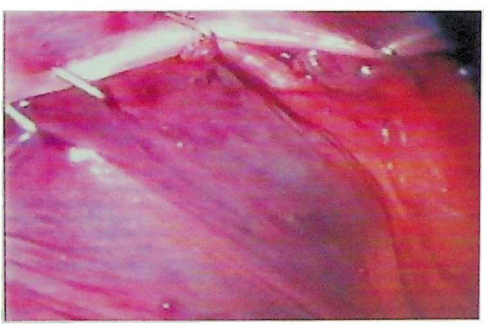

სურათი 22.

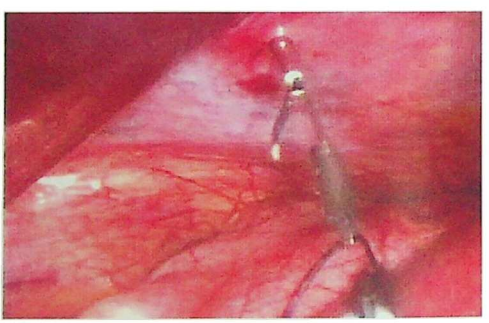

სურათი 24. Gore Suture Passer -ით ძაფის გატანა

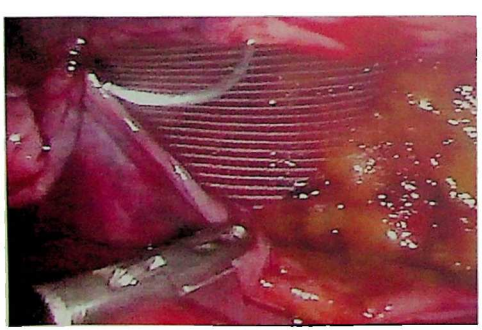

სურათი 23.

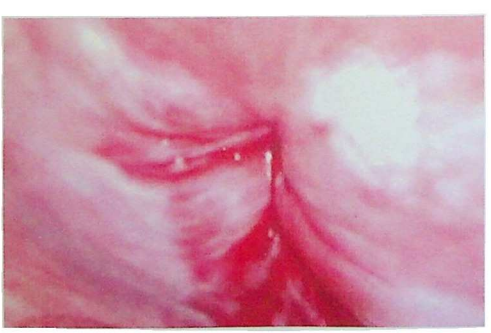

სურათი 25. გაკერილი ტროაკალური ჭრილობა



სურათი 26.

საზარდულის ბილატერალური თიაქრები უმეტეს შემთხვევაში კორეგირდება ცალ-ცალკე, ზემოთ აღწერილი მეთოდით. ასევე, მოწოდებულია ბილატერალური თიაქრების მკურნალობის მეთოდები იმპლანტანტის ერთი ნაჭრის პრეპერიტონულ სივრცეში განთავსებით:

1. **მენჯის კედლის წინა ტოტალური გამაგრება – Total Anterior Pelvic Repair (TAPR).** განივი მიმართულების პერიტონული განაკვეთი, რომელიც შუა ხაზს გადაკვეთს Linea Arcuata-ს დონეზე (ჭიპიდან 3-5 სმ ქვევით), ტარდება თეძოს წინა ზედა წვეტებს შორის. სრულდება პერიტონეუმის ქვედა კალთის მობილიზება ქვეშ მდებარე სტრუქტურებისგან.

   ბოქვენის ბორცვისაგან შარდის ბუშტის აშრევების შემდეგ, ორივე ინგვინურ-ფემორალურ არეში კლასიკური წესით კეთდება პრეპერიტონული დისექცია, იმ განსხვავებით, რომ დისექციის დროს სათესლე ბაგირაკის ელემენტები არ ცალკეცდება მენჯის კედლისგან.

   ინგვინურ-ფემორალური არეების მობილიზების და სრული ჰემოსტაზის უზრუნველყოფის შემდეგ, ფორმირდება იმპლანტანტი, რომლის სიგანეა 26-30 სმ (თეძოს წინა ზედა წვეტებს შორის არსებულ მანძილი), ხოლო სიმაღლე – 12-15 სმ (ჭიპისა და ბოქვენის ბორცვს შორის მანძილს გამოკლებული 5 სმ).

   იმპლანტანტის ქვედა კუთხეებს ეძლევათ ოვალური ფორმა, იხვევა გრაგნილის მაგვარად და დროებითი კვანძებით სამგან იკერება ქირურგიული ძაფით, ისე, რომ ბადის ზედა კიდე თავისუფალი იყოს (სურათი 26).

   მუცლის დრუში 12 მმ-იან ტროკარიდან შეტანილი ბადე გარდიგარდმოდ თავსდება პერიტონეუმის ზედა კალთის პარალელურად და მისი თავისუფალი ზედა კიდე სტეპლირდება განივ ფასციაზე, პერიტონული დისექციის გაყოლებით (სურათი 27).

   იმპლანტანტის დამჭერი დროებითი კვანძები იკვეთება, ბადე იშლება და ეფარება მენჯის კედელს (სურათი 28).

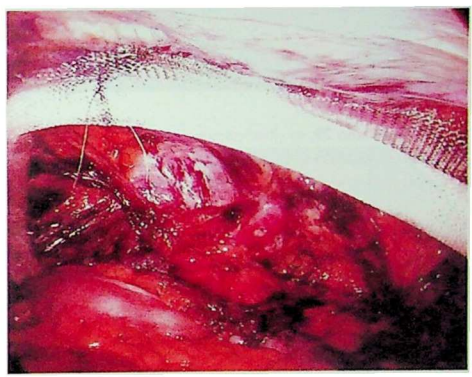

სურათი 27. იმპლანტანტის ზედა კიდის ფიქსირება (M.Meinero, G.Melotti, Ph.Mouret. Laparascopic Surgery. 1994) გამოყენებულია G.Melotti-ს წერილობითი ნებართვით

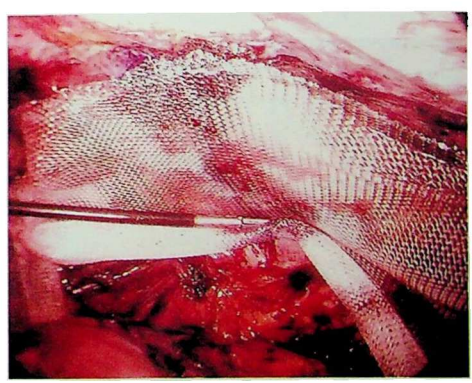

სურათი 28. იმპლანტანტის გაშლა (M.Meinero, G.Melotti, Ph.Mouret. Laparascopic Surgery. 1994) გამოყენებულია G.Melotti-ს წერილობითი ნებართვით

სურათი 29. ფიქსირებული იმპლანტანტი
(M.Meinero, G.Melotti, Ph.Mouret. Laparascopic Surgery. 1994)
გამოყენებულია G.Melotti-ს წერილობითი ნებართვით

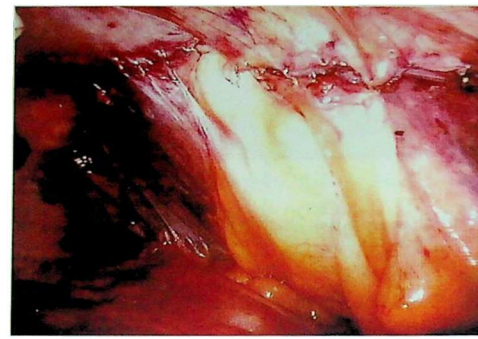

სურათი 31. მთლიანობააღდგენილი პერიტონეუმი
(M.Meinero, G.Melotti, Ph.Mouret. Laparascopic Surgery. 1994)
გამოყენებულია G.Melotti-ს წერილობითი ნებართვით

იმპლანტანტი ფიქსირდება ბოქვენის ბორცვზე, ორივე კუპერის იოგზე და საზარდულის იოგების ლატერალურ კიდეებზე (სურათი 29).

იმპლანტანტის პერიტონიზაციის დაწყებამდე, პნევმოპერიტონეუმი მცირდება 7-8 mmHg-მდე.

პერიტონეუმის კალთების სიმეტრიულად შესაპირისპირებლად პერიტონიზაციის დაწყება სასურველია დისექციის შუა ნაწილიდან (სურათი 30). პერიტონეუმის ქვედა კალთა იჭიმება, ეფარება იმპლანტანტს და მისი კიდე სტეპლებით ეკერება პერიტონეუმის ზედა კალთის კიდეს. სტეპლირება ხორციელდება კლასიკური წესით – სულ მცირე 1 სმ ინტერვალით.

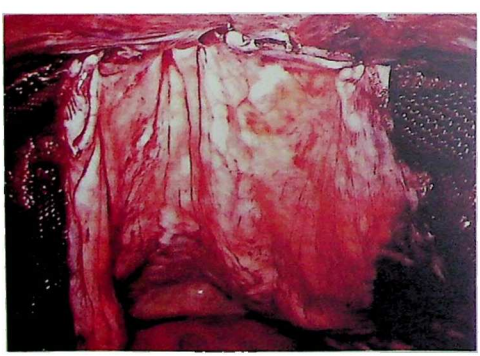

სურათი 30. იმპლანტანტის პერიტონიზაცია
(M.Meinero, G.Melotti, Ph.Mouret. Laparascopic Surgery. 1994)
გამოყენებულია G.Melotti-ს წერილობითი ნებართვით

პერიტონეუმის მაღალი დისექციის გამო ამ შემთხვევაში ინტრაკორპორალური კერვა ტექნიკურად ძალზე რთულია და, ფაქტობრივად, არ გამოიყენება (სურათი 31). ჩვენების შემთხვევაში, მიმართავენ პრეპერიტონული სივრცის დრენირებას აქტიური დრენაჟებით.

2. **სტანკანელის მეთოდი.** განსაკუთრებული პოპულარობა მოიპოვა Stancanelli-ის მიერ 1992 წელს მოწოდებულმა საზარდულის ბილატერალური თიაქრების კორეგირების მეთოდმა. მეთოდი ნაკლებ ტრამვულია და ოპერაციის ხანგრძლივობა მკვეთრად მცირდება.

   მეთოდის არსი მდგომარეობს შემდეგში: რკალისებრი განაკვეთიდან კლასიკური წესით მობილიზდება ჯერ ერთი, ხოლო შემდეგ მეორე ინგვინურ-ფემორალური არე (სურათი 32).

   მას შემდეგ, რაც ორივე მხარეს შეიქმნება ადეკვატური ფართის საიმპლანტაციო არე, ბლაგვი დისექცია გრძელდება კუპერის იოგის მედიალურად, ბოქვენის ბორცვის გაყოლებით და შარდის ბუშტსა და ბოქვენის ბორცვს შორის იქმნება ინგვინურ-ფემორალური არეების შემაერთებელი გვირაბი (სურათი 33).

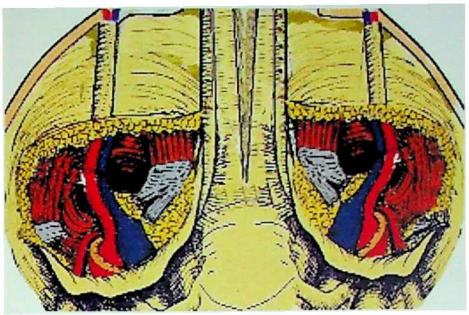

სურათი 32. მობილიზებული ინგვინურ-ფემორული არეები

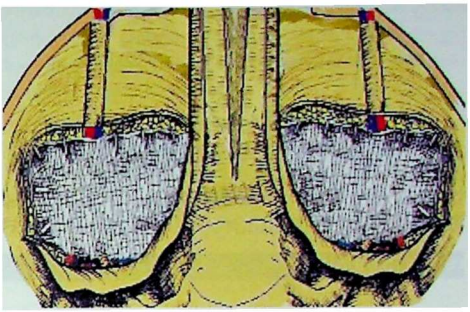

სურათი 34. ფიქსირებული იმპლანტანტი

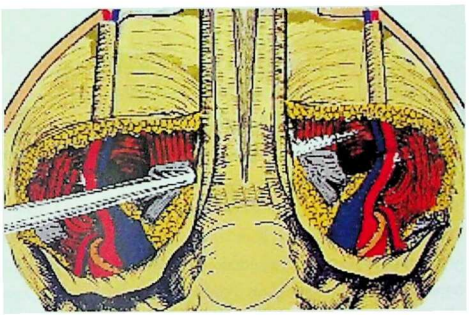

სურათი 32. მობილიზებული ინგვინურ–ფემორული არეების შემაერთებელი გვირაბის ფორმირება

სურათი 35. მთლიანობააღდგენილი პერიტონეუმი

ფორმირდება იმპლანტანტი, რომლის სიგანეა 30 სმ, ხოლო სიმაღლე 10-12 სმ. გრაგნილის მჭიდროდ დახვეული ბადე ტარდება შარდის ბუშტსა და ბოქვენის ბორცვს შორის. იმპლანტანტი იშლება, გადაეფარება ორივე ინგვინურ-ფემორალურ არეს და მისი ორივე მხარე ფიქსირდება სტეპლირებით, კლასიკური წესით – კუპერის იოგზე, მუცლის სწო - რი და განივი კუნთების უკანა ზედაპირზე და საზარდულის იოგის ლატერალურ კიდეებზე (სურათი 34).

პნევმოპერიტონეუმის მაჩვენებელი მცირდება 7-8 mmHg-მდე და ხორციელდება პერიტონეუმის ფურცლის მთლიანობის აღდგენა (სურათი 35).

1997-2012 წლებში აკად. ზ. ცხაკაიას სახ. თორაკო-აბდომინურ კლინიკაში გაკეთდა 75 საზარდულის ლაპაროსკოპული ტრანსაბდომინური პრეპერიტონული თიაქარპლასტიკა. მათგან 9 შემთხვევაში შესრულდა ბილატერალური პლასტიკა.

ოპერაციის ხანგრძლივობა ცალმხრივი თიაქრების შემთხვევაში მერყეობდა 40-70 წთ, ხოლო ბილატერალური პლასტიკის შემთხვევაში – 80-100 წთ.

სტაციონარში დაყოვნების საშუალო მაჩვენებელმა შეადგინა 1 დღე.

ინტრაოპერაციულ გართულებებს და რეციდივის შემთხვევებს ადგილი არ ჰქონია.

საზარდულის თიაქრების ლაპაროსკოპული ტოტალური პრეპერიტონული პლასტიკა (ტეპ)

თ. ჩართოლანი

ტოტალური ექსტრაპერიტონული პლასტიკის მეთოდი შემუშავებული იყო J.B. Mckernan-ის და H.L. Laws-ის მიერ გასული საუკუნის 90-იანი წლების დასაწყისში და შემდგომ განსაკუთრებული გავრცელება ჰპოვა ზოგადქირურგიულ განყოფილებებში.

Total Extraperitoneal Hernioplasty (TEP) – საზარდულის თიაქრების ლაპაროსკოპული ტოტალური ექსტრაპერიტონული პლასტიკა ტრანსაბდომინური პლასტიკის ანალოგიურია.

განსხვავება იმაშია, რომ ოპერაციული მიდგომა ხორციელდება პერიტონეუმის ფურცლის მთლიანობის დარღვევის გარეშე, მუცლის ღრუში შეუსვლელად, ხელოვნურად შექმნილი პრეპერიტონული სივრციდან, რაც განაპირობებს მეთოდის ნაკლებ ინვაზიურობას და ოპერაციის სპინალური ანესთეზიით ჩატარების შესაძლებლობას იძლევა.

პრეპერიტონული დისექცია ხორციელდება მცირე ზომის (1,0-1,5 სმ) ქვედა პარაუმბილიკური განაკვეთიდან. პროცედურის გამარტივებისა და მცირეინვაზიურობის უზრუნველყოფის მიზნით, დისექციის საწყისი ეტაპი ხორციელდება სპეციალური კონსტრუქციის ბალონ-დისექტორების და Hasson-ის ტიპის ტროაკრების გამოყენებით, ან მათი კომბინირებით (სურათი 1).

პირველი ბალონ-დისექტორი (Spasemaker Balloon Dissector, General Surgical Inovation, Palo Alto California) მოწოდებული იყო ლაპაროსკოპული ქირურგიის გარიჟრაჟზე, 1991 წელს. M.J. Kieturacis-მა თანაავტორებთან ერთად გამოაქვეყნა Spasemaker ბალონ-დისექტორით პლასტიკის შესრულების ტექნიკური ასპექტები და 1991-1994 წლებში შესრულებული საზარდულის თიაქრების 150 ტოტალური ექსტრაპერიტონული პლასტიკის შედეგების ანალიზი.

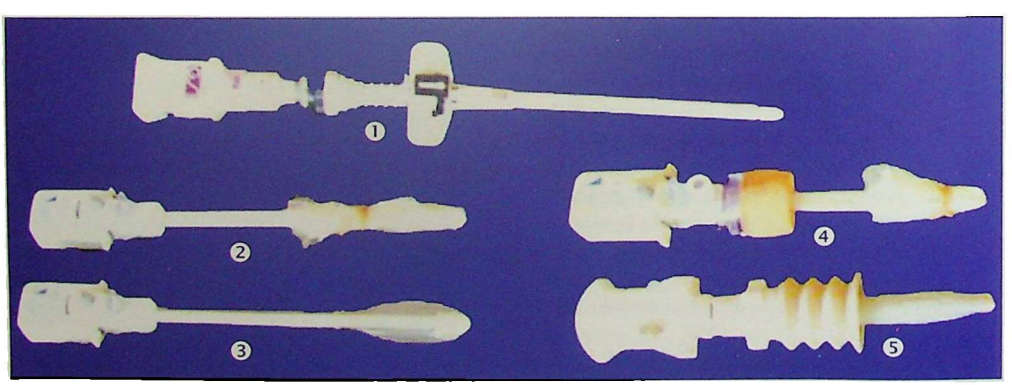

სურათი 1. 1. დისექტორი Speasemaker; 2-3. დისექტორი Origin; 4. Hasson-ის ტროაკარი; 5. ბლაგვი ტროაკარი

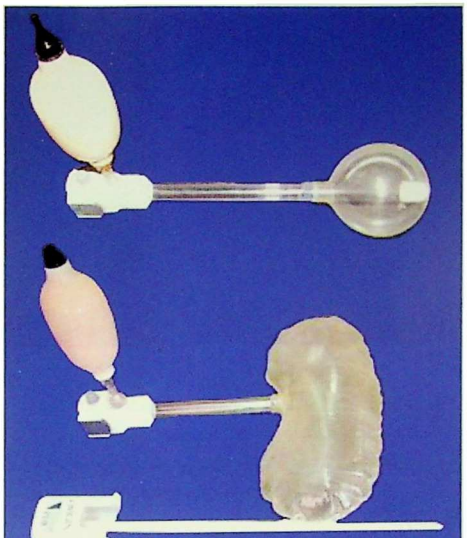

სურათი 2. Origin ბალონ-დილატატორი

მოგვიანებით ამ ტიპის დისექტორებს, რომლის პალპატორზე განთავსებული ბალონი იტუმბება სითხით (600 მლ სითხის ინსუფლირებით, ინტრალუმინალური წნევა აღწევს 80-100 mm Hg), ჩაენაცვლა შედარებით მარტივი ტიპის ხელსაწყოები, რომელთაგან ყველაზე პოპულარული გახდა Origin Medsystems, Inc



სურათი 3. Hasson-ის ტროკარი

Menlo Park, CA-ის წარმოების ტროკარები. ამ ტიპის ტროკარების დისტალურ ნაწილში ჩამონტაჟებული ბალონი ჩვეულებრივი სამედიცინო ხელის ტუმბოთი ინსუფლირდება ჰაერით (სურათი 2).

პრეპერიტონული დისექციის პირველი ეტაპის დასრულების შემდეგ, სასურველია პრეპერიტონული სივრცის ინსუფლირება განხორციელდეს Hasson-ის ტროკარით (სურათი 3).

ოპერაციის ტექნიკა

წინასაოპერაციო ეტაპზე განსაკუთრებული ყურადღება ექცევა კუჭ-ნაწლავის ტრაქტის მომზადებას. ტრანსბადომინული პლასტიკისაგან განსხვავებით, გაუტკივარების არჩევის მეთოდს წარმოადგენს ზოგადი ან პერიდურული ანესთეზია.

ავადმყოფის მდებარეობა საოპერაციო მაგიდაზე, სამედიცინო პერსონალის და აპარატურის განლაგება, ტრანსბადომინული თიაქარპლასტიკის იდენტურია.

გამოიყენება სამუშაო ტროკარების სამი კომპლექტი: ა) ორი 12 მმ-იანი ტროკარი; ბ) 5 და 12 მმ-იანი ტროკარი; გ) ორი 5 მმ-იანი ტროკარი. დღეისთვის ქირურგთა უმეტესობა ოპტიმალურად მიიჩნევს 5 მმ დიამეტრის სამუშაო ტროკარების გამოყენებას.



სურათი 4-A. სამუშაო ტროკარები განლაგება ჰორიზონტალური სქემით

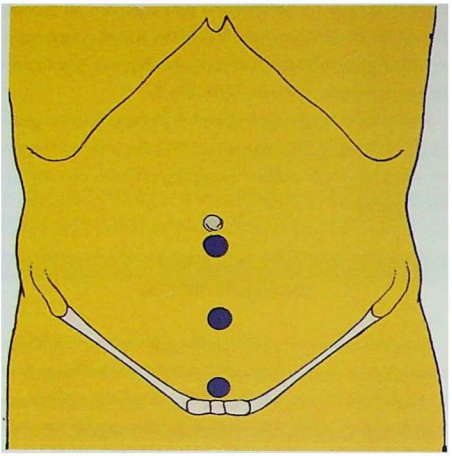

სურათი 4-B. სამუშაო ტროაკრები განლაგება ვერტიკალური სქემით

ტოტალური ექსტრაპერიტონული პლასტიკის შესრულებისას სამუშაო ტროაკრები განლაგდება ჰორიზონტალური (A) ან ვერტიკალური (B) სქემით, თუმცა უპირატესობა ენიჭება ტროაკრების განლაგების ვერტიკალურ სქემას (სურათი 4).

1-1,5 სმ სიგრძით განაკვეთი ტარდება თიაქრის ლოკალიზაციის მხარეს, ჭიპის ქვემოთ და ოდნავ ლატერალურად. იკვეთება კანი, კანქვეშა ცხიმოვანი ქსოვილი და მობილიზდება სწორი კუნთის აპონევროზული ბუდის წინა კალთა. ამ უკანასკნელის მედიალურ კიდეზე კეთდება განივი მიმართულების განაკვეთი (სურათი 5).

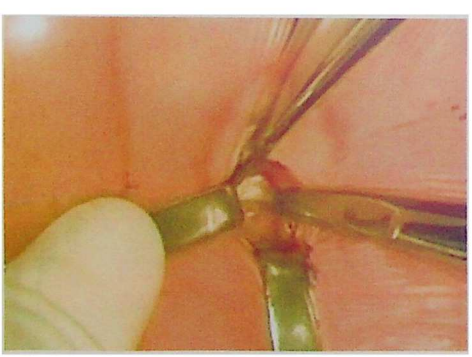

სურათი 5.

სურათი 6.

თუ Hasson-ის ტროაკარი არ გამოიყენება, სწორი კუნთის ბუდის წინა ფასციოტომიის სიდიდე სასურველია შეადგენდეს 10 მმ-ს, რაც უზრუნველყოფს ინსუფლირების პროცესში ჩვეულებრივი ტროაკრის პერიმეტრზე საკმარის ჰერმეტიზმს.

აპონევროზული კალთის გაკვეთის შემდეგ ხორციელდება აპონევროზული ბუდისგან სწორი კუნთის მედიალური კიდის განშრევება (სურათი 6).

სწორი კუნთის უკანა კალთის იდენტიფიცირების შემდეგ საჩვენებელი თითით ან ლენტისებრი კავით გრძელდება რეტრომუსკულარული დისექცია.

რეტრომუსკულარულ სივრცეში თავსდება ბალონ-დისექტორი (სურათი 7).

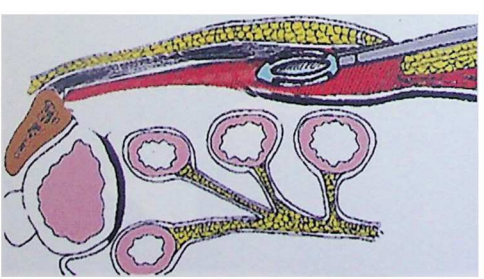

სურათი 7.

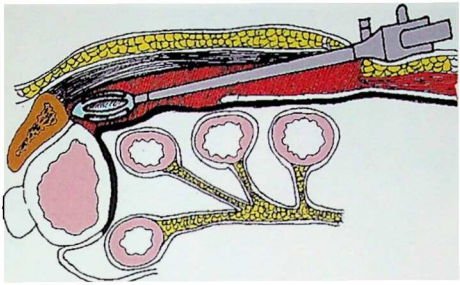

სურათი 8.

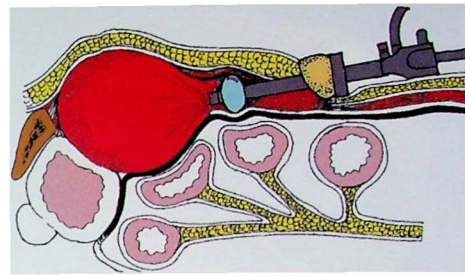

სურათი 10.

ბალონ-დისექტორი თეთრი ხაზის გაყოლებით, როტაციული მოძრაობებით მუცლის წინა კედლიდან მანუალური კონტროლის ქვეშ, ეტაპობრივად ცურდება ბოქვენის ბორცვამდე (სურათი 8).

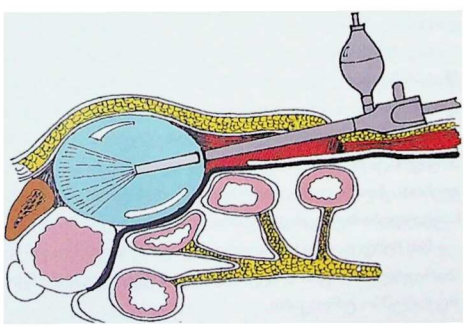

სურათი 9.

მას შემდეგ, რაც დისექტორი მიაღწევს ბოქვენის ბორცვს, ტროაკარში განთავსებულ პალპატორს ენაც - ვლება ლაპაროსკოპი და ბალონის ინსუფლირება იწყება ენდოსკოპიური კონტროლით (სურათი 9).

ბალონ-დისექტორის გამოყენების შემთხვევაში, პრეპერიტონული დისექციის პირველი ეტაპის დასრულების მაჩვენებელია ბოქვენის ბორცვიდან პერიტონეუმის ფურცლის აშრევება და ინგვინურ-ფემორალური არეების ძირითადი ანატომიური ორიენტირების (ქვედა ეპიგასტრული სისხლძარღვები, ილეო-პუბიკური ტრაქტი) ვიზუალიზაციის შესაძლებლობა.

პარაუმბილიკალურ ჭრილობაში ბალონ-დისექტორის ნაცვლად იდგმება Hasson-ის 10 მმ-იანი ტროაკარი და შექმნილი პრეპერიტონული სივრცე ინსუფლირდება CO_2-ით (8-14 mmHg). პაციენტს ეძლევა ტრენდელენ - ბურგის პოზიცია (15-20^0) და იდგმება სამუშაო ტროაკრები (სურათი 10).

ბალონ-დისექტორის გამოყენებით შესრულებული პრეპერიტონული დისექციის აღწერილი ეტაპი უს - აფრთხოა და, როგორც წესი, სისხლდენის ან პარიესუ - ლი პერიტონეუმის მთლიანობის დარღვევის შემთხვევებს ადგილი არ აქვს.

გამომდინარე სპეციალური დიზაინის დისექტორების თუ ტროაკრების მაღალი თვითღირებულებიდან, ტოტალური პრეპერიტონული პლასტიკის აღწერილი ეტაპი სრულდება ჩვეულებრივი ტროაკრების გამოყენებით: სწორი კუნთის აპონევროზული ბუდის წინა კალთის წინა ფასციოტომიის შემდგომ, რეტრომუსკულარულად იდგმება 10 მმ-იანი ტროაკარი და ინსუფლირების ფონზე ლაპაროსკოპით სრულდება რეტრომუსკულარული დისექცია – სწორი კუნთის განშრევე - ბა უკანა აპონევროზული კალთისგან.

ტოტალური ექსტრაპერიტონული პლასტიკის მიდგომის ეტაპის შესრულებისას სწორი კუნთის ბუდის ან პერიტონეუმის ფურცლის დაზიანების პრევენციის მიზნით, აუცილებელია შემდეგი რეკომენდაციების დაცვა:

- ბალონ-დისექტორი ან პირველი ტროაკარი რეტრომუსკულარულ სივრცეში უნდა ჩაიდგას სწორი კუნთის ბუდის უკანა კალთის იდენტიფიკაციის და წი - ნა ფასციოტომიის პერიმეტრზე, აპონევროზული კალთისგან სწორი კუნთის სრულფასოვანი განცალკევების შემდეგ;

სურათი 11.

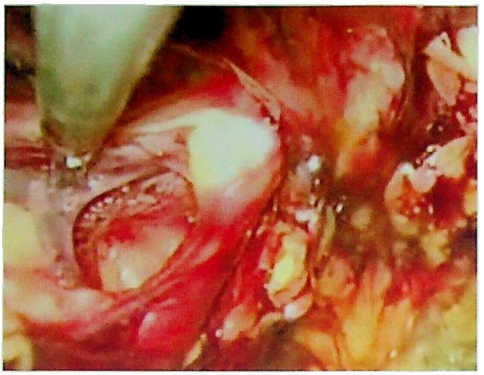

სურათი 13.

- ბალონ-დისექტორი რეტრომუსკულარულ სივრცეში უნდა ჩაცურდეს ნაზი ეტაპობრივი როტაციული მოძრაობით;
- სწორი კუნთის დიასტაზის შემთხვევაში, როდესაც პარაუმბილიკალურად თეთრი ხაზი დილატირებულია, წინა ფასციოტომია სრულდება უფრო ლატერალურად.

ლაპაროსკოპული კონტროლით მარტივად იდენტიფიცირდება სწორი კუნთის ბუდის უკანა კალთის ზედაპირი და L. Arcuata-ს დონეზე, პრეპერიტონული სივრცე (სურათი 11).

სურათი 12.

რეტრომუსკულარული სივრცის დისექციის პირველი ეტაპის დაბოლოების მაჩვენებელია ბოქვენის ბორცვისა და კუპერის იოგის ვიზუალიზაციის შესაძლებლობა (სურათი 12).

საკმარისი ფართის პრეპერიტონული სივრცის შექმნის შემდეგ იდგმება პირველი სამუშაო ტროაკარი (მედიალური) და, პირველ რიგში, იწყება ინგვინურ-ფემორალური არის მედიალური „ინტაქტური" ნაწილის პრეპერიტონული დისექცია საზარდულის იოგის გაყოლებით. ქსოვილთა განცალკევება ოპერაციის ამ ეტაპზე სრულდება ბლაგვი და ბასრი წესის გამოყენებით.

მას შემდეგ, რაც სრულყოფილად მობილიზდება საზარდულის იოგის ლატერალური კიდე, იდგმება მეორე სამუშაო ტროაკარი.

ძირითადი ანატომიური სტრუქტურების იდენტიფიცირების ფონზე, ტრაქცია-კონტრაქციის პირობებში, პრეპერიტონული დისექცია გრძელდება ინგვინურ-ფემორალური არის მედიალურ ნაწილში.

კუპერის იოგის სრული და Hesselbach-ის სამკუთხედის პერიმეტრის მობილიზაციის შემდეგ, შესაძლებელი ხდება დეფექტის ზუსტი ლოკალიზაციის დადგენა და იწყება თიაქრის პარკის განცალკევება მიმდებარე ქსოვილებისგან და სათესლე ბაგირაკის ელემენტებისგან (სურათი 13).

ვინაიდან ხშირ შემთხვევაში თიაქრის პარკი საზარდულის არხის გაყოლებით ტლანქ შეხორცებებშია, თიაქრის პარკის განცალკევება მიმდებარე ქსოვილებისგან სრულდება ელექტროქირურგიული იარაღებით (სურათი 14).

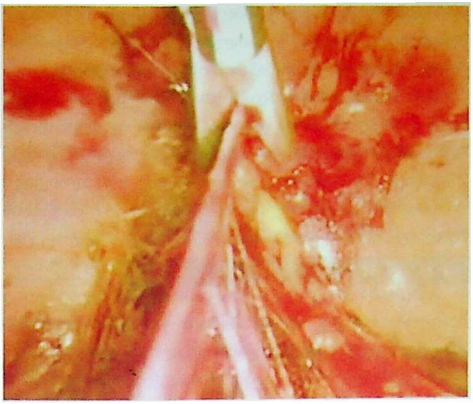

სურათი 14.

მსგავსად ტრანსაბდომინური პლასტიკისა, ოპერაციის ამ ეტაპზე საზარდულის წინა კედლიდან პერიოდული მანუალური ზეწოლა საშუალებას იძლევა გამოვლინდეს სათესლე ბაგირაკის კლინიკურად არადემონსტრირებადი ლიპომები, რომელთა ამოკვეთა წარმატებული თიაქარპლასტიკის ერთ-ერთ წინაპირობად ითვლება.

თიაქრის პარკი ცალკევდება თიაქრის კარისგან, სა - თესლე ბაგირაკის ელემენტებისგან და ინვაგინირდება მუცლის ღრუში. მეთოდის კლასიკური ვარიანტის მიხედვით, მენჯის კედლისგან სათესლე ბაგირაკის ელემენტების ლატერალიზაცია არ ხორციელდება.

სურათი 15.

პრეპერიტონული დისექცია გრძელდება ტესტიკულარული სისხლძარღვებისა და D. Deferens-ის მენჯის ნაწილის გაყოლებით. მობილიზდება, აგრეთვე, საზარდულის იოგის ლატერალური კიდე და თეძო-სუკის კუნთი. შედეგად, ინგვინურ-ფემორალურ არეში იქმნება პრეპერიტონული სივრცე, სადაც შეიძლება თავისუფლად იყოს განთავსებული, სულ მცირე, 12-8 სმ ზომის იმპლანტანტი (სურათი 15).

თიაქარპლასტიკის აღნიშნული ეტაპი უნდა შესრულდეს განსაკუთრებული სიფრთხილით, ვინაიდან დიდია პერიტონეუმის ფურცლის მთლიანობის დარღვევის საშიშროება. პერიტონეუმის ფურცლის დაზიანების შემთხვევაში, ოპერაცია უნდა გაგრძელდეს ტრანსაბდომინული მიდგომით, თუმცა რიგი ავტორებისა მოუწოდებენ მუცლის ღრუში ვერეშის ნემსის ჩადგმას, რაც უზრუნველყოფს მუცლის დეინსუფლაციას და, შესაბამისად, პრეპერიტონული პლასტიკის გაგრძელების შესაძლებლობას.

საპროთეზე მასალად გამოიყენება პოლიპროპილენის ბადე ზომით – 12×8 სმ, რომლის ფიქსირება ხორციელდება კუპერის იოგზე და საზარდულის იოგის ლატერალურ კიდეზე, თუმცა, რიგი ავტორებისა უპირატესობას ანიჭებენ დიდი ზომის (15×10 სმ) ბადის უფიქსაციო განთავსებას.

სიგარისმაგვარად დახვეული იმპლანტანტი 10 მმ ტროაკარიდან ტარდება პრეპერიტონულ სივრცეში, თავსდება ილეოპუბიკური ტრაქტის პარალელურად და იშლება. იმპლანტანტი ლატერალურად უნდა ფარავდეს საზარდულის იოგს და თეძო-სუკის კუნთის ნაწილს. ქვედა მიმართულებით იგი უნდა მოიცავდეს კუპერის იოგს, ბარძაყის ხვრელს და ჰასელბახის სამკუთხედს, სულ მცირე, 1-2 სმ გადაცდომით (სურათი 16).

სურათი 16.

მას შემდეგ, რაც იმპლანტანტი გადაეფარება ინგვინურ-ფემორალური არის ძირითად ანატომიურ სტრუქტურებს, იშლება მისი პროქსიმალური კალთა.

ჩვენების შემთხვევაში, ჭრილობაში იდგმება აქტიური დრენაჟი.

სამუშაო ტროაკრები იღება ვიზუალური კონტროლის ქვეშ. პრეპერიტონული სივრცის დეინსუფლაცი - ის პროცესში კონტროლდება იმპლანტანტის განთავსების კორექტულობა. ტროაკარული თიაქრის განვითარების პრევენციის მიზნით, აუცილებელია სწორი კუნ - თის ბუდის წინა კალთის მთლიანობის აღდგენა.

ბილატერალური თიაქრების შემთხვევაში ანალოგიური პლასტიკა სრულდება კონტრლატერალურ ინგვინურ-ფემორალურ არეზე იმპლანტანტის ორი ნაჭრის გამოყენებით, თუმცა, შესაძლებელია პლასტიკა შესრულდეს ბადის ერთი ნაჭრის იმპლანტირებით.

1997-2012 წლებში აკად. ზ. ცხაკაიას სახ. თორაკო-აბდომინურ კლინიკაში გაკეთდა 37 საზარდულის თიაქრების ტოტალური პრეპერიტონული პლასტიკა. მათგან 7 შემთხვევაში შესრულდა ბილატერალური პლასტიკა.

ოპერაციის ხანგრძლივობა ცალმხრივი თიაქრების შემთხვევაში მერყეობდა 50-70 წთ, ხოლო ბილატერალური პლასტიკის შემთხვევაში – 90-120 წთ.

სტაციონარში დაყოვნების საშუალო მაჩვენებელმა შეადგინა 1 დღე. ინტრაოპერაციულ გართულებებს და რეციდივის შემთხვევებს ადგილი არ ჰქონია.

საზარდულის თიაქრების ლაპაროსკოპული ინტრაპერიტონული პლასტიკა

თ. ჩართოლანი

საზარდულის თიაქრების ინტრაპერიტონული პლასტიკა – Intraperitoneal Onlay Mesh Repair (IPOM) – იმპლანტანტის ინტაქტურ ინგვინურ-ფემორალურ არეში განთავსება შესაძლებელია შესრულდეს მხოლოდ სინთეზური ბიოინერტული ბადეების გამოყენებით (PTFE, Parietex, Proceed).

ავადმყოფის მდებარეობა საოპერაციო მაგიდაზე, პერსონალისა და აპარატურის განლაგება წინა თავებში აღწერილი საზარდულის თიაქრების ლაპაროსკოპული ტოტალური პრეპერიტონული პლასტიკის იდენტურია (სურათი 1).

სამუშაო ტროაკრები, ტრანსაბდომინური პლასტიკის მსგავსად, თავსდება ჭიპის დონეზე, ჰორიზონტალური სქემით (სურათი 2).

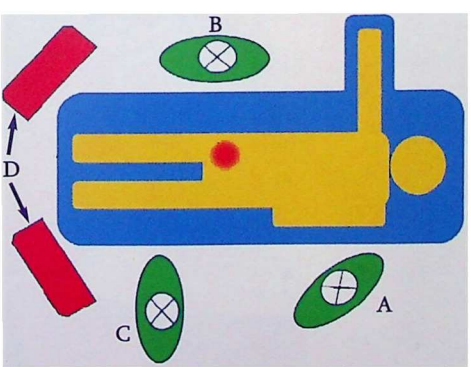

სურათი 1. პერსონალის განლაგება
A. ოპერატორი; B. პირველი ასისტენტი;
C. მეორე ასისტენტი; D. მონიტორები

პნევმოპერიტონეუმის დამყარებისა და ტროაკრების განთავსების შემდეგ ხორციელდება დიაგნოსტიკური ლაპაროსკოპია თანმხვედრი პათოლოგიის გამოსავლენად, რის შემდეგ ავადმყოფს ეძლევა ტრენდელენბურგის პოზიცია. თიაქრის კარის ლოკალიზაციის დადგენის და განივი ფასციის მდგომარეობის შეფასების შემდეგ, კლინიკურად არადემონსტრირებადი თიაქრის გამოსავლენად, ვიზუალირდება კონტრლატერალური ინგვინურ-ფემორალური არე.



სურათი 2. ტროაკრების განლაგება

სიგარისმაგვარად დახვეული, სულ მცირე, 7,5×10 სმ ზომის ბადის მუცლის ღრუში შეყვანის შემდეგ კუპერის იოგის საპროექციო არეში წარმოებს პერიტონეუმის ფურცლის დისექცია (ზომით 0,5-1 სმ) და კუპერის იოგის მობილიზაცია.

იმპლანტანტის ქვედა მედიალური კიდე 2-3 სტეპლით ფიქსირდება კუპერის იოგზე, რაც ამცირებს ბადის მიგრირების ალბათობას (სურათი 3).

სურათი 3.
(M.Meinero, G.Melotti, Ph.Mouret. Laparascopic Surgery. 1994)

იმპლანტანტის ქვედა კიდე საზარდულის იოგის ქვემოთ, მისი ლატერალური მესამედის საპროექციო არეში, ფიქსირდება პერიტონეუმის ფურცელზე კვანძოვანი ნაკერით ან სტეპლირებით (სურათი 2).

იმპლანტანტის საფიქსაციოდ ბოლო წლებში სულ უფრო ხშირად იყენებენ სხვადასხვა სახის ბიოლოგიურ წებოებს (S. Olmi et al, 2007).

იმპლანტანტის ქვედა კიდის ფიქსირების შემდეგ მუცელშიდა წნევას ამცირებენ 7 mmHg-მდე. ბადე იშლება, ეფარება ინგვინურ-ფემორალურ არეს და П-ს მაგვარი სტეპლებით ფიქსირდება ჯერ მისი ზედა კიდე (სურათი 5), ხოლო შემდგომ მედიალური და ლატერალური კიდეები (სურათი 6).

ინტრაპერიტონული პლასტის გამოყენების პირველივე შედეგებმა თვალსაჩინო გახადა მეთოდის მცირეინვაზიურობა, რაც გამოიხატა როგორც ოპერაციის ხანგრძლივობის, ასევე, სწრაფი მედიკო-სოციალური რეაბილიტაციით. ოპერაციის ხანგრძლივობის საშუალო მაჩვენებელი შეადგენს 14 წუთს (S. Olmi et al, 2007), ხოლო სრული მედიკო-სოციალური რეაბილიტაციის ხანგრძლივობა მერყეობს 5-დან 7 დღემდე (S. Olmi et al, 2007; M. Catani et al, 2003).

დაავადების რეციდივის მაჩვენებელი სპეციალიზებულ კლინიკებში მერყეობს 0-დან 11%-მდე, ხოლო პოსტოპერაციული გართულებების საშუალო მაჩვენებელი, სხვადასხვა მონაცემებით, შეადგენს 3,5%-ს (R.J. Fitzgibbons, Jr.J. Camps et al, 1995).

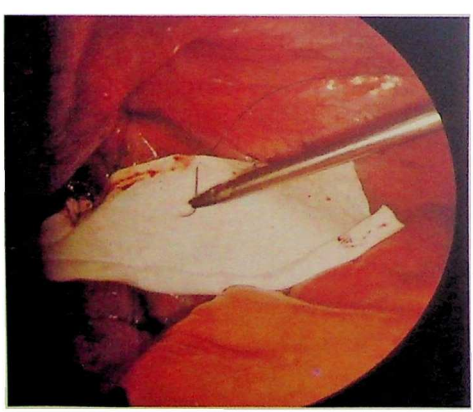

სურათი 4.
(M.Meinero, G.Melotti, Ph.Mouret. Laparascopic Surgery. 1994)

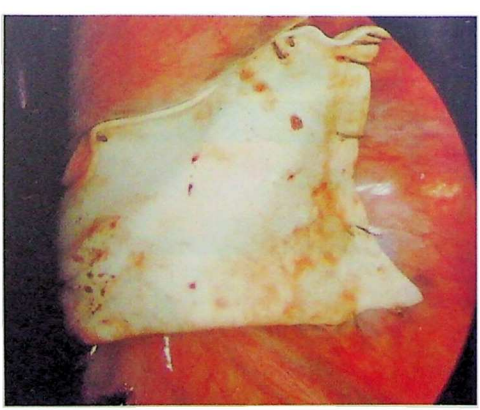

სურათი 5.
(M.Meinero, G.Melotti, Ph.Mouret. Laparascopic Surgery. 1994)

აშკარაა მეთოდის დადებითი მხარეები (ოპერაციული ტექნიკის სიმარტივე და მისი შესრულების მცირე დრო), მაგრამ ასევე აშკარაა მისი უარყოფითი მხარეების არსებობაც:

- იმპლანტანტის მაღალი ოკითღირებულება;
- გამოყენების შეზღუდული არეალი (გამოიყენება მხოლოდ საზარდულის მარტივი თიაქრების შემთხვევებში);
- ინგვინურ–ფემორალური არის ანატომიური სტრუქტურების დეტალური იდენტიფიკაციის შესაძლებლობის შეზღუდვა;
- იმპლანტანტის და ვისცერის კონტაქტით გამოწვეული შეხორცებითი გართულებების წარმოქმნის ალბათობა;
- ინტაქტური თიაქრის პარკის სერომის განკითარების მაღალი რისკი;
- იმპლანტანტის ქვედა კიდის არასრული ფიქსირება პერიტონეუმის ფურცელზე.



სურათი 6.
(M.Meinero, G.Melotti, Ph.Mouret. Laparascopic Surgery. 1994)

მეთოდის არაპოპულარობის ძირითად მიზეზად რჩება დაავადების რეციდივის მაღალი მაჩვენებელი, რამაც სხვადასხვა ავტორთა მოსაცემებით შეადგინა 6-11% (L. Sarli, 1997; R. Fitzgibbous et al, 1994; K.A. LeBlanc et al, 1993).

საზარდულის თიაქრების ლაპაროსკოპული პლასტიკის გართულებები

თ. ჩართოლანი

მრავალ სპეციალიზირებულ ქირურგიულ ცენტრში ჩატარებული რანდომიზებული კვლევით დადასტურდა, რომ მკურნალობის შედეგები და გართულებათა სპეციფიკა, ოპერაციის ხანგრძლივობა და მედიკო-სოციალური რეაბილიტაციის ვადები, საზარდულის თიაქრების ტრანსაბდომინური (TAPP) თუ ტოტალური პრეპერიტონული პლასტიკის (TEP) მეთოდით კორეგირების შემდგომ, ერთმანეთის ანალოგიურია, თუმცა ორივე მეთოდს აქვს როგორც დადებითი, ასევე უარყოფითი მხარეები (E. Kuhry et al, 2007; M. Memon et al, 2003; K. McCormack, 2003; S. Bringman, 2003).

ტრანსაბდომინური პრეპერიტონული პლასტიკის (TAPP) სამი ძირითადი უპირატესობაა:

- მეთოდი ჩაჭედილი და სკროტალური თიაქრების მკურნალობის საშუალებას იძლევა;
- შესაძლებელია კონტრლატერალური ინგვინო-ფემორალური არის კლინიკურად არადემონსტრირებადი თიაქრის გამოვლენა;
- სიმულტანური ლაპაროსკოპული ოპერაციის ჩატარების შესაძლებლობა.

ტოტალური პრეპერიტონული თიაქარპლასტიკის (TEP) უდავო უპირატესობას წარმოადგენს:

- ოპერაციის ჩატარების შესაძლებლობა ადგილობრივი და სპინალური ანესთეზიით;
- რისკის ჯგუფის პაციენტთა მკურნალობის არეალის გაზრდა, ვინაიდან მეთოდი არ საჭიროებს ზოგად ანესთეზიას და გამოირიცხება დაჭიმულ პნევმოპერიტონეუმთან დაკავშირებული სპეციფიკური სასიათის გართულებები (C. Tamme, 2003; M. Suter, 2002; L. Neumayer et al, 2004; E. F0rezza, 2000).

ოპერაციის ხანგრძლივობა საზარდულის ცალმხრივი თიაქრების ენდოსკოპიური (TAPP/TEP) მეთოდებით კორეგირებისას ღია ბადით პლასტიკის მეთოდებთან შედარებით ოდნავ მატულობს და საშუალოდ მერყეობს 50-დან 60 წთ-მდე (ცხრილი 1).

ბილატერალური თიაქრების შემთხვევაში აღნიშნული სხვაობა ბათილდება და მისი საშუალო მაჩვენებელი შეადგენს 90 წთ-ს (E. Felix et al, 1999; E. Phillips et al, 1995; B. Ramshaw et al, 2001).

რიგ ავტორთა მონაცემებით, ლაპაროსკოპულ ჰერნიოლოგიაში სპეციალიზირებულ კლინიკებში ენდოსკოპიური პლასტიკის ხანგრძლივობა უტოლდება ღია პლასტიკის ხანგრძლივობას და ცალმხრივი თიაქრებისთვის მერყეობს 32-დან 44 წთ-მდე (Feliu-Pala et al, 2001; R. Bittner et al, 2002; C. Schultz et al, 2001; G. Occelli, 2000). თუმცა, აქვე უნდა აღინიშნოს, რომ პაციენტისთვის მნიშვნელოვანია წარმატებული ოპერაცია და არა მისი შესრულების სისწრაფე (L. Neumayer et al, 2003; Feliu-Pala et al, 2001; I. Lichtenstein et al, 1989).

ამ მეთოდებით მკურნალობის პირველსავე სერიებში აღინიშნა პაციენტთა სტაციონარში ხანმოკლე დაყოვნება – 6-დან 24 საათამდე (M. Moont, 1992; L. W. Poop, 1993; P. Qulici, 1993).

ენდოსკოპიური და ადგილობრივი ანესთეზიით შესრულებული ღია პროთეზირებადი თიაქარპლასტიკის შემდეგ სტაციონარული მკურნალობის ხანგრძლივობის საშუალო მაჩვენებლები პრაქტიკულად ერთმანეთის იდენტურია (ცხრილი 2).

რანდომიზებული კვლევებით დადასტურდა, რომ უმეტეს შემთხვევაში, ენდოსკოპიური მეთოდებით შესრულებული საზარდულის თიაქარპლასტიკის შემდგომ პაციენტთა ზოგადი მდგომარეობა ბევრად კომფორტულია, რაც გამოიხატება მცირე პოსტოპერაციუ-

	LHR	Lichtenstein, Mesh/Plug
K. McCormack (2003)	14,8 წთ >	
M. Memon (2003)	15,2 წთ >	
S. Bringman (2003)	50 წთ	36 წთ (34-100)
M. Picchio (1999)	50 წთ	45 წთ
D. Wright (1999)	58 წთ	45 წთ
M. Leim (1997)	45 წთ	40 წთ
N. Khoury (1998)	31,5 წთ	30,5 წთ
W. Fleming (2001)	56 წთ	70 წთ

ცხრილი 1. ოპერაციის ხანგრძლივობა

	LHR	Lichtenstein, Mesh/Plug, Shouldice
Heikkinen et al.	6,25 სთ (5,25–21)	4.75 სთ (1,75–45)
Andersson et al.	13.6 ± 6.9 სთ	12.4 ± 6.3 სთ
Bilgin et al.	1,3 დღე (1–4)	3,2 დღე (1–7)
Lal et al.	1,48 დღე (1–2)	1,40 დღე (1–2)
Colak et al.	1,80 ± 0,65 დღე	2,73 ± 1.62 დღე
Champault et al.	3.2 დღე (1–6)	7.3 დღე (5–12)
Suter et al.	2.2 დღე (2–4)	2.7 დღე (2–4)
Wright et al.	1 დღე (0–1)	2 დღე (1–2)

ცხრილი 2. სტაციონარული მკურნალობის ხანგრძლივობა

ლი ტკივილითა და ადრეული ფიზიკური აქტივობით (A. Poobalan et al, 2003; N. Becker et al, 1997; M. Leim et al, 1997; K. Lawrence, 1995).

მნიშვნელოვნად მცირდება საზარდულის არეში პოსტოპერაციული ქრონიკული ტკივილის შემთხვევებიც – 5,4-დან 2,2%-მდე (S. Kumar, 2003; F. Berndsen et al, 2002; B. Leibl et al, 2000; J. Tschudi et al, 1996; P. Schrenk et al, 1996).

აუტოპლასტიკური და ღია პროთეზირებადი მეთოდებისგან განსხვავებით, ენდოსკოპიური თიაქარპლასტიკის შემდგომი პოსტოპერაციული ტკივილის ინტენსივობასა და ფიზიკურ აქტივობაზე გავლენას არ ახდენს ოპერაციის მოცულობა – თიაქრის სირთულე ან კომბინირებული დეფექტების ბილატერალური კორეგირება (თ. ჩართოლანი, 2005; H. Lau, 2003; C. Schmedt et al, 2002; J. Barkun, 1995).

	LHR	Lichtenstein, Mesh/Plug, Shouldice
Heikkinen et al.	12 (3–21) დღე	17 (4-31) დღე
Andersson et al.	8 ± 5 დღე	11 ± 8 დღე
Merello et al.	11 დღე	26 დღე
Khoury et al.	8 (5–13) დღე	15 (11–21) დღე
Lal et al.	12,8± 7,1 დღე	19,3 ± 4,3 დღე
Champault et al.	17 ± 11 დღე	35 ± 14 დღე
Fleming et al.	14 (3–42) დღე	30 (7-84) დღე
Liem et al.	14 (7–21) დღე	21 (12-33) დღე

ცხრილი 3. მედიკო-სოციალური რეაბილიტაციის ხანგრძლიობა

	LHR	Lichtenstein, Mesh/Plug, Shouldice
Heikkinen et al. (1998)	0/22	0/23
Andersson et al. (2003)	2/78	0/85
Merello et al. (1997)	0/60	0/60
Bilgin et al. (1997)	1/30	0/30
Lal et al. (2003)	0/25	0/25
Colak et al. (2003)	2/67	4/67
Bostanci et al. (1998)	0/32	0/32
Champault et al. (1997)	3/51	1/49
Suter et al. (2002)	1/20	0/19
Khoury et al. (1998)	3/150	4/152
Bringman et al. (2003)	2/92	2/104
Liem et al. (2003)	21/487	43/507
Champault et al. (1998)	7/107	10/83
Wright et al. (1999)	3/149	3/151

ცხრილი 4. *დაავადების რეციდივის რაოდენობა*

ენდოსკოპიური თიაქარპლასტიკის შემდეგ პაციენტები გაცილებით სწრაფად უბრუნდებიან ცხოვრების აქტიურ რეჟიმს (Hernia Trialist Collaboration, 2000) (ცხრილი 3).

ინტრა და პოსტოპერაციული გართულებების საერთო რაოდენობის მაჩვენებელი ღია მიდგომის თიაქარპლასტიკის მეთოდებთან (1-50 %) შედარებით ნაკლებია და მერყეობს 1-დან 13,9 %-მდე (B. Andersson et al, 2003; T. Pavlidis, 2002; Bay-Nielsen, 2001; P. Qulici, 1993).

საზარდულის თიაქრების ლაპაროსკოპული და ღია მიდგომის მეთოდებით მკურნალობის შედეგების 29 რანდომიზებული კვლევის შედარებითი ანალიზით, 19 კვლევა ადასტურებს პოსტოპერაციულ გართულებათა რაოდენობის მატებას აუტო და ღია პროთეზირებადი თიაქარპლასტიკის მეთოდების გამოყენებისას, მათგან 9 კვლევაში აღნიშნული განსხვავება სტატისტიკურად შთამბეჭდავია (Gr. Her, 1999; C. Dirksen, 1998; M. Liem, 1997; J. Wellwood, 1998; T. Heikkinen, 1997; D. Wright, 1996; G. Champault, 1996; T. Stoker, 1994).

თიაქრების ქირურგიული მკურნალობის ეფექტურობის ძირითად კრიტერიუმად მიჩნეულია დაავადების რეციდივის მაჩვენებელი. საზარდულის ლაპაროსკოპული თიაქარპლასტიკის შემდგომ რეციდივის საშუალო მაჩვენებელი ღია პროთეზირებადი მეთოდების ანალოგიურია და სხვადასხვა ავტორთა მონაცემებით, მერყეობს 0-დან 4,5%-მდე (ცხრილი 4).

		ინტრაოპერაციული	პოსტოპერაციული (ადრეული პერიოდი)	პოსტოპერაციული (შორეული პერიოდი)
მიდგომის ეტაპი	ვერეშის ნემსის და პირველი ტროაკარის ჩადგმა	მაგისტრალურ სისხლძარღვთა დაზიანება (მუცლის აორტა, ქვემო ღრუ ვენა და ა.შ.)		
		ვისცერული ორგანოების დაზიანება	პერიტონიტი	
	სამუშაო ტროაკარების ჩადგმა	ეპიგასტრულ სისხლძარღვთა დაზიანება	სისხლდენა ტროაკარული ჭრილობიდან	
თიაქარპლასტიკის ეტაპი	პერიტონეუმის დისექცია	ქვედა ეპიგასტრული სისხლძარღვების დაზიანება		
		არასაკმარისი საიმპლანტაციო ფართის მობილიზება		დაავადების რეციდივი (იმპლანტანტის აკეცვა)
	თიაქრის პარკის და სათესლე ბაგირაკის მობილიზება	შარდის ბუშტის დაზიანება	პერიტონიტი	
		ნაწლავთა დაზიანება	პერიტონიტი	
		ქსოვილთა უხეში, ტრავმული დისექცია	იშემიური ორქიტი სკროტალური ჰემატომა	ტესტიკულარული ატროფია
	პერიტონეუმის ქვედა კალთის მობილიზება	შარდის ბუშტის დაზიანება	პერიტონიტი	
		ილიაკალური სისხლძარღვების დაზიანება		
		სიგმოიდური ნაწლავის დაზიანება	პერიტონიტი	
	იმპლანტანტის ფორმირება	სათესლე ბაგირაკის გასატარებელი მცირე ზომის რგოლი	იშემიური ორქიტი	ტესტიკულარული ატროფია
		სათესლე ბაგირაკის გასატარებელი დიდი ზომის რგოლი		დაავადების რეციდივი
	იმპლანტანტის ფიქსირება (სტეპლირება)	ქვედა ეპიგასტრული და ილიაკალური სისხლძარღვების დაზიანება		
		ნერვული ბოჭკოების კომპრესია	პოსტოპერაციული ნევრალგია	
		იმპლანტანტის არასათანადო ფიქსირება		დაავადების რეციდივი
	იმპლანტანტის პერიტონიზაცია		ნაწლავთა გაუვალობა ნაწლავთა ფისტულიზაცია	

ცხრილი 5. საზარდულის ლაპარასკოპული თიაქარპლასტიკის გართულებები (თ. ჩარიოლანი, 2005)

დაავადების რეციდივის უმეტესობა ვითარდება პლასტიკიდან 3-12 თვის პერიოდში, მაშინ, როდესაც აუტოპლასტიკური ოპერაციების შემდეგ დაავადების რეციდივის 40% მოდის ოპერაციის შემდგომ პირველ ორ-სამ წელიწადზე, ხოლო 35-50% – ხუთ წელზე და მეტ პერიოდზე (P. Aberhard, 1999; E. Felix, 1998; B.L. Leibl, 2000; M. Memon, 1998; M.L. Leim, 1996; K.W. Milikan, 1994; P. Amid, 1995; C. McVay, 1967).

ლაპაროსკოპული თიაქარპლასტიკის შემდგომ დაავადების რეციდივის მეტი წილი აღინიშნებოდა მეთოდის ათვისების ეტაპზე და შემცირდა ოპერაციული ტექნიკის დახვეწის პარალელურად (А.П. Пирвишин, 2002; P. Chowbey et al, 2006; R. Mishra, 20004; P. Ridgins et al, 2000; A. Lowham, 1997).

ლაპაროსკოპული თიაქარპლასტიკისთვის, როგორც ზოგადად ლაპაროსკოპული ქირურგიისთვის, დამახასიათებელია ახალ სამედიცინო ტექნოლოგიებთან დაკავშირებული სპეციფიკური ხასიათის გართულებები.

გარკვეული სპეციფიკურობით ხასიათდება ზოგადი გაუტკივარებაც, რაც განპირობებულია პნევმოპერიტონეუმის შექმნით, ინსუფლირებული აირის აბსორბციით, საოპერაციო მაგიდაზე ავადმყოფის მდებარეობის ცვლილებით და სხვ.

პაციენტთა უმეტესობა დაჭიმულ პნევმოპერიტონეუმს 12-15 mmHg-ის ფარგლებში კარგად იტანს. მაგრამ მომატებული მუცელშიდა წნევა ყველა შემთხვევაში იწვევს გარკვეულ პათოფიზიოლოგიურ ცვლილებებს (აორტისა და ქვემო ღრუ ვენის ზეწოლას და, შესაბამისად, ვენური და არტერიული სისხლის მიმოქცევის, პარკუჭოვანი სისტოლის მოცულობის შემცირებას, დიაფრაგმის ზეწოლით და ფილტვის ექსკურსიის შემცირებით გამოწვეულ ჰიპერკაპნიას და სხვ.).

შესაბამისად, ზოგადი გაუტკივარების მსვლელობისას განსაკუთრებულ აქტუალობას იძენს არამარტო მათი კლინიკური მანიფესტაციის შემცირება, არამედ მათი განვითარების პრევენცია.

ზოგად გაუტკივარებასთან და დაჭიმულ პნევმოპერიტონეუმთან დაკავშირებული ფუნქციონალური ხასიათის გართულებები სამედიცინო ლიტერატურაში მრავალმხრივ არის გაანალიზებული მთელ რიგ ავტორთა მიერ.

ლაპაროსკოპული თიაქარპლასტიკის ინტრა და პოსტოპერაციული გართულებები, ოპერაციის ეტაპებ-ის შესაბამისად, შეიძლება დაიყოს ორ დიდ ჯგუფად: მიდგომის ეტაპის და თიაქარპლასტიკის ეტაპის სპეციფიკური გართულებები (ცხრილი 5).

მიდგომის ეტაპთან – ლაპაროსკოპიასთან დაკავშირებული ზოგადი გართულებები საერთოა ყველა ლაპაროსკოპული ჩარევისთვის და შეიძლება განვითარდეს ოპერაციის ნებისმიერ ეტაპზე – მუცლის კედლის ვერეშის ნემსით პუნქციით დაწყებული, ბოლო ტროაკრის ამოღებით დამთავრებული.

ვერეშის ნემსის არასწორმა ჩადგმამ შეიძლება გამოიწვიოს ისეთი გართულებები, როგორიცაა მაგისტრალური სისხლძარღვების და ღრუ ორგანოების დაზიანება, კანქვეშა ემფიზემა და CO_2-ის კანქვეშა ცხიმოვან ქსოვილში აბსორბირებით გამოწვეული ჰიპერკაპნია. ამ გართულებების პროფილაქტიკის მიზნით, ინსუფლაციის დაწყებამდე აუცილებელია ვერეშის ნემსის სწორი მდებარეობის დადგენა, რისთვისაც გამოიყენება შემდეგი სინჯები:

- **„გაქცეული" წვეთის სინჯი:** მუცლის კედლის ტრაქციის ფონზე, მუცლის ღრუში იქმნება რა უარყოფითი წნევა, სითხის წვეთი მანდრენიდან ილვრება შიგნით. ნემსის არასწორი მდებარეობის შემთხვევაში წვეთი რჩება ადგილზე;

- **შპრიცის სინჯი:** ვერეშის ნემსში შპრიცით შეყავთ 5-10 მლ ფიზიოლოგიური ხსნარი. შპრიცში უარყოფითი წნევის შექმნით, სითხის უკან დაბრუნება მიანიშნებს, რომ ნემსის ბოლო თავისუფალ სივრცეში არ არის განთავსებული;

- **აპარატის სინჯები:** ინსუფლაციის დაწყებისას ინსუფლატორის ინდიკატორი აფიქსირებს უარყოფით მუცელშიდა წნევას, რაც ნემსის სწორ განთავსებაზე მიუთითებს.

პნევმოპერიტონეუმთან დაკავშირებული პნევმოთორაქსი და პნევმომედიასტენიუმი იშვიათი გართულებების რიცხვს მიეკუთვნება და ძირითადად ვითარდება დიაფრაგმის თანდაყოლილი დეფექტების არსებობისას (В.С. Савельев, Й.М. Буянов, 1977; R. Whitson, 1977).

ვერეშის ნემსის და პირველი ტროაკრის ჩადგმასთან დაკავშირებული სიცოცხლისათვის საშიში დაზიანებების სიხშირე შეადგენს 1-7 შემთხვევას 10 000 ოპერაციაზე (R. Hanney, 1996).

ორგანიზაცია Food and Drug Administracion-ის 1993-1996 წლების მონაცემებით დაფიქსირდა ტროაკრის ჩადგმასთან დაკავშირებული სიცოცხლისთვის საშიში გართულების 629 შემთხვევა:

- მაგისტრალური სისხლძარღვების დაზიანება – 408;
- მუცლის ღრუს ორგანოების დაზიანება (უმეტესად, წვრილი ნაწლავი) – 182;
- მუცლის კედლის მასიური ჰემატომა – 29.

ლეტალობის 38 შემთხვევიდან, 32 გამოიწვია მაგისტრალური სისხლძარღვების დაზიანებამ (81%), 6 – ნაწლავის დაზიანებამ (19%). საყურადღებოა, რომ აღნიშნული იატროგენული დაზიანებების 93% განვითარდა ე.წ „უსაფრთხო" ტროაკრის, ხოლო 7% – „ვიდეოტროაკრის" გამოყენების შემდეგ.

მოყვანილი სტატისტიკური მონაცემები ცხადყოფს, რომ ყველაზე თანამედროვე ტროაკრების გამოყენებაც არ გამორიცხავს სერიოზული გართულებების განვითარების საშიშროებას. აორტისა და ღრუ ვენის დაზიანება თითქმის ყოველთვის მთავრდება ფატალურად, ხოლო ნაწლავის დაზიანება, ხშირ შემთხვევაში, ამოუცნობი რჩება და წარმოადგენს პოტენციურ „ლეტალურ" გართულებას.

ვერეშის ნემსით ან პირველი ტროაკრით გამოწვეული ვასკულარული გართულებები გვხვდება შემთხვევათა 0,01-0,03%-ში, ხოლო ვისცერალური – 0,16-0,27% (G. Deyo, 1992; A. Nordestgard, K. Bodily, 1996; J. Thompson et al, 1996).

ბრმა მანიპულაციების (პნევმოპერიტონეუმის შექმნა და პირველი ტროაკრის ჩადგმა) ყველაზე პოპულარული ალტერნატივაა H.M. Hasson-ის მიერ 1971 წელს მოწოდებული პირველი ტროაკრის ჩადგმის მეთოდი.

სამუშაო ტროაკრების ჩადგმით გამოწვეული მუცლის წინა კედლის სისხლძარღვების დაზიანება ლაპაროსკოპული ქოლეცისტექტომიის წარმოებისას ვითარდება შემთხვევათა 0,05-2%-ში, ხოლო ლაპაროსკოპული თიაქარპლასტიკის და აპენდექტომიის შემთხვევაში, ტროაკრების განლაგების სპეციფიკიდან გამომდინარე, აღნიშნული მაჩვენებელი მატულობს (0,1 - 3%).

ტროაკარული ჭრილობიდან სისხლდენა ძირითადად ქვემო ეპიგასტრული სისხლძარღვების ან მათი ტოტების დაზიანებით არის ხოლმე გამოწვეული. აღნიშნული გართულების მიზეზებია ტროაკრის შეყვანის წერტილისა და მიმართულების არასწორი შერჩევა, მუცლის კედლის სისხლძარღვების ანომალური განლაგება ან მათი ვარიკოზული გაგანიერება.

ეპიგასტრული სისხლძარღვების დაზიანების თავიდან აცილების ეფექტური და მარტივი საშუალებაა მუცლის წინა კედლის ლაპაროსკოპით ტრანსილუმინაცია, რითაც თითქმის ყოველთვის ხერხდება სისხლძარღვთა იდენტიფიცირება და ტროაკრის შეყვანის ალტერნატიული წერტილის შერჩევა.

ტროაკარული ჭრილობის თიაქარი, რომელიც შედარებით იშვიათ გართულებათა ნუსხას მიეკუთვნება, პირველად აღწერა R. Fears-მა 1968 წელს და რიგ ავტორთა მონაცემებით, ვითარდება შემთხვევათა 0,1-3,1%-ში (J. Eugene et al, 1998; J. Plaus, A. Maio et al, 1991).

როგორც წესი, ტროაკარული თიაქარი ჭრილობის არაადეკვატური გაკერვის შედეგია და, უმეტეს შემთხვევებში, ვითარდება 10 მმ-იანი და მეტი ზომის ტროაკრების გამოყენების შემდეგ. თუმცა ლიტერატურაში აღწერილია 3 და 5 მმ-იანი ტროაკრის გამოყენების შემდგომი თიაქრებიც (Bergman et al, 2001).

აღნიშნული გართულების პროფილაქტიკის მიზნით აუცილებელია 10 და 12 მმ-იანი ტროაკარული ჭრილობების გაკერვა ტრანსფასციური კვანძოვანი ნაკერებით, რისთვისაც რეკომენდებულია Gore Suture Passer, Endo Close ან Maciol წარმოების ძაფგამტანი ინსტრუმენტების გამოყენება.

ლაპაროსკოპული თიაქარპლასტიკისას შესაძლებელია ადგილი ჰქონდეს შემდეგი სახის ინტრა და პოსტოპერაციულ გართულებებს:

- ქვედა ეპიგასტრული და ილიაკალური სისხლძარღვების დაზიანება;
- შარდის ბუშტის დაზიანება;
- ნაწლავის დაზიანება;
- სათესლე ბაგირაკის ელემენტების და სათესლე ჯირკვალთან დაკავშირებული გართულებები;
- ნაწლავთა ობსტრუქცია;
- ნევრალგია;
- იმპლანტანტის ინფიცირება და შეუთავსებლობა;
- სერომა;
- პერიოსტიტი;
- თიაქრის რეციდივი.

ქვედა ეპიგასტრული და ილიაკალური სისხლძარღვების დაზიანება განეკუთვნება იმ სერიოზულ გართულებათა ნუსხას, რომელმაც შეიძლება შეცვალოს არა მარტო დაგეგმილი ოპერაციის მეთოდი, არამედ მიგვიყვანოს უკიდურესად მძიმე გართულებებამდე.

ქვედა ეპიგასტრული და ილიაკალური სისხლძარღვების იატროგენული დაზიანება შესაძლოა განვითარდეს პარიეტალური პერიტონეუმის დისექციის, მისი ქვედა კალთის მობილიზების და იმპლანტანტის ფიქსირების ეტაპებზე.

სისხლძარღვების შესაძლო დაზიანების პროფილაქტიკის მიზნით, აუცილებელია მკაცრად იყოს დაცული შემდეგ ტექნიკური ნიუანსები: A. et V. epigastrica inferior-ის დაზიანების პრევენციის მიზნით:

- ჭიპის ლატერალური იოგის დისექცია უნდა წარმოებდეს ანატომიური სტრუქტურების ზუსტი იდენტიფიცირებისა და ქსოვილთა ზომიერი ტრაქციის პირობებში, ქსოვილთა განცალკევების ბლაგვი წესით;
- იმპლანტანტის ფიქსირების ეტაპზე, სტეპლირება უნდა განხორციელდეს ეპიგასტრული სისხლძარღვების ვიზუალიზირების ფონზე, მითუმეტეს, თუ იმპლანტანტის მთლიანობა აღსადგენია ვერტიკალური მიმართულებით.

A. et V. iliaca interna-ს დაზიანების პრევენციის მიზნით, პარიესული პერიტონეუმის ქვედა კალთის მობილიზება „უბედურების" სამკუთხედში უნდა შესრულდეს მხოლოდ ქსოვილთა განცალკევების ბლაგვი წესით, თუმცა ლიტერატურაში მსგავსი ხასიათის გართულება აღწერილი არ არის.

შარდის ბუშტის დაზიანება, რომელიც ძირითადად ელექტროთერმული ხასიათისაა, აღინიშნება შემთხვევათა 0,02-0,1%-ში (S. Kapiris, 2001; S. Ovroutski, 2001; B. Johansson, 1997; B. Johansson, 1999; E. Phillips, 1993; A. Kingsnorth et al, 1992).

ამ სერიოზული გართულების პრევენციის მიზნით, აუცილებელია შემდეგი ცნობილი რეკომენდაციების მკაცრი დაცვა:

1. ოპერაციის დაწყებამდე შარდის ბუშტის კათეტერიზაცია;
2. პერიტონეუმის ფურცლის დისექცია არ უნდა მოიცავდეს ჭიპის მედიალურ იოგს;
3. კუპერის იოგისა და ბოქვენის ბორცვის საპროექციო არეებში დისექცია უნდა განხორციელდეს ქსოვილთა განცალკევების ბლაგვი წესით.

განსაკუთრებული სიფრთხილეა საჭირო რეციდიული სწორი თიაქრების კორეგირებისას, ვინაიდან დიდია ანატომიური სტრუქტურების დისლოკაციის ალბათობა.

ტრანსაბდომინული პლასტიკით რთული თიაქრების კორეგირების იმ შემთხვევებში, როდესაც თიაქრის კარის პერიმეტრი ტლანქ შეხორცებებშია ნაწლავის მარყუჟებთან, სინექიოლიზისის წარმოებისას შესაძლოა დაზიანდეს ნაწლავის კედელი.

ე.წ. „დაწყებითი" დაცურებული თიაქრების კორეგირებისას, განსაკუთრებით, მარცხენამხრივი თიაქრების შემთხვევაში, როდესაც სიგმოიდური კოლინჯი განივი მიმართულებით „იკავებს" ინგვინურ-ფემორალურ არეს, პერიტონეუმის ქვედა კალთის მობილიზაციის ეტაპზე ჩნდება მსხვილი ნაწლავის რეტროპერიტონული ნაწილის იატროგენული დაზიანების საშიშროება (სურათი 1).

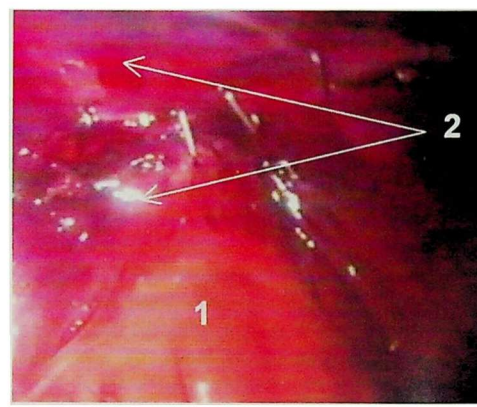

სურათი 1. 1. სიგმოიდური კოლინჯი;
2. პერიტონიზებული ინგვინურ-ფემორული არე.

ტოტალური პრეპერიტონული პლასტიკისას ნაწლავის დაზიანება შეიძლება განვითარდეს პაციენტებში, რომელთაც გადატანილი აქვთ ქვედა მუცელკვეთა. ანამნეზში ქვედა მუცელკვეთის, ან იმ შემთხვევაში, როდესაც საეჭვოა ბილატერალური დეფექტის არსებობა, რეკომენდებულია წინასწარ გაკეთდეს დიაგნოსტიკური ლაპაროსკოპია ან შესრულდეს პირველადი ტრანს-აბდომინული პლასტიკა (P. Renzulli et al, 1997; B. Ramshaw et al, 1996).

ნაწლავთა ობსტრუქციის (მწვავე ან ნაწილობრივი გაუვალობა) და ნაწლავის ფისტულიზაცია მაღალმოლეკულური პოლიმერებისგან დამზადებული იმპლანტანტის ნაწლავის კედელთან კონტაქტით გამოწვეული ფიბროზლასტური ინფილტრაციის შედეგია და განეკუთვნება TAPP-ის იშვიათ გართულებათა ნუსხას, თუმცა B. Anderson (2003) და M. Leim (1997) აღწერენ TEP-ის შემდგომ განვითარებულ წვრილი ნაწლავის ობს-

ტრუქციის თითო შემთხვევას. რიგ ავტორთა მონაცემებით, ამ ტიპის პოსტოპერაციული გართულება ვითარდება შემთხვევათა 0,08-0,2%-ში (H. Lau et al, 2002; M. Knook et al, 1999; J. Cueto, 1998; M. Leim at al, 1997; M. Grea, 1994; K. Miller, 1997).

ამ სერიოზული გართულებების თავიდან აცილების მიზნით, საჭიროა არა პერიტონეუმის კიდეების პირიპირთან უპირობო დაახლოება, არამედ მუცლის ღრუს ორგანოებისგან იმპლანტანტის სრული იზოლაციის უზრუნველყოფა.

იმპლანტანტის სრულყოფილი პერიტონიზაციის უზრუნველსაყოფად, კლასიკური ვარიანტისგან განსხვავებით, უმჯობესია პარიეტული პერიტონეუმის ფურცლის დისექცია შესრულდეს „მაღალი" ქვედა კალთის მობილიზებით: განაკვეთი ტარდება 1-1,5 სმ მაღლა, ვიდრე ეს ჩვეულებრივ არის მოწოდებული, რაც საშუალებას იძლევა ყველა შემთხვევაში უზრუნველვყოთ იმპლანტანტის სრული პერიტონიზაცია პერიტონეუმის ქვედა კალთის განივ ფასციაზე დაფიქსირებით (თ. ჩართოლანი, 2005) (სურათი 2).

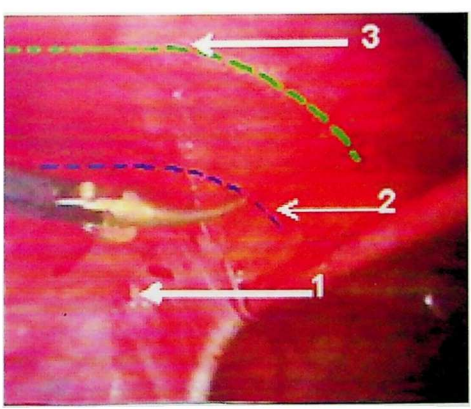

სურათი 2. 1. საზარდულის არხის შიდა რგოლი; 2. კლასიკური დისექცია; 3. «მაღალი» დისექცია

ინგვინურ-ფემორალური არის დისექციასთან დაკავშირებული ბაგირაკ-სკროტალური ჰემატომები ძირითადად ვითარდება სკროტალური და რთული რეციდიული თიაქრების კორეგირების შემთხვევებში (2,1 - 4,2%) (T. Heikkinen at al, 1998; B. Bilgin et al, 1997).

სათესლე ბაგირაკთან და სათესლე ჯირკვალთან დაკავშირებული გართულებები – იშემიური ორქიტი (0,3%) და ტესტიკულარული ატროფია (0,15%), სისხლძარღვების თრომბოზით ან მათი გადაკვეთით გამოწვეული სათესლე ჯირკვლის სისხლმომარაგების მოშლის შედეგია. ვინაიდან სათესლე ჯირკვალს კარგად განვითარებული სისხლმომარაგების კოლატერალური სისტემა აქვს, იშემიური ორქიტი ყველა შემთხვევაში არ პროგრესირებს ტესტიკულარულ ატროფიამდე (P. Lal at al, 2003; B. Anderson et al, 2003; B. Bilgin at al, 1997).

სათესლე ბაგირაკთან და სათესლე ჯირკვალთან დაკავშირებული გართულებების პროფილაქტიკის მიზ - ნით, აუცილებელია სათესლე ბაგირაკის ელემენტების მობილიზება განხორციელდეს ანატომიური სტრუქტურების მაქსიმალური ვიზუალიზაციისა და იდენტიფიცირების პირობებში.

სწორედ შესრულებული ენდოსკოპიური თიაქარ-პლასტიკის შემდეგ, სათესლე ჯირკვლის სისხლმომარაგება პრაქტიკულად არ ქვეითდება, მაშინ, როდესაც აუტოპლასტიკური ოპერაციების შემდეგ, სათესლე ჯირკვლის სისხლმომარაგება კლებულობს 2-2,5-ჯერ (А.В. Протасов, В.А. Пономарев, 2000).

პოსტოპერაციული ნევრალგიის ყველაზე ხშირი მიზეზია სტეპლით გამოწვეული გენიტოფემორალური ნერვის ფემორალური ტოტის ან ბარძაყის ლატერალური კანქვეშა ნერვის კომპრესია.

აღნიშნული გართულების პროფილაქტიკის მიზნით, სტეპლირება არ უნდა განხორციელდეს საზარდულის შიდა რგოლის ლატერალურად და საზარდულის იოგის ქვევით, ხოლო საზარდულის იოგის ლატერალურ კიდეზე იმპლანტანტის ფიქსირებისას, არ უნდა იყოს გამოყენებული სტეპლირების ზიმანუალური მეთოდი. პოსტოპერაციული ნევრალგიები მკურნალობას არ საჭიროებს და მეტწილ შემთხვევებში კუპირდება სპონტანურად (L. Krähenbühl et al, 1997; P. Phillips et al, 1995; R. Fitzgibbons et al, 1995).

საზარდულის თიაქრების ენდოსკოპიური მეთოდებით კორეგირების შემდგომ განვითარებულ სერომას ავტორთა უმეტესობა არ მიაკუთვნებს გართულებათა ნუსხას, ვინაიდან სერომები არ საჭიროებს სპეციფიკურ მკურნალობას, არ ხასიათდებიან პათოლოგიური კლინიკური მანიფესტაციით და მათი კუპირება ხდება სპონტანურად.

იმპლანტანტის ინფიცირება ლაპაროსკოპული თიაქარპლასტიკის შემდეგ – უკიდურესად იშვიათი გართულებაა და საჭიროებს შესაბამის მკურნალობას.

	რაოდენობა	გართულებები	
		მცირე	სერიოზული
Schwab 2002 (LHR)	1388	83 (6.0%)	18 (1.3%)
Fazzio 2002 (LHR)	408	3 (0.74%)	0
Schmedt 2002 (LHR)	5524	202 (3.7%)	0
Ramshaw 2003 (LHR)	337	22 (6.5%)	0
Bell 2003 (LHR)	186	10 (5.4%)	0
Pawanindra 2003 (Lich)	25	16 (64.0%)	0
Pawanindra 2003 (LHR)	25	3 (12.0%)	0
Schneider 2003 (Lich)	28	4 (14.3%)	0
Schneider 2003 (LHR)	28	5 (17.9%)	0
Winslow 2004 (Lich)	198	104 (52.5%)	0
Winslow 2004 (LHR)	147	49 (33.3%)	0
Feliu 2004 (Lich)	110	29 (23.9%)	0
Feliu 2004 (LHR)	78	12 (13.9%)	1 (1.3%)
Heikkinen 2004 (Lich)	59	3 (5.0%)	1 (1.7%)
Heikkinen 2004 (LHR)	62	0	1 (1.6%)

ცხრილი 5. მცირე და სერიოზული ინტრა- და პოსტოპერაციულ გართულებათა რაოდენობა

უმედეგო კონსერვატიული მკურნალობის შემთხვევაში აუცილებელია ინფიცირებული იმპლანტანტის ექსპლანტაცია (L. Avtan et al, 1997; C. Hofbauer at al, 1998).

მრავალი რანდომიზებული კვლევით დადასტურდა, რომ ინტრა და პოსტოპერაციული გართულებების რაოდენობა, Lichtenstein-ის მეთოდთან შედარებით, ენ - დოსკოპიური თიაქარპლასტიკის მეთოდების გამოყენებისას მნიშვნელოვნად მცირდება (ცხრილი 5).

დაავადების რეციდივის განვითარება შემდეგი ტაქ - ტიკური თუ ტექნიკური შეცდომების შედეგია:

1. მცირე ზომის პროთეზის იმპლანტირება;
2. იმპლანტანტზე სათესლე ბაგირაკის გასატარებე - ლი დიდი ზომის რგოლის ამოჭრა;
3. იმპლანტანტის მიგრაცია მისი არასათანადო ფიქსი - რების შედეგად;
4. იმპლანტანტის ქვედა კიდის აკეცვა (A. Lowham et al, 1997; R. Fitzgibbons et al, 1995; J. Schwab et al, 2003; R. Fitzgibbons et al, 2002).

დაავადების რეციდივის პრევენციის მიზნით აუცილებელია ოპერაციის შესრულების შემდეგი ტექნიკური პრინციპების მკაცრი დაცვა:

1. მიუსედავად პლასტიკის მეთოდისა, აუცილებელია მობილიზებული პრეპერიტონული სივრცე შეესაბამებოდეს იმპლანტანტის ზომებს;
2. იმპლანტანტის ზომები უნდა შეადგენდეს, სულ მცირე, 12×8 სმ-ს;
3. საზარდულის ირიბი თიაქრების და სწორი თიაქრების იმ შემთხვევებში, როდესაც ადგილი აქვს განივი ფასციის დისლოკაციას, TAPP-ით კორეგირები - სას, აუცილებელია სათესლე ბაგირაკის ლატერალიზაცია მენჯის კედლისგან;
4. იმ შემთხვევებში, როდესაც საეჭვოა მობილიზებული პრეპერიტონული სივრცის და იმპლანტანტის ზომების შესაბამისობა, იმპლანტანტის მიგრირების ან აკეცვის პრევენციისთვის, აუცილებელია მისი მტკიცე ფიქსირება კუპერის იოგზე.

ბიბლიოგრაფია

1. თ. ჩართოლანი. საზარდულის თიაქრების ლაპაროსკოპული ტრანსაბდომინური პლასტიკა სინთეტიკური ბადით. საკანდიდატო დისერტაცია. თბილისი 2005.
2. Пирвишин А.П. Сигнаевский С.В. Результаты лапароскопической герниопластики. Материали конференции – актуальние вопросы герниологии. 45-46. Москва 2002.
3. Протасов А.В, Пономарев В.А. Влияние грыжесечения при паховых грыжах на репродуктивную функцию мужщин. Материалы конференции – Актуальные Проблемы Эндовидеохирургии. Ереван. 2000; 82-84.
4. Aberhard P, Klaiber C, Osterwalder A. et al. Prospective audit of laparoscopic totally extraperitoneal inguinal hernia repair. Surg Endosc 1999 Nov; 13(11): 1115-20.
5. Amid PK, Shulman AG, Lichtenstein IL.Sostrin S, Hakakha M. An experimental evaluation of a new composite mesh with the selective property of incorporation to the abdominal wall without adhering to intenstine. J Biomed Mater Res. 1994;28:373-375.
6. Amid PK, Shulman AG, Lichtenstein IL. The Lichtenstein open 'tension-free' mesh repair of inguinal hernias. Surg Today 1995; 25: 619–625.
7. Andersson B, Halle´ n M, Leveau P, Bergenfelz A, Westerdahl J. (2003) Laparoscopic extraperitoneal inguinal hernia repair versus open mesh repair: a prospective randomized controlled trial. Surgery 133: 464–472.
8. Aura T, Habib E, Mekkaoui M, Brassier D, Elhadad A. Laparoscopic tension-free repair of anterior abdominal wall incisional and ventral hernias with an intraperitoneal Gore-Tex mesh: Prospective study and review of literature.J Laparoendosc Adv Surg Tech A 2002;12:263-7.
9. Avtan L, Avci C, et al. Mesh infection after laparoscopic hernia repair. Surg Laparo Endosc. 1997; (3):192-5.
10. Baccari P, Nifosi J, Ghirardelli L, Staudacher C. Laparoscopic Incisional and Ventral Hernia Repair Without Sutures: A Single-Center Experience with 200 Cases. J Lapendos & Adv Surgi Techn. April 2009; 19(2): 175-179
11. Bageacu S, Blanc P, Breton C, et al. Laparoscopic repair of incisional hernia: a retrospective study of 159 patients. Surg Endosc 2002;16(2):345–8.
12. Bamehriz F, Birch DW. The feasibility of adopting laparoscopic incisional hernia repair in general surgery practice:Early outcomes in an unselected series of patients. Surg Laparosc Endosc Percutan Tech 2004;14:207-9.
13. Bendavid R. Incisional parapubic hernias. Surgery, 1990; 108:
14. Barkun JS, Wexler MJ, Hinchey EJ, Thibeault D, Meakins JL. Laparoscopic versus open inguinal herniorrhaphy: preliminary results of a randomized controlled trial. Surgery 1995; 118: 703.
15. Barbaros U, Asoglu O, Seven R, Erbil Y, Dinccag A, Deveci U, et al. The comparison of laparoscopic and open ventral hernia repairs: a prospective randomized study. Hernia 2007; 11:
16. Bay-Nielsen M, Kehelet H, Strand L, Malmstrom J, Andersen FH, Wara P, Juul P, Danish Hernia Database Collaboration et al. (2001) "Quality assessment of 26304 herniorrhaphies in Denmark: a prospective nationwide study" Lancet 358: 1124-1128.
17. Bauer JJ, Harris MT, Kreel I, Gelernt IM (1999) Twelve-year experience with expanded polytetrafluoroethylene in the repair of abdominal wall defects. Mt Sinai J Med 66: 20–25.
18. BeginG.F. Laparoscopic extraperitoneal treatment of inguinal hernias in adults. A series of 200 cases. Endosc Surg Allied Technol 1993 Aug;! (4): 204 -6.
19. Bedi AS, Bhatti T, Amin A, Zuberi J. Laparoscopic incisional and ventral hernia repair. J Min Access Surg 2007;3:83-90.
20. Becker N, et al. Pain epidemiology and health related quality of life in chronic non-malignant pain patients referred to a Danish multidisciplinary pain centre. Pain 1997;73:393-400.
21. Bell RCW, Price JG. Laparoscopic inguinal hernia repair using an anatomically contoured three-dimensional mesh. Surg. Endosc. 2003;17:1784–1788.
22. Berndsen, F, Arvidsson, D, Enander, LK, Leijonmarck, CE, Wingren, U, Rudberg, C, Smedberg, S et al. (2002) "Postoperative convalescence after inguinal hernia surgery: prospective randomized multicenter study of laparoscopic versus Shouldice inguinal hernia repair in 1042 patients" Hernia 6: 56-61.
23. Beldi G, Ipaktchi R, Wagner M, Gloor B, Candinas D. Laparoscopic ventral hernia repair is safe and cost effective. Surg Endosc. 2006; 20: 92–95.
24. Berger D, Bientzle M, Muller A. Postoperative complications after laparoscopic incisional hernia repair. Incidence and treatment. Surgical Endoscopy 2002;16(12):1720-1723.
25. Bergmann .J.L, Hibbert M.L. et al. Omental herniation through a 3-mm umbilical troacar site: unmasking a hidden umbilical hernia. J Laparoendosc Adv Surg Tech A 2001 Jun; 11(3): 171-3.
26. Ben-Haim M, Kuriansky J, Tal R, Zmora O, Mintz Y, Rosin D, et al. Pitfalls and complications with laparoscopic intraperitoneal expanded polytetrafluoroethylene patch repair of postoperative ventral hernia.Surg Endosc 2002;16:785-8.

27. Bilgin B, Ozmen MM, Zu¨ lfikaroglu B, Cete M, Hengirmen S (1997). Totally extraperitoneal (TEP) hernia repair preperitoneal open repair (PPOR). Surg Endosc 11: 542.
28. Birgisson G, Park AE, Mastrangelo MJ Jr, et al. Obesity and laparoscopic repair of ventral hernias. Surg Endosc 2001;15(12):1419–22.
29. Bittner, R, Schmedt, C-G, Schwarz, J, Kraft, K, Leibl, BJ (2002). "Laparoscopic transperitoneal procedure for routine repair of groin hernia" Br J Surg 89: 1062-1066.
30. Bringman s, Ramel S, Heikkinen T, et al. Tension free inguinal hernia repair. TEP versus mesh plug versus Lichtenstein (a prospective randomized clinical trial). Ann Surg 2003;237:142-147.
31. Bingener J, Buck L, Richards M, Long-term Outcomes in Laparoscopic vs Open Ventral Hernia Repair. Arch Surg 2007;142:562 567.
32. Bostanci BE, Tetik C, Ozer S, Ozden A (1998). Posterior approaches in groin hernia repair: open or closed. Acta Chir Belg 98: 241–244.
33. Bower CE, Reade CC, Kirby LW, Roth JS. Complications of laparoscopic incisional-ventral hernia repair: The experience of a single institution. Surg Endosc 2004;18:672-5.
34. Burick AJ and Parascandole SA. Laparoscopic repair of a traumatic lumbar hernia: a case report. J Laparoendosc Surg 1996;6:259-62.
35. Carbajo MA, Martin del Olmo JC, Blanco JI et al. Laparoscopic approach to incisional hernia. Surg Endosc,2003; 17, 118–3.
36. Carbajo MA, Martin del Olmo JC, Blanco JL, de la Cuesta C, Toledano M, Martin F, et al. Laparoscopic treatment vs. open surgery in the solution of major incisional and abdominal wall hernias with mesh. Surg Endosc 1999;13:250-2.
37. Carbonell AM, Matthews BD, Dreau D, Foster M, Austin CE, Kercher KW, Sing RF, Heniford BT . The susceptibility of prosthetic biomaterials to infection. Surg Endosc 2005:19: 430–435.
38. Carbonell AM, Matthews BD, Dreau D, et al. An in-vitro study of susceptibility to infection of various prosthetic mesh biomaterials. Presented at International Hernia Congress. London, June 19, 2003.
39. Carbonell A. M., Cobb W. S. Tricks for laparoscopic ventral hernia repair, Contemporary Surgery VOL 63, NO 8/AUGUST 2007 ©2007.
40. Carbonell AM, Harold KL, Mahmutovic AJ, Hassan R, Matthews BD, Kercher KW, Sing RF, Heniford BT. Local injection for the treatment of suture site pain after laparoscopic ventral hernia repair. Hernia. 2002 Dec;6(4):194-7.
41. Carlson M, Frantzides C, Shostrom V, L. Laguna. Minimally invasive ventral herniorrhaphy: an analysis of 6,266 published cases. Hernia 2008;12:9-22.
42. Carter J,Mizes C. laparoscopic diagnosis and repair of spigelian hernia. An J Obstet Gynecol, 1992; 167:77-78.
43. Cassar K, Munro A. Surgical treatment of incisional hernia. Br J Surg,2002; 89, 534–45.
44. Catani M , De Milito R, Spaziani E. Is there a place for intraperitoneal onlay mesh repair (IPOM) of inguinal hernia among laparoscopic techniques? Minerva Chir. 2003 Dec ;58 (6):783-9.
45. Champault G, Rizk N, Catheline JM, Riskalla H, Boutelier P (1996). Hernies de lÕaine: treatment laparoscopique pre´ -pe´ ritoneal versus ope´ ration de Stoppa. Etude randomise´ e: 100 cas. J Chir 133: 274–280.
46. Champault GG, Rizk N, Catheline JM, Turner R, Boutelier P (1997). Inguinal hernia repair: totally preperitoneal laparoscopic approach versus stoppa operation: randomized trial of 100 cases. Surg Laparosc Endosc 7: 445–450
47. Chung RS, Rowland DY. Meta-analysis of randomized controlled trial of laparoscopic versus conventional inguinal hernia repairs. Surg Endosc 1999; 13:689-694.
48. Chari R, Chari V, Eisenstat M, et al. A case controlled study of laparoscopic incisional hernia repair. Surg Endosc 2000;14(2):117–9.
49. Chartolani T, Pipia G, Abuladze D, Pkhaladze J, Chapidze P, Khorbaladze G. First experence and prospecrive of laparoscopic ventral and incisional hernia repair in Georgia. EndoSurg of Armenia 2005;13(4): 11-14.
50. Chelala E, Gaede F, Douillez V et al (2003). The suturing concept for laparoscopic mesh Wxation in ventral and incisional hernias: preliminary results. Hernia 7:191–196.
51. Chowbey P K, Pithawala Murtaza, Khullar Rajesh, Sharma Anil, Soni Vandana, Baijal Manish. Complications in groin hernia surgery and the way out. J MAS 2006;2(3):174-77.
52. Chowbey PK, Sharma A, Khullar R, Soni V, Baijal M. Laparoscopic ventral hernia repair with extraperitoneal mesh: Surgical technique and early results. Surg Laparosc Endosc Percutan Tech 2003;13:101-5.
53. Colak T, Akca T, Kanik A, Aydin S (2003). Randomized clinical trial comparing laparoscopic totally extraperitoneal approach with open mesh repair in inguinal hernia. Surg Laparosc Endosc Percutan Tech 13: 191–195.
54. Collaboration EH (2000). Laparoscopic compared with open methods of groin hernia repair: systematic review of randomized controlled trials. Br J Surg 87: 860–867

55. Cobb W, Kercher K, Heniford T. Laparoscopic repair of incisional hernias. Surg Clin N Am 85 (2005) 91–103.
56. Diaz JJ Jr, Gray BW, Dobson JM, Grogan EL, May AK, Miller R, GuyJ, OÕNeill P, Morris JA Jr. Repair of giant abdominal hernias: does the type of prosthesis matter? Am Surg 2004;70: 396–401, discussion 401–402.
57. Deyo G.A. Complications of laparoscopic Cholecistsctomy. Surg Laparosc Edosc 2:41-48, 1992.
58. DeMaria EJ, Moss JM, Sugerman HJ. Laparoscopic intraperitoneal poly tetrafluoroethylene (PTFE) prosthetic patch repair of ventral hernia: prospective comparison to open prefascial polypropylene mesh repair. SE. 2000; 14:326-329.
59. Dirksen CD, Beets GL, Go PM, Geisler FE, Baeten CG, Kootstra G. Bassini repair compared with laparoscopic repair for primary inguinal hernia: a randomised controlled trial. Eur J Surg 1998; 164: 439–447.
60. Earle D, Seymour N, Fellinger E, Perez A. Laparoscopic versus open incisional hernia repair. Surg Endosc 2006;20:71-5.
61. Eid GM, Prince JM, Mattar SG, Hamad G, Ikrammudin S, Schauer PR. Medium-term follow-up confirms the safety and durability of laparoscopic ventral hernia repair with PTFE. Surgery 2003;134(4):599-604.
62. Eugene J.R, Gashit M, Curras E.B. et al. Small bowel obstruction as a complication of laparoscopic extraperitoneal inguinal hernia repair. J Am Osteopath Assoc 1998 Sep; 98(9): 510-1.
63. Fazzio FJ. Cost-effective, reliable laparoscopic hernia repair: a report of 500 consecutive repairs. S. E. 2002;16:931–935.
64. Felix, EL, Michas, C. "Laparoscopic repair of spigelian hernias." Surg Laparosc & Endosc 1994; 4: 308-310.
65. Felix E, Harbertson N, Vartanian S. laparoscopic hernioplasty. Surg Endoscop 1999;13:328-31.
66. Felix E, Crafton B, Geis P. et al. Causes of recurrence after laparoscopic hernioplasty. A multicenter study. Surg Endosc 1998 Mar; 12 (3):226-31.
67. Feliu-Pala, X, Martín-Gómez, M, Morales-Conde, S, Fernández-Sallent, E (2001) "The impact of the surgeon's experience on the results of laparoscopic hernia repair" Surg Endosc 15: 1467-1470.
68. Feliu X, Torres G, Vinas X, et al. Preperitoneal repair for recurrent inguinal hernia: laparoscopic an open approach. Hernia 2004;8:113–116.
69. Fitzgibbons R J, Camps J, Cornet D A at al. Laparoscopic inguinal herniorrhaphy. Results of a multicenter trial. Ann Surg. 1995 January; 221(1): 3–13. IPOM was used for 217 hernias.
70. Grynfeltt J: Quelques mots sur la hernie lombaire. Montpellier Med 1866; 16:323.
71. Fleming WR, Elliott TB, Jones RM, Hardy KJ (2001). Randomized clinical trial comparing totally extraperitoneal inguinal hernia repair with the Shouldice technique. BJS 88: 1183– 1188.
72. Franklin ME Jr, Gonzalez JJ Jr, Glass JL, Manjarrez A. Laparoscopic ventral and incisional hernia repair: An 11-year experience. Hernia 2004;8:23-7.
73. Franklin ME, Dorman JP, Glass JL, Balli JE, Gonzalez JJ. Laparoscopic ventral incisional hernia repair. Surg Laparosc Endosc 1998;8:294-9.
74. Frantzides CT, Carlson MA, Zografakis JG, Madan AK, Moore RE. Minimally invasive incisional herniorrhaphy. A review of 208cases. Surgical Endoscopy 2004;18(10):1488-1491.
75. Frezza EE, Ferzli G. Local and general anaesthesia in the laparoscopic preperitoneal hernia repair. JSLS. 2000;4(3):221.
76. Gedeban TM, Neubauer W. Laparoscopic repair of bilateral Spigelian and Inguinal hernias. Surg Endosc. 1998;12:1424.
77. Gillian GK, Geis WP, Grover G. Laparoscopic incisional and ventral hernia repair (LIVH): an evolving outpatient technique. JSLS 2002;6(4):315–22.
78. Gillion JF, Begin GF, Marecos C. Expanded PTFE patches used in the intraperitoneal or extraperitoneal position for repair of incisional hernias of the anterolateral abdominal wall. Am J Surg 1997;174:16-9.
79. Goodney PP, Birkmeyer CM, Birkmeyer JD. Short-term out¬comes of laparoscopic and open ventral hernia repair: a meta-analysis. Arch Surg 2002; 137: 1161-5.
80. Grae M.R, Curtis J.M, Elkington J.S. Colovesical fistula after laparoscopic hernia repair. Br J Surg 1994;81(8): 1213-1214.
81. Griffiths DA. A reappraisal of the Pfannenstiel incision. Br J Urol, 1076; 48: 469-74.
82. Hasson H.M. A modified instrument and method for laparoscopy. Am J Obstet Gynecol 110:886, 1971.
83. Grobeli O, Schnieider R. Late intestinal fistula formation after incisional hernia using intraperitoneal mesh.Hernia 2005;9(1):103-104.
84. Fitzgibbons RJ, Filipi CJ. The transabdominal preperitoneal laparoscopic herniorrhaphy. In Fitzgibbons RJ, Geenburg AG, editors, Nyhus, Condon's Hernia, Philadelphia, Lippincott Williams & Wilkins 2002;255–268.
85. Heikkinen TJ, Haukipuro K, Koivukangas P, Hulkko A (1998). A prospective randomized outcome and cost comparison of totally extraperitoneal endoscopic hernioplasty versus Lichtenstein hernia operation among employed patients. Surg Laparosc Endosc 8: 338–344.
86. Heniford BT, Iannitti DA, Gagner M: Laparoscopic inferior and superior lumbar hernia repair. Arch Surg. 1997; 132: 1141.

87. Heniford BT, Park A, Ramshaw BJ, Voeller G (2003). Laparoscopic repair of ventral hernias. Nine years' experience with 850 consecutive hernias. Ann Surg, 238, 391–400.
88. Heniford BT, Park A, Ramshaw BJ, Voeller G. Laparoscopic ventral and incisional hernia repair in 407 patients. J Am Coll Surg 2000;190:645-50.
89. Hofbauer C, Andersen P et al. Late mesh rejection as a complication to transabdominal preperitoneal laparoscopic hernia repair. Surg Endosc 1998;12(9):1164-5.
90. Hollisinky C, Gobl S. Bursting sthrenght evalution after different types of mesh fixation in laporoscopic herniorrhaphy. Surg Endosc.1999;13:1720-1723.
91. Holzman MD, Purut CM, Reintgen K, Eubanks S, Pappas TN. Laparoscopic ventral and incisional hernioplasty. Surg Endosc 1997;11:32-5.
92. Iswariah, H, Metcalfe, M, Morrison, CP, Madden, GJ. "Facilitation of open spigelian hernia repair by laparoscopic location of the hernial defect." Surg Endosc 2003; 17: 832.
93. Jagad RB. Laparoscopic ventral hernia repair: a new method for fixation of the mesh with sutures. Surg Laparosc Endosc Percutan Tech 2008; 18: 277-9.
94. Johansson, B, Hallerbäck, B, Glise, H, Anesten, B, Smedberg, S, Román, J (1999). "Laparoscopic versus open preperitoneal mesh versus conventional technique for inguinal hernia repair: a randomized multicenter trial (SCUR Hernia Repair Study)" Ann Surg 230: 225-231.
95. Johansson, B, Hallerbäck, B, Glise, H, Anesten, B, Melen, K, Holm, J, Bergmann, B (1997). "Laparoscopic versus open repair W/WO mesh graft for inguinal hernia repair: (SCUR Hernia Repair Study)" Surg Endosc 11: 170.
96. Kalega R, Thomas R. Use of global economic model to analyse the cost-benefit of AlloDerm in ventral hernia repair.Life Cell Coporation. 2005.
97. Karahasanoglu T, Onur E, Baca B, Hamzaoglu I, Pekmezci S, Boler DE, et al. Spiral tacks may contribute to intra-abdominal adhesion formation. Surg Today 2004; 34: 860-4.
98. Kasiranjan K, Lopez J, Lopez R. Laparoscopic technique in the management of Spigelian hernia. J Laparoscopy Adv Surg Tech. 1997;7:385.
99. Kieturacis M.J, Nguyen D.T, Vargas H et al. Balloon Disection Facilitated Laparoscopic Extraperitoneal Hernioplasty.The American J of Surgery V 168, December 1994.,p 603-608;
100. Kingsnorth A.N. Cray M.R. Nott D.M. Br. J. Surg. 1992; 79: 1068-1070;
101. Kapiris S.A, Brough WA. et al. Laparoscopic transabdominal prepetoneal (TAPP) hernia repair.Surg Endosc 2001 Sep:15(9)
102. Khoury N (1998). A randomized prospective controlled trial of laparoscopic extraperitoneal hernia repair and mesh-plug hernio¬plasty: a study of 315 cases. J Laparoendosc Adv Surg Tech 8: 367–372.
103. Knook MT, Weidema WF, Stassen LPS, van Steensel CJ (1999). Endoscopic total extraperitoneal repair of primary and recurrent inguinal hernias. Surg Endosc 13: 507–511.
104. Koehler RH, Begos D, Berger D, et al. Minimal adhesions to ePTFE mesh after laparoscopic ventral incisional hernia repair: reoperative findings in 65cases. Journal of the Society of Laparoendoscopic Surgeons 2003; 7(4):335-340.
105. Kyzer S, Alis M, Aloni Y, Charuzi I. Laparoscopic repair of post-operation ventral hernia. Surgical Endoscopy 1999;13(9):928
106. Kua KB, Coleman M, Martin I, O'Rourke N. Laparoscopic repair of ventral incisional hernia. ANZ J Surg 2002;72:296-9.
107. E. Kuhry, R. N. van Veen, H. R. Langeveld, E. W. Steyerberg, Jeekel,H. J. Bonjer. Open or endoscopic total extraperitoneal inguinal hernia repair? A systematic review. Surg Endosc (2007) 21: 161–166.
108. Khoury N (1998). A randomized prospective controlled trial of laparoscopic extraperitoneal hernia repair and mesh-plug hernio¬plasty: a study of 315 cases. J Laparoendosc Adv Surg Tech 8: 367–372
109. Kumar S, et al. Chronic pain after laparoscopic and open mesh repair of groin hernia. Br J Surg 2002;89(11):1476-9.
110. Lal P, Kajla RK, Chander J, Saha R, Ramteke VK (2003). Ran¬domized controlled study of laparoscopic total extraperitoneal vs open Lichtenstein inguinal hernia repair. Surg Endosc 17: 850–856.
111. Ladurner R, Mussack T. Small bowel perforation due to protrud¬ing spiral tackers: a rare complication in laparoscopic incisional hernia repair. Surg Endosc 2004; 18: 1001.
112. Lamb J.P, Vitale T, Kaminski D. Comparative evaluation of syntetic meshes used for wal replacement. Surgery 1983;93:643-648.
113. Lau H, Patil NG, Yuen WK. A comparative outcome analysis of bilateral versus unilateral endoscopic extra-peritoneal inguinal hernioplastics. J Laparoendosc Adv Surg Tech A. 2003;13:153-157.
114. Lawrence K, McWhinnie D, Goodwin A, Doll H, Gordon A, Gray A et al. Randomised controlled trial of laparoscopic versus open repair of inguinal hernia: early results. BMJ 1995; 311: 981–985.
115. Lau H, Patil NG, Yuen WK, Lee F (2002). Management of peri¬toneal tear during endoscopic extraperitoneal inguinal hernio¬plasty. Surg Endosc 16: 1474–1477.

116. Le Blanc K.A. et al. laparoscopic repair for abdominal hernias using PTFE: preliminary findings. Surg Laparo Endosc 3(1):29,1993.
117. LeBlanc KA, Whitaker JM. Management of chronic postoperative pain following incisional hernia repair with Composix mesh: a report of two cases.Hernia. 2004; Dec;8(4):323-31.
118. Le Blanc KA. Update of Laparoscopic incisional hernia repair. Cir Gen 2005;27:304-311.
119. Le Blanc KA. Laparoscopic incisional and ventral hernia repair: Complications-How to avoid and handle. Hernia 2004;8:323.
120. LeBlanc KA, Whitaker JM, Bellanger DE, Rhynes VK. Laparoscopic incisional and ventral hernioplasty: lessons learned from 200patients. Hernia 2003;7(3):118-124.
121. Leblanc K, Elieson M, Corder J. Enterotomy and Mortality Rates of Laparoscopic Incisional and Ventral Hernia Repair: a Review of the Literature. JSLS (8) 2008.
122. LeBlanc KA. Laparoscopic incisional and ventral hernia repair: complications-how to avoid and handle. Am Surg. 2001 Sep;67(9):896-900.
123. Leblanc K, Zinda Z. A cost and profit analyisis if hernia surgry. J of Society LaparoEndosc Surgons 1999;3:305-314.
124. Leibl B. J. Daubler P at all - Long trem results of a randomized clinical trail between lap.hernioplasty and Shouldice repair. Br. J Surg. 2000 Jan; 87 (6) : 780-3.
125. Leim M.S, van Vroonhven TJNW. Laparoscopic inguinal hernia repair. Br J Surg 1996:83: 1197-204.
126. Liem MS, van der Graaf Y, van Steensel CJ, Boelhouwer RU, Clevers GJ, Meijer WS, Stassen LP, Vente JP, Weidema WF, Schrijvers AJ, van Vroonhoven TJ. Comparison of conventional anterior surgery and laparoscopic surgery for inguinal hernia repair. N Engl J Med.1997; 336: 1541–1547.
127. Liem M, van der Graaf Y, Zwart R, Geurts I, van Vroonhoven T. A randomized comparison of physical performance following laparoscopic and open inguinal hernia repair.1997; BJS 84:
128. Lobel RW and Sand PK. Incisional hernia after suprapubic catheterization. Obstet Gynecol. 1997; 89: 844-6.
129. Lomanto D, Iyer S, Shabbir A. Chean W. Laparoscopic versus open ventral hernia mesh repair. Surg endosc. 2006: 20(7): 1030-1035.
130. LosanoV JE, Richman BW, Jones JW. Entero-colocutaneous Fistula: a late consequence of polypropylene mesh abdominal wall repair: case report and review of the literature. Hernia 2002; 6:144–147.
131. Lowham A, Filipi CJ, Fitzgibbons R, et al. Mechanisms of hernia recurrence after preperitoneal mesh repair: traditional and laparoscopic. Ann. Surg. 1997;225:422–431.
132. Luijendijk RW, Jeekel J, Storm RK, Schutte PJ, Hop WC, Drogendijk AC and Huikeshoven FJ (1997). The low transverse Pfannenstiel incision and the prevalence of incisional hernia and nerve entrapment. Ann Surg 225: 365-9.
133. Lichtenstein, IL, Shulman, AG, Amid, PK, Montllor, MM (1989). "The tension-free hernioplasty" Amer. Jorn. Surg 157: 188-193.
134. Matsui H, Okamoto Y et al. New Method of laparoscopic Incisional Hernia Repair with double Circumferential transfascial sutures. Tokai J Exp Clin Med., Vol. 34, No. 1, pp. 8-11, 2009.
135. Merello J, Guerra GA, Madriz J, Guerra GG (1997). Laparoscopic TEP versus open Lichtenstein hernia repair: randomized trial. Surg Endosc 11: 545.
136. Lowham AS, Filipi CJ, Fitzgibbons RJ Jr, Stoppa R, Wantz GE, Felix EL et al. Mechanisms of hernia recurrence after preperitoneal mesh repair. Traditional and laparoscopic. Ann Surg 1997; 225:422–431.
137. Milikan K.W, Kosik M.L, Doolas A. A prospective comparison of transabdominal preperitoneal laparoscopic hernia repair versus traditional open hernia repair in a university setting. Surg laparosc Endosc 1994; 4:247-53.
138. Mishra RK. Complications of Laparoscopic Surgery. Current Medical Journal of India 2004;10(3) June.
139. Mittal T, Kumar V, Khullar R, Sharma A, Soni V, Baijal M, Chowbey J. Diagnosis and management of Spigelian hernia: A review of literature and our experience. Minim Access Surg. 2008; 4(4): 95–98.
140. McCormack K, Scott NW. Laparoscopic techniques versus open techniques for inguinal hernia repair. Cochrane Database systems review. 2003; 1:CD001785.
141. Meinke A.K. Totally extraperitoneal laparoendoscopic repair of lumbar hernia. Surgical Endoscopy 2003; Vol 17(5):734-737.
142. Memon MA, Copper NJ, Memon B, et al. Meta analysis of randomized clinical trials comparing open and laparoscopic inguinal hernia repair. Br J Surg 2003; 90:1479-1492.
143. Memon MA, Fitzgibbons RJ Jr. Laparoscopic inguinal hernia repair: transabdominal preperitoneal (TAPP) and totally extraperitoneal (TEP). In The SAGES Manual: Fundamentals of Laparoscopy and GI Endoscopy, Scott-Conner CEH (ed.). Springer: New York, 1998; 364–379.
144. Motson RW, Engledow AH, Medhurst C, Adib R, Warren SJ. Laparoscopic incisional hernia repair with a self-centring suture. Br J Surg 2006;93:1549-53.
145. Miller K, Junger M. Ileocutaneus fistula formation following laparoscopic polypropylene mesh hernia repair. Surg Endosc 1997; 11(7): 772-773.

146. Mizrahi S, Lantsberg L, Kirshtein B, Bayme M, Avinoah E. The experience with a modified technique for laparoscopic ventral hernia repair. Journal of Laparoendoscopic & Advanced Surgical Techniques 2003;13(5):305-307.
147. McGinty JJ, Hogle NJ, McCarthy H, Fowler DL. A comparative study of adhesion formation and abdominal wall ingrowth after laparoscopic ventral hernia repair in a porcine model using multiple types of mesh. Surg Endosc 2005; 19: 786-90.
148. McGreevy JM, Goodney PP, Birkmeyer CM, Finlayson SR, Laycock WS, Birkmeyer JD. A prospective study comparing the complication rates between laparoscopic and open ventral hernia repairs. Surg Endosc 2003;17:1778-80.
149. McKinlay RD, Park A. Laparoscopic ventral incisional hernia repair: a more effective alternative to conventional repair of recurrent incisional hernia. J Gastrointest Surg 2004; 8: 670
150. McLanahan D, King LT, Weems C, Novotney M, Gibson K. Retrorectus prosthetic mesh repair of midline abdominal hernia. Am J Surg 1997; 173: 445–449.
151. McVay CB, Read RC, Ravitch MM. Inguinal hernia. Cur Probl Surg 1967; 1-50.
152. Misra MC, Bansal VK, Kulkarni MP, Pawar DK. Comparison of laparoscopic and open repair of incisional and primary ventral hernia: results of a prospective randomized study. Surg Endosc 2006; 20: 1839-45
153. Moont M. Lap.repair of inguinal hernia. Med J Aust, 1992; 156 (3) p.223.
154. Morales-Conde S, Cadet H, Cano A et al. Laparoscopic ventral hernia repair without sutures–double crown technique: our experience after 140 cases with a mean follow-up of 40 months. Int Surg; 2005; 90:56–62.
155. Moreno-Egea A, Liron R, Girela E, Aguayo JL. Laparoscopic repair of ventral and incisional hernias using a new composite mesh. Surg Laparosc Endosc Percutan Tech 2001;11:103-6.
156. Moreno-Egea A, Carrrasco L, Girela E, Martin JG, Aguayo JL, Canteras M. Open vs. laparoscopic repair of spigelian hernia: A prospective randomized trial. Arch Surg 2002;137:1266-8.
157. Moreno-Egea A, Castillo JA, Girela E, Canteras M, Aguayo JL. Outpatient laparoscopic incisional / ventral hernioplasty: Our experience in 55 cases. Surg Lap Endosc Percut Tech 2002;12:171-4.
158. MRC Laparoscopic Groin Hernia Trial Group. Laparoscopic versus open repair of groin hernia: a randomised comparison. Lancet 1999; 354: 185–190.
159. Muysoms F, Daeter E, Vander Mijnsbrugge G, Claeys D. Laparoscopic intraperitoneal repair of incisional and ventral hernias. Acta Chir Belg 2004;104:705-8.
160. Ng W. T, Kong C. K, Kong K. C. Facilitation of open spigelian hernia repair by laparoscopic location of the hernial defect. J Surg Endosc 2004; 18(4): 561-562.
161. Neumayer L, Giobbie-Hurder A, Jonasson O, Fitzgibbons R Jr, Dunlop D, Gibbs J, Reda D, Henderson W (2004). Open mesh versus laparoscopic mesh repair of inguinal hernia. N Engl J Med 350: 1819–1827.
162. Neumayer, L, Jonasson, O, Fitzgibbons, R, Henderson, W, Gibbs, J, Carrico, CJ, Itani, K et al. (2003). "Tension-free inguinal hernia repair: the design of a trial to compare open and laparoscopic surgical techniques" J Am Coll Surg 196: 743-752.
163. Nordestgaard A.G, Bodily K.C. Major vascular injuries during laparoscopic procedures. Am J Surg 169:543-545. 1995.
164. Occelli G, Barrat C, Catheline JM, Voreux JP, Cueto-Rozon R, Champault G (2000) "Laparoscopic treatment of inguinal hernias: prospective evaluation of 757 cases treated by a totally extraperitoneal route" Hernia 4: 81-84;
165. Olmi S, Scaini A, Erba L, Bertolini A, Croce E. Laparoscopic repair of inguinal hernias using an intraperitoneal onlay mesh technique and a Parietex composite mesh fixed with fibrin glue (Tissucol). Personal technique and preliminary results Hernia Volume 21, Number 11 / November, 2007.
166. Olmi S, Magnone S, Erba Luigi. Results of Laparoscopic versus open abdominal and incisional hernia repair. J Soc Laproendosc Surg 2005;9:189-95.
167. Ovroutski S, Ewert P, Schubel J, Lange PE, Hetzer R. A rare complication of laparoscopic surgery: iatrogenic arteriovenous fistula with high-output cardiac failure. Surg Laparosc Endosc Percutan Tech. 2001;11(5):334-337.
168. Phillips EH, Arregui ME, Carroll BL, et al: Incidence of complications following laparoscopic hernioplasty. Surg Endosc 1995;9:16-21.
169. Pavlidis, TE, Atmatzidis, KS, Lazaridis, CN, Papaziogas, BT, Makris, JG, Papaziogas, TB (2002). "Comparison between modern mesh and conventional mesh methods of inguinal hernia repair" Minerva Chir 57: 7-12.
170. Pawanindra L, Kajla RK, Chander J, et al. Randomized controlled study of laparoscopic total extraperitoneal versus open Lichtenstein inguinal hernia repair. Surg. Endosc. 2003;17:850.
171. Picchio M, Lombardi A, Zolovkins A, et al. Tension free laparoscopic and open hernia repairs. Randomized controlled trial of early results. World J Surg 1999; 23:1004-109.
172. Petit JL: Traite des Maladies Chirurgicales, et des Operations qui leur Conviennent. Paris, TF Didot,1744; Vol 2, pp 256-258.
173. Phillips E. Multicenter results of laparoscopy herniorrhaphy. Presented at: 43rd Surg. For; March 1993; Los Angeles,

ნაწილი VII

ვენტრალური თიაქრების ლაპაროსკოპული პლასტიკა

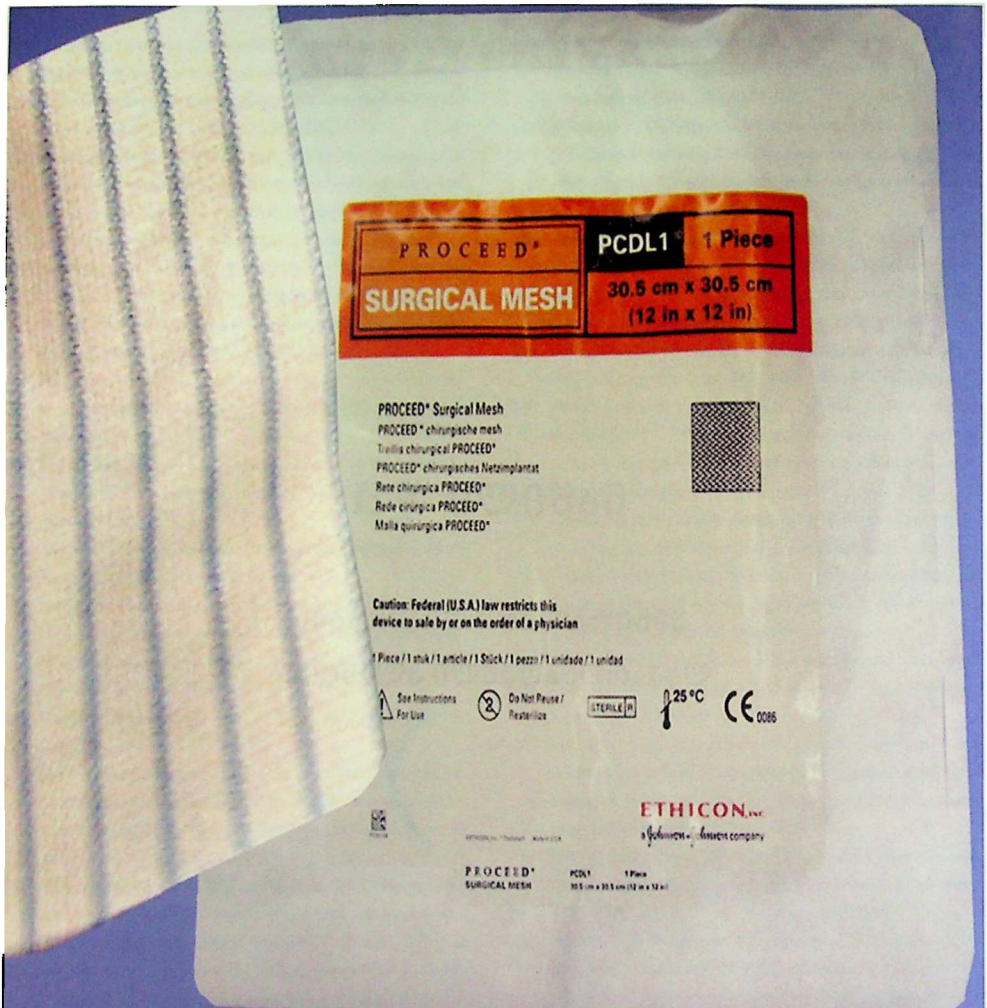

ETHICON®

a Johnson & Johnson company

ვენტრალური თიაქრების ლაპაროსკოპული პროთეზირებადი პლასტიკა

თ. ჩართოლანი

ვენტრალური თიაქრების ლაპაროსკოპული მკურნალობის პრინციპები Stoppa-ს კლასიკური მეთოდის ანალოგიურია – თიაქრის ლიკვიდირება დეფექტის კორეგირების გარეშე, იმპლანტანტის პრეპერიტონულ ან ინტრაპერიტონულ სივრცეში განთავსებით.

1993 წელს ამერიკელმა ქირურგებმა K. LeBlanc და W. Booth-მა პირველებმა შეასრულეს პოსტოპერაციული თიაქრის ლაპაროსკოპული პლასტიკა GORE-TEX Soft Tissue Patch-ის ინტრაპერიტონული განთავსებით, ხოლო სპიგელის თიაქრის პირველი ტრანსაბდომინური პლასტიკა – J. Carter-მა და C. Mizes-მა 1992 წელს, პოლიპროპილენის ბადის პრეპერიტონულ სივრცეში განთავსებით.

მეთოდის გამოყენების პირველსავე სერიებში აღინიშნა პაციენტთა სტაციონარული მკურნალობისა და მედიკო-სოციალური რეაბილიტაციის ვადების მკვეთრი შემცირება და, რაც ყველაზე მნიშვნელოვანია, რადიკალურად შემცირდა პოსტოპერაციული გართულებების რაოდენობა (M. Holzman et al,1997; A. Park, et al 1996; T. Temudom et al,1996; K. LeBlanc, W. Booth, 1993).

ვენტრალური თიაქრების მკურნალობის ენდოსკოპიური მეთოდებიდან ყველაზე ხშირად გამოიყენება ინ - ტრაპერიტონული პლასტიკა. ტრანსაბდომინური პრეპერიტონული პლასტიკა გამოიყენება შეზღუდულად და ძირითადად მუცლის გვერდითი კედლის მცირე ზომის დეფექტების კორეგირების მიზნით (ლუმბალური, სპიგელის, აპენდექტომიის შემდგომი) (P. Chowbey et al, 2003; A. Meinke, 2003; A. Kua et al, 2002; B. Heniford et al, 1997).

ვენტრალური თიაქრების ტოტალური ექსტრაპერი - ტონული პლასტიკა, ამ ოპერაციის შესრულების ტექნიკური სირთულის გამო, გამოიყენება მხოლოდ ერთეული ქირურგების მიერ.

ნებისმიერი ახალი ქირურგიული ტექნოლოგიის ეფექტურობის შეფასება ხდება იმის და მიხედვით, თუ რამდენად შესაძლებელია პაციენტთა ფართო კონტინგენტის სელექცირება, რა ზოგადი თუ ლოკალური უკუჩვენებები და ტექნიკური თუ ტაქტიკური ხასიათის შეზღუდვები გააჩნია მას.

ლაპაროსკოპული თიაქარპლასტიკის თხუთმეტწლიანმა გამოცდილებამ გვაჩვენა, რომ ქირურგის სათანადო კვალიფიკაციის, მატერიალურ-ტექნიკური ბაზის არსებობის პირობებში, შესაძლებელია ნებისმიერი სირთულის და ლოკალიზების პირველადი და პოსტოპერაციული ვენტრალური თიაქრების ლაპაროსკოპული კორეგირება, თუ, რასაკვირველია, არ არის დაჭიმული პნევმოპერიტონეუმის ან ზოგადი გაუტკივარების გამოყენების უკუჩვენება (W. Cobb et al, 2005; S. Morales Konde, 2004; T. Heniford et al, 2003).

ვენტრალური თიაქრების მკურნალობის ენდოსკოპიური მეთოდების გამოყენების უკუჩვენებები დღემდე არ არის ზუსტად განსაზღვრული. ზოგადი ხასიათის უკუჩვენებები იგივეა, რაც სხვა ლაპაროსკოპული ოპერაციებისთვის. ლოკალური ხასიათის უკუჩვენებებს აქვთ შედარებითი დატვირთვა და დამოკიდებულია ქირურგის კვალიფიკაციაზე.

ვენტრალური თიაქრების ლაპაროსკოპული მეთოდით მკურნალობის უკუჩვენებად ითვლება:

- ზოგადი გაუტკივარებისა და დაჭიმული პნევმოპერიტონეუმის უკუჩვენება;
- ორსულობა;
- მუცელშიდა ინფექცია;
- რთული თიაქრები, როდესაც მუცლის კედლის კუნთ-აპონევროზული ქსოვილები განლეულია;
- ღვიძლის პათოლოგიები ასციტური სითხით.

მეთოდის დანერგვა-ათვისების პროცესში უპირატესობა ენიჭება ცენტრალური ლოკალიზაციის დეფექტების, მაგალითად, ჭიპის პირველადი თიაქრების და მუცლის ქვედა ლატერალური კვადრატის მცირე ზომის პოსტოპერაციული თიაქრების კორეგირებას. მხოლოდ გარკვეული გამოცდილების დაგროვების შემდეგ ეტაპობრივად უნდა გადავიდეს ქირურგი უფრო რთული დეფექტების კორეგირებაზე (M. Ben-Haim et al, 2002; I. Raftopoulos et al, 2002).

მუცლის წინა კედლის ცენტრალური ლოკალიზების (განსაკუთრებით, მუცლის ღრუს ზედა ნახევარში) თიაქრების შემთხვევაში პრეპერიტონული დისექციისა და იმპლანტანტის პერიტონიზაციის სრულყოფილად შესრულება დიდ ტექნიკურ სირთულეს წარმოადგენს, რის გამოც პოლიპროპილენის ბადის პრეპერიტონულ სივრცეში იმპლანტირების აუცილებლობა საფუძვლიანად უნდა იყოს არგუმენტირებული (P. Arnid, A. Shulman et al, 1994; J. McGinty, 2005).

ლაპაროსკოპული ინტრაპერიტონული თიაქარ-პლასტიკის წარმატებული შესრულება შესაძლებელია მხოლოდ ხარისხიანი „ბიოინერტული" იმპლანტანტებით. მუცლის კედლის ინტრაპერიტონულ პლასტიკას საფუძველი ჩაეყარა მას შემდეგ, რაც 1983 წელს ამერიკულმა კომპანიამ W.L. Gore & Associates-მა მოახდინა პოლიტეტრაფლუროეთილენისგან წარმოებული ვასკულარული ენდოპროთეზების ადაპტირება პოსტოპერაციული თიაქრების მკურნალობისთვის (P. Lamb et al, 1983; P.Sugarbaker, 1985).

ბოლო წლების განმავლობაში ამ ტიპის იმპლანტანტმა განიცადა ბევრი ცვლილება. სამედიცინო ბაზარზე გამოჩნდა ახალი ტიპის ორშრიანი ბიოინერტული პროდუქტები, რომელთა ვისცერალურ ზედაპირს წარმოადგენს ePTFE-ს ფენა, ხოლო დორსალურს – მაკროფორული პოლიპროპილენის ან პოლიესთერის შრე. შესაბამისად, GORE-TEX-ის იმპლანტანტებისგან განსხვავებით, ამ ტიპის პროთეზებში სდება შემაერთებელი ქსოვილის ჩაზრდა, რაც მკვეთრად ზრდის პოსტოპერაციულ პერიოდში იმპლანტანტის ფიქსირების სარისხს. მაკროფორული შრე ასევე ზრდის იმპლანტანტის ინფექციამდგრადობას (J. Diaz et al, 2004; J. McGinty et al, 2005; A. Carbonell et al, 2005; B. Heniford at al, 2003).

ინტრაპერიტონული პლასტიკისთვის უმეტესად გამოიყენება შემდეგი იმპლანტანტები:

- **GORE-TEX Soft Tissue Patch** – ePTFE-ს 1 მმ სისქის პროთეზი, ფორების ზომა – 17-22 მკრნ.;
- **GORE-TEX DUALMESH PLUS Biomaterial with CORDUROY Surface** – 2 მმ სისქის ორფენიანი იმპლანტანტი, ვისცერალური ზედაპირის ფოროვნობა 3 მკრნ. პარიეტული ზედაპირის ფოროვნობა 17-22 მკრნ. აქვს სპეციალური ანტიმიკრობული შრე;
- **COMPOSIX Mesh (CR BARD)** – ორშრიანი კომპოზიტური იმპლანტანტი, რომლის პირველ შრეს შეადგენს პოლიპროპილენი, ხოლო ვისცერალურ ზედაპირს – ePTFE-ს თხელი ფენა;
- **Composix Kugel** – წარმოადგენს BARD COMPOSIX Mesh-ის ანალოგს, იმ განსხვავებით, რომ იმპლანტანტს პერიმეტრზე დამატებული აქვს „მახსოვრობითი" რგოლი;
- **Parietex Mesh (Sofradim)** – პოლიესთერისაგან დამზადებული კომპოზიტური ბიომასალა, რომლის ვისცერალური ზედაპირი დაფარულია გაწოვადი კოლაგენის ფენით;
- **Proceed (Ethicon)** - პოლიპროპილენის ნაქსოვი ბადე. ორივე მხრიდან ლამინირებულია PDS-ით, ხოლო ბადის ვისცერალური ზედაპირი დაფარულია ცელულოზით (ORC);
- **Surgisis Gold (Cook Surgical)** – ღორის წვრილი ნაწლავის ლორწოვანი შრისგან დამზადებული ცხრაფენიანი იმპლანტანტი.

წინასაოპერაციო ეტაპზე განსაკუთრებული ყურადღება ექცევა კუჭ-ნაწლავის ტრაქტის მომზადებას. ოპერაციის წინ კი რეკომენდებულია კუჭის ზონდირება და შარდის ბუშტის კათეტერიზაცია.

გაუტკივარების არჩევის მეთოდს წარმოადგენს ზოგადი ანესთეზია, კარდიომონიტორინგით და პერიფერიული სატურაციის მუდმივი კონტროლით.

G. Tzovaras et al (2008) აღწერენ სპინალური ანესთეზიით შესრულებულ ინტრაპერიტონული პლასტიკის 25 შემთხვევას (14 პირველადი და 11 პოსტოპერაციული ვენტრალური თიაქარი).

ოპერაციის წინ ავადმყოფთა გამოკვლევა ტარდება სტანდარტული სქემით: სისხლის კლინიკო-ლაბორატორიული გამოკვლევა (საერთო, ბიოქიმიური, ღვიძლის სინჯები, კოაგულოგრამა, არტერიული გაზომეტრია, სისხლის ჯგუფი და რეზუს ფაქტორი, სისხლში შაქრის

შემცველობა, ვირუსული ჰეპატიტის და შიდსის მარკერები, სეროლოგიური სინჯები); შარდის საერთო ანალიზი, ელექტროკარდიოგრაფია; გულმკერდის რენტგენოსკოპია; სპირომეტრია; კუჭ-ნაწლავის ტრაქტის რენტგენოლოგიური გამოკვლევა; მუცლის წინა კედლის და მუცლის ღრუს ულტრასონოგრაფია. რთული თიაქრების შემთხვევაში – კომპიუტერული ჰერნიო-აბდომინომეტრია; სპეციალისტების კონსულტაციები (ჩვენების მიხედვით).

ოპერაციის ტექნიკა

ოპერაცია სრულდება სამედიცინო პერსონალის განლაგების ე.წ. „ფრანგული" და „ამერიკული" სქემით. ორივე პოზიცია ქირურგს საშუალებას აძლევს, ავადმყოფის თავთან – საოპერაციო მაგიდის ორივე მხარეს ვი - დეომონიტორების განთავსებით, ოპერაციის მსვლელობაში ვიზუალიზაციის ან დისექციის კუთხის გაუმჯობესების მიზნით, ისე შეიცვალოს პოზიცია, რომ შენარჩუნებული იყოს ოპერატორის, საოპერაციო ველის და მონიტორის ერთ ხაზზე განლაგება (სურათი 1-2).

საოპერაციო ველი უნდა მომზადდეს ფართოდ (მაქსიმალურად ბილატერალურად, მახვილისებრი მორჩის ზევით და ბოქვენის სიმფიზის დონეზე), რაც დეფექტის კიდეებისაგან ტროაკრების მაქსიმალური დაშორებით განთავსების საშუალებას იძლევა.

მიდგომის ეტაპის დაწყებამდე დეფექტის კონტურები მოინიშნება მარკერით.

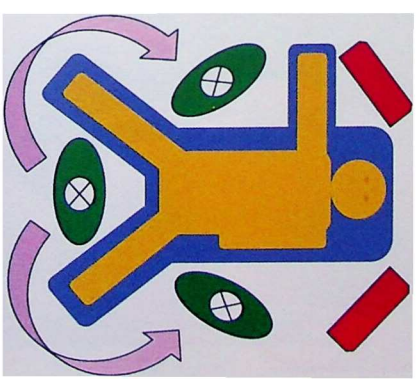

სურათი 1. პერსონალის განლაგების „ფრანგული" სქემა

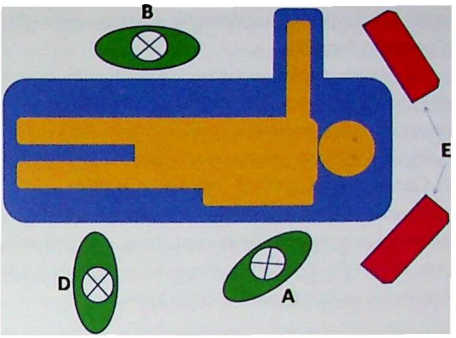

სურათი 2. პერსონალის განლაგების „ამერიკული" სქემა

პნევმოპერიტონეუმის შექმნა. პნევმოპერიტონეუმი იქმნება ვერეშის ნემსის პუნქციით ან Hasson-ის ღია მეთოდით. პირველადი ვენტრალური თიაქრების კორეგირებისას, უპირატესობა ენიჭება ვერეშის ნემსის პუნქციას (F. Muysoms et al, 2004; M. Franklin et al, 2004; P. Chowbey et al, 2003).

პუნქცია უნდა შესრულდეს თიაქრის კარიდან მაქსიმალურად დაშორებულ წერტილში. პოსტოპერაციული თიაქრების შემთხვევაში რიგი ავტორებისა უპირატესობას ანიჭებენ პუნქციის შესრულებას მარცხენა პარაკოსტალურ არეში წინა აქსილარულ და თეთრ ხაზს შორის (F. Muysoms et al, 2004; M. Carbajo et al, 2003; S. Olmi et al, 2005) (სურათი 3).

სურათი 3. ვერეშის ნემსის პუნქცია

ოპერაცია იწყება 14 mmHg მუცელშიდა წნევის შექმნის შემდეგ, რაც აადვილებს პირველი ტროაკრის უსაფრთხო ჩადგმას.

პოსტოპერაციული თიაქრების შემთხვევაში, იატროგენული ენტერომიის პრევენციის მიზნით, ქირურგთა დიდი ნაწილი უპირატესობას ანიჭებს პნევმოპერიტონეუმის შექმნის უსაფრთხო Hasson-ის ღია მეთოდს (A. Carbonell et al, 2007; M. Franklin et al 2004).

Hasson-ის ღია მეთოდით პნევმოპერიტონეუმის შექმნის ყველაზე უსაფრთხო ადგილად ითვლება მუცლის მარცხენა ზედალატერალური კვადრატი, კერძოდ მე-11 ნეკნის წვერის საპროექციო არე.

ტროაკრების განლაგება. ტროაკრების რაოდენობა და მათი განლაგება დამოკიდებულია თიაქრის ლოკალიზაციაზე, მის მოცულობასა და დიაგნოსტიკური ლაპაროსკოპიის შედეგად მიღებულ ინფორმაციაზე (თიაქრის პარკის შიგთავსის სახეობა, ამ უკანასკნელის პერიტონეუმის ფურცელთან შეხორცებების ხასიათი და სხვა მონაცემები).

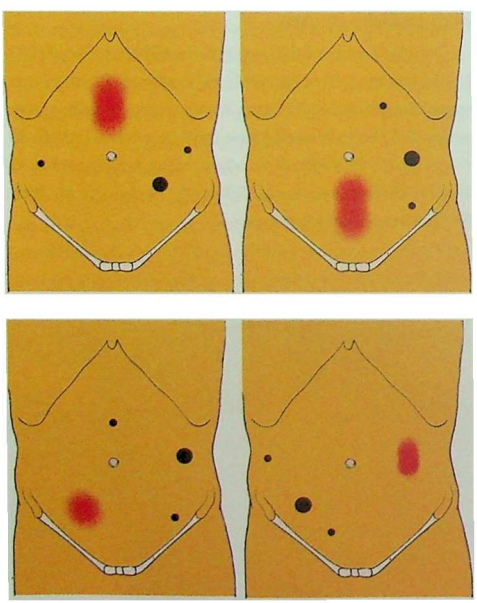

სურათი 4. ტროაკრების განლაგება სხვადასხვა ლოკალიზების თიაქრების დროს

პირველადი ვენტრალური თიაქრების კორეგირებისას გამოიყენება ერთ 10 მმ-იანი ტროაკარი ლაპაროსკოპისთვის და ორი 5 მმ-იან სამუშაო ტროაკარი, ხოლო პოსტოპერაციული და რეციდიული თიაქრების შემთხვევაში დამატებით იდგმება ერთი ან ორი 5 მმ-იანი ტროაკარი (K. LeBlanc, 2005).

პირველი ტროაკარის ჩადგმა სასურველია განხორციელდეს ვიზუალური კონტროლით, „Visiport" და Endo TIP ტროაკრების გამოყენებით (I. Raftopoulos et al, 2002; K. LeBlanc et al, 2000; R. Chari et al, 2000).

მსგავსად საზარდულის თიაქრების ლაპაროსკოპული პლასტიკისა, უპირატესობა ენიჭება კუთხური სედვის (300, 450) სკოპების გამოყენებას, თუმცა რიგი ავტორებისა იყენებენ 00 სედვის ლაპაროსკოპებს (N. Kua et al, 2002; M. Rosen et al, 2003; A. Verbo et al, 2004; K. LeBlanc et al, 2003).

პირველი ტროაკრის ჩადგმის შემდეგ დიაგნოსტიკური ლაპაროსკოპიის მონაცემებზე დაყრდნობით ხდება მუცლის წინა კედელზე სამუშაო ტროაკრების ჩადგმის ოპტიმალური წერტილების შერჩევა და მარკერით მონიშნა (სურათი 4).

სამუშაო ტროაკრები იდგმება პირველი ტროაკრის ორივე მხარეს, დეფექტის კიდეებისგან მაქსიმალური დაშორებით ან სწორი კუნთების ლატერალურად, წინა აქსილარული ხაზისკენ (G. Eid et al, 2003; T. Aura et al, 2002; N. Kua et al, 2002) (სურათი 5).

სურათი 5.

სინექიოლიზისი და თიაქრის კარის მობილიზება. მიდგომის ეტაპის დასრულების შემდეგ იწყება ოპერაციის ყველაზე რთული ეტაპი – მუცელშიდა ვისცერალური შესორცებების გათიშვა. შესორცებების ლიზისთან დაკავშირებული ყველა მანიპულაცია უნდა შესრულდეს ანატომიური სტრუქტურების მაქსიმალური ვიზუალიზაციის პირობებში.

რთული პოსტოპერაციული თიაქრების კორეგირებისას, როდესაც ადგილი აქვს მუცელშიდა მასიურ ტლანქ შეხორცებებს, დისექციის და ვიზუალიზაციის გაუმჯობესების მიზნით (ლაპაროსკოპის პოზიციის შესაცვლელად), დამატებით იდგმება ერთი 10 მილიმეტრიანი ტროკარი.

მსგავსად კლასიკური ქირურგიისა, ინტრააბდომინური შესორცებების გათიშვის ყველაზე უსაფრთხო ხერხად ითვლება ქსოვილთა განცალკევების ბასრი წესი. ლიზისი სრულდება შესორცების სასურველი კუთხით ტრაქციის პირობებში, მეტცენბაუმის მაკრატლით (W. Cobb, 2005; P. Chowbey, 2003; B. Ramshawl, 1999; M. Ben-Haim et al, 2002) (სურათი 6).

ქსოვილთა განცალკევების ბლაგვი წესის გამოყენებისას დიდია ნაწლავის კედლის მიკროდაზიანების რისკი. შეზღუდულად გამოიყენება ელექტროქირურგიული და ულტრაბგერითი იარაღებიც, ვინაიდან ნაწლავის სანათურის სიახლოვეს მათი გამოყენება ნაწლავის კედლის თერმული დაზიანების მიზეზი შეიძლება გახდეს (K. LeBlanc, 2008; F. Muysoms, 2004; B. Heniford et al 2000).

იმ შემთხვევებში, როდესაც ადგილი აქვს ნაწლავი-სა და მუცლის წინა კედლის შორის ტლანქ შეხორცებებს და დიდია ნაწლავის სანათურის დაზიანების ალბათობა, ქირურგმა უნდა შეცვალოს ტაქტიკა და გადავიდეს პლასტიკის ღია მეთოდზე. უფრო მეტიც, M. Carbajo (2003) მოუწოდებს ღია მეთოდზე გადასვლას, იმ შემთხვევაშიც კი, როდესაც საეჭვო რჩება ნაწლავის დაზიანება. ნაწლავის პერფორაციის ინტრაოპერაციული დიაგნოსტირების შემთხვევაში „ბიოინერტული" პროთეზების იმპლანტირება შეუძლებელი ხდება და შესაბამისად იცვლება მკურნალობის ტაქტიკა – თიაქარ-პლასტიკა სრულდება ღია პროთეზირებადი თიაქარ-პლასტიკის მეთოდებით მაღალმოლეკულური ბადეების იმპლანტირებით, ან გარკვეული პერიოდის შემდეგ – ლაპაროსკოპულად.

დიდი სიფრთხილეა საჭირო სიმულტანური ლაპაროსკოპული ქოლეცისტექტომიის შესრულებისას, ვინაიდან მუცლის ღრუში თუნდაც მცირე საღეღოვანი გამონადენი ინტრაპერიტონული თიაქარპლასტიკის უკუჩვენება ხდება.

აღწერილი რეკომენდაციების მკაცრი დაცვით ითიშება თიაქრის კარის პერიმეტრზე არსებული შეხორცებები, ხოლო შემდგომ – თიაქრის პარკის შიგთავსი ცალკევდება პერიტონეუმის ფურცლისგან და ინვაგინირდება მუცლის ღრუში.

თეთრ საზზე ლოკალიზებული თიაქრების შემთხვევაში აუცილებელია საიმპლანტაციო არიდან მრგვალი იოგის მოცილება (სურათი 7).

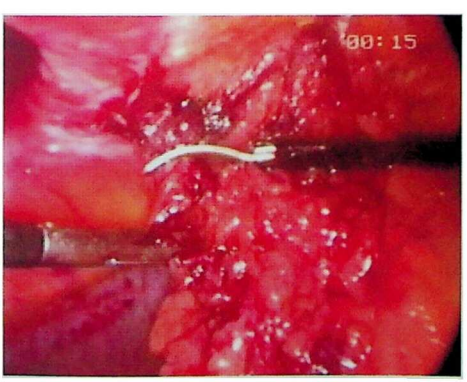

სურათი 6. შეხორცების ლიზისი ტრაქციის პირობებში, მეტცენბაუმის მაკრატლით

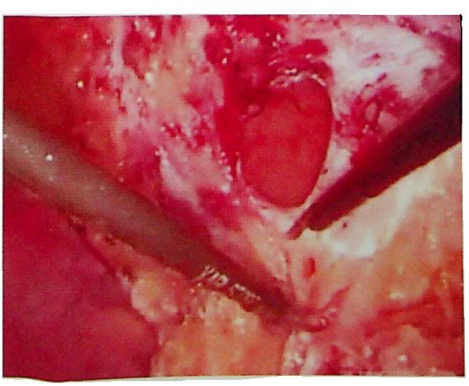

სურათი 7. მრგვალი იოგის მოცილება საიმპლანტაციო არიდან

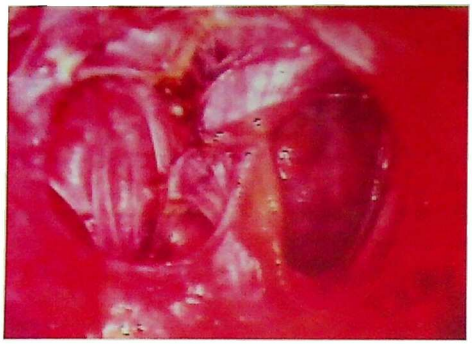

სურათი 8. კუნთ-აპნევროზული დეფექტი

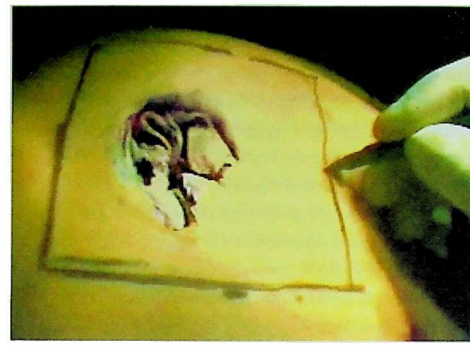

სურათი 10. ბადის კონტურის მარკერით მონიშვნა კანზე

სინექიოლიზისის დასრულების და თიაქრის პარკის შიგთავსის მუცლის ღრუში ინვაგინირების შემდეგ, დგინდება კუნთ-აპნევროზული დეფექტის ლოკალიზაცია და სტრუქტურა (სურათი 8).

თიაქრის კარის გაზომვა და იმპლანტანტის ფორმირება. თიაქრის კარის ჭეშმარიტი ზომების განსაზღვრისა და იმპლანტანტის ადეკვატური ფორმირებისთვის პნევმოპერიტონეუმის მაჩვენებელი 6-7 mmHg-მდე მცირდება.

კანსაფარველზე მარკერით ან სპინალური ნემსებით, ლაპაროსკოპული კონტროლით მოინიშნება კუნთ-აპონევროზული დეფექტის კონტური (სურათი 9).

სურათი 9. დეფექტის კონტურების მონიშვნა კანზე

დეფექტის კონტურის მიხედვით ფორმირდება იმ - პლანტანტი, რომლის ზომები თიაქრის კარის პერიმეტრს ყველა მიმართულებით უნდა ჭარბობდეს სულ მცირე, 3–5 სმ-ით (N. Tagaya et al, 2004; Eid et al, 2003; J. McGreevy et al, 2003; K. Kua et al, 2002).

მსგავსად დეფექტის კონტურისა, კანზე მარკერით ან სპინალური ნემსებით მოინიშნება ბადის კონტური, რაც უზრუნველყოფს თიაქრის კარის ქვეშ იმპლანტანტის სიმეტრიულ განთავსებას (სურათი 10).

იმპლანტანტის გაშლა-დაფიქსირება. ინტრაპერიტონული პლასტიკის კლასიკური ვარიანტის მისედვით, იმპლანტანტის ფიქსირება მუცლის კედელზე წარმოებს მხოლოდ სტეპლირებით (S. Morales-Konde et al, 2004; M. Carbajo, 2003; K. LeBlanc, W. Booth, 1993).

მართალია, იმპლანტანტის მხოლოდ ინტრაპერიტონული (სტეპლით) ფიქსირება მნიშვნელოვნად ამცირებს ოპერაციის ხანგრძლივობას და პოსტოპერაციულ ტკივილს, ავტორთა უმეტესობა იმპლანტანტის მიგრირების პრევენციის მიზნით, უპირატესობას ანიჭებს დამატებით ტრანსფასციალური საფიქსაციო ნაკერების გამოყენებას (C. Hollisinki, 1999; R. Motson et al, 2006; B. Heniford, 2003; W. Cobb, 2005; M. van't Riet, 2002).

უფრო მეტიც, B. Matsui (2009) იმპლანტანტის საფიქსაციოდ იყენებს მხოლოდ ტრანსფასციალური ნაკერებს.

დიდი ზომის პოსტოპერაციული თიაქრების კორეგირების შემთხვევაში, საფიქსაციო ტრანსფასციალური ნაკერების რაოდენობის გაზრდა იწვევს ქირურგის ორიენტაციის გაძნელებას და მნიშვნელოვნად ართულებს მუცლის ზედაპირზე საფიქსაციო ნაკერების სწო-

რი მიმდევრობით გამოტანას. ასეთ შემთხვევებში იმპლანტანტის საფიქსაციოდ იყენებენ ორი განსხვავებული ფერის ძაფს (T. Chartolani, 2005).

მიუხედავად ფიქსირების მეთოდისა, მუცლის ღრუში იმპლანტანტის გასაშლელად თიითქმის ყოველთვის გამოიყენება ტრანსფასციალური დამჭერი ნაკერები (K. LeBlanc, 2003; M. Carbajo et al, 2003).

თანამედროვე ჰერნიოლოგთა უმეტესობა იმპლანტანტის საფიქსაციოდ იყენებს სპირალურ სტეპლერებს და ტრანსფასციალურ კვანძოვან ნაკერებს.

ფორმირებულ იმპლანტანტს პერიმეტრზე ედება ოთხი კვანძოვანი ნაკერი (12, 3, 6, 9 საათის პროექციაზე) გაუწოვადი მონოფილამენტური ძაფით, რომელთა ბოლოები არ იკვეთება (სურათი 11).

კანსაფარველის კონტურზე შესაბამისი სიმეტრიით მოინიშნება ნაკერების განთავსების წერტილები. ენვმოპერიტონეუმის მაჩვენებელი იზრდება 13-14 mmHg-მდე და 10 მმ-იანი ტროაკარიდან მუცლის ღრუში შეყვანის შემდეგ გრაგნილის მსგავსად დახვეული იმპლანტანტი იშლება.

აღსანიშნავია, რომ 10 მმ-იანი ტროაკარიდან შესაძლებელია 19×15 სმ Gore Dual mesh-ის (სისქე – 2 მმ) შეტანა, სოლო 12 მმ-იან ტროაკარიდან – 20×30 სმ ზომის იმპლანტანტისა (სურათი 12).

დიდი ზომის პოსტოპერაციული თიაქრების კორეგირებისას, როდესაც იმპლანტანტის სიდიდის გამო ტროაკარიდან მისი მუცლის ღრუში შეტანა შეუძლებელია, იმპლანტანტი იდგმება მიკროგანაკვეთიდან. ასეთ შემთხვევებში შესაძლებელია Hasson-ის ტროაკრის ჩადგმამდე განაკვეთიდან იმპლანტანტის მუცლის ღრუში წინასწარ შეტანა.

სურათი 12. იმპლანტანტის მუცლის ღრუში შეყვანა

კანსაფარველზე მონიშნულ წერტილებში ან ოდნავ ლატერალურად კეთდება მიკროგანაკვეთები (3 მმ), საიდანაც ძაფის გამომტანი ინსტრუმენტით (GORE-TEX Suture Passer Instrumrnt) მუცლის წინა ზედაპირზე, შესაბამისი თანმიმდევრობით, ტრანსფასციალურად ტარდება იმპლანტანტზე განთავსებული U-ს მაგვარი ნაკერის ჯერ ერთი, შემდეგ მეორე ბოლო (სურათი 13).

სურათი 11. კვანძოვანი ნაკერების დადება ფორმირებული იმპლანტანტს პერიმეტრზე

სურათი 13. GORE-TEX Suture Passer Instrumrnt-ით ტრანსფასციური ნაკერების დადება

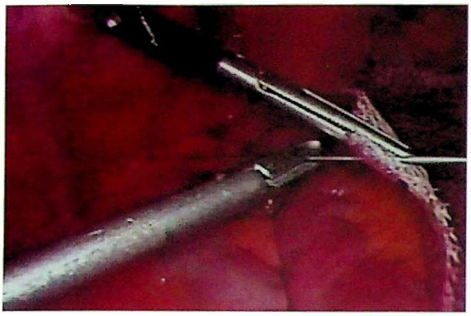

სურათი 14. იმპლანტანტზე საფიქსაციო ნაკერების ინტრაპერიტონულად განთავსება

სურათი 16. იმპლანტანტის გაშლა-ფიქსირება ტრანსფასციალური ნაკერებით

იმპლანტანტზე საფიქსაციო ნაკერების განთავსება შესაძლებელია ინტრაპერიტონულადაც, სწორნემსიანი მონოფილამენტური ძაფით (სურათი 14).

ტრანსფასციალური ნაკერების მუცლის წინა ზედა - პირზე გამოტანის შემდეგ, ძაფის ბოლოები იჭიმება და შესაბამისი თანმიმდევრობით იკვანძება. მიკროგანაკვეთები უზრუნველყოფს კვანძის კანსაფარველიდან ჩაცურებას და პრეფასციულ განთავსებას (სურათი 15).

კანგავლითი ტრანსფასციალური ნაკერები უზრუნველყოფს იმპლანტანტის სიმეტრიულ გაშლას დეფექტის გარშემოწერილობაზე და აადვილებს იმპლანტანტის პერიმეტრის სტეპლირებას (სურათი 16).

მას შემდეგ, რაც იმპლანტანტი მიიღებს საჭირო პოზიციას და დაჭიმულობას, პნევმოპერიტონეუმის მაჩვენებელი მცირდება 7-8 mmHg-მდე და ბადის პერიმეტრი 1-1,5 სმ-ის ინტერვალით ფიქსირდება შესაბამის ქსოვილებზე ჰერნიოსტეპლებით.

იმპლანტანტის საფიქსაციოდ გამოიყენება Protac (AotoSuture) 5-მმ-იანი ჰერნიოსტეპლერი. 4 მმ სიმაღლის სპირალური სტეპლი უზრუნველყოფს ანატომიურ სტრუქტურებთან იმპლანტანტის მტკიცე შეჭიდებას (F.Bamehriz, 2004; M.Rosen, 2003; K. LeBlanc, 2000).

ბიმანუალური სტეპლირება უზრუნველყოფს იმპლანტანტის მიმართ სტეპლერის ვერტიკალურ განთავსებას. შედეგად, სტეპლი სრულად იხრახნება ქსოვილში, რაც აძლიერებს იმპლანტანტის ფიქსირების სარისხს და ამცირებს სტეპლის ვისცერასთან შეხების ფართს (სურათი 17).

სურათი 15. ტრანსფასციალური ნაკერების გამოტანა

სურათი 17. იმპლანტანტის სტეპლირება

იმპლანტანტის საიმედო ფიქსირების უზრუნველსაყოფად, რიგი ავტორებისა მოუწოდებენ ბადის პერიმეტრზე ორმაგ სტეპლირებას (S. Olmi et al, 2005; S. Mizrahi et al, 2003; M. Carbajo et al, 2003; I. Raftopoulos et al, 2002) (სურათი 18).

მუცლის ღრუ, როგორც წესი, არ დრენირდება.

ტროაკარული თიაქრების პრევენციის მიზნით, 10 მმიანი და მეტი ზომის ჭრილობები იკერება ტრანსფასიცი - ური ნაკერებით. მუცლის ღრუს დეინსუფლაციის შემდეგ, ტროაკარული ჭრილობები იკერება კვანძოვანი ნაკერებით.

თიაქარპლასტიკის აღწერილი ბაზისური ტექნიკა იცვლება, როდესაც ადგილი აქვს კუნთ-აპონევროზული დეფექტის არსებობას მუცლის ქვემო ნახევარში – პარაპუბიკურად და მუცლის გვერდით კედელზე – ლუმბალურად.

პარაპუბიკური დეფექტები ვითარდება ქვედა-შუა, Phanensteil-ის, Maylard-ის და Cherney-ის მუცელკვეთის შემდგომ (გინეკოლოგიური და რექტალური ჩარევები, პროსტატექტომია) (R. Lobel et al, 1997; B. Heniford, 2006; R. Bendavid, 1990).

Phanensteil-ის განაკვეთის შემდგომი პოსტოპერაციული ვენტრალური თიაქრები ვითარდება შემთხვევათა 0,04-2,1%-ში (D. Griffiths, 1976; J. Luijendijk et al, 1997).

საწყისი ნარკოზის შემდეგ შარდის ბუშტში იდგმება ფოლეის კათეტერი. ოპერაცია სრულდება სამი ან ოთხი ტროაკრის გამოყენებით. თიაქრის პარკის შეხორცებების ლიზისი სრულდება ქსოვილთა განცალკევების ბასრი წესით.

იმპლანტანტის ქვედა ნაწილის მტკიცე ფიქსირების უზრუნველსაყოფად, აუცილებელია ბოქვენის ბორცვისა და კუპერის იოგის გაშიშვლება პერიტონეუმის ფურცლისგან. სუპრაპუბიკური განაკვეთი ტარდება ჭიპის მედიალური იოგიდან ბოქვენის სიმფიზისკენ მეტცენბაუმის მაკრატლით.

პრეპერიტონული დისექციის ფართი დამოკიდებულია დეფექტის სიდიდეზე. ფოლეის კათეტერით შარდის ბუშტში შეყავთ ფიზიოლოგიური ხსნარი 250-400 მლ და გაბერილი შარდის ბუშტი ბლაგვი წესით შრევ - დება ბოქვენის ბორცვისგან. საზარდულის ლაპაროს - კოპული პლასტიკის მსგავსად, დისექციის პროცესში პე - რიტონეუმის ფურცლისგან ბილატერალურად შიშვლ - დება კუპერი იოგი და ილიაკალური სისხლძარღვები. იმ შემთხვევამი, თუ საეჭვოა შარდის ბუშტის იატროგენული დაზიანება, მასში რეტროგრადულად უნდა იყოს შეყვანილი მეთილენის ლურჯის ხსნარი.

სურათი 18. იმპლასტანტის კიდის ფიქსირება სტეპლების ორი რიგით

თიაქრის კარი იზომება ინტრაკორპორალურად და ფორმირდება შესატყვისი ზომის ბიოინერტული იმპლანტანტი, იმ გათვლით, რომ მისი ზომები ყველა მი - მართულებით ჭარბობდეს დეფექტის პერიმეტრს, სულ მცირე, 3-4 სმ-ით.

ტრანსფასციალური ფიქსაციის მიზნით, იმპლანტანტის ზედა და ლატერალურ კიდეებზე ედება U-ს მაგ - ვარი ნაკერები, იმპლანტანტი იხვევა გრაგნილის მსგავსად და 10 მმ-იან ტროაკარიდან მუცლის ღრუში შეყვანის შემდეგ, იშლება. კანსაფარველზე წინასწარ მონიშნულ წერტილებში ან ოდნავ ლატერალურად კეთდება მიკროგანაკვეთები, საიდანაც ძაფის გამტანი ინსტრუმენტით (Gore-Tex, Karl Storz – Suture Passer) მუც - ლის წინა ზედაპირზე, შესაბამისი თანმიმდევრობით, ტრანსფასციალურად ტარდება იმპლანტანტზე განთავსებული U-ს მაგვარი ნაკერის ჯერ ერთი, შემდეგ მეორე ბოლო. ტრანსფასციალური ნაკერების მუცლის წინა ზედაპირზე გამოტანის შემდეგ ძაფის ბოლოები იჭიმება და შესაბამისი თანმიმდევრობით იკვანძება.

მას შემდეგ, რაც იმპლანტანტი მიიღებს საჭირო პოზიციას და დაჭიმულობას, პნევმოპერიტონეუმის მაჩვენებელი მცირდება 7-8 mmHg-მდე და ბადის პერიმეტრზე 1-1,5 სმ-ის ინტერვალით ედება ჰერნიოსტეპლები. სტეპლირება იწყება იმპლანტანტის ქვედა კიდის ბოქვენის ბორცვზე და კუპერის იოგებზე ფიქსირებით. დეინსუფლაციის შემდეგ, ტროაკარული ჭრილობები იკერება კვანძოვანი ნაკერებით.

ბოლო წლებში, მუცლის გვერდითი კედლის დეფექტების კორეგირების მიზნით, სულ უფრო ხშირად გამოიყენება თიაქარპლასტიკის ენდოსკოპიური მეთოდები (A. Meinke et al, 2003; B. Shekarriz et al, 2001; B. Heniford et al, 1997; A. Burick et al, 1996).

მართალია, პირველადი და ტრავმული ლუმბალური თიაქრები საკმაოდ იშვიათ პათოლოგიას წარმოადგენს (C. Selby, 1906), ხშირია ლუმბალური პოსტოპერაციული თიაქრის შემთხვევები.

ლუმბალური თიაქრები ლოკალიზდება:

ა) **ზედა ლუმბალურ სამკუთხედში**, რომელიც შემოისაზღვრება მე-12 ნეკნის კიდით, M. Serratus Posterior Inferior-ის ქვედა თავისუფალი ნაწილით, შიდა ირიბი კუნთის უკანა თავისუფალი კიდით და წელის კვადრატული და ერექტორული კუნთებით (პირველად აღწერა J. Grynfeltt-მ, 1886 წელს);

ბ) **ქვედა ლუმბალურ სამკუთხედში** (აღწერილი იყო J. Petit-ის მიერ 1774 წელს), რომელიც ქვემოდან ისაზღვრება თეძოს ქედით, უკნიდან – M. Latissimus Dorsi-ით, წინიდან – გარეთა ირიბი კუნთით.

ლუმბალური თიაქრების კორეგირების მიზნით გამოიყენება ინტრაპერიტონული და ტრანსაბდომინური პრეპერიტონული პლასტიკის მეთოდები: ზოგადი გაუტკივარების ქვეშ, პაციენტი გადაჰყავთ გვერდით პოზიციაში, თიაქრის იპსილატერალურ მხარეს. პნევმოპერიტონეუმის დამყარების შემდეგ (15 mmHg), პირველი ტროაკარი იდგმება პარაუმბილიკალურად, ხოლო სამუშაო ტროაკრების რაოდენობა და განლაგება დამოკიდებულია დიაგნოსტიკური ლაპაროსკოპიის მონაცემებზე. თუმცა, უმეტეს შემთხვევაში, თეთრ ხაზზე ინფრა და სუპრაუმბილიკალურად იდგმება ორი 5 მმ-იანი ტროაკარი.

ინტრაბდომინური შეხორცებები ითიშება ქსოვილთა განცალკევების ბასრი წესით. თიაქრის პარკის შიგთავსის პერიტონეუმის ფურცლისგან განცალკევების და მუცლის ღრუში ინვაგინირების შემდეგ, დგინდება კუნთ-აპონევროზული დეფექტის სტრუქტურა და ზუსტი ზომები. თიაქრის კარი იზომება ინტრაკორპორალურად და ფორმირდება შესაბამისი ზომის ბიოინერტული იმპლანტანტი, იმ გათვლით, რომ მისი ზომები ყველა მიმართულებით ჭარბობდეს დეფექტის პერიმეტრს, სულ მცირე, 3-4 სმ-ით.

მცირე ზომის თიაქრებისას პრეპერიტონული დისექცია არ სრულდება და იმპლანტანტი პირდაპირ ეფარება კუნთ-აპონევროზულ დეფექტს.

ტრანსფასციური ფიქსაციის მიზნით იმპლანტანტის მედიალურ კიდეზე 1,5 სმ-ის ინტერვალით ედება U-ს მაგვარი ნაკერები. იმპლანტანტი იხვევა გრაგნილის მსგავსად და 10 მმ ტროაკარიდან მუცლის ღრუში შეყვანის შემდეგ იშლება.

პირველ რიგში, ტრანსფასციური ნაკერებით ფიქსირდება იმპლანტანტის მედიალური კიდე, რის შემდეგ ბადის ზედა კიდე ფიქსირდება მეთორმეტე ნეკნზე ტრანსფასციური ნაკერით: კანსაფარველზე წინასწარ მონიშნული წერტილებიდან (მეთორმეტე ნეკნის ზედა და ქვედა კიდეების საპროექციო წერტილები) ძაფის გამტანი ინსტრუმენტით (Gore-Tex, Karl Storz–Suture Passer) ედება ტრანსფასციალური კვანძი ისე, რომ არ დაზიანდეს პლევრა.

მას შემდეგ, რაც იმპლანტანტი მიიღებს საჭირო პოზიციას და დაჭიმულობას, პნევმოპერიტონეუმის მაჩვენებელი მცირდება 7-8 mmHg-მდე და ბადის პერიმეტრი 1-1,5 სმ-ის ინტერვალით ფიქსირდება შესაბამის ქსოვილებზე ჰერნიოსტეპლებით.

პოსტოპერაციული თიაქრების შემთხვევაში რეკომენდებულია ძველი ნაწიბურის მთელი პერიმეტრის გამაგრება, რის გამოც ხორციელდება პერიტონეუმის ფურცლის დისექცია ლატერალური ღარის გაყოლებით. პირველ რიგში, კეთდება პერიტონეუმის ქვედა კალთის მობილიზება, რაც უნდა შესრულდეს თირკმლის და შარდსაწვეთის ზუსტი იდენტიფიცირების პირობებში. მას შემდეგ, რაც თიაქრის ქვედა კიდე 4-5 სმ-ის გადაცდომით განშრევდება პერიტონეუმის ფურცლისგან, მობილიზდება პერიტონეუმის ფურცლის ზედა კალთა.

პრეპერიტონული დისექციის ამ ეტაპზე თიაქრის პარკი ინვაგინირდება მუცლის ღრუში. საიმპლანტაციო ფართის სრული მობილიზების შემდგომ ფორმირდება შესაბამისი ზომის იმპლანტანტი, რომლის ფიქსირება ხორციელდება ზემოთ აღწერილი წესით.

მაღალმოლეკულური პოლიმერების (პროლენი, ულტრაპრო, პოლიესთერი) გამოყენების შემთხვევაში სრულდება იმპლანტანტის პერიტონიზაცია.

მუცლის ღრუს დეინსუფლაციის შემდეგ ტროაკარული ჭრილობები იკერება. ჩვენების შემთხვევაში ლატერალურ ღარში იდგმება საკონტროლო დრენაჟი.

საზარდულის თიაქრების მსგავსად, სპიგელის თიაქრების კორეგირების მიზნით გამოიყენება ენდოსკოპიური პლასტიკის ოთხივე მეთოდი:

- თიაქრის კარის ლიკვიდირება ტრანსფასციური კვანძოვანი ნაკერებით;
- ტრანსაბდომინური პრეპერიტონული პლასტიკა (TAPP);
- ინტრაპერიტონული პლასტიკა (IPOM);
- ტოტალური პრეპერიტონული პლასტიკა (TEP).

თიაქრის კარის ლიკვიდირება კვანძოვანი ნაკერებით: მეთოდი გამოიყენება მცირე ზომის (1-2 სმ) დეფექტის კორეგირების მიზნით.

პნევმოპერიტონეუმის დამყარების და პირველი ტროაკრის განთავსების შემდეგ იდგმება ერთი სამუშაო 5 მმ-იანი ტროაკარი, რის შემდეგ სპინალური ნემსებით ან მარკერით მოინიშნება დეფექტის კიდეები და ძაფის გამტანი ინსტრუმენტით (Gore-Tex, Karl Storz–Suture Passer) თიაქრის კარი იხურება 2 ან 3 კვანძოვანი ტრანსფასციალური ნაკერით (W. Ng et al, 2004; H. Iswariah et al, 2003; J. Carterat al, 1992).

ტრანსაბდომინური პრეპერიტონული პლასტიკა (TAPP): თიაქრის პარკის შიგთავსის ინვაგინირების შემდეგ, საზარდულის თიაქარპლასტიკის მსგავსად, სრულდება პერიტონეუმის ფურცლის დისექცია, თიაქრის პარკი მობილიზდება და დეფექტის პერიმეტრი 4-5 სმ-ის რადიუსით შრევდება პერიტონეუმის ფურცლისგან. შესაბამისი ზომის იმპლანტანტის (პოლიპროპილენი, ულტრაპრო, პოლიესთერი) ფიქსირების შემდეგ, სტეპლირებით ან ინტრაკორპორალური კერვით ხორციელდება პარიესული პერიტონეუმის მთლიანობის აღდგენა (E. Felix, 1994; K. Kasiranjan et al, 1997).

T. Gedeban et al (1998) აღწერენ სპიგელის ბილატერალური თიაქრის და საზარდულის ირიბი თიაქრის ტრანსაბდომინური პრეპერიტონული პლასტიკის ერთ შემთხვევას.

ინტრაპერიტონული პლასტიკა (IPOM): სპიგელის თიაქრის ინტრაპერიტონული პლასტიკა სრულდება კლასიკური წესით, ბიოინერტული პროთეზის იმპლანტირებით (T. Mittal, 2008; P. Chowbey et al, 2000).

ტოტალური პრეპერიტონული პლასტიკა (TEP): საზარდულის თიაქრების მსგავსად, სპიგელის თიაქრის ტოტალური პრეპერიტონული პლასტიკის დროს, ბალონ-დილატატორი იდგმება ინფრაუმბილიკურად.

პრეპერიტონული დისექციის პირველი ეტაპის დასრულების შემდეგ, ორი სამუშაო ტროაკარი თავსდება შუა ხაზზე. თიაქრის პარკის და დეფექტის პერიმეტრის 4-5 სმ-ის რადიუსით მობილიზების შემდეგ, ფორმირებული იმპლანტანტი (პოლიპროპილენი, ულტრაპრო, პოლიესთერი) სპირალური სტეპლებით ფიქსირდება მუცლის წინა კედელზე.

ტროაკარული ჭრილობები იკერება კვანძოვანი ნაკერებით, ხოლო ინფრაუმბილიკური ჭრილობა იკერება შრეობრივად. სწორი კუნთის აპონეეროზული ბუდის წინა კალთას ედება კვანძოვანი ნაკერი (M. Tarnoff et al, 2002; A. Moreno-Egea et al, 2002).

1997-2012 წლებში აკად. ზ. ცხაკაიას სახ. თორაკო-აბდომინურ კლინიკაში გაკეთდა 27 მუცლის წინა კედლის ინტრაპერიტონული თიაქარპლასტიკა. მათგან 11 შემთხვევაში შესრულდა ჭიპის პირველადი თიაქრების პლასტიკა, ხოლო 16 შემთხვევაში – თეთრი ხაზის პოსტოპერაციული და რეციდიული თიაქრების კორეგირება. ოპერაციის ხანგრძლივობა ჭიპის თიაქრების შემთხვევაში მერყეობდა 45-55 წთ, ხოლო პოსტოპერაციული და რეციდიული თიაქრების პლასტიკის შემთხვევაში – 90-120 წთ. სტაციონარში დაყოვნების საშუალო მაჩვენებელმა შეადგინა 3 დღე. გვიან პოსტოპერაციულ პერიოდში აღინიშნა რეციდივის 2 შემთხვევა.

ვენტრალური თიაქრების ლაპაროსკოპული პლასტიკის გართულებები

თ. ჩართოლანი

პირველადი და პოსტოპერაციული ვენტრალური თიაქრების ლაპაროსკოპული მეთოდებით კორეგირებამ მკვეთრად შეამცირა პაციენტთა სტაციონარული მკურნალობისა და მედიკო-სოციალური რეაბილიტაციის ვადები. მეთოდის მცირეინვაზიურობამ განაპირობა პოსტოპერაციული გართულებების მკვეთრი კლება და მეთოდის ეფექტურობა მორბიდული სიმსუქნით და შაქრიანი დიაბეტით დაავადებულ პაციენტებში (D. Earle et al, 2006; B. Heniford at al, 2003; P. Goodney et al, 2002; E. DeMaria et al, 2000).

რიგ ავტორთა მონაცემებით, პროთეზირებადი თიაქარპლასტიკის მეთოდებთან შედარებით ნაკლებია დაავადების რეციდივი (S. Raftopoulos et al, 2002; I. Bageacu et al, 2002; K. LeBlanc, 2005).

მსგავსად საზარდულის ენდოსკოპიური თიაქარპლასტიკის მეთოდებისა, ვენტრალური თიაქრების ლაპაროსკოპული პლასტიკა პოპულარული სდება ქირურგთა შორის და სულ უფრო ხშირად გამოიყენება „ერთი დღის" (Day Surgery) ქირურგიაში (P. Turner et al, 2008; B. Heniford, at al, 2003; S. Morales-Conde et al, 2005; A. Moreno-Egea et al, 2002).

ავტორთა უმრავლესობის მონაცემებით, ღია ბადით პლასტიკასთან შედარებით ოპერაციის ხანგრძლივობა ინტრაპერიტონული პლასტიკისას უმნიშვნელოდ მატულობს, თუმცა, K. LeBlanc-ის (2003) და K. Cassar-ის (2002) მონაცემებით, ოპერაციის ხანგრძლივობის საშუალო მაჩვენებელი ლაპაროსკოპული პლასტიკისას 24-29 წუთით მცირდება (B. Heniford, 2003; E. DeMaria et al, 2000; S. Bageacu et al, 2002; H. Parker et al, 2002).

ლაპაროსკოპული პლასტიკისას ოპერაციის ხანგრძლივობის საშუალო მაჩვენებელმა P. Baccari-ის (2009) მონაცემებით, 200 ოპერაციაზე შეადგინა 77,5 (±33,9) წთ, ხოლო M. Carbajo-ს მონაცემებით (2003), ანალოგიურ 270 ოპერაციაზე აღნიშნული მაჩვენებელი, თიაქრის ტიპის მისედვით, გადანაწილდა შემდეგნაირად (ცხრილი 1).

თიაქრის ტიპი	თიაქრის ფორმა	ოპერაციის ხანგრძლივობა	
		საშუალო მაჩვენებელი	მინიმალურ-მაქსიმალური მაჩვენებელი
პოსტოპერაციული თიაქარი	მარტივი	60 წთ	47-118 წთ
	გართულებული	120 წთ	70-210 წთ
ვენტრალური თიაქარი	მარტივი	30 წთ	20-60 წთ
	გართულებული	105 წთ	72-165 წთ

ცხრილი 1. ოპერაციის ხანგრძლივობის მაჩვენებელი თიაქრის ტიპის და ფორმის მიხედვით

	საწოლ-დღეები	
	ლთპ	ბადით ღია პლასტიკა
Holzman (1997)	1,6	4,9
Park (1998)	3,4	6,9
Beldi (2005)	6 (3-32)	7 (2-87)
DeMaria (2000)	0,8 (0,5-3)	4,4 (0,5-14)
Moreno-Egea (2002)	1,0	5,2
Carbajo (1999)	2,2	9,1
Raftopoulos (2002)	0,6	2,2
Ramshaw (1999)	1,7	2,8
Wright (2002)	1,5	2,5

ცხრილი 2. სტაციონარული მკურნალობის ხანგრძლივობა ვენტრალური თიაქრების ლაპაროსკოპული და ბადით ღია პლასტიკის შემდეგ

ვენტრალური თიაქრების ენდოსკოპიური მეთოდებით მკურნალობის შემდეგ, მცირეინვაზიურობის სარისსი პლასტიკის ღია მეთოდებთან შედარებით, ბევრად მაღალია, ვიდრე საზარდულის თიაქრების შემთხვევაში. აშკარად კლებულობს როგორც სტაციონარ - ში დაყოვნების, ასევე, სრული მედიკო-სოციალური რეაბილიტაციის ვადები. სტაციონარული მკურნალობის საშუალო მაჩვენებელი, ავტორთა მონაცემებით, მერყეობს 0,5-დან 6 დღემდე (ცხრილი 2).

ინტრა და პოსტოპერაციულ გართულებათა საერთო მაჩვენებელი, სხვადასხვა ავტორთა მონაცემებით, 5-15%-ს შეადგენს, რაც ღია პროთეზირებადი თიაქარ - პლასტიკის ანალოგიურ მაჩვენებელ'ზე (5-46%) ბევრად ნაკლებია (ცხრილი 3).

	ოპერაციების რაოდენობა		გართულება	
	ლთპ	ბადით ღია პლასტიკა	ლთპ	ბადით ღია პლასტიკა
Holzman (1997)	21	16	5%	15%
Park (1998)	56	49	10%	18%
McGreevy (2003)	65	71	5%	15%
DeMaria (2000)	21	18	13%	13%
Chari (2000)	14	14	14,3%	14,3%
Carbajo (1999)	30	30	6%	20%
Raftopoulos (2002)	50	22	14%	10%
Ramshaw (1999)	79	174	15%	46%
Wright (2002)	90	90	15%	31%

ცხრილი 3. გართულებათა რაოდენობა ვენტრალური თიაქრების ლაპაროსკოპული და ბადით ღია პლასტიკის შემდეგ

	კონვერსია	ნაწლავის პერფორაცია	ბადის ინფიცირება	რეოპერაცია
ოპერაციის რაოდენობა	5 411	5 797	5 797	5 163
გართულებების საშუალო მაჩვენებელი (%)	3,33%	2,05%	0,78%	3,14%
გართულებების რაოდენობა	180	119	45	162

ცხრილი 4. ვენტრალური თიაქრების ლაპაროსკოპული მეთოდებით კორეგირების სერიოზული ხასიათის გართულებები

თიაქარპლასტიკის ღია მეთოდებთან შედარებით, ვენტრალური თიაქრების ლაპაროსკოპული მეთოდებით კორეგირების შემთხვევაში მატულობს ინტრაოპ - ერაციულ გართულებათა რაოდენობა. ამ გართულებებიდან ყველაზე ხშირად ნაწლავის სანათურის იატროგენული დაზიანება გვხვდება.

M. Carlson-ისა და მისი თანაავტორების მონაცემებით (2008) სერიოზული ხასიათის ინტრა და პოსტოპერაციული გართულებების საშუალო მაჩვენებელმა, 5 797 ოპერაციაზე შეადგინა 2.83% (ცხრილი 4).

პირველადი და პოსტოპერაციული ვენტრალური თიაქრების ლაპაროსკოპული კორეგირების შემდგომი დაავადების რეციდივის მაჩვენებელი, სხვადასხვა ავტორთა მონაცემებით, შეადგენს 1-7%-ს (K. LeBlanc, 2005; P. Chowbey et al, 2003; E. Chelala et al, 2003; T. Aura et al, 2002). ვენტრალური და პოსტოპერაციული თიაქრების მკურნალობის შედეგების რანდომიზებული კვლევების უმეტესობა აფიქსირებს დაავადების რეციდივის კლების ტენდენციას თიაქარპლასტიკის ენდოსკოპიური მეთოდების გამოყენების შემდგომ (ცხრილი 5).

	ოპერაციების რაოდენობა		რეციდივი	
	ლთპ	ბადით ღია პლასტიკა	ლთპ	ბადით ღია პლასტიკა
Bingener 2007	233	127	22 (9,44%)	16 (12,60%)
Raftopoulos 2003	50	22	1 (2,00%)	4 (18,18%)
Wright 2002	90	90	1 (1,11%)	5 (5,56%)
DeMaria (2000)	21	18	1 (4,76%)	0 (0,00%)
Lomanto 2006	50	50	1 (2,00%)	5 (10,00%)
Carbajo (1999)	30	30	1 (3,33%)	2 (6,67%)
Ramshaw (1999)	79	174	2 (2,53%)	20 (11,49%)
Park 1998	56	49	3 (5,36%)	7 (14,29%)
Holzman 1997	21	16	2 (9,52%)	2 (12,50%)

ცხრილი 5. რეციდივის რაოდენობა ვენტრალური თიაქრების ლაპაროსკოპული და ბადით ღია პლასტიკის შემდეგ

მართალია, ლაპაროსკოპული თიაქარპლასტიკის ხარჯები ღია მიდგომის ოპერაციებთან შედარებით მაღალია, მაგრამ ჰოსპიტალში დაყოვნებისა და მედიკო-სოციალური რეაბილიტაციის ვადების შემცირება განაპირობებს მეთოდის ეკონომიურობას (R. Kalega et al, 2005; K. LeBlanc, Z. Zinda, 1999).

ზოგად ლაპაროსკოპიასთან და ოპერაციული მიდგომის ეტაპთან დაკავშირებული გართულებების გარდა, ვენტრალური თიაქრების ლაპაროსკოპულ პლასტიკას ახასიათებს შემდეგი სპეციფიკური სასიათის გართულებები:

ნაწლავის დაზიანება. საზარდულის თიაქრებისგან განსხვავებით, იატროგენული ენტეროტომია წარმოადგენს ვენტრალური თიაქრების ლაპაროსკოპული პლასტიკის სპეციფიკურ ინტროაოპერაციულ გართულებას, რომელიც გვხვდება შემთხვევათა 0-6%-ში. ნაწლავის დაზიანება, უმეტეს შემთხვევებში ფიქსირდება ოპერაციის მსვლელობაში და ქირურგის სათანადო კვალიფიკაციის შემთხვევაში, არ მოითხოვს კონვერსიას (K. LeBlanc, 2005; M. Franklin, 2004; R. Koehler, 1999).

ნაწლავის დაზიანების ინტრაოპერაციული დიაგნოსტირების შემთხვევაში მოწოდებულია მკურნალობის შემდეგი ვარიანტები (M. Carlson et al, 2008):

- კონვერსია და ნაწლავის დეფექტის კორეგირების შემდეგ, თიაქარპლასტიკა „ინფექციამდგრადი" მაღალმოლეკულური პოლიმერული ბადით (Sublay ან Onlay მეთოდით);
- დაზიანების ლაპაროსკოპული კორეგირება და „მოგვიანებითი" (20-30 დღის შემდეგ) თიაქრის ლაპაროსკოპული ლიკვიდირება;
- დაზიანების ლაპაროსკოპული კორეგირება და ინ - ფექციამდგრადი ბიოინერტული პროთეზების (Surgisis, AlloDerm) ინტრაპერიტონული ფიქსირება.

ამ გართულების პროფილაქტიკის მიზნით, აუცილ - ებელია სინექიოლიზისის ტექნიკური ასპექტების მკაცრი დაცვა – უპირატესობა უნდა მიენიჭოს ქსოვილთა განცალკევების ბასრ წესს. მუცლის წინა კედელსა და ნაწლავს შორის ტლანქი შეხორცებების არსებობისას, როდესაც დიდია ნაწლავის სანათურის დაზიანების ალ - ბათობა, ქირურგმა უნდა შეცვალოს ტაქტიკა და გადავიდეს თიაქარპლასტიკის ღია მეთოდზე.

შარდის ბუშტის იატროგენული დაზიანება არ წარმოადგენს ვენტრალური თიაქრების ლაპაროსკოპული კორეგირების სპეციფიკური ხასიათის გართულებას, თუმცა B. Heniford at al (2003) აღწერენ პარაპუბიკური პოსტოპერაციული თიაქრის კორეგირების შემდგომ განვითარებულ შარდის ბუშტის ფისტულის ერთ შემოსვევას.

სერომა ლაპაროსკოპული თიაქარპლასტიკის ყველაზე ხშირი პოსტოპერაციული გართულებაა. ხაიმპლანტაციო არის სერომა, ამა თუ იმ ხარისხით, თითქმის ყველა პაციენტს უვითარდება.

პროთეზირებადი თიაქარპლასტიკის და „უცხო სხეულის" კუნთ-აპონევროზულ ქსოვილებში „ინტეგრაციის" ცნობილი პრინციპებიდან გამომდინარე, ხაიმპლანტაციო არის გაურთულებელი სერომა, ავტორთა უმეტ - ესობის აზრით, ჰოსტოპერაციულ გართულებათა წესსას არ უნდა მიეკუთვნოს (T. Aura et al, 2002; K. Kua et al, 2002; S. Susmallian, 2001).

ჰოსტოპერაციული სერომების კლინიკური გამოვლენა აღინიშნება მხოლოდ შემთხვევათა 8%-ში და ღია პროთეზირებადი თიაქარპლასტიკისგან განსხვავებით, სერომის პუნქცია და შიგთავსის ასპირირება საჭირო ხდება მხოლოდ ძლიერი ტკივილის ან არასასურველი კოსმეტიკური ეფექტის არსებობისას. პუნქცია უმჯობესია შესრულდეს ვერეშის ნემსით.

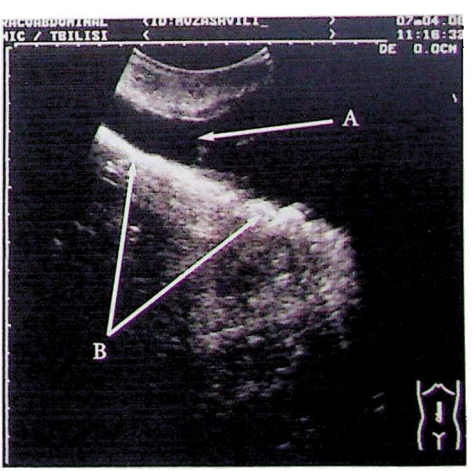

სურათი 1. A. სერომა; **B.** იმპლანტანტი

სერომის ზუსტი ლოკალიზაციის და მოცულობის დასადგენად ძირითადად გამოიყენება ულტრაბგერითი გამოკვლევა, რომელიც მუცლის წინა კედლის შრეობრივი ვიზუალიზაციის საშუალებას იძლევა და მეტწილ შემთხვევებში შესაძლებელია კანის, კანქვეშა ცხიმოვანი ქსოვილის, აპონევროზის, კუნთოვანი ბოჭკოების, პერიტონეუმის ფურცლის და იმპლანტანტის დიფერენცირება (S. Bower et al, 2004; A. Moreno-Egea et al, 2001).

იმპლანტანტის ულტრაბგერითი ვიზუალიზაცია თითქმის ყოველთვის არის შესაძლებელი და ექოგრამაზე აქვს 0,5-1,5 მმ სისქის მკვრივი ჰიპერექოგენური სტრუქტურა, ტალღისებრი ან სწორი კონტურებით (სურათი 1).

პოსტოპერაციული სერომის განვითარების პროფილაქტიკის მიზნით, რიგი ავტორებისა მოუწოდებენ თიაქრის პარკის მობილიზებას და თიაქრის კარის ლატერალურად მის პერიტონეუმის ფურცელზე დაფიქსირებას ან იმპლანტაციის არის პერიტონეუმის ფურცლისგან გაშიშვლებას, რაც ორშრიანი იმპლანტანტეგის (Proceed, Kugel Patch) გამოყენების შემთხვევაში, ზრდის პროთეზის ფიქსირების ხარისხს (S. Morales-Conde et al, 2005; E. Tsimoyiannis et al, 2003).

პოსტოპერაციული მუდმივი ტკივილი აღენიშნებათ პაციენტთა 1-6%-ს. ავტორთა უმეტესობა ტკივილის მიზეზად მიიჩნევს ტრანსფასციური საფიქსაციო ნაკერების ზეწოლას ნეკნთაშუა ნერვების ტოტებზე (W. Cobb et al, 2005; D. Berger et al, 2002; M. Carbajo et al, 1999).

პოსტოპერაციული ტკივილის კუპირება, როგორც წესი, ხდება სპონტანურად (K. LeBlanc, 2008; M. Ben-Haim, 2002), თუმცა რიგი ავტორებისა მოუწოდებენ ტრანსფასციური ნაკერის ირგვლივ ქსოვილების ინფილტრაციას 0,25%-იანი ბუპივაკაინის ან 1%-იანი ლიდოკაინის ხსნარით (A. Carbonell et al, 2002).

K. LeBlanc და J. Whitaker (2004) აღწერენ გვიან პოსტოპერაციულ პერიოდში მუცლის წინა კედლის მუდმივი ტკივილის ორ შემთხვევას, რომელიც გამოწვეული იყო იმპლანტირებული Composix ბადის „შეჭმუხვნით" (Shrinkage). ორივე შემთხვევაში პროთეზები ექსპლანტირებული იყო და განმეორებითი პლასტიკა შესრულდა Gore-Dual Mesh ბადეებით.

ჭრილობის ინფიცირება. ლაპაროსკოპულმა თიაქარპლასტიკამ მკვეთრად შეამცირა ჭრილობასთან დაკავშირებული გართულებები და, მათ შორის, ინფექციები.

ღია პროთეზირებადი თიაქარპლასტიკის შემდეგ ჭრილობის ინფიცირება შემთხვევათა 10-18%-ში აღირიცხება, ხოლო ლაპაროსკოპული თიაქარპლასტიკისას აღნიშნული მაჩვენებელი 0,7%-მდე მცირდება (K. LeBlanc, 2006; B. Heniford, 2006; S. Robbins et al, 2001).

იმპლანტანტის ინფიცირება. ლაპაროსკოპული თიაქარპლასტიკის ერთერთ ყველაზე მნიშვნელოვან უპირატესობად მიიჩნევა საიმპლანტაციო არისა და იმპლანტანტის ინფექციური გართულებების მკვეთრი კლება, მაშინ, როცა ვენტრალური თიაქრების ღია მიდგომის ოპერაციები სასიათდება ჭრილობის ინფილტრაციისა და ბადის ინფიცირების ძალზე ხშირი შემთხვევებით (R. Stoppa, 1989).

იმპლანტანტის ინფიცირებას ადგილი აქვს მხოლოდ შემთხვევათა 0-1,8%-ში და არ მოითხოვს ბადის აუცილებელ ექსპლანტაციას. მიუხედავად ამისა აღნიშნული გართულება რჩება ლაპაროსკოპული თიაქარპლასტიკის ერთ-ერთ ყველაზე მძიმე გართულებად (B. Heniford et al, 2003).

ჩირქოვან-სეპტიკური ხასიათის გართულებების პრევენციის მიზნით აუცილებელია წინასაოპერაციო ეტაპზე კომპლექსური სანიტარულ-ეპიდემიოლოგიური ღონისძიებების გატარება, განსაკუთრებით, მორბიდული სიმსუქნითა და შაქრიანი დიაბეტით დაავადებულ პაციენტებში, რომელთა კანსაფარველი თითქმის ყოველთვის მდიდარია ბაქტერიული ფლორით.

B. Heniford-ისა და K. LeBlanc-ის მსგავსად, ჭერნიოლოგთა უმეტესობა განსაკუთრებულ მნიშვნელობას ანიჭებს პროფილაქტიკურ ანტიბაქტერიულ თერაპიას: ოპერაციის დაწყებამდე 30 წუთით ადრე, პაციენტს ინტრავენურად უკეთდება ბოლო თაობის ცეფალოსპორინი, 1,0 გ დოზით (მორბიდული სიმსუქნით დაავადებულ პაციენტებში – 2,0 გ). თიაქარპლასტიკის დაწყებიდან 2 საათში ანტიბიოტიკის იგივე დოზა კეთდება განმეორებით.

ნაწლავთა მწვავე ან ნაწილობრივი გაუვალობა. ღია პროთეზირებადი თიაქარპლასტიკის მეთოდებთან შედარებით, მნიშვნელოვნად შემცირდა პოსტოპერაციულ პერიოდში ნაწლავთა მწვავე ან ნაწილობრივი გაუვალობის შემთხვევები. ამ ტიპის გართულების მიზეზად რჩება ღრუ ორგანოს და იმპლანტანტს ან სტეპლს შორის განვითარებული შეხორცება.

იმპლანტანტის სწორედ შერჩევისა და სტეპლირების კორექტულად შესრულების შემთხვევაში, იმპლანტან-

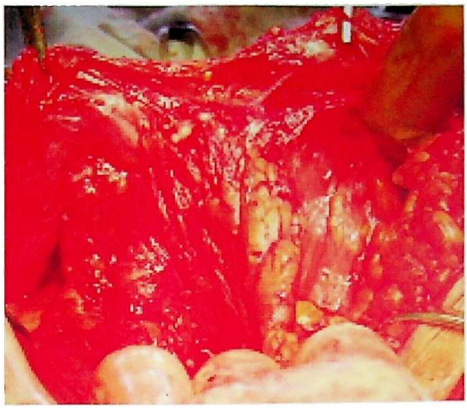

სურათი 2. ბადექონის მიხორცება სტეპლებზე

ტის ან სტეპლების ღრუ ორგანოებთან პირდაპირი კონტაქტით გამოწვეული ნაწლავთა მწვავე გაუვალობა ან ნაწლავთა ფისტულიზაცია იშვიათად ვითარდება (U. Barbaros et al, 2007; R. Ladurner et al, 2006; M. Misra et al, 2006; V. Losano et al, 2002) (სურათი 2).

მიუხედავად იმისა, რომ ლიტერატურაში აღწერილია მაღალმოლეკულური იმპლანტანტებით წარმატებით შესრულებული ვენტრალური თიაქრების ინტრაპერიტონული პლასტიკის შემთხვევებში, როცა მოსალოდნელი გართულებების ალბათობა ნაკლები იყო პროთეზსა და ნაწლავს შორის ინტაქტური დიდი ბადე - ქონის არსებობის გამო, დაუშვებელია ინტრაპერიტონული პლასტიკის წარმოება მაღალხარისხიანი ბიოინერტული პროთეზების გარეშე (O. Grobeli et al, 2005; B. Heniford et al, 2003).

სტეპლის და ნაწლავის პირდაპირი კონტაქტით გამოწვეული შინაგანი ფისტულები წარმოადგენს იშვიათ, მაგრამ სერიოზული ხასიათის გართულებას.

სპირალური სტეპლის და ვისცერის პირდაპირი კონტაქტის ალბათობის შემცირების მიზნით, სასურველია ბიმანუალური სტეპლირების გამოყენება, რაც უზრუნველყოფს იმპლანტანტის მიმართ სტეპლის ვერტიკალურ (90^0) განთავსებას, ქსოვილში სპირალური სტეპლის სრულად ჩახრახნას და მისი ვისცერასთან შეხების ფართის მაქსიმალურ შემცირებას.

ბოლო წლებში ნაწლავისა და სტეპლის პირდაპირი კონტაქტის თავიდან ასაცილებლად სულ უფრო ხშირად გამოიყენება სხვადასხვა სახის ბიოლოგიური წებოები, რომლითაც ხდება როგორც იმპლანტანტის ფიქსირება, ასევე იფარება სტეპლის ინტრაპერიტონული ნაწილი (S. Morales-Conde et al, 2005).

დაავადების რეციდივი. ლაპაროსკოპული ინტრაპერიტონული პლასტიკის შემდგომი დაავადების რეციდივის მაჩვენებელი, სხვადასხვა ავტორია მონაცემებით, მერყეობს 0-დან 10%-მდე და მისი განვითარება, ძირითადად, მცირე ზომის იმპლანტანტების ან არასაკმარისი ფიქსაციით გამოწვეული ბადის მიგრირების შედეგია (B. Heniford et al, 2003; S. Morales-Conde et al, 2005; K. Leblanc et al, 2008).

მიუხედავად იმისა, რომ ტრანსფასციური ნაკერების გამოყენებას ბევრი ოპონენტი ჰყავს (S. Morales-Conde et al, 2005; M. Franklin et al, 2004; M. van't Riet et al, 2003; S. Bageacu et al, 2002), ფაქტია, რომ იმპლანტანტის ფიქსირებისთვის ტრანსფასციური ნაკერების გამოყენებამ მკვეთრად შეამცირა ბადის მიგრაციით გამოწვეული დაავადების რეციდივების რაოდენობა არა მარტო ლაპაროსკოპული მიდგომით შესრულებული თიაქარპლასტიკის შემდეგ, არამედ ღია მიდგომით შესრულებული ოპერაციების შემთხვევაშიც (B. Heniford et al, 2003; P. Chowbey et al, 2008; R. Motson, 2006; T. Aura et al, 2002).

K. LeBlanc საკუთარ კლინიკურ მასალაზე დაყრდნობით აღნიშნავს დაავადების რეციდივის მაჩვენებლის კლებას 13%-დან 2%-მდე ტრანსფასციური ნაკერების გამოყენების შემდეგ.

2005 წელს K. LeBlanc-მა ვენტრალური თიაქრების ლაპაროსკოპული მეთოდით კორეგირების შესახებ 1993-2005 წლებში გამოქვეყნებულ პუბლიკაციათა მეტაანალიზი ჩაატარა (ცხრილი 6-7).

მეტაანალიზით, ოპერაციის ხანგრძლივობის საშუალო მაჩვენებელი, კუნთ-აპონევროზული დეფექტის ზომის ანალოგიური მაჩვენებლის შემთხვევაში, პრაქტიკულად შეესატყვისება ღია მიდგომის ოპერაციათა შესაბამის მაჩვენებლებს.

კონვერსიის 2,4%-იანი მაჩვენებელი, ავტორის აზრით, საკმაოდ დაბალია. ამ შემთხვევაში გასათვალისწინებელია, რომ პაციენტთა უმრავლესობას გადატანილი ჰქონდა ორი ან მეტი მუცელკვეთა, მათ შორის პრეთეზირებადი თიაქარპლასტიკის მეთოდები, რაც საგრძნობლად ზრდის მუცელშიდა შეხორცებების ალბათობად და ართულებს სინექიოლიზისის უსაფრთხოდ შესრულების შესაძლებლობას.

ავტორი	ოპერაციათა რაოდენობა	თიაქრის სშუალო ზომა (სმ²)	ოპერაციის ხანგრძლივობა (წთ)	კონვერსია (%)	ნაწლავის დაზიანება (%)
Toy	144	98	120	–	1,4
Kyzer	53	–	89	4	3,6
Roth	75	101	105	3	2,7
Chowbey	202	–	50	0	0
Birgisson	64	119,2	130	0	3,1
Bageacu	159	–	89	14	1,9
Ben-Haim	100	89	114	3	6,0
Berger	150	89,5	87,5	0	2,0
Aura	86	26,5	110,3	1,2	0
Gillian	100	–	–	0	3,0
Eid	79	103	110	1,25	2,5
Chelala	120	–	75	0	0
Carbajo	270	145	85	0,3	1,1
LeBlanc	200	111	83,5	3,5	0
Heniford	850	118	120	3,6	1,5
Bower	100	124,4	–	1,0	0
Sánchez	90	69	101	5,8	3,3
Franklin	384	–	68	2,9	1,3
Frantzides	208	173	126	0	1,0
Average	181	105,1	97,8	2,4	1,8

ცხრილი 6. სხვადასხვა ავტორთა მიერ გამოქვეყნებული ვენტრალური თიაქრების ლაპაროსკოპული პლასტიკის მონაცემები

აღსანიშნავია, რომ 3 434 თიაქარპლასტიკიდან, შემთხვევათა 82%-ში გამოყენებული იყო ePTFE ბიომასალ - ისგან დამზადებული იმპლანტანტები. დაავადების რეციდივის საშუალო მაჩვენებელი 4,2%-ია, რაც ღია პროთეზირებადი თიაქარპლასტიკის ანალოგიურ მაჩვენებელზე ნაკლებია.

ანალოგიური მონაცემები 2008 წელს თანაავტორებ - თან ერთად აღწერა M. Carlson-მა, რომელშიც გაანალიზებული იყო 1993-2006 წლებში გამოქვეყნებული ვენტრალური და პოსტოპერაციული თიაქრების ლაპაროსკოპული პლასტიკის 6 000 შემთხვევის სტატისტიკური მონაცემები.

ავტორი	სერომა (%)	ინფიცირება (%)	რეციდივი (%)	იმპლანტანტის ტიპი	ტრანსფასციური ნაკერები
Toy	16,0	3,0	4,0	ePTFE	+
Kyzer	–	2,0	2,0	ePTFE	+
Roth	4,0	4,0	9,0	ePTFE, PPM	+
Chowbey	18,0	2,0	1,0	ePTFE	-
Birgisson	5,0	4,0	2,0	ePTFE	+
Bageacu	16,0	3,0	16,0	ePTFE	+
Ben-Haim	11,0	1,0	2,0	ePTFE	+
Berger	92,7	0	2,7	ePTFE	-
Aura	14,1	0	7,0	ePTFE	+
Gillian	–	0	1,0	ePTFE+PPM	-
Eid	3,8	0	5,0	ePTFE	+/-
Chelala	5,0	0	0,8	Polyester + collagen	+
Carbajo	11,8	0	4,4	ePTFE	-
LeBlanc	7,5	2,0	6,5	ePTFE	+
Heniford	2,6	0,7	4,7	ePTFE	+
Bower	1,0	2,0	2,0	ePTFE	+
Sánchez	9,0	0	3,5	ePTFE	-
Franklin	3,1	0,3	2,9	PPM, collagen	+
Frantzides	0	0	1,4	ePTFE	-
Average	13,0	1,9	4,2	ePTFE	

ცხრილი 7. სხვადასხვა ავტორთა მიერ გამოქვეყნებული ვენტრალური თიაქრების ლაპაროსკოპული პლასტიკის შედეგები

თიაქრების ლაპაროსკოპული მეთოდით კორეგირების მაღალეფექტურობის მიუხედავად, მეთოდი დღემდე შეზღუდულად გამოიყენება, რისი ძირითადი მიზეზი ოპერაციის მაღალი თვითღირებულებაა.

შეიძლება ითქვას, რომ დღეისთვის ქირურგებს გააჩნიათ ვენტრალური თიაქრების რეკონსტრუქციის თეორიულად დასაბუთებული და პრაქტიკაში აპრობირებული ლაპაროსკოპული პლასტიკის მეთოდები – მათ არსენალშია მაღალტექნოლოგიური აპარატურა და იარაღები, მაღალი ხარისხის მასალისგან დამზადებული საკერი მასალის და ბადეთა ნაირსახეობა.

ამრიგად, ყველა წინაპირობაა შექმნილი ნებისმიერი ფორმის პირველადი და ჰოსტოპერაციული ვენტრალური თიაქრის წარმატებული კორეგირებისთვის.

ბიბლიოგრაფია

1. თ. ჩართოლანი. საზარდულის თიაქრების ლაპაროსკოპული ტრანსაბდომინური პლასტიკა სინთეტიკური ბადით. საკანდიდატო დისერტაცია. თბილისი 2005.
2. Пирвишин А.П. Сигнаевский С.В. Результаты лапароскопической герниопластики. Материали конференции – актуальние вопросы герниоплогии. 45-46. Москва 2002.
3. Протасов А.В, Пономарев В.А. Влияние грыжесечения при паховых грыжах на репродуктивную функцию мужщин. Материалы конференции – Актуальные Проблемы Эндовидеохирургии. Ереван. 2000; 82-84.
4. Aberhard P, Klaiber C, Osterwalder A. et al. Prospective audit of laparoscopic totally extraperitoneal inguinal hernia repair. Surg Endosc 1999 Nov; 13(11): 1115-20.
5. Amid PK, Shulman AG, Lichtenstein IL.Sostrin S, Hakakha M. An experimental evaluation of a new composite mesh with the selective property of incorporation to the abdominal wall without adhering to intenstine. J Biomed Mater Res, 1994:28:373-375.
6. Amid PK, Shulman AG, Lichtenstein IL. The Lichtenstein open 'tension-free' mesh repair of inguinal hernias. Surg Today 1995; 25: 619–625.
7. Andersson B, Halle´ n M, Leveau P, Bergenfelz A, Westerdahl J. (2003) Laparoscopic extraperitoneal inguinal hernia repair versus open mesh repair: a prospective randomized controlled trial. Surgery 133: 464–472.
8. Aura T, Habib E, Mekkaoui M, Brassier D, Elhadad A. Laparoscopic tension-free repair of anterior abdominal wall incisional and ventral hernias with an intraperitoneal Gore-Tex mesh: Prospective study and review of literature.J Laparoendosc Adv Surg Tech A 2002;12:263-7.
9. Avtan L, Avci C, et al. Mesh infection after laparoscopic hernia repair. Surg Laparo Endosc. 1997; (3):192-5.
10. Baccari P, Nifosi J, Ghirardelli L, Staudacher C. Laparoscopic Incisional and Ventral Hernia Repair Without Sutures: A Single-Center Experience with 200 Cases. J Lapendos & Adv Surgi Techn. April 2009; 19(2): 175-179
11. Bageacu S, Blanc P, Breton C, et al. Laparoscopic repair of incisional hernia: a retrospective study of 159 patients. Surg Endosc 2002;16(2):345–8.
12. Bamehriz F, Birch DW. The feasibility of adopting laparoscopic incisional hernia repair in general surgery practice:Early outcomes in an unselected series of patients. Surg Laparośc Endosc Percutan Tech 2004;14:207-9.
13. Bendavid R. Incisional parapubic hernias. Surgery. 1990; 108:
14. Barkun JS, Wexler MJ, Hinchey EJ, Thibeault D, Meakins JL. Laparoscopic versus open inguinal herniorrhaphy: preliminary results of a randomized controlled trial. Surgery 1995; 118: 703.
15. Barbaros U, Asoglu O, Seven R, Erbil Y, Dinccag A, Deveci U, et al. The comparison of laparoscopic and open ventral hernia repairs: a prospective randomized study. Hernia 2007; 11:
16. Bay-Nielsen M, Kehelet H, Strand L, Malmstrom J, Andersen FH, Wara P, Juul P, Danish Hernia Database Collaboration et al. (2001) "Quality assessment of 26304 herniorrhaphies in Denmark: a prospective nationwide study" Lancet 358: 1124-1128.
17. Bauer JJ, Harris MT, Kreel I, Gelernt IM (1999) Twelve-year experience with expanded polytetrafluoroethylene in the repair of abdominal wall defects. Mt Sinai J Med 66: 20–25.
18. BeginG.F. Laparoscopic extraperitoneal treatment of inguinal hernias in adults. A series of 200 cases. Endosc Surg Allied Technol 1993 Aug;! (4): 204 -6.
19. Bedi AS, Bhatti T, Amin A, Zuberi J. Laparoscopic incisional and ventral hernia repair. J Min Access Surg 2007;3:83-90.
20. Becker N, et al. Pain epidemiology and health related quality of life in chronic non-malignant pain patients referred to a Danish multidisciplinary pain centre. Pain 1997;73:393-400.
21. Bell RCW, Price JG. Laparoscopic inguinal hernia repair using an anatomically contoured three-dimensional mesh. Surg. Endosc. 2003;17:1784–1788.
22. Berndsen, F, Arvidsson, D, Enander, LK, Leijonmarck, CE, Wingren, U, Rudberg, C, Smedberg, S et al. (2002) "Postoperative convalescence after inguinal hernia surgery: prospective randomized multicenter study of laparoscopic versus Shouldice inguinal hernia repair in 1042 patients" Hernia 6: 56-61.
23. Beldi G, Ipaktchi R, Wagner M, Gloor B, Candinas D. Laparoscopic ventral hernia repair is safe and cost effective. Surg Endosc. 2006; 20: 92–95.
24. Berger D, Bientzle M, Muller A. Postoperative complications after laparoscopic incisional hernia repair. Incidence and treatment. Surgical Endoscopy 2002;16(12):1720-1723.
25. Bergmann .J.L, Hibbert M.L. et al. Omental herniation through a 3-mm umbilical troacar site: unmasking a hidden umbilical hernia. J Laparoendosc Adv Surg Tech A 2001 Jun; 11(3): 171-3.
26. Ben-Haim M, Kuriansky J, Tal R, Zmora O, Mintz Y, Rosin D, et al. Pitfalls and complications with laparoscopic intraperitoneal expanded polytetrafluoroethylene patch repair of postoperative ventral hernia.Surg Endosc 2002;16:785-8.

27. Bilgin B, Ozmen MM, Zu¨ lfikaroglu B, Cete M, Hengirmen S (1997). Totally extraperitoneal (TEP) hernia repair preperitoneal open repair (PPOR). Surg Endosc 11: 542.
28. Birgisson G, Park AE, Mastrangelo MJ Jr, et al. Obesity and laparoscopic repair of ventral hernias. Surg Endosc 2001;15(12):1419–22.
29. Bittner, R, Schmedt, C-G, Schwarz, J, Kraft, K, Leibl, BJ (2002). "Laparoscopic transperitoneal procedure for routine repair of groin hernia" Br J Surg 89: 1062-1066.
30. Bringman s, Ramel S, Heikkinen T, et al. Tension free inguinal hernia repair. TEP versus mesh plug versus Lichtenstein (a prospective randomized clinical trial). Ann Surg 2003;237:142-147.
31. Bingener J, Buck L, Richards M, Long-term Outcomes in Laparoscopic vs Open Ventral Hernia Repair. Arch Surg 2007;142:562 567.
32. Bostanci BE, Tetik C, Ozer S, Ozden A (1998). Posterior approaches in groin hernia repair: open or closed. Acta Chir Belg 98: 241–244.
33. Bower CE, Reade CC, Kirby LW, Roth JS. Complications of laparoscopic incisional-ventral hernia repair: The experience of a single institution. Surg Endosc 2004;18:672-5.
34. Burick AJ and Parascandole SA. Laparoscopic repair of a traumatic lumbar hernia: a case report. J Laparoendosc Surg 1996;6:259-62.
35. Carbajo MA, Martin del Olmo JC, Blanco JI et al. Laparoscopic approach to incisional hernia. Surg Endosc,2003; 17, 118–3.
36. Carbajo MA, Martin del Olmo JC, Blanco JL, de la Cuesta C, Toledano M, Martin F, et al. Laparoscopic treatment vs. open surgery in the solution of major incisional and abdominal wall hernias with mesh. Surg Endosc 1999;13:250-2.
37. Carbonell AM, Matthews BD, Dreau D, Foster M, Austin CE, Kercher KW, Sing RF, Heniford BT . The susceptibility of prosthetic biomaterials to infection. Surg Endosc 2005;19: 430–435.
38. Carbonell AM, Matthews BD, Dreau D, et al. An in-vitro study of susceptibility to infection of various prosthetic mesh biomaterials. Presented at International Hernia Congress. London, June 19, 2003.
39. Carbonell A. M., Cobb W. S. Tricks for laparoscopic ventral hernia repair, Contemporary Surgery VOL 63, NO 8/AUGUST 2007 ©2007.
40. Carbonell AM, Harold KL, Mahmutovic AJ, Hassan R, Matthews BD, Kercher KW, Sing RF, Heniford BT. Local injection for the treatment of suture site pain after laparoscopic ventral hernia repair. Hernia. 2002 Dec;6(4):194-7.
41. Carlson M, Frantzides C, Shostrom V, L. Laguna. Minimally invasive ventral herniorrhaphy: an analysis of 6,266 published cases. Hernia 2008;12:9-22.
42. Carter J,Mizes C. laparoscopic diagnosis and repair of spigelian hernia. An J Obstet Gynecol, 1992; 167:77-78.
43. Cassar K, Munro A. Surgical treatment of incisional hernia. Br J Surg,2002; 89, 534–45.
44. Catani M , De Milito R, Spaziani E. Is there a place for intraperitoneal onlay mesh repair (IPOM) of inguinal hernia among laparoscopic techniques? Minerva Chir. 2003 Dec ;58 (6):783-9.
45. Champault G, Rizk N, Catheline JM, Riskalla H, Boutelier P (1996). Hernies de lÔaine: treatment laparoscopique pre ' -pe ' ritoneal versus ope ' ration de Stoppa. Etude randomise ' e: 100 cas. J Chir 133: 274–280.
46. Champault GG, Rizk N, Catheline JM, Turner R, Boutelier P (1997). Inguinal hernia repair: totally preperitoneal laparoscopic approach versus stoppa operation: randomized trial of 100 cases. Surg Laparosc Endosc 7: 445–450
47. Chung RS, Rowland DY. Meta-analysis of randomized controlled trial of laparoscopic versus conventional inguinal hernia repairs. Surg Endosc 1999; 13:689-694.
48. Chari R, Chari V, Eisenstat M, et al. A case controlled study of laparoscopic incisional hernia repair. Surg Endosc 2000;14(2):117–9.
49. Chartolani T, Pipia G, Abuladze D, Pkhaladze J, Chapidze P, Khorbaladze G. First experence and prospecrive of laparoscopic ventral and incisional hernia repair in Georgia. EndoSurg of Armenia 2005;13(4): 11-14.
50. Chelala E, Gaede F, Douillez V et al (2003). The suturing concept for laparoscopic mesh Wxation in ventral and incisional hernias: preliminary results. Hernia 7:191–196.
51. Chowbey P K, Pithawala Murtaza, Khullar Rajesh, Sharma Anil, Soni Vandana, Baijal Manish. Complications in groin hernia surgery and the way out. J MAS 2006;2(3):174-77.
52. Chowbey PK, Sharma A, Khullar R, Soni V, Baijal M. Laparoscopic ventral hernia repair with extraperitoneal mesh: Surgical technique and early results. Surg Laparosc Endosc Percutan Tech 2003;13:101-5.
53. Colak T, Akca T, Kanik A, Aydin S (2003). Randomized clinical trial comparing laparoscopic totally extraperitoneal approach with open mesh repair in inguinal hernia. Surg Laparosc Endosc Percutan Tech 13: 191–195.
54. Collaboration EH (2000). Laparoscopic compared with open methods of groin hernia repair: systematic review of randomized controlled trials. Br J Surg 87: 860–867

55. Cobb W, Kercher K, Heniford T. Laparoscopic repair of incisional hernias. Surg Clin N Am 85 (2005) 91–103.
56. Diaz JJ Jr, Gray BW, Dobson JM, Grogan EL, May AK, Miller R, GuyJ, OÔNeill P, Morris JA Jr. Repair of giant abdominal hernias: does the type of prosthesis matter? Am Surg 2004;70: 396–401, discussion 401–402.
57. Deyo G.A. Complications of laparoscopic Cholecistsctomy. Surg Laparosc Edosc 2:41-48. 1992.
58. DeMaria EJ, Moss JM, Sugerman HJ. Laparoscopic intraperitoneal poly tetrafluoroethylene (PTFE) prosthetic patch repair of ventral hernia: prospective comparison to open prefascial polypropylene mesh repair. SE. 2000; 14:326-329.
59. Dirksen CD, Beets GL, Go PM, Geisler FE, Baeten CG, Kootstra G. Bassini repair compared with laparoscopic repair for primary inguinal hernia: a randomised controlled trial. Eur J Surg 1998; 164: 439–447.
60. Earle D, Seymour N, Fellinger E, Perez A. Laparoscopic versus open incisional hernia repair. Surg Endosc 2006;20:71-5.
61. Eid GM, Prince JM, Mattar SG, Hamad G, Ikrammudin S, Schauer PR. Medium-term follow-up confirms the safety and durability of laparoscopic ventral hernia repair with PTFE. Surgery 2003;134(4):599-604.
62. Eugene J.R, Gashit M, Curras E.B. et al. Small bowel obstruction as a complication of laparoscopic extraperitoneal inguinal hernia repair. J Am Ost As 1998 Sep; 98(9): 510-1.
63. Fazzio FJ. Cost-effective, reliable laparoscopic hernia repair: a report of 500 consecutive repairs. S. E. 2002;16:931–935.
64. Felix, EL, Michas, C. "Laparoscopic repair of spigelian hernias." Surg Laparosc & Endosc 1994; 4: 308-310.
65. Felix E, Harbertson N, Vartanian S. laparoscopic hernioplasty. Surg Endoscop 1999;13:328-31.
66. Felix E, Crafton B, Geis P. et al. Causes of recurrence after laparoscopic hernioplasty. A multicenter study. Surg Endosc 1998 Mar; 12 (3):226-31.
67. Feliu-Pala, X, Martín-Gómez, M, Morales-Conde, S, Fernández-Sallent, E (2001) "The impact of the surgeon's experience on the results of laparoscopic hernia repair" Surg Endosc 15: 1467-1470.
68. Feliu X, Torres G, Vinas X, et al. Preperitoneal repair for recurrent inguinal hernia: laparoscopic an open approach. Hernia 2004;8:113–116.
69. Fitzgibbons R J, Camps J, Cornet D A at al. Laparoscopic inguinal herniorrhaphy. Results of a multicenter trial. Ann Surg. 1995 January; 221(1): 3–13. IPOM was used for 217 hernias.
70. Grynfeltt J: Quelques mots sur la hernie lombaire. Montpellier Med 1866; 16:323.
71. Fleming WR, Elliott TB, Jones RM, Hardy KJ (2001). Randomized clinical trial comparing totally extraperitoneal inguinal hernia repair with the Shouldice technique. BJS 88: 1183– 1188.
72. Franklin ME Jr, Gonzalez JJ Jr, Glass JL, Manjarrez A. Laparoscopic ventral and incisional hernia repair: An 11-year experience. Hernia 2004;8:23-7.
73. Franklin ME, Dorman JP, Glass JL, Balli JE, Gonzalez JJ. Laparoscopic ventral incisional hernia repair. Surg Laparosc Endosc 1998;8:294-9.
74. Frantzides CT, Carlson MA, Zografakis JG, Madan AK, Moore RE. Minimally invasive incisional herniorrhaphy. A review of 208cases. Surgical Endoscopy 2004;18(10):1488-1491.
75. Frezza EE, Ferzli G. Local and general anaesthesia in the laparoscopic preperitoneal hernia repair. JSLS. 2000;4(3):221.
76. Gedeban TM, Neubauer W. Laparoscopic repair of bilateral Spigelian and Inguinal hernias. Surg Endosc. 1998;12:1424.
77. Gillian GK, Geis WP, Grover G. Laparoscopic incisional and ventral hernia repair (LIVH): an evolving outpatient technique. JSLS 2002;6(4):315–22.
78. Gillion JF, Begin GF, Marecos C. Expanded PTFE patches used in the intraperitoneal or extraperitoneal position for repair of incisional hernias of the anterolateral abdominal wall. Am J Surg 1997;174:16-9.
79. Goodney PP, Birkmeyer CM, Birkmeyer JD. Short-term out¬comes of laparoscopic and open ventral hernia repair: a meta-analysis. Arch Surg 2002; 137: 1161-5.
80. Grae M.R, Curtis J.M, Elkington J.S. Colovesical fistula after laparoscopic hernia repair. Br J Surg 1994;81(8): 1213-1214.
81. Griffiths DA. A reappraisal of the Pfannenstiel incision. Br J Urol, 1076; 48: 469-74.
82. Hasson H.M. A modified instrument and method for laparoscopy. Am J Obstet Gynecol 110:886, 1971.
83. Grobeli O, Schnieider R. Late intestinal fistula formation after incisional hernia using intraperitoneal mesh.Hernia 2005;9(1):103-104.
84. Fitzgibbons RJ, Filipi CJ. The transabdominal preperitoneal laparoscopic herniorrhaphy. In Fitzgibbons RJ, Geenburg AG, editors, Nyhus, Condon's Hernia, Philadelphia, Lippincott Williams & Wilkins 2002;255–268.
85. Heikkinen TJ, Haukipuro K, Koivukangas P, Hulkko A (1998). A prospective randomized outcome and cost comparison of totally extraperitoneal endoscopic hernioplasty versus Lichtenstein hernia operation among employed patients. Surg Laparosc Endosc 8: 338–344.
86. Heniford BT, Iannitti DA, Gagner M: Laparoscopic inferior and superior lumbar hernia repair. Arch Surg. 1997; 132: 1141.

87. Heniford BT, Park A, Ramshaw BJ, Voeller G (2003). Laparoscopic repair of ventral hernias. Nine years' experience with 850 consecutive hernias. Ann Surg, 238, 391–400.
88. Heniford BT, Park A, Ramshaw BJ, Voeller G. Laparoscopic ventral and incisional hernia repair in 407 patients. J Am Coll Surg 2000;190:645-50.
89. Hofbauer C, Andersen P et al. Late mesh rejection as a complication to transabdominal preperitoneal laparoscopic hernia repair. Surg Endosc 1998;12(9):1164-5.
90. Hollisinky C, Gobl S. Bursting sthrenght evalution after different types of mesh fixation in laporoscopic herniorrhaphy. Surg Endosc.1999;13:1720-1723.
91. Holzman MD, Purut CM, Reintgen K, Eubanks S, Pappas TN. Laparoscopic ventral and incisional hernioplasty. Surg Endosc 1997;11:32-5.
92. Iswariah, H, Metcalfe, M, Morrison, CP, Madden, GJ. "Facilitation of open spigelian hernia repair by laparoscopic location of the hernial defect." Surg Endosc 2003; 17: 832.
93. Jagad RB. Laparoscopic ventral hernia repair: a new method for fixation of the mesh with sutures. Surg Laparosc Endosc Percutan Tech 2008; 18: 277-9.
94. Johansson, B, Hallerbäck, B, Glise, H, Anesten, B, Smedberg, S, Román, J (1999). "Laparoscopic versus open preperitoneal mesh versus conventional technique for inguinal hernia repair: a randomized multicenter trial (SCUR Hernia Repair Study)" Ann Surg 230: 225-231.
95. Johansson, B, Hallerbäck, B, Glise, H, Anesten, B, Melen, K, Holm, J, Bergmann, B (1997). "Laparoscopic versus open repair W/WO mesh graft for inguinal hernia repair: (SCUR Hernia Repair Study)" Surg Endosc 11: 170.
96. Kalega R, Thomas R. Use of global economic model to analyse the cost-benefit of AlloDerm in ventral hernia repair.Life Cell Coporation. 2005.
97. Karahasanoglu T, Onur E, Baca B, Hamzaoglu I, Pekmezci S, Boler DE, et al. Spiral tacks may contribute to intra-abdominal adhesion formation. Surg Today 2004; 34: 860-4.
98. Kasiranjan K, Lopez J, Lopez R. Laparoscopic technique in the management of Spigelian hernia. J Laparoscopy Adv Surg Tech. 1997;7:385.
99. Kieturacis M.J, Nguyen D.T, Vargas H et al. Balloon Disection Facilitated Laparoscopic Extraperitoneal Hernioplasty.The American J of Surgery V 168, December 1994.,p 603-608;
100. Kingsnorth A.N. Cray M.R. Nott D.M. Br. J. Surg. 1992; 79: 1068-1070;
101. Kapiris S.A, Brough WA. et al. Laparoscopic transabdominal prepetoneal (TAPP) hernia repair.Surg Endosc 2001 Sep:15(9)
102. Khoury N (1998). A randomized prospective controlled trial of laparoscopic extraperitoneal hernia repair and mesh-plug hernio¬plasty: a study of 315 cases. J Laparoendosc Adv Surg Tech 8: 367–372.
103. Knook MT, Weidema WF, Stassen LPS, van Steensel CJ (1999). Endoscopic total extraperitoneal repair of primary and recurrent inguinal hernias. Surg Endosc 13: 507–511.
104. Koehler RH, Begos D, Berger D, et al. Minimal adhesions to ePTFE mesh after laparoscopic ventral incisional hernia repair: reoperative findings in 65cases. Journal of the Society of Laparoendoscopic Surgeons 2003; 7(4):335-340.
105. Kyzer S, Alis M, Aloni Y, Charuzi I. Laparoscopic repair of post-operation ventral hernia. Surgical Endoscopy 1999;13(9):928
106. Kua KB, Coleman M, Martin I, O'Rourke N. Laparoscopic repair of ventral incisional hernia. ANZ J Surg 2002;72:296-9.
107. E. Kuhry, R. N. van Veen, H. R. Langeveld, E. W. Steyerberg, Jeekel,H. J. Bonjer. Open or endoscopic total extraperitoneal inguinal hernia repair? A systematic review. Surg Endosc (2007) 21: 161–166.
108. Khoury N (1998). A randomized prospective controlled trial of laparoscopic extraperitoneal hernia repair and mesh-plug hernio¬plasty: a study of 315 cases. J Laparoendosc Adv Surg Tech 8: 367–372
109. Kumar S, et al. Chronic pain after laparoscopic and open mesh repair of groin hernia. Br J Surg 2002;89(11):1476-9.
110. Lal P, Kajla RK, Chander J, Saha R, Ramteke VK (2003). Ran¬domized controlled study of laparoscopic total extraperitoneal vs open Lichtenstein inguinal hernia repair. Surg Endosc 17: 850–856.
111. Ladurner R, Mussack T. Small bowel perforation due to protrud¬ing spiral tackers: a rare complication in laparoscopic incisional hernia repair. Surg Endosc 2004; 18: 1001.
112. Lamb J.P, Vitale T, Kaminski D. Comparative evaluation of syntetic meshes used for wal replacement. Surgery 1983;93:643-648.
113. Lau H, Patil NG, Yuen WK. A comparative outcome analysis of bilateral versus unilateral endoscopic extra-peritoneal inguinal hernioplastics. J Laparoendosc Adv Surg Tech A. 2003;13:153-157.
114. Lawrence K, McWhinnie D, Goodwin A, Doll H, Gordon A, Gray A et al. Randomised controlled trial of laparoscopic versus open repair of inguinal hernia: early results. BMJ 1995; 311: 981–985.
115. Lau H, Patil NG, Yuen WK, Lee F (2002). Management of peri¬toneal tear during endoscopic extraperitoneal inguinal hernio¬plasty. Surg Endosc 16: 1474–1477.

116. Le Blanc K.A. et al. laparoscopic repair for abdominal hernias using PTFE: preliminary findings. Surg Laparo Endosc 3(1):29,1993.
117. LeBlanc KA, Whitaker JM. Management of chronic postoperative pain following incisional hernia repair with Composix mesh: a report of two cases.Hernia. 2004; Dec;8(4):323-31.
118. Le Blanc KA. Update of Laparoscopic incisional hernia repair. Cir Gen 2005;27:304-311.
119. Le Blanc KA. Laparoscopic incisional and ventral hernia repair: Complications-How to avoid and handle. Hernia 2004;8:323.
120. LeBlanc KA, Whitaker JM, Bellanger DE, Rhynes VK. Laparoscopic incisional and ventral hernioplasty: lessons learned from 200patients. Hernia 2003;7(3):118-124.
121. Leblanc K, Elieson M, Corder J. Enterotomy and Mortality Rates of Laparoscopic Incisional and Ventral Hernia Repair: a Review of the Literature. JSLS (8) 2008.
122. LeBlanc KA. Laparoscopic incisional and ventral hernia repair: complications-how to avoid and handle. Am Surg. 2001 Sep;67(9):896-900.
123. Leblanc K, Zinda Z. A cost and profit analyisis if hernia surgry. J of Society LaparoEndosc Surgons 1999;3:305-314.
124. Leibl B. J. Daubler P at all - Long trem results of a randomized clinical trail between lap.hernioplasty and Shouldice repair. Br. J Surg. 2000 Jan; 87 (6) : 780-3.
125. Leim M.S, van Vroonhven TJNW. Laparoscopic inguinal hernia repair. Br J Surg 1996:83: 1197-204.
126. Liem MS, van der Graaf Y, van Steensel CJ, Boelhouwer RU, Clevers GJ, Meijer WS, Stassen LP, Vente JP, Weidema WF, Schrijvers AJ, van Vroonhoven TJ. Comparison of con¬ventional anterior surgery and laparoscopic surgery for inguinal hernia repair. N Engl J Med.1997; 336: 1541–1547.
127. Liem M, van der Graaf Y, Zwart R, Geurts I, van Vroonhoven T. A randomized comparison of physical performance following laparoscopic and open inguinal hernia repair.1997; BJS 84:
128. Lobel RW and Sand PK. Incisional hernia after suprapubic catheterization. Obstet Gynecol. 1997; 89: 844-6.
129. Lomanto D, Iyer S, Shabbir A. Chean W. Laparoscopic versus open ventral hernia mesh repair. Surg endosc. 2006: 20(7): 1030-1035.
130. LosanoV JE, Richman BW, Jones JW. Entero-colocutaneous Fistula: a late consequence of polypropylene mesh abdominal wall repair: case report and review of the literature. Hernia 2002; 6:144–147.
131. Lowham A, Filipi CJ, Fitzgibbons R, et al. Mechanisms of hernia recurrence after preperitoneal mesh repair: traditional and laparoscopic. Ann. Surg. 1997;225:422–431.
132. Luijendijk RW, Jeekel J, Storm RK, Schutte PJ, Hop WC, Drogendijk AC and Huikeshoven FJ (1997). The low transverse Pfannenstiel incision and the prevalence of incisional hernia and nerve entrapment. Ann Surg 225: 365-9.
133. Lichtenstein, IL, Shulman, AG, Amid, PK, Montllor, MM (1989). "The tension-free hernioplasty" Amer. Jorn. Surg 157: 188-193.
134. Matsui H, Okamoto Y et al. New Method of laparoscopic Incisional Hernia Repair with double Circumferential transfascial sutures. Tokai J Exp Clin Med., Vol. 34, No. 1, pp. 8-11, 2009.
135. Merello J, Guerra GA, Madriz J, Guerra GG (1997). Laparoscopic TEP versus open Lichtenstein hernia repair: randomized trial. Surg Endosc 11: 545.
136. Lowham AS, Filipi CJ, Fitzgibbons RJ Jr, Stoppa R, Wantz GE, Felix EL et al. Mechanisms of hernia recurrence after preperitoneal mesh repair. Traditional and laparoscopic. Ann Surg 1997; 225:422–431.
137. Milikan K.W, Kosik M.L, Doolas A. A prospective comparison of transabdominal preperitoneal laparoscopic hernia repair versus traditional open hernia repair in a university setting. Surg laparosc Endosc 1994; 4:247-53.
138. Mishra RK. Complications of Laparoscopic Surgery. Current Medical Journal of India 2004;10(3) June.
139. Mittal T, Kumar V, Khullar R, Sharma A, Soni V, Baijal M, Chowbey J. Diagnosis and management of Spigelian hernia: A review of literature and our experience. Minim Access Surg. 2008; 4(4): 95–98.
140. McCormack K, Scott NW. Laparoscopic techniques versus open techniques for inguinal hernia repair. Cochrane Database systems review. 2003; 1:CD001785.
141. Meinke A.K. Totally extraperitoneal laparoendoscopic repair of lumbar hernia. Surgical Endoscopy 2003; Vol 17(5):734-737.
142. Memon MA, Copper NJ, Memon B, et al. Meta analysis of randomized clinical trials comparing open and laparoscopic inguinal hernia repair. Br J Surg 2003; 90:1479-1492.
143. Memon MA, Fitzgibbons RJ Jr. Laparoscopic inguinal hernia repair: transabdominal preperitoneal (TAPP) and totally extraperitoneal (TEP). In The SAGES Manual: Fundamentals of Laparoscopy and GI Endoscopy, Scott-Conner CEH (ed.). Springer: New York, 1998; 364–379.
144. Motson RW, Engledow AH, Medhurst C, Adib R, Warren SJ. Laparoscopic incisional hernia repair with a self-centring suture. Br J Surg 2006;93:1549-53.
145. Miller K, Junger M. Ileocutaneus fistula formation following laparoscopic polypropylene mesh hernia repair. Surg Endosc 1997; 11(7): 772-773.

146. Mizrahi S, Lantsberg L, Kirshtein B, Bayme M, Avinoah E. The experience with a modified technique for laparoscopic ventral hernia repair. Journal of Laparoendoscopic & Advanced Surgical Techniques 2003;13(5):305-307.
147. McGinty JJ, Hogle NJ, McCarthy H, Fowler DL. A comparative study of adhesion formation and abdominal wall ingrowth after laparoscopic ventral hernia repair in a porcine model using multiple types of mesh. Surg Endosc 2005; 19: 786-90.
148. McGreevy JM, Goodney PP, Birkmeyer CM, Finlayson SR, Laycock WS, Birkmeyer JD. A prospective study comparing the complication rates between laparoscopic and open ventral hernia repairs. Surg Endosc 2003;17:1778-80.
149. McKinlay RD, Park A. Laparoscopic ventral incisional hernia repair: a more effective alternative to conventional repair of recurrent incisional hernia. J Gastrointest Surg 2004; 8: 670
150. McLanahan D, King LT, Weems C, Novotney M, Gibson K. Retrorectus prosthetic mesh repair of midline abdominal hernia. Am J Surg 1997; 173: 445–449.
151. McVay CB, Read RC, Ravitch MM. Inguinal hernia. Cur Probl Surg 1967; 1-50.
152. Misra MC, Bansal VK, Kulkarni MP, Pawar DK. Comparison of laparoscopic and open repair of incisional and primary ventral hernia: results of a prospective randomized study. Surg Endosc 2006; 20: 1839-45
153. Moont M. Lap.repair of inguinal hernia. Med J Aust, 1992; 156 (3) p.223.
154. Morales-Conde S, Cadet H, Cano A et al. Laparoscopic ventral hernia repair without sutures–double crown technique: our experience after 140 cases with a mean follow-up of 40 months. Int Surg; 2005; 90:56–62.
155. Moreno-Egea A, Liron R, Girela E, Aguayo JL. Laparoscopic repair of ventral and incisional hernias using a new composite mesh. Surg Laparosc Endosc Percutan Tech 2001;11:103-6.
156. Moreno-Egea A, Carrrasco L, Girela E, Martin JG, Aguayo JL, Canteras M. Open vs. laparoscopic repair of spigelian hernia: A prospective randomized trial. Arch Surg 2002;137:1266-8.
157. Moreno-Egea A, Castillo JA, Girela E, Canteras M, Aguayo JL. Outpatient laparoscopic incisional / ventral hernioplasty: Our experience in 55 cases. Surg Lap Endosc Percut Tech 2002;12:171-4.
158. MRC Laparoscopic Groin Hernia Trial Group. Laparoscopic versus open repair of groin hernia: a randomised comparison. Lancet 1999; 354: 185–190.
159. Muysoms F, Daeter E, Vander Mijnsbrugge G, Claeys D. Laparoscopic intraperitoneal repair of incisional and ventral hernias. Acta Chir Belg 2004;104:705-8.
160. Ng W. T, Kong C. K, Kong K. C. Facilitation of open spigelian hernia repair by laparoscopic location of the hernial defect. J Surg Endosc 2004; 18(4): 561-562.
161. Neumayer L, Giobbie-Hurder A, Jonasson O, Fitzgibbons R Jr, Dunlop D, Gibbs J, Reda D, Henderson W (2004). Open mesh versus laparoscopic mesh repair of inguinal hernia. N Engl J Med 350: 1819–1827.
162. Neumayer, L, Jonasson, O, Fitzgibbons, R, Henderson, W, Gibbs, J, Carrico, CJ, Itani, K et al. (2003). "Tension-free inguinal hernia repair: the design of a trial to compare open and laparoscopic surgical techniques" J Am Coll Surg 196: 743-752.
163. Nordestgaard A.G, Bodily K.C. Major vascular injuries during laparoscopic procedures. Am J Surg 169:543-545. 1995.
164. Occelli G, Barrat C, Catheline JM, Voreux JP, Cueto-Rozon R, Champault G (2000) "Laparoscopic treatment of inguinal hernias: prospective evaluation of 757 cases treated by a totally extraperitoneal route" Hernia 4: 81-84;
165. Olmi S, Scaini A, Erba L, Bertolini A, Croce E. Laparoscopic repair of inguinal hernias using an intraperitoneal onlay mesh technique and a Parietex composite mesh fixed with fibrin glue (Tissucol). Personal technique and preliminary results Hernia Volume 21, Number 11 / November, 2007.
166. Olmi S, Magnone S, Erba Luigi. Results of Laparoscopic versus open abdominal and incisional hernia repair. J Soc Laproendosc Surg 2005;9:189-95.
167. Ovroutski S, Ewert P, Schubel J, Lange PE, Hetzer R. A rare complication of laparoscopic surgery: iatrogenic arteriovenous fistula with high-output cardiac failure. Surg Laparosc Endosc Percutan Tech. 2001;11(5):334-337.
168. Phillips EH, Arregui ME, Carroll BL, et al: Incidence of complications following laparoscopic hernioplasty. Surg Endosc 1995;9:16-21.
169. Pavlidis, TE, Atmatzidis, KS, Lazaridis, CN, Papaziogas, BT, Makris, JG, Papaziogas, TB (2002). "Comparison between modern mesh and conventional mesh methods of inguinal hernia repair" Minerva Chir 57: 7-12.
170. Pawanindra L, Kajla RK, Chander J, et al. Randomized controlled study of laparoscopic total extraperitoneal versus open Lichtenstein inguinal hernia repair. Surg. Endosc. 2003;17:850.
171. Picchio M, Lombardi A, Zolovkins A, et al. Tension free laparoscopic and open hernia repairs. Randomized controlled trial of early results. World J Surg 1999; 23:1004-109.
172. Petit JL: Traite des Maladies Chirurgicales, et des Operations qui leur Conviennent. Paris, TF Didot,1744; Vol 2, pp 256-258.
173. Phillips E. Multicenter results of laparoscopy herniorrhaphy. Presented at: 43rd Surg. For; March 1993; Los Angeles.

174. Park A, Gagner M, Pomp A. Laparoscopic repair of large incisional hernias. Surg Laparosc Endosc 1996;6:123-8.
175. Poobalan AS, et al. A review of chronic pain after inguinal herniorrhaphy. Clin J Pain 2003;19(1):48-54.
176. Plaus J.W. Laparoscopic troakar site hernia. J Lap-endosc Surg. 3(6): 567-570, 1993.
177. Popp L.W. Hernioscopic stuffing of direct ing.hernia in female patients using resorbable mesh. Surg.Endosc 1993, Jan-Feb; 7 (1): 22-5.
178. Quilici P.J, Greaney E.M, Quilici J, Anderson S. Laparoscopic inguinal hernia repair results: 131 case. Am Surg 1993 Dec; 59 (12): 824-30.
179. Raftopoulos I, Vanuno D, Khorsand J, Ninos J, Kouraklis G, Lasky P. Outcome of laparoscopic ventral hernia repair in correlation with obesity, type of hernia and hernia size. J Laparoendosc Adv Surg Tech A 2002;12:425-9.
180. Ramshaw BJ, Esartia P, Schwab J, et al. Comparison of laparoscopic and open ventral herniorrhaphy. Am Surg 1999;65(9):827–31 [discussion: 831–2].
181. Ramshaw, B, Shuler, FW, Jones, HB, Duncan, TD, White, J, Wilson, R, Lucas, GW et al. (2001). "Laparoscopic inguinal hernia repair: lessons learned after 1224 consecutive cases" Surg Endosc 15: 50-54.
182. Ramshaw B, Abiad F, Voeller G, et al. Polyester (Parietex) mesh for total extraperitoneal laparoscopic inguinal hernia repair: initial experience in the United States. Surg. Endosc. 2003;17:498–501.
183. Ridgins P, Evans D.C. The transabdominal preperitoneal inguinal hernia repair. J.R.Coll.Surg.Edinb. 2000;2(45):29-32
184. Renzulli P, Frei E, Schäfer M, Werlen S, Wegmüller H, Krähenbühl L: Preoperative Nyhus classification of inguinal hernias and type-related individual hernia repair: A case for diagnostic laparoscopy. Surg Laparosc Endosc 1997;7:373-377.
185. Ramshaw BJ, Tucker JG, Conner T, Mason EM, Duncan TD, Lucas GW: A comparison of the approaches to laparoscopic herniorrhaphy. Surg Endosc 1996;10:29-32.
186. Robbins SB, Pofahl WE, Gonzalez RP. Laparoscopic ventral hernia repair reduces wound complications. Am Surg. 2001 Sep;67(9):896-900.
187. Rosen M, Brody F, Ponsky J, Walsh RM, Rosenblatt S, Duperier F, et al. Recurrence after laparoscopic ventral hernia repair. Surg Endosc 2003;17:123-8.
188. Roth JS, Park AE, Witzke D, Mastrangelo MJ. Laparoscopic incisional/ventral herniorrhaphy: A five year experience. Hernia 1999;4(4):209-214.
189. Saber AA, Rao AJ, Itawi EA, Elgamal MH, Martinez RL. Occult ventral hernia defects: a common finding during laparoscopic ventral hernia repair. Am J Surg 2008; 195: 471-3.
190. Sanchez LJ, Bencini L, Moretti R. Recurrences after laparoscopic ventral hernia repair: results and critical review. Hernia 2004;8(2):138–43.
191. Schwab JR, Beaird DA, Ramshaw B, et al. After 10 years and 1903 inguinal hernia, what is the outcome for laparoscopic repair? Surg. Endosc. 2002;16:1201–1206.
192. Schneider BE, Castillo JM, Villegas L, et al. Laparoscopic totally extraperitoneal versus Lichtenstein hernorrhaphy: cost comparisonat teaching hospitals. Surg. Laparosc. Endoscope. Percutan. Tech. 2003;13:261–267.

ნაწილი VIII

მსხვილი ნაწლავის ლაპაროსკოპული ქირურგია

ჯონსონი და ჯონსონი

მსოფლიო ლიდერი საკერავი აპარატების წარმოებაში ღია და ლაპარასკოპიული ქირურგიისათვის

„NTLC" - ინოვაცია -ახალი ხაზოვანი აპარატი
6 რიგიანი კლიფსების 3D ფორმით

"TL" და "TA" ხაზოვანი აპარატები ბრანშების პარალელური
დაკეტვის მექანიზმით

„კონტური" - მოხრილ-ხაზოვანი აპარატი დანით
სწორი წაწლაკის ქვედა-ზონა რეზექცია

ცირკულარული აპარატები (სწორი და მოხრილი) ესოფაგოხიტების
ხმოვანი და ტაქტილური ინდიკაციის მექანიზმით

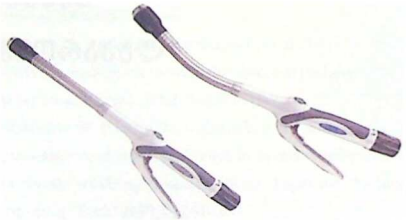

"ეშელონ ფლექსი" – ენდოსკოპიური საკერავი აპარატი
(მუცლის ღრუს ქირურგია, ბარიატრიული ქირურგია, თორაკო ქირურგია)

"Powered Echelon Flex"

ავტომატური ენდოსკოპიური საკერავი აპარატი კვების დამოუკიდებელი წყაროთი

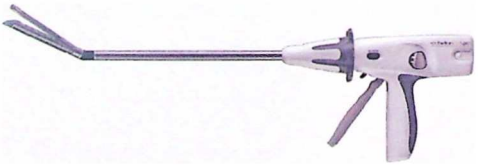

ETHICON

ჯონსონი და ჯონსონი ეკარიმას წარმომადგენლობა საქართველოში
გბირეკელის 19, 0160, თბილისი, საქართველო. ტელ. +995 322 72 86 34
E-mail: inazrih@its.jnj.com

ლაპაროსკოპული კოლექტომია

თ. ჩართოლანი, მ. კილაძე

გასული საუკუნის 80-იან წლების დასასრულს სათანადო ენდოსკოპიური ინსტრუმენტების არარსებობის გამო, ვიდეო-ლაპაროსკოპული ტექნიკის გამოყენება მსხვილი ნაწლავის ქირურგიაში შეზღუდული იყო. პირველი ლაპაროსკოპული კოლექტომიები 1990 წელს შესრულდა ექსტრაკორპორალური ელემენტების გამოყენებით – მეზენტერული სისხლძარღვების ლიგირება და ანასტომოზის ფორმირება ხდებოდა მინილაპაროტომიული ჭრილობიდან (M. Jacobs et al, 1991; E. Philips et al, 1992).

თუმცა, პირველი ოპერაციების ეფექტურობამ განაპირობა ახალი თაობის ავტომატური საკერი აპარატების შექმნა და ქირურგიულ პრაქტიკაში მათი სწრაფი დანერგვა. ნაწლავის ცირკულარული და Endo-GIA-ს ტიპის სახოვანი სტეპლერების გამოყენებამ შესაძლებელი გახადა ლაპაროსკოპული კოლექტომიების შესრულება (D. Fowler et al, 1991; S. Wexner et al, 1992).

დღეისთვის მსოფლიოს წამყვან ქირურგიულ კლინიკებში მსხვილი ნაწლავის ლაპაროსკოპული რეზექცია კეთილთვისებიანი დაავადებების მკურნალობის არჩევის მეთოდად არის მიჩნეული. ქირურგთა დისკუსიის საგანს მხოლოდ ოპერაციის შესრულების ტექნიკური ასპექტები წარმოადგენს.

მიუხედავად მეთოდის გამოყენების უკვე ოცწლიანი გამოცდილების და, შესაბამისად, მკურნალობის შორეული შედეგების შეფასების შესაძლებლობისა, ავთვისებიანი სიმსივნეების ლაპაროსკოპული მეთოდით მკურნალობის საკითხები კვალავ რჩება ქირურგთა მწვავე პოლემიკის საგნად. დისკუსია ძირითად ეხება საკითხს, თუ რამდენად არის შესაძლებელი რადიკალური კოლორექტალური ოპერაციის შესრულებისთვის აუცილებელი შემდეგი მოთხოვნების დაცვა: ჯანსაღი ქსოვილების ფარგლებში რეზექციის ზუსტი საზღვრების დადგენა, მეზოსიგმის დისტალური ნაწილების და პარარექტალური ქსოვილების ადეკვატური რეზექცია, გაფართოებული ლიმფადენექტომიის წარმოება და სხვ. თუმცა, სპეციალიზირებულ კლინიკებში კოლორექტალური კიბოს გამო შესრულებული ლაპაროსკოპული კოლექტომიების ხვედრითი წილი განუწყვეტლად იზრდება (Leroy et all, 2005).

ლაპაროსკოპული კოლო-რექტალური ქირურგიის ოცწლიანმა გამოცდილებამ ასახა, რომ ღია მიდგომის კოლექტომიასთან შედარებით სპეციალიზირებულ კლინიკებში ლაპაროსკოპული კოლექტომიის შემდეგ აშკარად მცირდება ჭრილობასთან ასოცირებული გართულებების რაოდენობა, მკვეთრად კლებულობს სტაციონარში დაყოვნების და მედიკო-სოციალური რეაბილიტაციის ვადები, ანალგეტიკების და ტრანსფუზიული თერაპიის გამოყენების აუცილებლობა (J. Noel et all, 2007; C. Delaney et al, 2008; H. Dowson et al, 2008).

U. Gulle-მა 2003 წელს გამოაქვეყნა მეტად საინტერესო პუბლიკაცია, სადაც აღწერილია 1998-1999-2000 წლებში აშშ-ში სიგმოიდური კოლინჯის დივერტიკულოზის გამო შესრულებული 709 (3,8%) ლაპაროსკოპული და 17735 (96,2%) ღია კოლექტომიის შემდგომი გართულებების ანალიზი (ცხრილი 1).

ლაპაროსკოპული კოლექტომიის ჩვენებებია:

- მსხვილი ნაწლავის სიმსივნეები (პოლიპი, დიფუზური პოლიპოზი, კიბო);
- გართულებული მსხვილი ნაწლავის დივერტიკულოზი (სისხლდენა, სტრიქტურა ან ინფილტრაცია);
- არასპეციფიკური წყლულოვანი კოლიტი;
- სიმპტომატური ენდომეტრიოზი;
- სიგმოიდური ნაწლავის შემოგრეხა;
- სწორი ნაწლავის პროლაფსი.

ლაპაროსკოპული კოლექტომიის აბსოლუტურ უკუჩვენებებს წარმოადგენს:

- 8 სმ-ზე მეტი დიამეტრის სიმსივნეები;
- მუცლის ღრუში ან მუცლის კედელში მეტასტაზირებული სიმსივნეები.

ღია მიდგომის კოლექტომიის მსგავსად, ავადმყოფთა ოპერაციისწინა გამოკვლევა ტარდება კომპლექსური სქემით: სისხლის კლინიკო-ლაბორატორიული გამოკვლევა (საერთო, ბიოქიმიური, ღვიძლის სინჯები, კოაგულოგრამა, სისხლის ჯგუფი და რეზუს ფაქტორი, ვირუსული ჰეპატიტის მარკერები, სეროლოგიური სინჯები); შარდის საერთო ანალიზი; სისხლში შაქრის შემცველობა; ელექტროკარდიოგრაფია; გულმკერდის და კუჭ-ნაწლავის ტრაქტის რენტგენოსკოპია, კომპიუტერული გამოკვლევა; მუცლის ღრუს და წინა კედლის ულტრასონოგრაფია, ირიგოსკოპია, კოლონოსკოპია, დიაგნოსტიკური ლაპაროსკოპია (ფ. თოდუა, 2002).

უნდა აღინიშნოს, რომ მსხვილი ნაწლავის კიბოს დიაგნოსტიკის ყველაზე ინფორმაციულ და სარწმუნო მეთოდს წარმოადგენს კოლონოსკოპია, რომელიც საშუალებას იძლევა დათვალიერდეს ნაწლავის ლორწოვანი გარსი, დადგინდეს პათოლოგიური პროცესის ზუსტი ანატომიური მდებარეობა და საჭიროების შემთხვევაში შესრულდეს საეჭვო უბნის ბიოფსია მორფოლოგიური გამოკვლევისთვის. თუმცა ენდოსკოპიური და რენტგენოლოგიური კვლევის შედეგებში მკვეთრი დისონანსის შემთხვევაში მიზანშეწონილია კომპიუტერული კვლევის – ე.წ. „ვირტუალური კოლონოსკოპიის" წარმოება (რ. ღვამიჩავა, მ. შავდია, 2010).

ღია მიდგომის ქირურგიის მსგავსად, ლაპაროსკოპული ოპერაციები მსხვილი ნაწლავის პათოლოგიების შემთხვევაში იყოფა ოთხ დიდ ჯგუფად:

I. სეგმენტური კოლექტომია:
1. მარჯვენა და მარცხენამხრივი ჰემიკოლექტომია;
2. სიგმოიდური კოლინჯის რეზექცია;
3. განივი კოლინჯის რეზექცია;
4. სწორი ნაწლავის წინა რეზექცია.

II. ტოტალური და სუბტოტალური კოლექტომიები;

III. პალიატიური და აღდგენითი ოპერაციები:
1. კოლო ან ileოსტომების გამოტანა;
2. კოლო ან ileოსტომების დახურვა.

IV. პლასტიკური ოპერაციები:
1. რექტოპექსია
2. ვაგინოპლასტიკა.

გართულება	ღია კოლექტომია (17 735 ოპერაცია)	ლაპაროსკოპული კოლექტომია (709 ოპერაცია)
ჭრილობის ინფიცირება	358 (2,0 %)	7 (1,0 %)
პულმონალური	1 095 (6,2 %)	18 (2,5 %)
კარდიოვასკულარული	422 (2,4 %)	5 (0,7 %)
გასტროინტესტინალური	1 685 (9,5 %)	54 (7,6 %)
ინტრაოპერაციული გართულებები	330 (1,9 %)	11 (1,6 %)
გართულებების საერთო რაოდენობა	5 153 (29,1 %)	142 (20,0 %)
ლეტალობა	452 (2,5 %)	2 (0,3 %)

ცხრილი 1. სიგმოიდური კოლინჯის დივერტიკულოზის გამო შესრულებული ლაპაროსკოპული და ღია კოლექტომიის შედეგები

ნაწლავის რეზექციის მოცულობა დამოკიდებულია სიმსივნის ლოკალიზაციაზე:

- კოლინჯის მარჯვენა ნახევარში ნებისმიერი ლოკალიზაციის სიმსივნე კორეგირდება მარჯვენამხრივი ჰემიკოლექტომიით, ილეო-ტრანსვერზო ანასტომოზის ფორმირებით და იმავდროულად დიდი ბადექონის ნაწილობრივი ან მთლიანი ამოკვეთით;
- განივი კოლინჯის შუა მესამედში განთავსებული სიმსივნეები, როდესაც ლიმფური კვანძები ცვლილებებს არ განიცდის, კორეგირდება სეგმენტური კოლექტომიით. თუ სიმსივნე განთავსებულია ნაწლავის პროქსიმალურ ან დისტალურ მონაკვეთებში, რეკომენდებულია ჰემიკოლექტომიის ან სუბტოტალური კოლექტომიის შესრულება;
- დასწვრივი კოლინჯის და სიგმოიდური კოლინჯის ზედა მესამედის სიმსივნეები კორეგირდება მარცხენამხრივი კოლექტომიით და ტრანსვერზო-სიგმო ანასტომოზის ფორმირებით;
- სიგმოიდური ნაწლავის ან განივი კოლინჯის შუა მესამედში ლოკალიზებული სიმსივნეები, როდესაც ლიმფური კვანძები ცვლილებებს არ განიცდის კორეგირდება სეგმენტური კოლექტომიით;
- სიგმოიდური ნაწლავის დისტალური ლოკალიზაციის სიმსივნეები კორეგირდება სიგმო-რექტალური კოლექტომიით;
- თუ მეზენტერული ლიმფური კვანძები განიცდის ცვლილებებს, სიგმოიდური ნაწლავის სიმსივნეები კორეგირდება მარცხენამხრიეი ჰემიკოლექტომიით ან კოლო-რექტალური ანასტომოზით;
- სწორი ნაწლავის სიმსივნეები, რომლებიც ლოკალიზებულია ანალური სფინქტერიდან მინიმუმ 8 სმ-ის მანძილზე, კორეგირდება სწორი ნაწლავის წინა რეზექციით და პირველადი კოლო-რექტალური ანასტომოზის დადებით, ხოლო უფრო დაბალი ლოკალიზაციისას – სწორი ნაწლავის ექსტირპაცია მეზორექტუმის სრული ამოღებით, სფინქტერის შენარჩუნებით ან შენარჩუნების გარეშე.

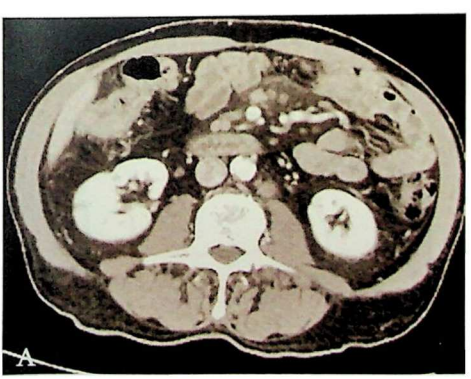

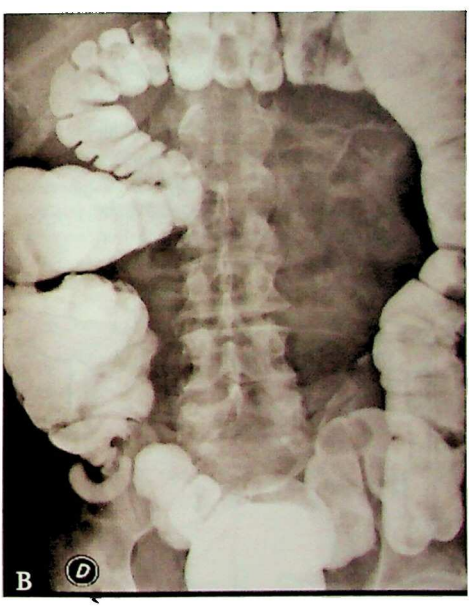

სურათი 1. ასწვრივი კოლინჯის ღვიძლის კუთხის ობსტრუქციული ბლოკის რენტგენოლოგიური (A) და კომპიუტერული (B) სურათი

ლაპაროსკოპული მარჯვენამხრივი კოლექტომია

თ. ჩართოლანი, მ. კილამე

მარჯვენამხრივი ჰემიკოლექტომია სრულდება იმ შემთხვევებში, როდესაც პათოლოგიური კერა ლოკალიზებულია ასწვრივი კოლინჯის რომელიმე ნაწილში.

მარჯვენამხრივი ჰემიკოლექტომია გულისხმობს თეძო-კოლინჯის და კოლინჯის მარჯვენა არტერიების გადაკვეთას, თეძოს ნაწლავის ბოლო ნაწილის, ბრმა ნაწლავის, ასწვრივი კოლინჯისა და განივი კოლინჯის მარჯვენა ნაწილის ერთდროულ ამოკვეთას და ილეო-ტრანსვერზო ანასტომოზის ფორმირებას (სურათი 1-2).

გაუტკივარების არჩევის მეთოდს წარმოადგენს ზოგადი ენდოტრაქეალური ანესთეზია, კარდიომონიტორინგით და პერიფერიული სატურაციის მუდმივი კონტროლით. საწყისი ნარკოზის შემდეგ იდგმება ნაზოგასტრალური ზონდი და ფოლეის კათეტერი.

პაციენტი საოპერაციო მაგიდაზე თავსდება ზურგზე, ჰორიზონტალურ მდებარეობაში ან ლითოტომიის მოდიფიცირებულ პოზიციაში და ეძლევა მსუბუქი ტრენდელენბურგის პოზიცია.

ოპერაციის პროცესში, დისექციის კუთხის გაუმჯობესების მიზნით, გარკვეული პერიოდულობით საოპერაციო მაგიდის დახრით ერთმანეთს ენაცვლება ტრენდელენბურგის და ფოილერის პოზიციები.

საოპერაციო ბრიგადა თავსდება პერსონალის განლაგების ე.წ. „ფრანგული" ან „ამერიკული" წესით.

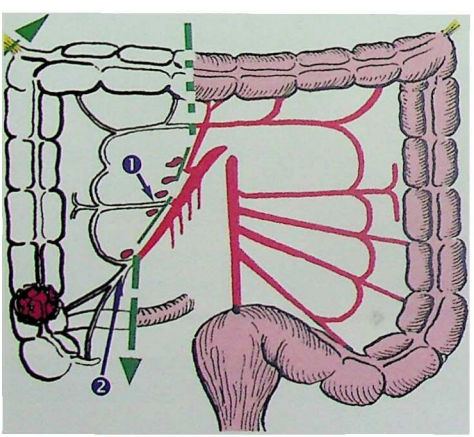

სურათი 1. მარჯვენამხრივი ჰემიკოლექტომია
(მონიშნულია სარეზექციო უბანი)
1. ACD – A. Colica Dextra; 2. AIC – A. Ileocolica

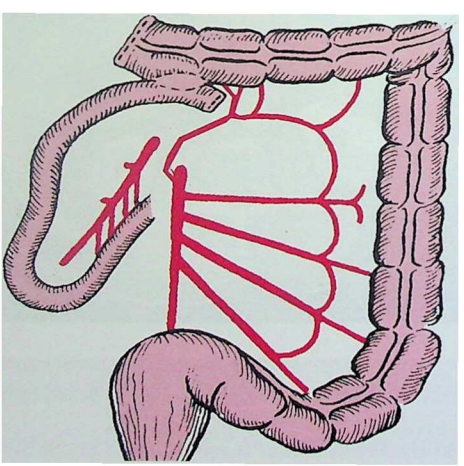

სურათი 2. ილეო-ტრანსვერზო ანასტომოზის სქემატური გამოსახულება

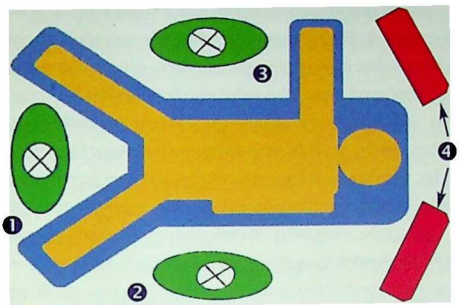



სურათი 3-4. ქირურგიული ბრიგადის განლაგების „ფრანგული“ და „ამერიკული“ წესი
1. ოპერატორი; 2. პირველი ასისტენტი; 3. მეორე ასისტენტი; 4. მონიტორები

ქირურგთა უმეტესობა უპირატესობას ანიჭებს ე.წ. „ფრანგულ“ წესს, როდესაც ქირურგი დგას პაციენტის ფეხებს შორის და იყენებს მუცლის ქვემო ნახევარში განთავსებულ ორ ტროაკარს. ოპერაციის კლასიკური ვარიანტი გულისხმობს ორი ვიდეომონიტორის გამოყენებას (სურათი 3-4). პნევმოპერიტონეუმი (12-15 mmhg) იქმნება ვერეშის ნემსით ან Hasson-ის ღია მეთოდით. მარჯვენამხრივი კოლექტომიის კლასიკური ვარიანტი ითვალისწინებს ოთხი ტროაკარის გამოყენებას. თუმცა ილეოცეკალური კუთხის მობილიზაციის პროცესში შესაძლებელია 5 მმ-იანი დამატებითი ტროაკრის ჩადგმა მარჯვენა თეძოს ფოსოს არეში.

ტროაკრების განლაგების „ამერიკული“ წესით ცენტრალური 10 მმ-იანი ტროაკარი 30°-იანი ლაპაროსკოპისთვის იდგმება პარაუმბილიკალურად ან ჭიპიდან მარჯვნივ, პარასტერნალური ხაზის გაყოლებით.

ლაპაროსკოპული კოლექტომიის სპეციფიკიდან გამომდინარე, ქირურგთა უმეტესობა უპირატესობას ანიჭებს 12 მმ-იანი სამუშაო ტროაკრებს 5 მმ და 10 მმ-იანი ადაპტერებით. მათი გამოყენება ოპერატორს საშუალებას აძლევს შეხედულებისამებრ შეცვალოს საოპერაციო ველის ვიზუალიზაციის კუთხე და ქსოვილთა დისექცია განახორციელოს ნებისმიერი ტროაკარიდან, ნებისმიერი ზომის იარაღით (სურათი 5-6).

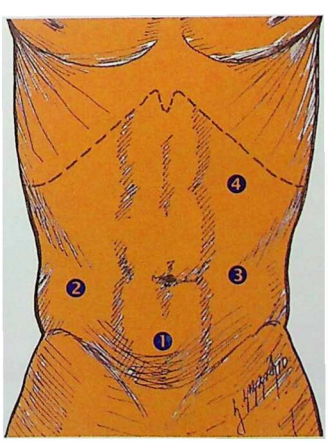

სურათი 5. ტროაკრების ჩადგმის „ფრანგული“ წესი

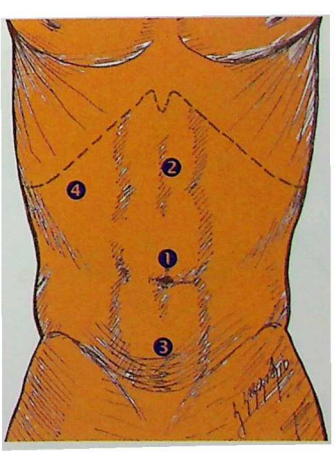

სურათი 6. ტროაკრების ჩადგმის „ამერიკული“ წესი

ოპერატორის სამუშაო ტაოკრები თავსდება შუა ხაზზე ან ოდნავ მარცხნივ: პირველი – მახვილისებრი მორჩისკენ, ხოლო მეორე – სუპრაპუბიკურად. მესამე სამუშაო ტროაკარი, რომელიც გამოიყენება ასისტენტის მიერ, იდგმება მარჯვენა პარაკოსტალურ არეში წინა აქსილარული ხაზისკენ.

ტროაკრების განლაგების „ფრანგული" წესით ცენტრალური ტროაკარი ლაპაროსკოპისთვის თავსდება სუპრაპუბიკურად. ოპერატორის ტროაკრები იდგმება ორივე თეძოს ფოსოს საპროექციო არეებში, მათგან მარცხენა ტროაკარი – 1-2 სმ-ით მაღლა. მეოთხე ტროაკარი, რომელსაც იყენებს მეორე ასისტენტი, იდგმება მარცხენა პარაკოსტალურ არეში.

ოპერაციის პირველი ეტაპი – დიაგნოსტიკური ლაპაროსკოპია იწყება მუცლის ზედა ნახევრიდან და ბოლოვდება ლატერალური ღარების და მცირე მენჯის რევიზიით. მას შემდეგ, რაც თანმხვედრი პათოლოგიების არსებობა გამოირიცხება, პაციენტი გადაჰყავთ მსუბუქი ტრენდელენბურგის პოზიციაში და საოპერაციო მაგიდას გადახრიან 15-20º-ით მარცხნივ, რაც უზრუნველყოფს მცირე მენჯიდან წვრილი ნაწლავების წინ და მარცხნივ გადმონაცვლებას და ილეოცეკალური კუთხის და ასწვრივი კოლინჯის ტერმინალური ნაწილის სრულფასოვან ვიზუალიზაციას.

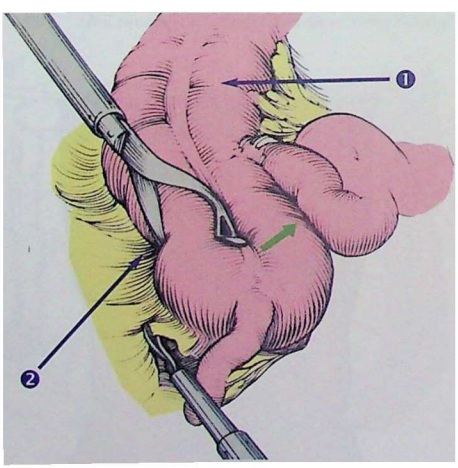

სურათი 7. მარჯვენა გვერდით ღარში კედლისეული პერიტონეუმის დისექცია
1, ასწვრივი კოლინჯი; 2. მარჯვენა ლატერალური ღარი

თანმხვედრი დაავადებების გამორიცხვის შემდეგ ძირითადი აქცენტი გადადის კლინიკური დიაგნოზის დაზუსტებაზე: თვალიერდება ღვიძლი, დიდი ბადექონი და მსხვილი ნაწლავის ჯორჯალი მეტასტაზების შესაძლო არსებობის დასადგენად. შემდეგ ეტაპობრივად ვიზუალირდება მსხვილი ნაწლავი მის მთელ გაყოლებაზე, დგინდება პათოლოგიის ზუსტი ლოკალიზაცია, მისი ჭეშმარიტი ზომები და გავრცელების ფართობი.

ფასდება როგორც პათოლოგიური მონაკვეთის მობილურობის და გამავლობის ხარისხი, ასევე, რეგიონალური ლიმფური კვანძების მდგომარეობა და მიღებული ინფორმაციის საფუძველზე საბოლოოდ ზუსტდება ოპერაციის ტაქტიკური და ტექნიკური საკითხები.

მსხვილი ნაწლავის კიბო მიჩნეულია „ნაკლებ ავთვისებიან" პათოლოგიად და, ამდენად, დიდი მნიშვნელობა ენიჭება ონკოლოგიური რადიკალიზმით შესრულებულ კოლექტომიებს.

ოპერაციის პირველ ეტაპს ზედა მეზენტერული არტერიის დისტალური ტოტის a.v. ileo-colica მობილიზება და გადაკვეთა წარმოადგენს. სწორედ ონკოლოგიური რადიკალიზმი მოითხოვს მათ ლიგირებას მეზენტერული არტერიის დონეზე. აღნიშნულ სისხლძარღვებზე მიდგომა შესაძლებელია როგორც თეძოს ჯორჯლის რეტროპერიტონული სივრცის დისექციით (ლატერალური მიდგომა), ასევე, ჯორჯლის ძირის ვისცერალური დისექციით (მედიალური მიდგომა).

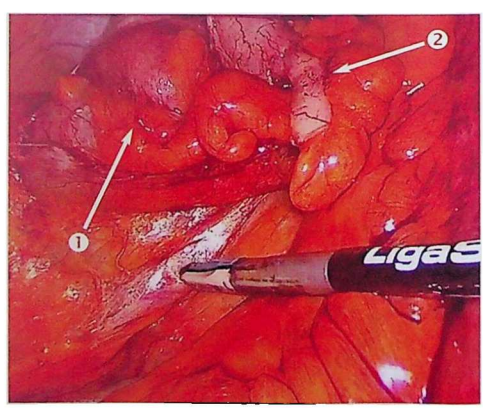

სურათი 8. ასწვრივი კოლინჯის განშრევება Ligasure-ს ბლაგვი ტუჩით რეტროპერიტონეალური სივრციდან
1. ცეკუმი; 2. აპენდიქსი

ასისტენტი ბებკოკის რბილ მომჭერს ადებს ცეკუმის კედელს ან ileia ნაწლავს და ახდენს კოლინჯის ტრაქციას ზედა-მედიალური მიმართულებით, რაც უზრუნველყოფს ლატერალურ ღარში პარიესული პერიტონეუმის ფურცლის დაჭიმვას. პერიტონეუმის ფურცლის გაკვეთა სრულდება Toldt-ის ხაზის გაყოლებით, მაკრატლით ან ელექტროკაუტერით. დისექცია იწყება ცეკუმის მწვერვალიდან და მიემართება კოლინჯის მარჯვენა ნაკეცისკენ (სურათი 7-8).

ნაწლავის ზედა-მედიალური ტრაქციის ფონზე, ასწვრივი კოლინჯის უკანა კედელი ბლაგვი დისექციით შრევდება რეტროპერიტონული ცხიმოვანი შემაერთებელი ქსოვილისგან (Paracolon) და Toldt-ის ფასციისგან (სურათი 9).

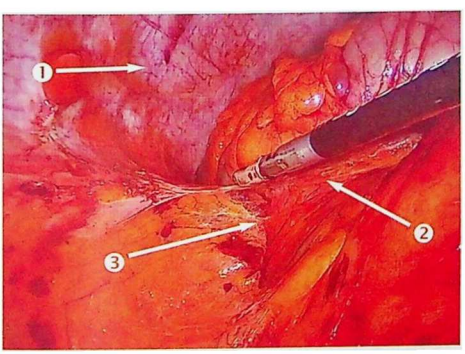

სურათი 9. 1. დიაფრაგმა; 2. ასწვრივი კოლინჯის უკანა კედელი; 3. Toldt-ის თეთრი ხაზი

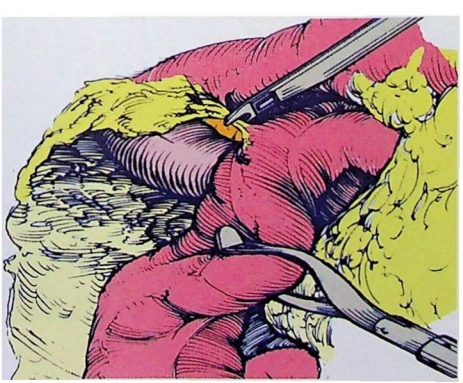

სურათი 11. ღვიძლ-კოლინჯის იოგის კლიპირება

აღსანიშნავია, რომ ლატერალური დისექციის პროცესში სირთულეს არ წარმოადგენს რეტროპერიტონულად განთავსებული მარჯვენა შარდსაწვეთის იდენტიფიცირება (სურათი 10).

კოლინჯის ტერმინალური მონაკვეთის განშრევების შემდეგ პაციენტი გადაპყავთ ანტიტრენდელენბურგის პოზიციაში, რაც აადვილებს ღვიძლის ნაკეცთან მიდგომას. ასისტენტი რბილი მომჭერის საშუალებით ასწვრივ კოლინჯს ქაჩავს ქვედა მიმართულებით, ხოლო ქირურგი მარცხენა ხელით ასრულებს განივი კოლინ - ჯის ტრაქციას ქვედა მედიალური მიმართულებით, რაც უზრუნველყოფს ღვიძლ-კოლინჯის იოგის დაჭიმვას და კოაგულაციის რეჟიმში მის უსაფრთხო გადაკვეთას (სურათი 11, 12).

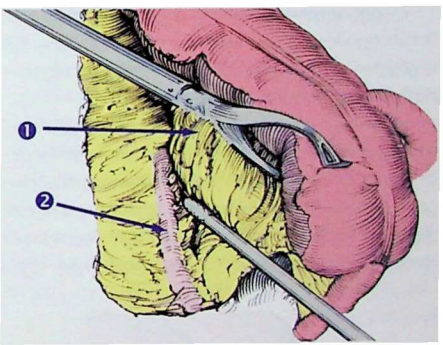

სურათი 10. 1. ასწვრივი კოლინჯის უკანა კედელი: 2. მარჯვენა შარდსაწვეთი

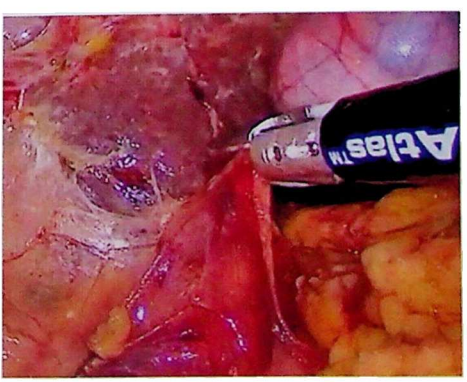

სურათი 12. ღვიძლ-კოლინჯის იოგის გადაკვეთა

აღნიშნული იოგი არ შეიცავს მსხვილ სისხლძარღვებს, მაგრამ არსებული მცირე კალიბრის სისხლძარღვების ლიგირების გარეშე გადაკვეთა შესაძლოა გახდეს მნიშვნელოვანი სისხლდენის მიზეზი.

მორბიდულ პაციენტებში და ღვიძლის ნაკეცის სიმსივნის შემთხვევაში ოპერაციის ამ ეტაპის შესრულება დაკავშირებულია ტექნიკურ სიძნელეებთან, ვინაიდან იზრდება თორმეტგოჯა ნაწლავის დასწვრივი ტოტის და ნაღვლის ბუშტის დაზიანების რისკი.

ქირურგთა უმეტესობის აზრით, როგორც ღვიძლ-კოლინჯის და კუჭ-კოლინჯის იოგების გადაკვეთის, ასევე, ოპერაციის სხვა ძირითადი ეტაპების შესრულება ბევრად კომფორტულია, როდესაც ქირურგი დგას პაციენტის ფეხებს შორის და იყენებს მუცლის ქვემო ნახევარში განთავსებულ ორ ტროაკარს.

ლატერალური მიდგომით კოლექტომიის შესრულებისას, ღვიძლის ნაკეცის მობილიზების შემდეგ, შესაძლებელია დისექციის გაგრძელება კუჭ-კოლინჯის იოგის მიმართულებით.

ასწვრივი კოლინჯის და ღვიძლის ნაკეცის მობილიზაციის შემდეგ პაციენტი გადაჰყავთ ტრენდელენბურგის პოზიციაში და იწყება ოპერაციის მნიშვნელოვანი ეტაპი – ილეოცეკალური კუთხის და მეზენტერული სისხლძარღვების მობილიზება, რაც მოითხოვს ქირურგიული ბრიგადის განსაკუთრებულ ყურადღებას, ვინაიდან მაგისტრალური სისხლძარღვებით მდიდარ ანატომიურ სტრუქტურებზე მანიპულირება ყოველთვის შეიცავს სისხლდენის განვითარების რისკს.

ონკოლოგიური რადიკალიზმი მოითხოვს ასწვრივი კოლინჯის მკვებავი სისხლძარღვების გადაკვეთას a.v. mesenterica superior-ის დონეზე, რისთვისაც აუცილებელია თეძოს ნაწლავის ჯორჯლის ტერმინალური ნაწილის და განივი მეზოკოლონის რეტროპერიტონული დისექცია. ოპერაციის აღნიშნული ეტაპი შესაძლებელია დაიწყოს თეძოს ნაწლავის ჯორჯლის პერიტონეუმის უკანა ფურცლის ან წვრილი ნაწლავის ჯორჯლის ძირის (radix mesenteri) ლატერალური დისექციით:

A. თეძოს ნაწლავის ჯორჯლის უკანა კედლის დისექცია – ილეო-კოლიკური ფანჯრის ფორმირება – მას შემდეგ, რაც დიდი ბადექონი და წვრილი ნაწლავის მარყუჟები გადანაცვლებული იქნება მუცლის ზედა მარცხენა ნახევარში, ასისტენტი თეძოს ნაწლავის ტერმინალურ ნაწილს ბაუგინის სარქვლიდან 10-12 სმ პროქსიმალურად ადებს ბებკოკის რბილ მომჭერს და ახდენს ამ უკანასკნელის ზედა მედიალური მიმართულებით ტრაქციას, რაც უზრუნველყოფს პარიესული პერიტონეუმის ფურცლის ადეკვატურ დაჭიმვას და სწორი დისექციის მთავარი ანატომიური ორიენტირის – პერიტონეუმის ქვეშ მოპულსირე თეძოს მარჯვენა არტერიის იდენტიფიცირებას (სურათი 13 -14).

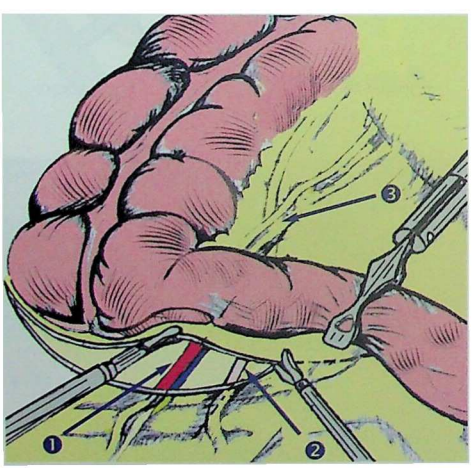

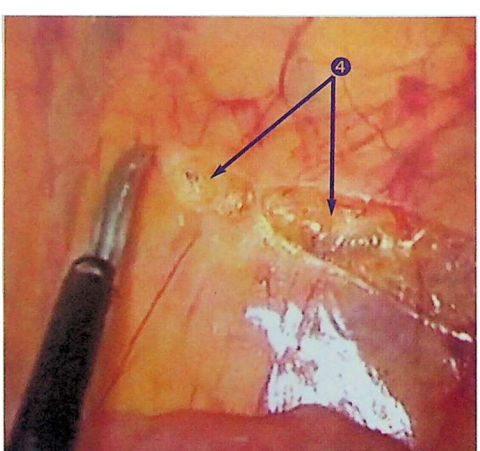

სურათი 13-14. ილეოცეკალური კუთხის პარიესული პერიტონეუმის დისექცია:
1. მარჯვენა თეძოს საერთო არტერია და ვენა; 2. მარჯვენა შარდსაწვეთი; 3. შარდსაწვეთის და თეძოს არტერიის გადაჯვარედინების ადგილი; 4. პერიტონეუმის დისექცია მონოპოლარული მაკრატლით

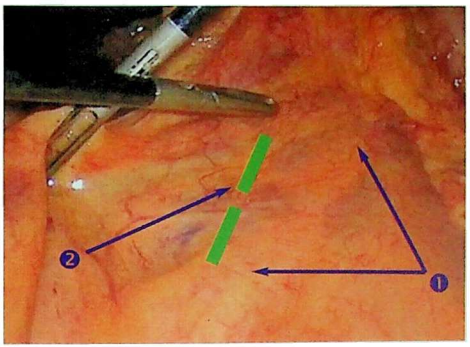

სურათი 15. 1. წვრილი ნაწლავის ჯორჯლის ძირი;
2. დისექციის ხაზი

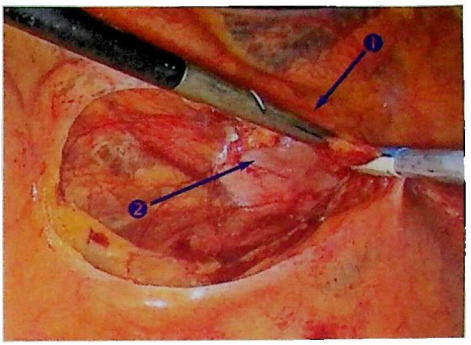

სურათი 17. წვრილი ნაწლავის ჯორჯლის ძირის დისექცია
1. გადაკვეთილი ჯორჯლის ძირი; 2. თორმეტგოჯა ნაწლავის ქვედა ჰორიზონტალური ტოტი

პერიტონეუმის ფურცლის მონოკაუტერით ან მაკრატლით გაკვეთის შემდეგ დისექცია მიიმართება რეტროპერიტონული სივრცისკენ ქსოვილთა განცალკევების ბლაგვი წესით.

B. წვრილი ნაწლავის ჯორჯლის ძირის დისექცია - ასისტენტი ილეოცეკალური კუთხის მიმდებარედ, radix mesenteri-ზე ადებს ბებკოკის რბილ მომჭერს და ახდენს წვრილი ნაწლავის ჯორჯლის წინა ლატერალურ ტრაქციას. პერიტონეუმის დისექცია წარმოებს წვრილი ნაწლავის ჯორჯლის ძირის ლატერალური კიდის პარალელურად (სურათი 15-16).

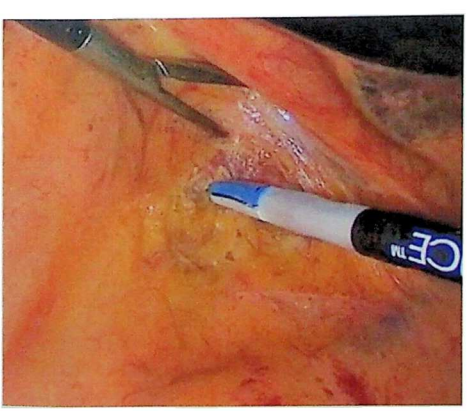

სურათი 16. წვრილი ნაწლავის ჯორჯლის ძირის დისექცია

რეტროპერიტონული ფანჯრის ფორმირების შემდეგ თეძოს ნაწლავის ჯორჯალი შრევდება Toldt-is ფასცი - ისგნ, რომელიც წინიდან ფარავს მარჯვენა თირკმელს და შარდსაწვეთს. დისექცია ფართოვდება განივი კოლინჯის ჯორჯლის დორსალურ ზედაპირზე.

ორივე შემთხვევაში კორექტული დისექციის პირველ ანატომიურ ორიენტირს წარმოადგენს თორმეტგოჯა ნაწლავის დასწვრივი ნაწილი, ხოლო შემდგომ, მისი ზედა ჰორიზონტალური ტოტი, ღვიძლის ქვემო კიდე და პანკრეასი (სურათი 17-18).

სურათი 18. 1. თორმეტგოჯა ნაწლავის ქვედა ჰორიზონტალური ნაწილი; 2. ღვიძლის ქვედა კიდე;
3. კუჭუკანა ჯირკვალი

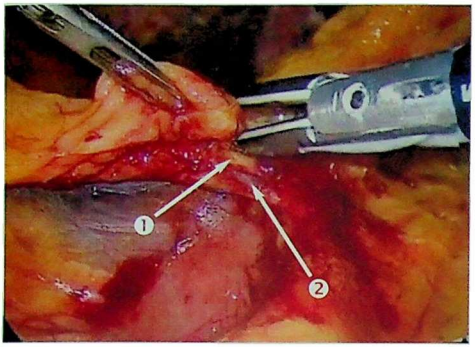

სურათი 19. ილეო-კოლიკური სისხლძარღვების მობილიზება
1. თეძო-კოლინჯის არტერია; 2. თეძო-კოლინჯის ვენა

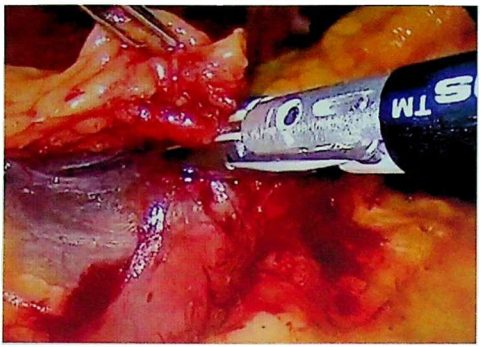

სურათი 21. ილეო-კოლური სისხლძარღვების გადაკვეთა წინა-ვენტრალური მიდგომით

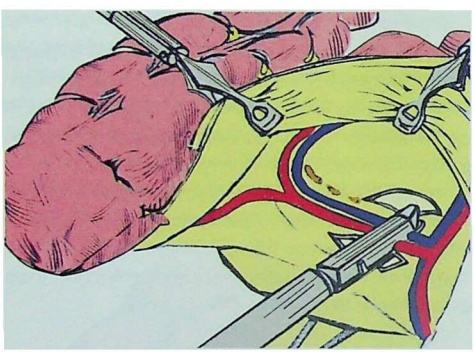

სურათი 20. ილეო-კოლური სისხლძარღვების გადაკვეთა რეტროპერიტონეალური მიდგომით

რეტროპერიტონეალური გვირაბის ფორმირების შემდეგ თეძოს ნაწლავის ტერმინალური ნაწილის ჯორჯლის დორსალური ზედაპირიდან მობილიზდება თეძო-კოლინჯის არტერია და ვენა (სურათი 19).

თეძოს ნაწლავის ჯორჯლის კედელში სისხლძარღვების ორივე მხარეს ფორმირდება ორი ფანჯარა. მათი ლიგირება და გადაკვეთა შესაძლებელია როგორც ვენტრალური, ასევე დორსალური მხრიდან ლიგირებით ან თეთრკარტრიჯიანი ხაზოვანი სტეპლერის გამოყენებით. ავთვისებიანი სიმსივნის შემთხვევაში აუცილებელია მათი გადაკვეთა მაქსიმალურად ცენტრალურ ნაწილში (სურათი 20-21).

თეძო-კოლინჯის სისხლძარღვების გადაკვეთის შემდეგ რეტროპერიტონული ან წინა მიდგომით მობილიზირდება კოლინჯის მარჯვენა არტერია. სისხლძარღვების უსაფრთხო მობილიზაციის მიზნით ხორციელდება გადაკვეთილი ჯორჯლის ლატერალური კიდის წინა ტრაქცია და ქსოვილთა განცალკევების ბლაგვი წესით ითიშება სისხლძარღვების წინ და რეტეოპერიტონულად მიმდებარე ცხიმოვანი ქსოვილი.

კოლინჯის მარჯვენა არტერიის გადაკვეთის შემდეგ (სურათი 22-23), იკვეთება მარჯვენა არტერიასა და თეძო-კოლინჯის არტერიებს შორის არსებული კოლატერალური ქსელი. კოლინჯის შუა არტერიის ძირითადი ტოტი შეძლებისდაგვარად ნარჩუნდება, იკვეთება მხოლოდ მისი რამოდენიმე წვრილი ტოტი.

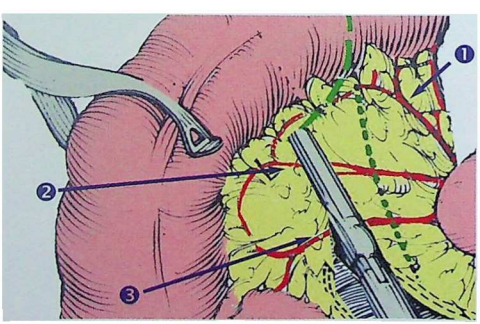

სურათი 22. კოლინჯისმარჯვენა არტერიის გადაკვეთა წინა მიდგომოთ
1.A. Colica Media; 2. A. Coloca Dextra. 3. A. Ileocolica

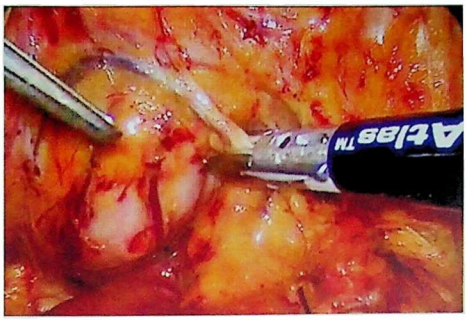

სურათი 23. კოლინჯის მარჯვენა არტერიის გადაკვეთა უკანა (რეტროპერიტონული) მიდგომით

გამონაკლისს წარმოადგენს მხოლოდ ის შემთხვევები, როდესაც მარჯვენამხრივი ჰემიკოლექტომია სრულდება ასწვრივი კოლინჯის ღვიძლის ნაკეცის სიმსივნის გამო და აუცილებელია, სულ მცირე, განივი კოლინჯის ორი მესამედის ამოკვეთა (სურათი 24).

კოლინჯის შუა არტერია, რომელიც რიოლანის (arcus Rionali) ფართე ანასტომოზით დაკავშირებულია კოლინჯის მარცხენა არტერიასთან, ითვლება კენტ არტერიად, თუმცა ლიტერატურაში აღწერილია შემთხვევები, როდესაც შუა არტერია გამოეყოფა ჯორჯლის ზემო არტერიას ორი ან სამი ტოტის სახით. აღნიშნული სისხლძარღვის გადაკვეთისას აუცილებელია მისი მობილიზება ჯორჯლის ზემო არტერიის დონეზე. თუ იგი წარმოდგენილია ორი ან სამი ტოტის სახით, მიზანშეწონილია აღნიშნული სისხლძარღვოვანი ფეხი გადაიკვეთოს ხაზოვანი სტეპლერით.

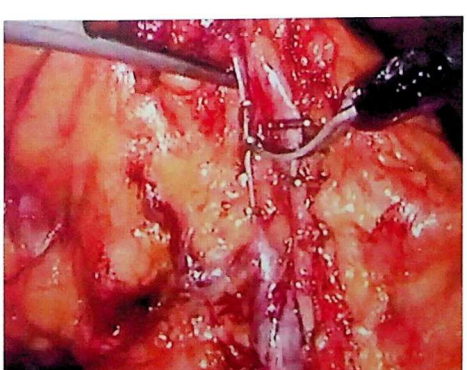

სურათი 24. კოლინჯის შუა არტერიის და ვენის ცენტრალური მობილიზება

კოლინჯის შუა არტერიის და ვენის გადაკვეთის შემდეგ ასისტენტი რბილი მომჭერით ქაჩავს განივ კოლინჯს, ხოლო ქირურგი მარჯვენა სამუშაო ტროაკარიდან ახდენს გადაკვეთილი ჯორჯლის ლატერალური კიდის წინა ტრაქციას. ნაწლავის გადაკვეთის ზუსტი ადგილის განსაზღვრის შემდეგ განივი კოლინჯის ჯორჯალი ავასკულარულ ზონაში იკვეთება მაკრატლით. მცირე ზომის სისხლძარღვებიდან სისხლდენა კორეგირდება ელექტროკოაგულაციით. ნაწლავის კიდესთან გამავალი მარგინალური სისხლძარღვები ლიგირების შემდეგ იკვეთება (სურათი 25,26).

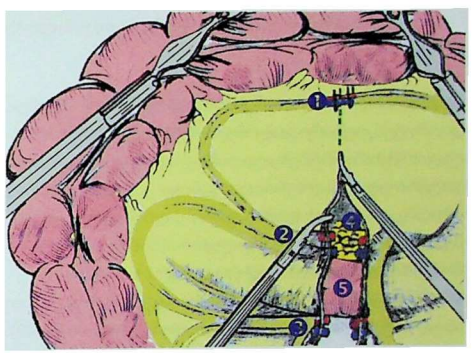

სურათი 25. განივი კოლინჯის ჯორჯლის გადაკვეთა; 1. A. et V. marginalis; 2. A. et V. colica dextra. 3. A. et V. ileocolica. 4. პანკრეასი; 5. ძლიერი ნაწლავის პროქსიმალური ნაწილი

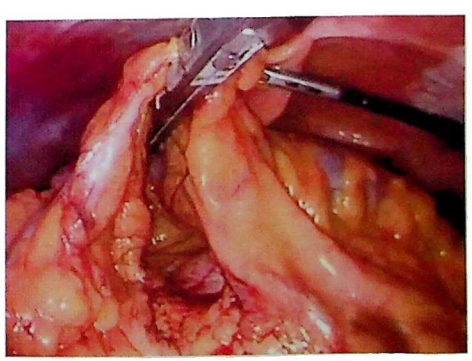

სურათი 26. განივი კოლინჯის ჯორჯლის და a. v. marginalis ერთადგადაკვეთახაზოვანი სტეპლერით

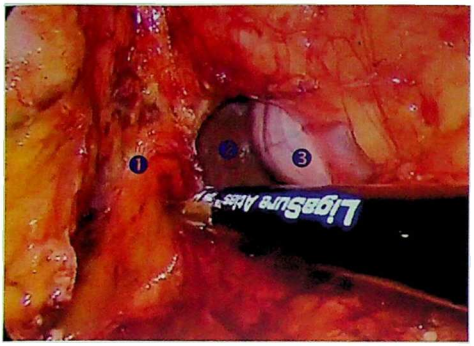

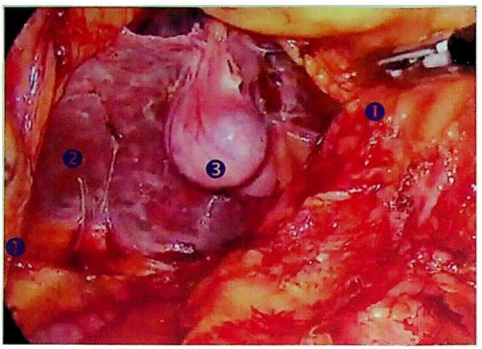

სურათი 27-28. კუჭ-კოლინჯის იოგის რეტროპერიტონული გადაკვეთის ეტაპები
1. კუჭ-კოლინჯის იოგი; 2. ღვიძლის ქვედა ზედაპირი; 3. ნაღვლის ბუშტი

განაპირა სისხლძარღვების გადაკვეთისას არ უნდა დაირღვეს კავშირი კოლინჯის შუა არტერიასა და ნაწლავის შესანარჩუნებელი ნაწილის მკვებავ განაპირა არტერიულ რკალს შორის. განივი კოლინჯის ჯორჯლის გადაკვეთის და ნაწლავის კიდის სკელეტირების შემდეგ, რეტროპერიტონეალური ან წინა ვენტრალური მიდგომით იკვეთება კუჭ-კოლინჯის იოგი.

დისექცია სრულდება სისხლძარღვების ლიგირებით ან ელექტროქირურგიული იარაღით (სურათი 27, 28).

დისტალური მონაკვეთის მობილიზება მთავრდება სარეზექციო კიდის დონეზე დიდი ბადექონის შესაბამისი სექტორის პერპენდიკულარული გადაკვეთით.

ოპერაციის ეტაპი ბოლოვდება თეძოს ნაწლავის ტერმინალური მონაკვეთის სკელეტირებით. ბაუგინის სარქვლიდან 10-12 სმ დაცილებით თეძოს ნაწლავს ედება რბილი მომჭერი და ხორციელდება მისი ზედაწინა ტრქცია. წვრილი ნაწლავის „ნარჩენი" ჯორჯლის დისექცია სრულდება ბასრი წესით ან ელექტროქირურგიული ინსტრუმენტების გამოყენებით, თუმცა უპირატესობა ენიჭება ულტრაბგერით დისექტორებს.

წვრილი ნაწლავის კიდოვანი სისხლძარღვების ლიგირება და გადაკვეთა ხორციელდება იმ გათვლით, რომ არ დაირღვეს თეძოს ნაწლავის შესანარჩუნებელი ნაწილის კვება (სურათი 29-30).

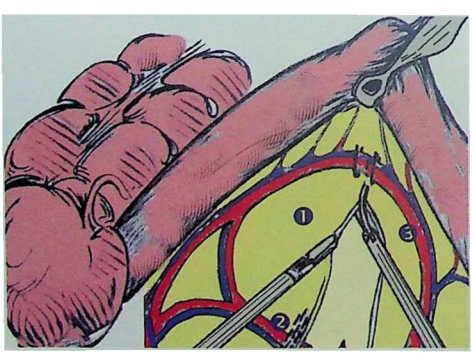

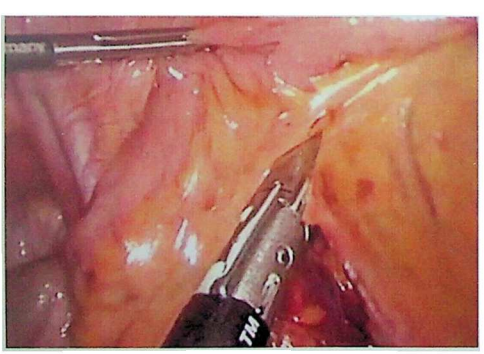

სურათი 29-30. თეძოს ნაწლავის ტერმინალური მონაკვეთის დეკასკულიზაცია კლიპირებით და LigaSure დისექტორით
1. თეძოს ნაწლავის „ნარჩენი" ჯორჯალი; 2. თეძო-კოლინჯის სისხლძარღვები; 3.თეძოს ნაწლავის კიდოვანი სისხლძარღვები

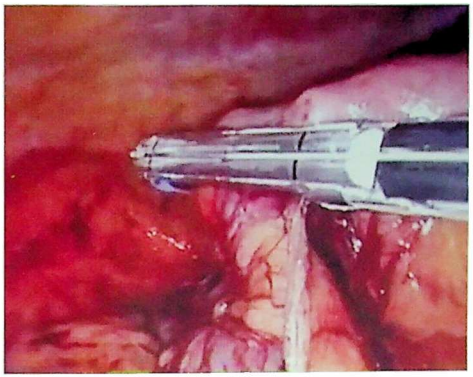

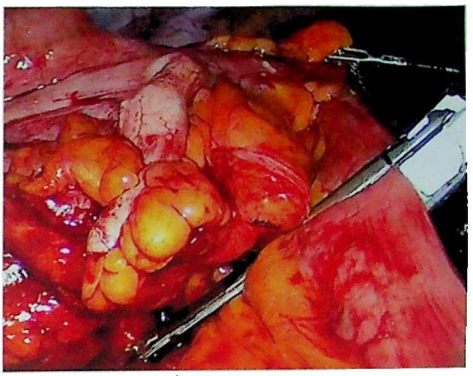

სურათი 31-32. განივი კოლინჯის და თეძოს ნაწლავის გადაკვეთა EndoGia-ს ტიპის სტეპლერებით

სრული ჰემოსტაზის უზრუნველყოფის შემდეგ საბოლოოდ დგინდება რეზექციის პროქსიმალური და დისტალური საზღვრები და ლაპაროსკოპული ლურჯ კარტრიჯიანი ხაზოვანი სტეპლერებით ხორციელდება ტრაქციის ქვეშ მყოფი თეძოს ნაწლავის და განივი კოლინჯის გადაკვეთა (სურათი 31-32).

რეზეცირებული პრეპარატი თავსდება ტროკარიდან მუცლის ღრუში წინასწარ შეტანილ „Endo Catch"-ის ტიპის პლასტიკური კონტეინერში.

ოპერაციის ბოლო სტადიას წარმოადგენს ილეო-ტრანსვერზო ანასტომოზის ფორმირება. განივი კოლინჯის და თეძოს ნაწლავის ტაკვებს ედებათ ბებკოკის მომჭერი, რის შემდეგაც ნაწლავის კედლების „გვერდი-გვერდთან" შეერთების მიზნით, ორ საწინააღმდეგო მხარეზე მათ ედებათ თითო საფიქსაციო სეროზულ-კუნთოვანი ნაკერი. სავარაუდო ანასტომოზის ერთ-ერთ კიდეში განივი კოლინჯის და თეძოს ნაწლავის მარყუჟებზე ერთმანეთის მიმდებარედ კეთდება ენტეროტომიული მიკროგანაკვეთები.

აღნიშნული განაკვეთებიდან ორივე ნაწლავის სანათურში იდგმება ხაზოვანი სტეპლერის ბრანშები და ფორმირდება „გვერდი-გვერდთან" ანასტომოზი.

ნაწლავის კედლებზე სტეპლერის ოპტიმალურად განთავსების შემთხვევაში ანასტომოზის ფორმირე - ბისთვის საკმარისია ერთი კარტრიჯის გამოყენება (სურათი 31-32).

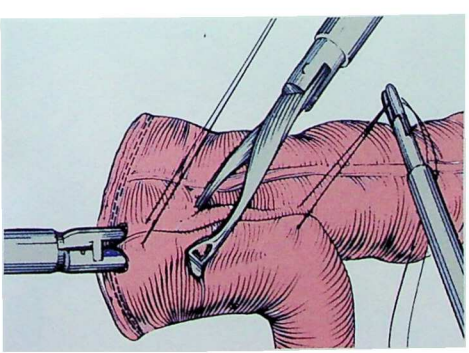

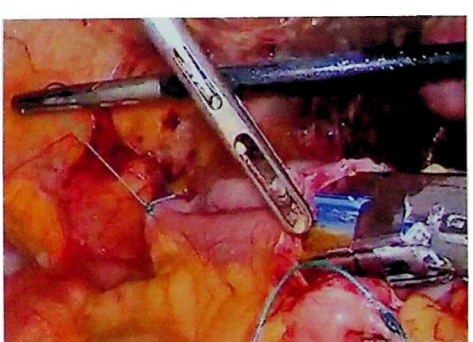

სურათი 33-34. ილეო-ტრანსვერზოანასტომოზის ფორმირების ეტაპები

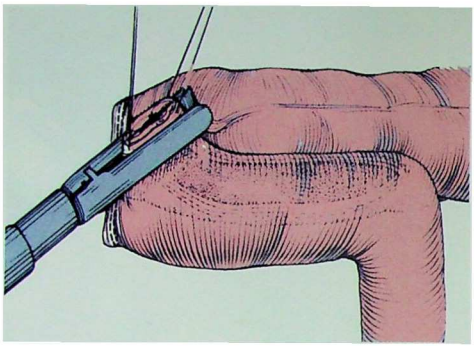

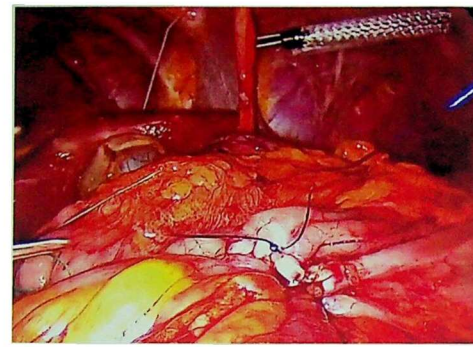

სურათი 35-36. ენტეროტომული განაკვეთების დახურვა საზოვანი სტეპლერით და ინტრაკორპორალური კერვით

ანასტომოზის ფორმირება ბოლოვდება ენტეროტომიული განაკვეთების ქვემოთ ანასტომოზის სანათურის დახურვით, რომელიც შეიძლება შესრულდეს ხაზოვანი სტეპლერით ან ინტრაკორპორული უწყვეტი ნაკერით (სურათი 33-34).

ანასტომოზის ფორმირების შემდეგ ერთ-ერთი ტროაკარული ჭრილობა ფართოვდება და ხორციელდება ჰერმეტულ კონტეინერში განთავსებული პრეპარატის გამოტანა. კოსმეტიკური ეფექტის შესანარჩუნებლად პრეპარატის ამოღება შესაძლებელია შესრულდეს მცირე ზომის ფანენშტეინის განაკვეთიდან. პრეპარატის ამოღების შემდეგ ჭრილობა იკერება, მუცლის ღრუ ინსუფლირდება და შემდეგ ირეცხება იზოტონური სსნარით. მსხვილი ნაწლავის მარჯვენა ნაწილის მოცილების ადგილას მუცლის უკანა კედელზე რჩება პარიეტული პერიტონეუმის ფურცლის დიდი დეფექტი, რომლის მედიალურ კიდეს წარმოადგენს გადაკვეთილი ასწვრივი კოლინჯის ჯორჯალი, ხოლო ლატერალურს – წვრილი ნაწლავის ჯორჯალი.

მეზენტერალური დეფექტი იხურება კლიპირებით ან ინტრაკორპორალური უწყვეტი ნაკერით. მარჯვენა გვერდითი ღარის დეფექტის აღდგენა აუცილებლობას არ წარმოადგენს (სურათი 35-36).

მუცლის ღრუს საკონტროლო რევიზიის და დრენირების შემდეგ ტროაკარული ჭრილობები იკერება კვან - ძოვანი ნაკერებით. პოსტოპერაციული თიაქრის პრევენციის მიზნით აუცილებელია 12 მმ-იანი ჭრილობის შრეობრივი დახურვა.

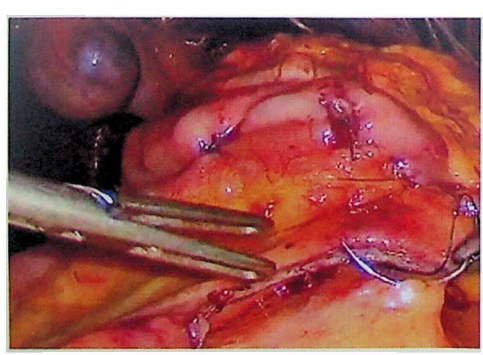

სურათი 37-38. მეზენტერული დეფექტის აღდგენა კლიპირებით და ინტრაკორპორული ნაკერით

ლაპაროსკოპული ჰემიკოლექტომიის აღწერილი მეთოდი, გარდა იმისა, რომ სრულად აკმაყოფილებს ონკოლოგიურ კრიტერიუმებს, ამასთანავე ამცირებს შარდსაწვეთის, მეზენტერული და გონადური სისხლძარღვების და მუცლის ღრუს სხვა ანატომიური სტრუქტურების იატროგენული დაზიანების რისკს.

ექსტრაკორპორალური მეთოდი. მარჯვენა ტროაკარული ჭრილობის გაფართოების შემდეგ სრულდება მსხვილი ნაწლავის ამოსაკვეთი მონაკვეთის გამოტანა. კეთილთვისებიანი პათოლოგიების შემთხვევაში მეზენტერული სისხლძარღვების გადაკვეთა და ნაწლავის სკელეტირება შესაძლებელია შესრულდეს ექსტრაკორპორალურად. ხაზოვანი სტეპლერით ხორციელდება ტრაქციის ქვეშ მყოფი თეძოს ნაწლავის და განივი კოლინჯის გადაკვეთა, რის შემდეგაც ილეო-ტრანსვერზო ანასტომოზი ფორმირდება ხაზოვანი სტეპლერებით ან ღია მეთოდით (სურათი 37-38, 39-40).

ფორმირებული ილეო-ტრანსვერზო ანასტომოზი ბრუნდება მუცლის ღრუში. ჭრილობის გაკერვის და ინსუფლირების შემდეგ ოპერაციის დასკვნითი ეტაპი სრულდება ზემოთ აღწერილი მეთოდის მსგავსად.

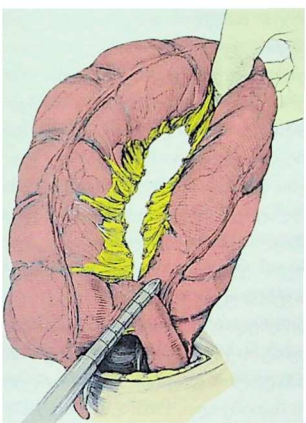



სურათი 39-40. თეძოს ნაწლავის ტერმინალური ნაწილის და განივი კოლინჯის გადაკვეთა ხაზოვანი სტეპლერით

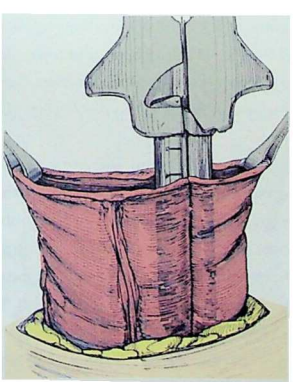



სურათი 41-42. ილეო-ტრანსვერზო ანასტომოზის ექსტრაკორპორალური ფორმირების ეტაპები

ლაპაროსკოპული მარცხენამხრივი კოლექტომია

თ. ჩართოლანი, დ. აბულამე

სიგმოიდური ნაწლავის რეზექცია. სიგმოიდური ნაწლავის იზოლირებული რეზექცია სრულდება სიმპტომური და გართულებული დივერტიკულიტების და სიგმის სიმსივნეების დროს. მეთოდი შეიძლება იყოს გამოყენებული დოლიხოსიგმის კორეგირებისთვის (W.D. Wong, S.D. Wexner, 2000; P.W. Geis et al, 1994).

სიგმოიდური ნაწლავი წარმოადგენს მსხვილი ნაწლავის მარცხენა ნახევრის ტერმინალური ნაწილის მობილურ მონაკვეთს. მისი სისხლმომარაგება ხორციელდება საკუთარი არტერიით, რომელიც წარმოადგენს ჯორჯლის ქვემო არტერიის (A. Mesenterica Inferior) ტოტს. ჯორჯლის ქვემო არტერია ზემო არტერიაზე წვრილია, გამოდის აორტის წინა ზედაპირიდან – თორმეტგოჯა ნაწლავის ქვედა ჰორიზონტალური ტოტიდან 1-3 სმ-ით დაბლა და ნაწილდება კოლინჯის მარცხენა ნახევარში. ჯორჯლის ქვემო არტერიის ტოტებს ეკუთვნის კოლინჯის მარცხენა, სიგმოიდური და სწორი ნაწლავის ზემო არტერიები.

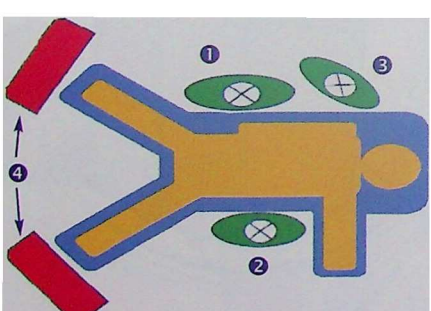

სურათი 1. ქირურგიული ბრიგადის განლაგება

კოლინჯის მარცხენა არტერია – A. Colica Sinistra წარმოადგენს ჯორჯლის ქვემო არტერიის პირველ ტოტს. იგი კვებავს განივი კოლინჯის მარცხენა ნახევარს და დასწვრივ კოლინჯს. სიგმოიდური ნაწლავის არტერია – A. Sigmoidea მეტწილ შემთხვევებში წარმოადგენს კენტ სისხლძარღვს, რომელიც სიგმოიდური კოლინჯის ჯორჯალში იყოფა სამ ტოტად და და კვებავს სიგმოიდურ ნაწლავს და რექტო-სიგმოიდურ კუთხეს.

აღნიშნული სისხლძარღვები ლოკალიზებულია სიგმოიდური ვენების მედიალურად და ზედა რექტალური ვენის უკან. ოპერაციის მსვლელობაში გასათვალისწინებელია A. Sigmoidea-ს ანატომიური ვარიაცია, როდესაც ის ქვემო ჯორჯლის არტერიას გამოეყოფა ორი ან სამი ტოტით და ქმნის მრავალ არტერიულ არკადებს (ალ. ნათიშვილი, 1965; S. Ayoub, 1978).

სწორი ნაწლავის ზემო არტერია - A. Rectalis Superior, რომელსაც აქვს საკუთარი ჯორჯალი (Mesorectum), წარმოადგენს ჯორჯლის ქვემო არტერიის ტერმინალურ ტოტს. ის განთავსებულია სწორი ნაწლავის საკუთარი ფასციის წინ რექტო-სიგმოიდურ კუთხეში, მიემართება ნაწლავის კედლის სიღრმეში და იყოფა მარჯვენა და მარცხენა ტოტებად, რომლებიც მცირე მენჯში ბოლოვდებიან ყრუდ.

გაუტკივარების არჩევის მეთოდს წარმოადგენს ზოგადი ენდოტრაქეალური ანესთეზია, კარდიომონიტორინგით და პერიფერიული სატურაციის მუდმივი კონტროლით. შესავალი ნარკოზის შემდეგ იდგმება ნაზოგასტრალური ზონდი და ფოლეის კათეტერი.

პაციენტი საოპერაციო მაგიდაზე წევს ზურგზე – ჰორიზონტალურ მდებარეობაში. საოპერაციო ბრიგადა თავსდება ე.წ. „ამერიკული" წესით: ქირურგი (1) და ასისტენტი (3) დგანან პაციენტისგან მარჯვნივ, პირველი ასისტენტი (2) – საპირისპირო მხარეს (სურათი 1).

პნევმოპერიტონეუმი (12-15 mmHg) იქმნება ვერეშის ნემსით ან Hasson-ის ღია მეთოდით. ლაპაროსკოპული სიგმექტომიის შესრულება შესაძლებელია მხოლოდ სამი ტროაკრით, მაგრამ დაავადების რთულ შემთხვევებში ან შემთხვევებში, როდესაც ქირურგს არ გააჩნია ამ ტექნიკის გამოყენების საკმარისი გამოცდილება, რეკომენდებულია ოთხი და მეტი ტროაკრის გამოყენება.

ცენტრალური ტროაკარი ლაპაროსკოპისთვის (1) თავსდება მარჯვენა მეზოგასტრიუმში თეძოს ზედა წვეტების შემაერთებელი ხაზი დონეზე. ძირითადი სამუშაო 12 მმ ორი ტროაკარი იდგმება: ერთი – მარჯვენა თეძოს ფოსოს ქვედა საპროექციო არეში (2), სოლო მეორე – შუა ხაზზე ჭიპიდან 1-3 სმ-ით მაღლა (3). მეოთხე ტროაკარი, რომელსაც მართავს პირველი ასისტენტი – მარცხენა პარაკოსტალურ არეში (4) (სურათი 2).

დიაგნოსტიკური ლაპაროსკოპიის შემდეგ პაციენტს ეძლევა ტრენდელენბურგის პოზიცია და საოპერაციო მაგიდა იხრება მარჯვნივ. ძირითადი აქცენტი გადადის კლინიკური დიაგნოზის დაზუსტებაზე. პირველ რიგში თვალიერდება ღვიძლი, დიდი ბადექონი და მსხვილი ნაწლავის ჯორჯალი მეტასტაზების შესაძლო არსებობის გამოსავლენად. შემდეგ ეტაპობრივად ვიზუალირდება მსხვილი ნაწლავი მის მთელ გაყოლებაზე, დგინდება პათოლოგიური კერის ზუსტი ლოკალიზაცია, მისი ჭეშმარიტი ზომები და გავრცელების ფართი. ფასდება როგორც პათოლოგიური მონაკვეთის მობილურობის და გამავლობის ხარისხი, ასევე, რეგიონალური ლიმფური კვანძების მდგომარეობა.

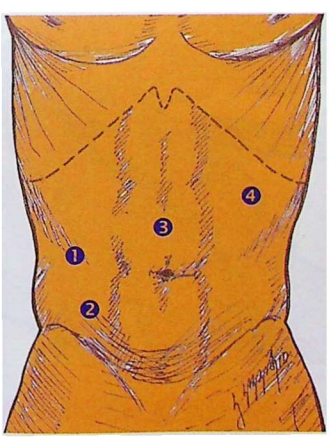

სურათი 2. ტროაკრების განთავსების წერტილები

ღია კოლექტომიის მსგავსად, ოპერაციის აღნიშნული ეტაპი შეიძლება შესრულდეს სიგმოიდური ნაწლავის ჯორჯლის როგორც ლატერალური, ასევე, მედიალური ზედაპირიდან. ლაპაროსკოპული ჩარევისას უპირატესობა აშკარად ენიჭება მედიალურ მიდგომას. პირველი ასისტენტი რბილ მომჭერს ადებს სიგმოიდური კოლინჯის ჯორჯალს და ახდენს მის წინა-ლატერალურ ტრაქციას. სიგმის ჯორჯლის დაჭიმვის ფონზე, ადვილად იდენტიფიცირდება პირველი ანატომიური ორიენტირები – აორტა და აორტის ბიფურკაცია. აორტის მოპულსირე კონტურები ადვილად ვიზუალირდება პერიტონეუმის ფურცლის ქვეშ (სურათი 3).

პერიტონეუმის ფურცლის დისექცია იწყება საკრალური პრომონტორიუმის წინ, მარცხენა თეძოს არტერიის კიდეზე და მიემართება ტრეიცის იოგის საპროექციო არისკენ. მეზოკოლონის დისექცია სრულდება ულტრაბგერითი სკალპელით ან მაღალი სიხშირის ელექტროქირურგიული ინსტრუმენტით, თუმცა, ნორმოსთენულ პაციენტებში, როდესაც ჯორჯლის კედელი თხელია, ბევრად მოსახერხებელია ამ ანატომიური სტრუქტურების განცალკევება მონოპოლარული მაკრატლით. პერიტონეუმის ფურცლის დისექცია ეტაპობრივად ღრმავდება, ხოლო ჯორჯლის მცირე კალიბრის სისხლძარღვები იკვეთება დაბალ (20-25 Wat.) მონოპოლარულ რეჟიმში (სურათი 4-5).

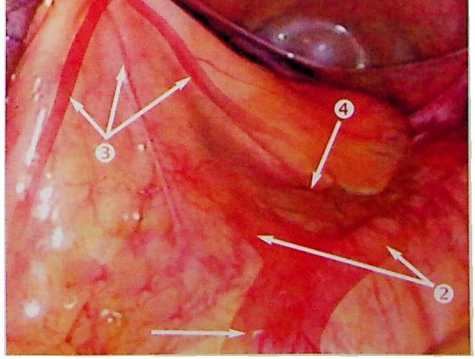

სურათი 3. საოპერაციო ველის ლაპაროსკოპული ხედი
1. აორტა; 2. თეძოს მარცხენა და მარჯვენა არტერიები;
3. მეზენტერული სისხლძარღვები; 4. პრომონტორიუმი

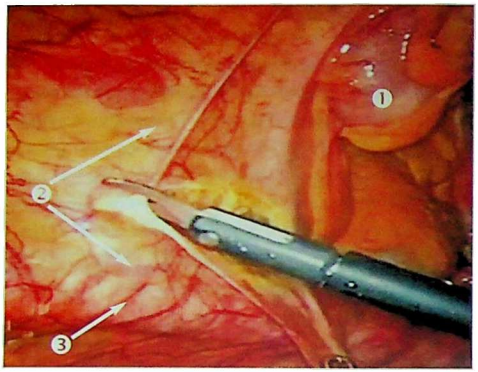

სურათი 4. 1.სიგმოიდური ნაწლავი; 2. მეზოსიგმა; 3. აორტის საპროექციო არე

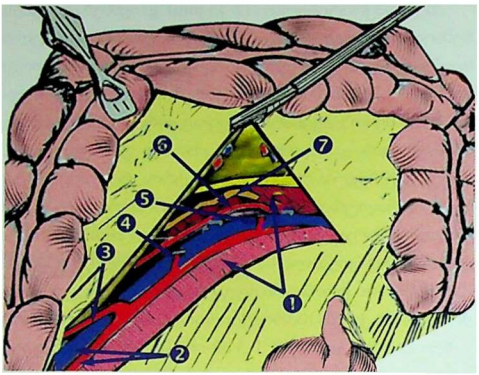

სურათი 6. 1. Toldt -ის ფასცია; 2. a.v. meseterica inferior; 3. a.v. colica sinistra; 4. a.v. sigmoidea; 5. a.v. rectalis superior; 6. გონადური სისხლძარღვები; 7. შარდსაწვეთი

რეგიონალური ლიმფური კვანძების პათოლოგიური ცვლილების დროს აუცილებელია რეტროპერიტონეალური ცხიმოვანი შემაერთებელი ქსოვილისგან და Toldt-ის ფასციისგან მეზოსიგმის ლიმფურ კვანძების განშრევება. მეზოსიგმის დისექცია თანდათან ღრმავდება და, კორექტული დისექციის შემთხვევაში, პირველ რიგში იდენტიფიცირდება ქვედა მეზენტერული სისხლძარღვები, რომლის ლატერალურად და შიგნით განთავსებულია აორტიდან გამომავალი გონადური სისხლძარღვები (A.V. Spermatica, A.V. Ovarica Interna) და შემდეგ – მარცხენა შარდსაწვეთი (სურათი 6).

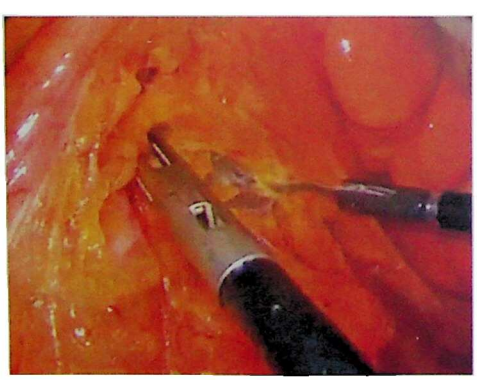

სურათი 5. მეზოსიგმის დისექცია

ოპერაციის ამ ეტაპზე განსაკუთრებული სიფრთხილეა საჭირო, ვინაიდან ღრმა დისექციით შესაძლოა მაგისტრალური სისხლძარღვების და საკრალური ნერვული წნულის დაზიანება. თუ მარცხენა შარდსაწვეთის იდენტიფიცირება არ ხერხდება, რეკომენდებულია მეზოსიგმის ლატერალური დისექციის შესრულება, რაც მარცხენა შარდსაწვეთის პროქსიმალური ნაწილის მარტივად მიგნების საშუალებას იძლევა (სურათი 7).

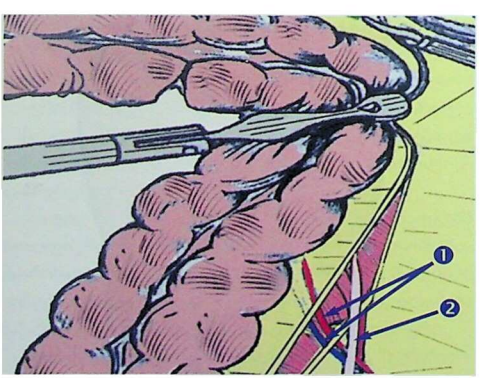

სურათი 7. მარცხენა ლატერალური ღარის დისექცია
1. თეძოს მარცხენა არტერია და ვენა;
2. მარცხენა შარდსაწვეთი

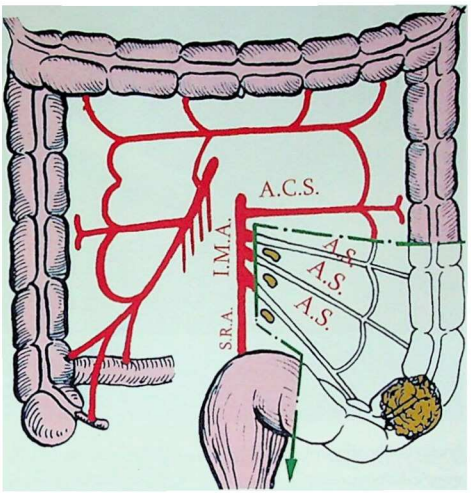

სურათი 8. სიგმოიდური ნაწლავის რეზექცია
(მონიშნულია სარეზექციო უბანი)
1. IMA - ჯორჯლის ქვემო არტერია;
2. ACS - კოლინჯის მარცხენა არტერია;
3. AS - სიგმური ნაწლავის არტერიის ტოტები;
4. SRA - სწორი ნაწლავის ზედა არტერია

სიგმოიდური ნაწლავის სეგმენტური რეზექციისას იკვეთება მხოლოდ სიგმოიდური კოლინჯის არტერია და ვენა, ვინაიდან მრავალმა კვლევამ დაადასტურა, რომ კეთილთვისებიანი პათოლოგიების შემთხვევაში კოლინჯის მარცხენა და სწორი ნაწლავის ზედა არტერიის შენარჩუნება ბევრად აუმჯობესებს ოპერაციული მკურნალობის ახლო თუ შორეული შედეგებს (Y. Adachi et al, 2000) (სურათი 8).

სიგმოიდური კოლინჯის სისხლძარღვების მრავალტოტიანი (2 ან 3 ტოტი) ანატომიური ვარიაციის შემთხვევაში მათი გადაკვეთა ხდება თეთრკარტროჯიანი სტეპლერით A. Coloca Sinistra-ს დისტალურად, ხოლო თუ სიგმოიდური კოლინჯის სისხლძარღვები ქვემო ჯორჯლის არტერიას გამოეყოფა კენტი ტოტის სახით, შესაძლებელია ჯორჯლის ამ სეგმენტის გადაკვეთა მაღალი ლიგირების შემდეგ (სურათი 9).

სისხლძარღვების გადაკვეთის შემდეგ გრძელდება დისექცია Toldt-ის ფასციასა და მეზოსიგმას შორის ამ უკანასკნელის ლატერალური ფურცლის გაყოლებით. აღნიშნული არე, როგორც წესი, ავასკულარულია და რეტროსიგმოიდური ფანჯრის ფორმირება სირთულეს არ წარმოადგენს. დისექციის ფართი მოიცავს დასწრიჯი კოლინჯის ჯორჯლის ტერმინალურ და მეზორექტუმის პროქსიმალურ მონაკვეთებს (სურათი 10).

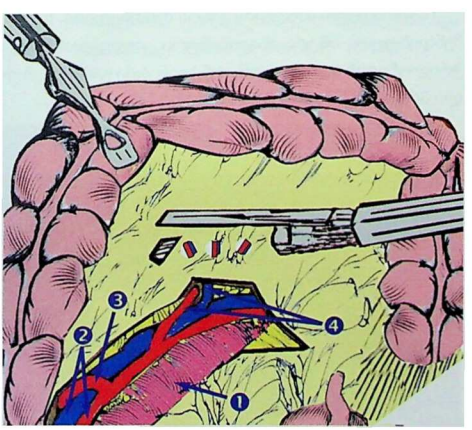

სურათი 9. სიგმოიდური სისხლძარღვების გადაკვეთა
1. Toldt -ის ფასცია;
2. A. et V. Meseterica Inferior;
3. A. et V. Colica Sinistra;
4. A. et V. Sigmoidea

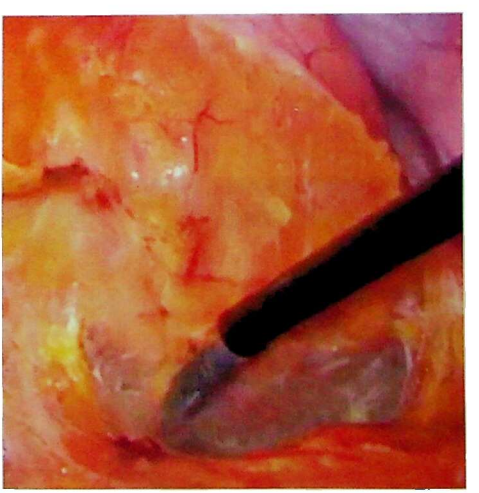

სურათი 10. რექტო-სიგმოიდური კუთხის მობილიზება
მონოკაუტერული ინსტრუმენტით

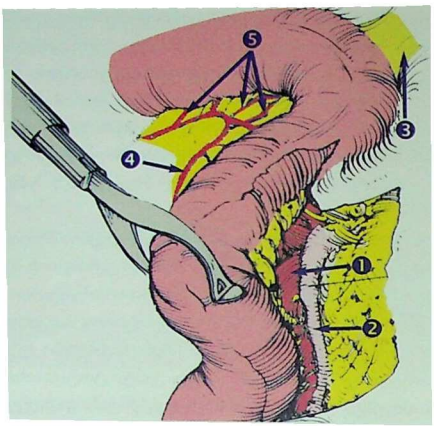

სურათი 11. მეზოსიგმაში ფორმირებული ფანჯარა
1. Toldt -ის ფასცია; 2. შარდსაწვეთი; 3. ელენთა-კოლინჯის იოგი; 4. A. Colica Sinistra; 5. A. Marginalis

სურათი 13

სიგმოიდური კოლინჯის ჯორჯლის მედიალური დისექციის დასრულების შემდეგ, ხორციელდება მეზოსიგმის ქვედა მედიალური ტრაქცია და მარცხენა გვერდით ღარში ჯორჯლის კედლის ამყოლი პერიტონეუმის ფურცლის გადაკვეთა (სურათი 11).

სიგმოიდური კოლინჯის სრული გამოყოფის შემდეგ საბოლოოდ ზუსტდება რეზექციის დისტალური და პროქსიმალური საზღვრები, რისთვისაც ხშირად გამოიყენება ინტრაოპერაციული კოლონოსკოპია. ავთვისებიანი სიმსივნეების შემთხვევაში, რეზექციის ტერმინალური საზღვარი პათოლოგიის კერიდან დაშორებული უნდა იყოს სულ მცირე – ხუთი სანტიმეტრით, ხოლო პროქსიმალური – ათი სანტიმეტრით (სურათი 12-13).

ჰემოსტაზის შემდეგ ლურჯკარტრიჯიანი ხაზოვანი სტეპლერებით ხორციელდება ტრაქციის ქვეშ მყოფი სიგმოიდური კოლინჯის ტერმინალური ნაწილის გადაკვეთა, რის შემდეგაც მარცხენა თეძოს ფოსოს არეში ფორმირებული ჭრილობიდან გარეთ გამოქვთ გადაკვეთილი სიგმოიდური ნაწლავის მომტანი მარყუჟი.

სიგმოიდური ნაწლავის კიბოს შემთხვევაში, რეკომენდებულია ინტრა-აბდომინური კოლექტომია და ჭრილობიდან პლასტიკურ კონტეინერში განთავსებული პრეპარატის გამოტანა (სურათი 14).

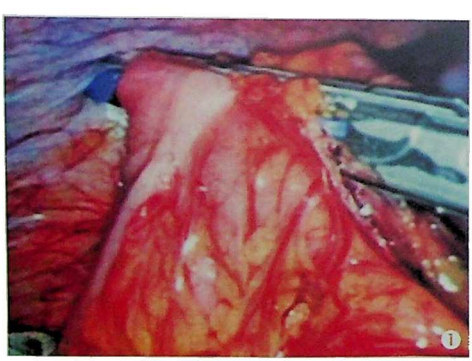

სურათი 12

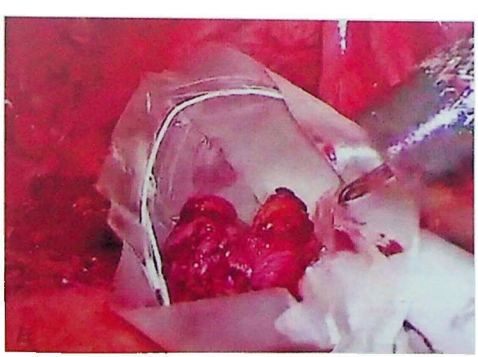

სურათი 14. პრეპარატის კონტრინერში განთავსება

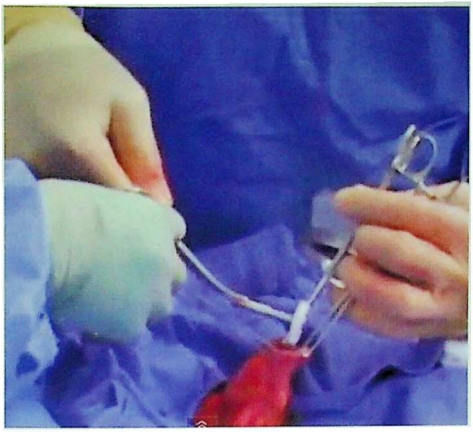

სურათი 15-16. ტაკვის ექსტრაკორპოროლარული ფორმირების ეტაპები

სიგმოიდური ნაწლავის პროქსიმალური ნაწილის სკელეტირების შემდეგ ნაწლავი იკვეთება და მის სანათურში ქისისებრი ნაკერით ფიქსირდება ცირკულარული სტეპლერის ღუზა (სურათი 15-16). სიგმოიდური ნაწლავის პროქსიმალური ტაკვი ბრუნდება მუცლის ღრუში. ჭრილობის გაკერვის და ინსუფლირების შემდეგ სწორ ნაწლავში იდგმება შესაბამისი ზომის (სულ მცირე 29 მმ დიამეტრის) ცირკულარული სტეპლერი და ფორმირდება ანასტომოზი (სურათი 17-18-19).

ოპერაციის დასკვნით ეტაპს წარმოადგენს ანასტომოზის ჰერმეტულობის გაკონტროლება აიროვანი ან კონტრასტული ტესტით.

მუცლის ღრუს საკონტროლო რევიზიის და მცირე მენჯის დრენირების შემდეგ ტროკარული ჭრილობები იკერება კვანძოვანი ნაკერებით.

პოსტოპერაციული თრომბოზის პრევენციის მიზნით, აუცილებელია 12 მმ-იანი ჭრილობის შრეობრივი დახურვა.

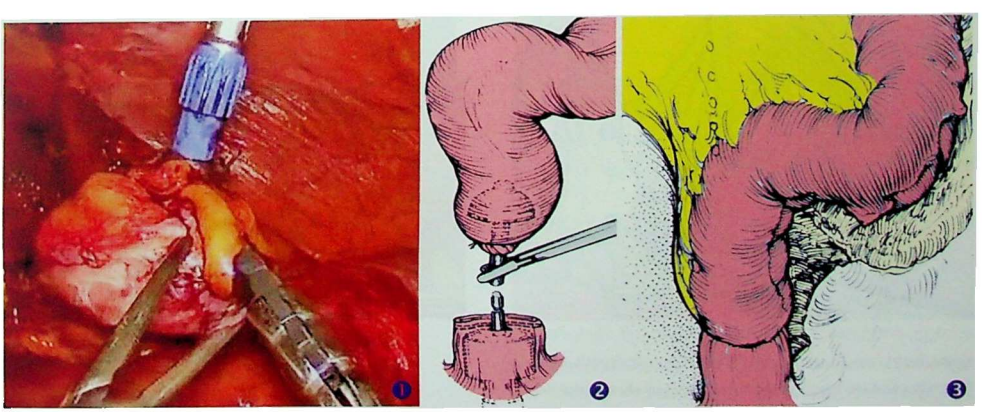

სურათი 17-18-19. ცირკულარული სტეპლერით ანასტომოზის ფორმირების ეტაპები

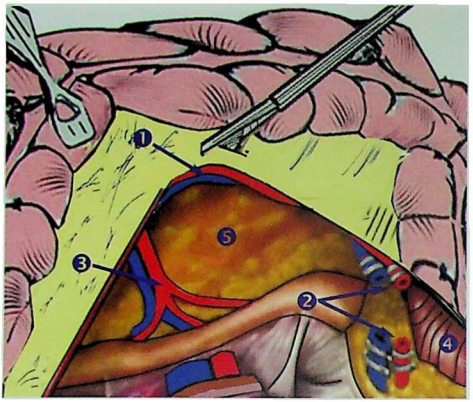

სურათი 20. 1. A. et V. Meseterica Inferior; 2. A. et V. Rectalis Superior; 3. A. et V. Sigmoidea; 4. სწორი ნაწლავის წინა კედელი. 5. მეზოსიგმის დორზალური ზედაპირი

სწორი ნაწლავის წინა რეზექცია. სიგმოიდური კოლინჯის დისტალური ნაწილის სიმსივნის შემთხვევაში რეზექციის უბანი ვრცელდება სწორი ნაწლავის ზედა ამპულარულ ნაწილზე და A. et V. Mesenterica Inferior იკვეთება მეზენტერიალური სისხლძარღვების მობილიზების ეტაპზე, კოლინჯის მარცხენა არტერიის გამოყოფის დისტალურად. ასევე, რექტო-სიგმოიდური კუთხის დისექციის პროცესში იდენტიფიცირდება და იკვეთება სწორი ნაწლავის ზედა არტერია, რომელიც, როგორც ცნობილია, წარმოადგენს ქვემო მეზენტერიალური სისხლძარღვის ბოლო დისტალურ ტოტს (სურათი 20).

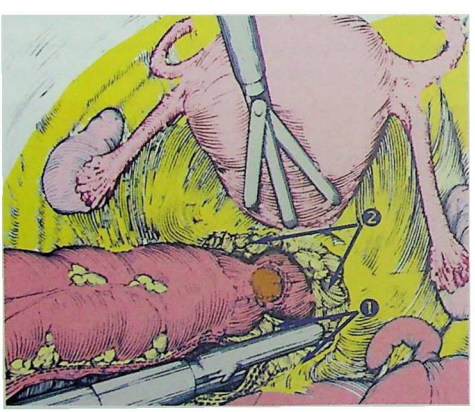

სურათი 21. Mezorectum გადაკვეთა საზოვანი სტეპლერით 1. სწორი ნაწლავის ჯორჯალი; 2. დუგლასის ფოსოში (Excavatio Rectovesicalis) გადაკვეთილი პერიტონეუმის ფურცლის კიდეები

სწორი ნაწლავის კედლის პერიტონეუმის ფურცლის დუგლასის ფოსოში გადასვლის დონეზე პერიტონეუმის ფურცელი იკვეთება ოვალურად და ნაწლავის წინა კედელი შრევდება მიმდებარე ფაშარი შემაერთებელი ქსოვილისგან. სწორი ნაწლავის ამპულარული ნაწილის გამოყოფის შემდეგ საზოვანი სტეპლერით ან ელექტროქირურგიული იარაღით იკვეთება საკუთრივ ჯორჯალი, რომელიც მეზოსიგმის დისტალური ბოლოს გაგრძელებას წარმოადგენს. რექტოსიგმოიდური ფანჯრის ფორმირება გრძელდება სწორი ნაწლავის უკანა კედელ - სა და პარასაკრალურ ფასციას შორის. სწორი ნაწლავის გვერდითი იოგების გადაკვეთის შემდეგ დგინდება რეზექციის დისტალური საზღვარი (სურათი 21-22).

რექტო-სიგმოიდური კუთხის და სწორი ნაწლავის ამპულარული მონაკვეთის გამოყოფის ე.წ. „ცილინდრული" მობილიზაციის შემდეგ (სურათი 23-24) მარჯვენა სამუშაო ტროაკარიდან შეტანილი ლურჯკარტრიჯიანი საზოვანი სტეპლერით სორციელდება სწორი ნაწლავის გადაკვეთა რექტო-ამპულარულ დონეზე. ოპერაციის შემდგომი ეტაპები ზემოთ აღწერილი ტექნიკის სრულ ანალოგს წარმოადგენს.

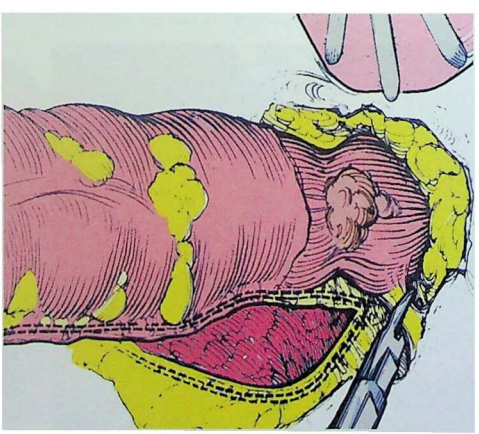

სურათი 22. სწორი ნაწლავის გვერდითი იოგების გადაკვეთა

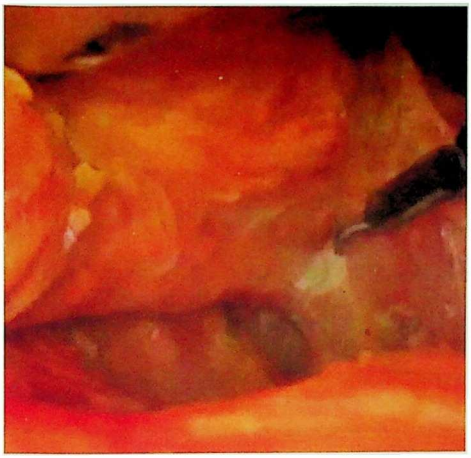

სურათი 23-24. სწორი ნაწლავის და ამპულარული მონაკვეთის ე.წ. „ცილინდრული" მობილიზაციის ეტაპები

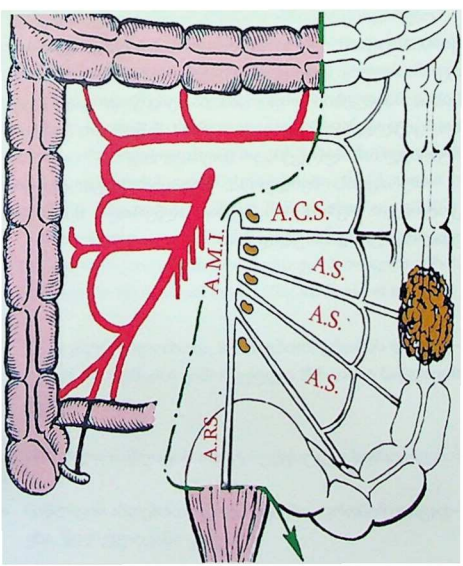

სურათი 25. მარცხენამხრივი ჰემიკოლექტომია
(მონიშნულია სარეზექციო უბანი)
1. IMA - ჯორჯლის ქვემო არტერია;
2. ACS - კოლინჯის მარცხენა არტერია;
3. AS - სიგმური ნაწლავის არტერიის ტოტები;
4. SRA - სწორი ნაწლავის ზედა არტერია

მარცხენამხრივი ჰემიკოლექტომია. მარცხენამხრივი ჰემიკოლექტომიით (სურათი 25) ოპერაციის გაგრძელების შემთხვევაში პაციენტს ეძლევა ანტი-ტრენდელენბურგის პოზიცია. დასწვრივ კოლინჯს ედება ბუმკოკის ელასტიური მომჭერი და ხორციელდება ელენთის კუთხის წინა ლატერალური ტრაქცია.

სიგმოიდური კოლინჯის ჯორჯლის გადაკვეთილი მედიალური კიდის ტრაქციის ფონზე, სიგმოიდური სისხლძარღვების ტაკვის და A. et V. Colica Sinistra-ს პროქსიმალურად მობილიზდება ჯორჯლის ქვემო ვენა და არტერია.

აღნიშნული სისხლძარღვების გადაკვეთა შესაძლებელია როგორც უკანა რეტროპერიტონული, ასევე წინა მიდგომით. იმ შემთხვევაში, როდესაც A. et V. Sigmoidea უკვე გადაკვეთილია, შესაძლებელია იზოლირებულად გადაიკვეთოს A. et V. colica sinistra (სურათი 26-27).

ჯორჯლის ქვემო სისხლძარღვების გადაკვეთის შემდეგ იწყება განივი კოლინჯის ჯორჯლის გადაკვეთა. მისი დისექციის პროცესში კოლინჯის შუა არტერიის ძირითადი ტოტი შეძლებისდაგვარად ნარჩუნდება, იკვეთება მხოლოდ მისი რამოდენიმე წვრილი ტოტი.

მარცხენა მეზენტერული სისხლძარღვების კვეთის შემდეგ მარცხენა გვერდითი ღარის დისექცია ფართოვდება ელენთის ნაკეცამდე, რის შემდეგ ბიპოლარული ან ულტრაბგერითი ინსტრუმენტით იკვეთება ელენთა-კოლინჯის იოგი და კუჭ-კოლინჯის იოგი (სურათი 28).

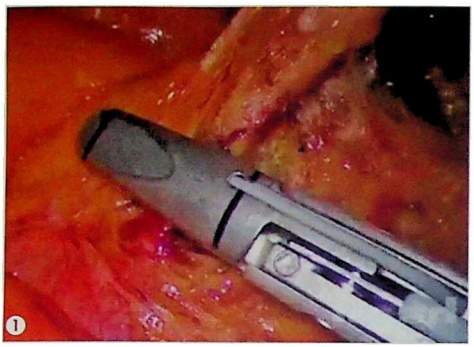

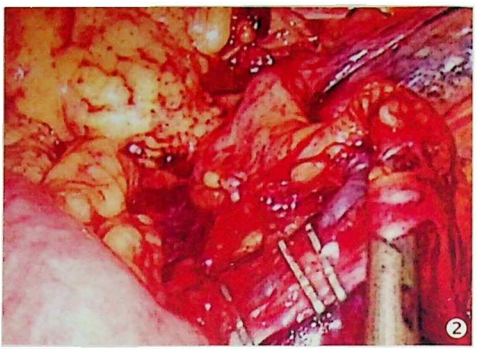

სურათი 26-27. 1. ფაშვის ქვემო არტერიის გადაკვეთა; 2. კოლინჯის მარცხენა სისხლძარღვების კლიპირება

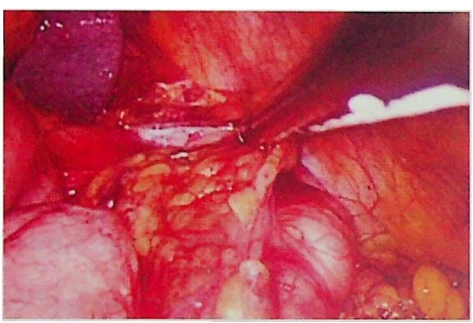

სურათი 28. ელენთა-კოლინჯის იოგის გადაკვეთა

დაჭიმვისაგან თავისუფალი რექტო-ტრანსვერზო ანასტომოზის უზრუნველყოფის მიზნით, რეკომენდებულია კუჭ-კოლინჯის იოგის დისექცია მის მთელ გაყოლებაზე და ღვიძლ-კოლინჯის იოგის გადაკვეთა.

ოპერაციის აღნიშნული ეტაპი გოლოვდება რეზექ - ციის პროქსიმალური ნაწილის – განივი კოლინჯის ტერმინალური მონაკვეთის სკელეტირებით. კიდოვანი სისხლძარღვების ლიგირება და შემდგომი გადაკვეთა ხორციელდება იმ გათვლით, რომ ნაწლავის შესანარჩუნებელ ნაწილს კვება არ მოეშალოს.

ოპერაციის შემდგომი ეტაპები სიგმოიდური კოლინჯის რეზექციის ზემოთ აღწერილი მეთოდის ანალოგიურად სრულდება.

ხელოვნური ყითის ფორმირება - Hartmann-ის ოპერაცია

თ. ჩართოლანი, მ. კილაძე

არაბუნებრივი ყითა (anus praetenaturalis) კოლინჯის ერთლულიანი ფისტულაა რომლის საშუალებითაც ნაწლავის მთელი შიგთავსი გარეთ გამოდის.

ხელოვნური ყითის ფორმირება პირველად აღწერა ფრანგმა ქირურგმა Henry Hartmann-მა 1923 წელს, რომელმაც აღნიშნული ოპერაცია შეასრულა სიგმოიდური ნაწლავის ობსტრუქციული სიმსივნით გამოწვეული ნაწლავთა მწვავე გაუვალობის გამო.

ოპერაციების უმეტესობა კეთდება ურგენტულ შემთხვევებში (მსხვილი ნაწლავის დივეტიკულის ან სიმსივნის პერფორაცია, მწვავე ობსტრუქციული გაუვალობა, კოლინჯის იატროგენური დაზიანება და სხვა), როდესაც რადიკალური ოპერაციის ჩატარება პაციენტის სიცოცხლისთვის საფრთხეს წარმოადგენს (A. Dixon et al, 1990; S. Albarran et al, 2004; T. Schmelzer et al, 2007).

ხელოვნური ყითის ან მსხვილი ნაწლავის ფისტულის ფორმირება ნაჩვენებია შემდეგი პათოლოგიების შემთხვევაში (D.C. Desai et al, 1998; M. Shein et al, 1988):

- **დივერტიკულოზით, სიმსივნით, კრონის დაავადებით ან იშემიით გამოწვეული მსხვილი ნაწლავის პერფორაცია;**
- **მსხვილი ნაწლავის ობსტრუქციული სიმსივნეები;**
- **ნაწლავის ანთებითი დაავადებები - კრონის დაავადება, წყლულოვანი კოლიტი.**

ამგვარად, ჰარტმანის ოპერაციის ჩვენების სპეციფიკიდან გამომდინარე, ხელოვნური ყითის ლაპაროსკოპული მეთოდით ფორმირება მოითხოვს პაციენტთა მკაცრ სელექციირებას მათი ძირითადი დაავადების, თანმხლები დაავადებების არსებობის და ა.შ. მიხედვით.

ოპერაციის ტექნიკა

არაბუნებრივი ყითა შეიძლება შეიქმნას კოლინჯის ყველა ნაწილზე, თუმცა უფრო ხშირად მას ქმნიან სიგმოიდურ კოლინჯზე. ოპერაციის კლასიკური ვარიანტი გულისხმობს პათოლოგიური მონაკვეთის რეზეცირებას, პროქსიმალური კოლოსტომის ფორმირებას და რექტალური ტაკის დახურვას. თუმცა ინოპერაბელურ შემთხვევებში ოპერაცია შემოიფარგლება კოლოსტომის ან ნაწლავის ფისტულის შექმნით.

გაუტკივარების არჩევის მეთოდს წარმოადგენს ზოგადი ენდოტრაქეალური ანესთეზია.

პაციენტი საოპერაციო მაგიდაზე წევს ზურგზე და ეძლევა ე.წ. მოდიფიცირებული ლითოტომიის პოზიცია – ქვედა კიდურები მენჯ-ბარძაყისა და მუხლის სახსრებში ოდნავ მოხრილია, ბარძაყები – განზიდული.

აღნიშნული პოზიცია მნიშვნელოვანია შემდეგი ფაქტორების გამო:

- საშუალებას იძლევა ტრანსანალურად შეყვანილი იქნეს ცირკულარული სტეპლერი, თუ ქირურგი გადაწყვეტს პირველადი ანასტომოზის დადებას;
- შესაძლებლობას იძლევა შესრულდეს ინტრაოპერაციული კოლონოსკოპია, რაც ხშირად გამოიყენება ნაწლავის სარეზექციო სეგმენტის ზუსტი საზღვრების დასადგენად;
- საჭიროების შემთხვევაში, მეორე ასისტენტის შეიძლება განთავსდეს პაციენტის ფეხებს შორის.

ოპერაციის შესრულების კლასიკური ვარიანტი მოითხოვს ორი მონიტორის გამოყენებას: ქირურგი და ასისტენტი დგანან პაციენტისგან მარჯვნივ, ხოლო პირველი ასისტენტი საპირისპირო მხარეს (სურათი 1).

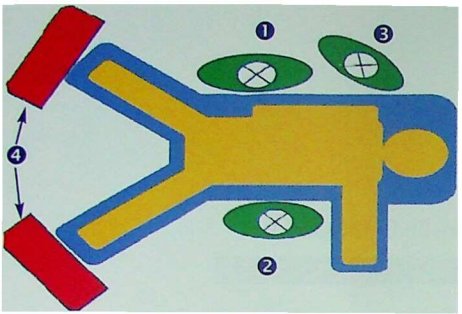

სურათი 1. ქირურგიული ბრიგადის განლაგების „ამერიკული" წესი: 1. ოპერატორი; 2. პირველი ასისტენტი; 3. მეორე ასისტენტი; 4. მონიტორები

პნევმოპერიტონეუმი (12-15 mmHg) იქმნება ვერეშის ნემსით ან Hasson-ის ღია მეთოდით, თუმცა უპირატესობა ენიჭება ამ უკანასკნელს. ვინაიდან ამ ტიპის ოპერაციები ძირითადად სრულდება მარცხენა კოლინჯის – მეტად სიგმოიდური ნაწლავის მწვავე პათოლოგიის დროს, ტროაკრების განლაგება წინა თავში აღწერილი წესის ანალოგიურია (სურათი 2).

პირველი 10 მმ ტროაკარი ლაპაროსკოპისთვის თავსდება მარჯვენა მეზოგასტრიუმში თეძოს ზედა წვეტების შემაერთებელი ხაზი დონეზე. ძირითადი სამუშაო 12 მმ ტროაკრები 5 და 10 მმ-იანი გადამყვანებით იდგმება მარჯვენა თეძოს ფოსოს საპროექციო არეში და შუა ხაზზე ჭიპიდან 1-3 სმ-ით მაღლა. მეოთხე 5 მმ ტროაკარი – მარცხენა პარაკოსტალურ არეში.

დიაგნოსტიკური ლაპაროსკოპიის შემდეგ პაციენტს ეძლევა ტრენდელენბურგის პოზიცია და საოპერაციო მაგიდა იხრება მარჯვნივ. პირველ რიგში ზუსტდება კლინიკური დიაგნოზი – თვალიერდება ღვიძლი, დიდი ბადექონი და მსხვილი ნაწლავის ჯორჯალი მეტასტაზების შესაძლო არსებობაზე. შემდეგ ეტაპობრივად ვიზუალირდება მსხვილი ნაწლავი მის მთელ გაყოლებაზე, დგინდება პათოლოგიური კერის ზუსტი ლოკალიზაცია. ჩვენების შემთხვევაში წარმოებს მუცლის ღრუს ირიგაცია-სანაცია, შეხორცებების გათიშვა და საეჭვო უბნიდან ბიოფსიური მასალის აღება.

ოპერაციის პირველი ეტაპი – სიგმოიდური ნაწლავის მობილიზაცია – შეიძლება დაიწყოს სიგმური ნაწლავის ჯორჯლის როგორც ლატერალური, ასევე მედიალური ზედაპირიდან. ქირურგი რბილ მომჭერს ადებს სიგმოიდური კოლინჯის დისტალურ ნაწილს, ხოლო ასისტენტი პროქსიმალურ მონაკვეთს და სრულდება ნაწლავის მედიალური ტრაქცია, რაც უზრუნველყოფს მარცხენა გვერდით ღარში ჯორჯლის კედლის ამყოლი პერიტონეუმის ფურცლის დისექციის გაადვილებას.

ამ უკანასკნელის დისექცია იწყება რექტოსიგმოიდური კუთხიდან და Toldt-ის თეთრი ხაზის გაყოლებით მიემართება ელენთა-კოლინჯის იოგისკენ. იმ შემთხვევაში, თუ დაჭიმვისაგან თავისუფალი სტომის ფორმირებისთვის ნაწლავის მობილურობა არასაკმარისია, იკვეთება ელენთა-კოლინჯის და კუჭ-კოლინჯის იოგები (სურათი 3).

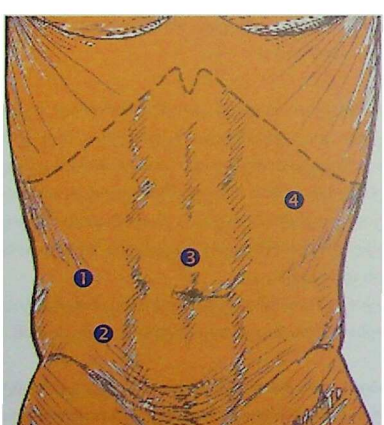

სურათი 2. ტროაკარების განლაგება

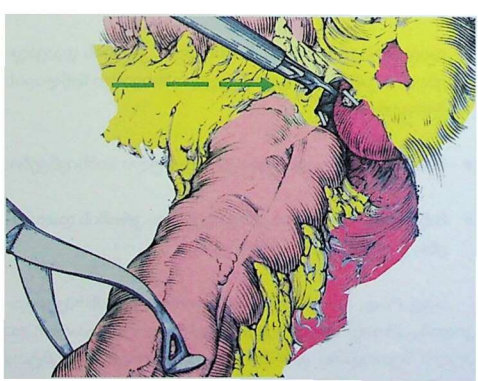

სურათი 3. ელენთა-კოლინჯის იოგის გადაკვეთა

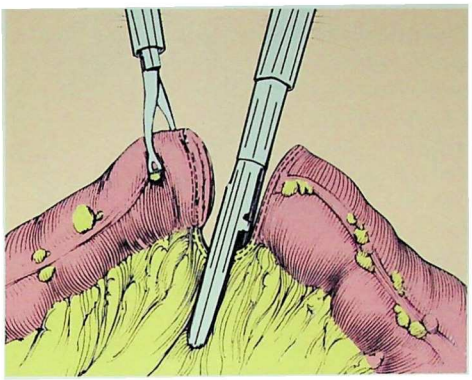

სურათი 4. მსხვილი ნაწლავის საკუთარი ჯორჯლის გადაკვეთა ხაზოვანი სტეპლერით

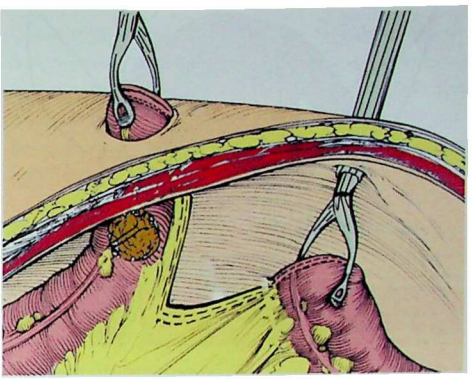

სურათი 6. მსხვილი ნაწლავის მომტანი მუხლის ექსტრაქცია მიკროლაპაროტომულ ჭრილობაში

სიგმოიდური ნაწლავის სრულყოფილი მობილიზაციის შემდეგ ნაწლავის კედლთან ახლოს ხორციელდება მეზენტერიალური სისხლძარღვების (a.v. sigmoidea) გადაკვეთა ლიგირებით ან ხაზოვანი სტეპლერით (გამონაკლისს წარმოადგენს ონკოლოგიური პათოლოგია). მას შემდეგ, რაც საბოლოოდ დასუსტდება რეზექციის დისტალური და პროქსიმალური საზღვრები, ფორმირდება რეტრო-კოლიკური ფანჯარა და ტრაქციის ქვეშ მყოფი სიგმოიდური ნაწლავის დისტალური ნაწილი იკვეთება საზოვანი სტეპლერით (სურათი 4).

მარცხენა თეძოს ფოსოს არეში კანსაფარველზე ფორმირდება 3-4 სმ დიამეტრის წრიული ფორმის ჭრილობა, რის შემდეგაც მუცლის ღრუ იხსნება მაკბურნეის ტიპის ცვალებადი განაკვეთით (სურათი 5).

მუცლის კედლის ქსოვილების ინფიცირების პროფილაქტიკის მიზნით პერიტონეუმის კიდეები კანქოვანი ან უწყვეტი ნაკერით კანს ეკერება, რაც უზრუნველყოფს მათ საიმედო იზოლაციას ნაწლავის შიგთავსისგან.

ჭრილობაში მსხვილი ნაწლაეის მომტანი მუხლის ექსტრაქციის შემდეგ (სურათი 6) ხორციელდება მისი საბოლოო მობილიზება, პათოლოგიური უბნის რეზეცირება და ნაწლავის ტერმინალური კიდის სრულყოფილი მობილიზება.

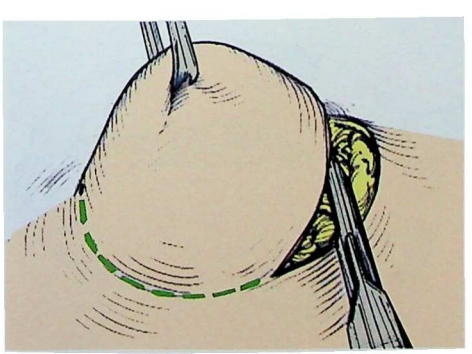

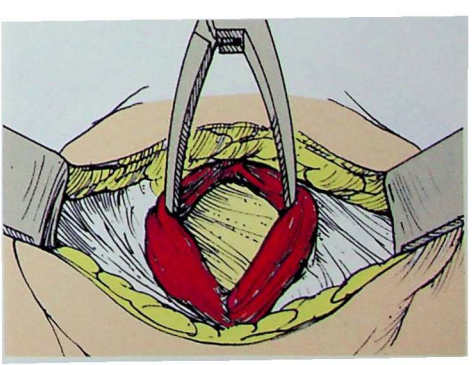

სურათი 5. მიკროლაპაროტომული ჭრილობის ფორმირების ეტაპები

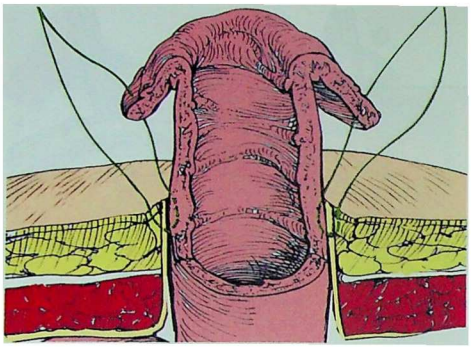

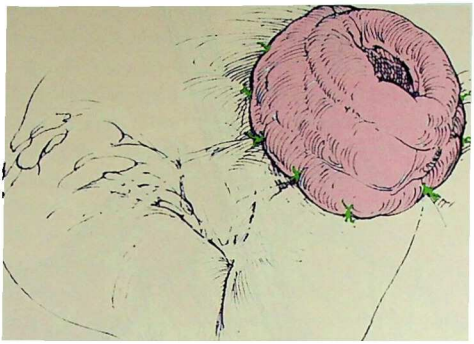

სურათი -7. ნაწლავის კედლის ფიქსირების და ერთლულიანი სტომის ფორმირების ეტეპები

სიგმოიდური ნაწლავის კიბოს შემთხვევაში, სიმსივნური უჯრედების დისემინაციის პროფილაქტიკის მიზნით, რეკომენდებულია ინტრააბდომინურ კოლექტომია და ჭრილობიდან პლასტიკურ კონტეინერში განთავსებული პრეპარატის გამოტანა.

მას შემდეგ, რაც მსხვილი ნაწლავის მომტანი მუხლს ჭრილობაში მიეცემა საჭირო პოზიცია, ნაწლავის კედელი სერომუსკულარული კვანძოვანი ნაკერებით ფიქსირდება ჭრილობის კიდეებზე. მუცლის ღრუს სრული ჰერმეტიზმის მიზნით, ნაკერები ედება 1 სმ-ის ინტერვალით (სურათი 7).

იმ შემთხვევებში, როცა ნაწლავის დაუყოვნებელი დაცლა შიგთავსისგან არ არის აუცილებელი, სასურველია ჭრილობაში ამოკერებული ნაწლავის გასსნის 2-3 დღით გადადება, რაც სავსებით საკმარისია ჭრილობაში ამოკერებული ნაწლავის კედლის პერიტონეუმის ღრუსგან სრული იზოლაციისათვის.

როდესაც ამა თუ იმ მიზეზით იგეგმება ორლულიანი კოლოსტომის შექმნა, ხდება ნაწლავის მარყუჟის ჯორჯლითურთ ჭრილობაში ექსტრაქცია. ნაწლავის მომტანი და წამღები მონაკვეთები ერთმანეთს ეკერება სერო-მუსკულარული კვანძოვანი ნაკერებით, რის შემდეგაც ერთმანეთთან დაკავშირებული ორივე მუხლი კვანძოვანი ნაკერებით უფიქსირდება კედლისეულ პერიტონეუმს, რომელიც წინასწარ კანზე იყო მიკერებული. მუცლის კედელზე ნაწლავის მიკერებისას მარყუჟის ფიქსაციის მიზნით მომტანი და გამტანი მუხლების უკან ჯორჯალში დროებით ტარდება პლასტიკური მილი.

ოპერაციის დასასრულს ან ოპერაციიდან 2-3 დღის შემდეგ ჭრილობაში ამოკერებული ნაწლავის მარყუჟი გრძლივი მიმართულებით იკვეთება (სურათი 8).

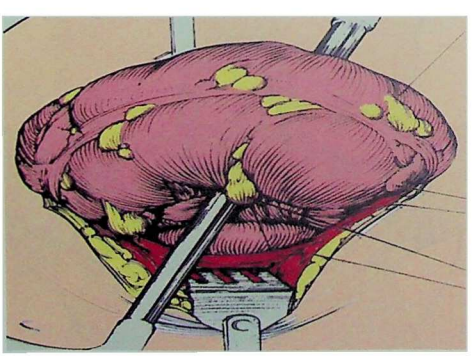

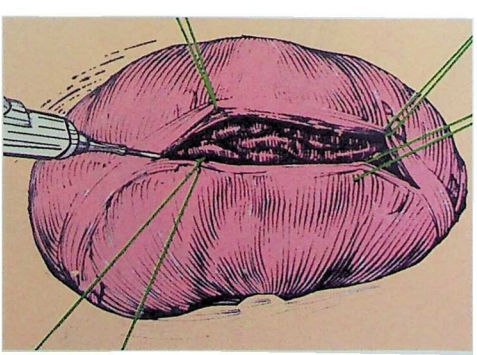

სურათი 8.

დროებითი ყითის დახურვა (რე-ჰარტმანის ოპერაცია). დროებითი ყითის დახურვა განეკუთვნება მაღალი რისკის ოპერაციათა ნუსხას – რიგ ავტორთა მონაცემებით ლეტალობის მაჩვენებელი აღწევს 10%-ს, ანასტომოზის უკმარისობა აღინიშნება შემთხვევათა 15%-ში, ხოლო გართულებათა საერთო რაოდენობა მერყეობს 30-40%-მდე (N. Pearce et al, 1992; S. Slawki et al, 2007).

მცირეინვაზიური მეთოდების დანერგვამ აშკარად გააუმჯობესა აღნიშნული მაჩვენებლები (ლეტალობა 0-4%, გართულებები 10-20%).

მრავალმა რანდომიზებულმა კვლევამ დაადასტურა, რომ ლაპაროსკოპული მეთოდის გამოყენების შემდეგ მნიშვნელოვნად მცირდება გართულებების მაჩვენებელი, ინტრაოპერაციული სისხლის დანაკარგი და სტაციონარში დაყოვნების დრო (M. Rosen et al, 2005; C. Roque-Castellano et al, 2007; M. Siddiqui et al, 2009; T. Gorey et al, 1993).

წინასაოპერაციო პერიოდში აუცილებელია ისეთი სპეციფიკური ხასიათის გამოკვლევები, როგორიცაა კოლინჯის მომტანი და გამტანი მუხლების კოლონოსკოპია, კონტრასტული რენტგენოსკოპია და სწორი ნაწლავის სფინქტერის მანომეტრია. აღნიშნული გამოკვლევებით დგინდება კოლინჯის პროქსიმალური და დისტალური მონაკვეთების სიგრძე, დაავადების რეზიდუალური კერის ან მეტასტაზების შესაძლო არსებობა და სხვ.

ხელოვნური ყითის დახურვა რეკომენდებულია პირველი ოპერაციიდან 1-6 თვის პერიოდში, ხოლო იმ პაციენტებში, რომლებსაც თანმხვედრად აღენიშნებოდათ დიფუზური პერიტონიტი, კოლინჯის რეკონსტრუქციის ოპტიმალურ დროდ ითვლება 8-12 თვის პერიოდი.

საოპერაციო ბრიგადის პოზიცია და ტროაკრების განთავსების წერტილები ჰარტმანის ოპერაციის ანალოგიურია. წინა პარიეტალური შეხორცებების გათიშვის, ტროაკრების საბოლოო განთავსებისა და დიაგნოსტიკური ლაპაროსკოპიის წარმოების შემდეგ იწყება ოპერაციის პირველი ეტაპი – კოლინჯის პროქსიმალური ნაწილის მობილიზაცია.

მობილიზაცია იწყება სტომის პერიმეტრზე არსებული შეხორცებების ლიზისით და გრძელდება განივი კოლინჯის ღვიძლის ნაკეცამდე (სურათი 9, 10).

იმ შემთხვევაში თუ დაჭიმეისაგან თავისუფალი კოლორექტალური ანასტომოზის ფორმირებისთვის ნაწლავის მობილურობა ეყმარ იწყევს, აუცილებელია ღვიძლ-კოლინჯის იოგის გადაკვეთა.

ოპერაციის შემდგომი ეტაპია რექტალური ტაკვის იდენტიფიცირება და მისი მობილიზაცია. აღსანიშნავია, რომ კოლონოსკოპის, როგორც ბუყის, სწორ ნაწლავში განთავსება აადვილებს და ბევრად უსაფრთხოს ხდის პრერექტალური სინექიოლიზისის წარმოებას (სურათი 11).

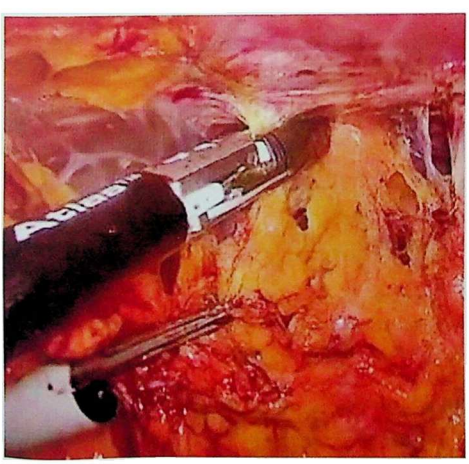

სურათი 9. წინა-პარიეტალური შეხორცებების გათიშვა

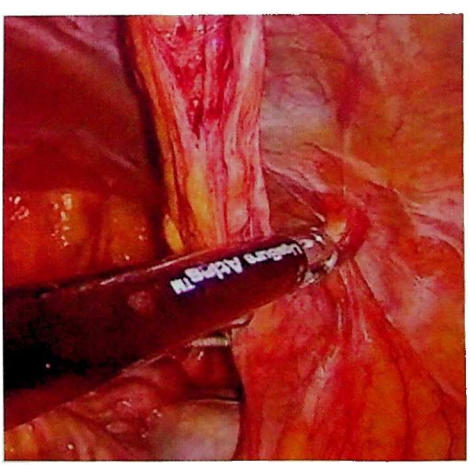

სურათი 10. პროქსიმალური კოლინჯის მობილიზაცია

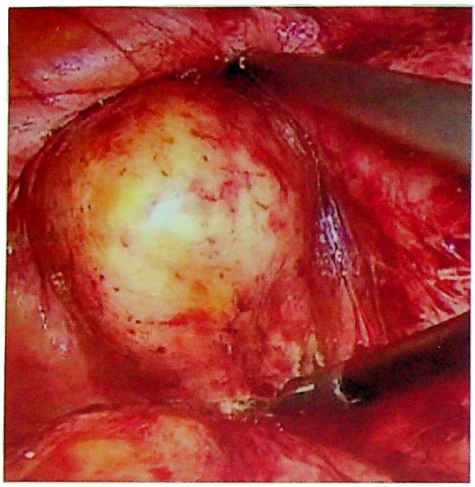

სურათი 11. რექტალური ტაკვის მობილიზაცია

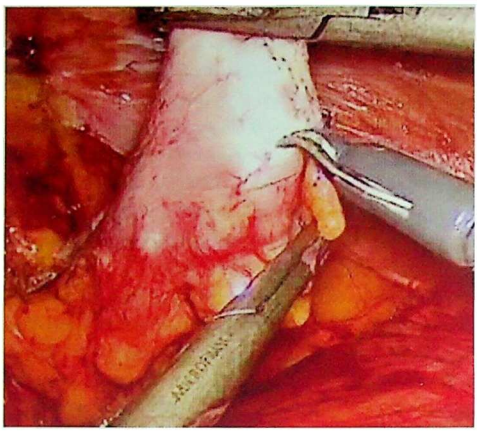

სურათი 13. ენტეროტომიული ჭრილობის ფორმირება

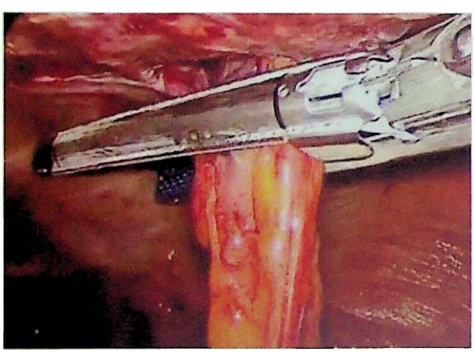

სურათი 12. პროქსიმალური ტაკვის ფორმირება

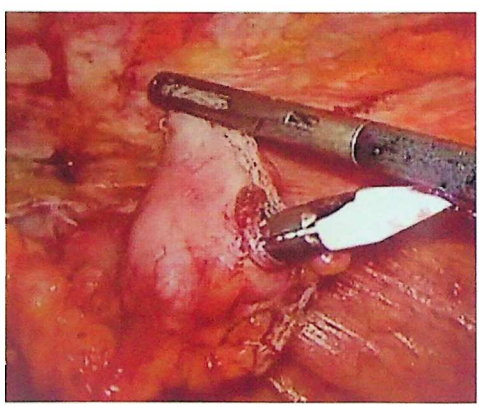

სურათი 14. ენტეროტომიული ჭრილობაში ღუზის ბოლოს გამოტანა

ოპერაციის მომდევნო ეტაპს წარმოადგენს ცირკულარული სტეპლერით კოლორექტალური ანასტომოზის ფორმირება, რაც შეიძლება მესრულდეს კლასიკური წესით (იხ. სიგმოიდური ნაწლავის რეზექცია) და მთლიანად ლაპაროსკოპული მიდგომით: ცირკულარული სტეპლერის ღუზა სტომის სანათურიდან ცურდება სიგმოიდურ კოლინჯში, რის შემდეგაც ღუზის განთავსების დისტალურად სიგმოიდური კოლინჯი იკვეთება ხაზოვანი სტეპლერით (სურათი 12).

ფორმირებულ ტაკვზე თერმული დისექციით იქმნება მცირე ზომის ენტეროტომიული ჭრილობა, საიდანაც ხდება ღუზის დისტალური ბოლოს გამოტანა და სანათურში მისი ფიქსაცია ენდომარყუჟის საშუალებით (სურათი 13-14-15).

რექტოსიგმოიდური ანასტომოზის ფორმირების შემდეგ „ნარჩენი" კოლოსტომა რეზეცირდება და ჭრილობა იხურება შრეების მიხედვით.

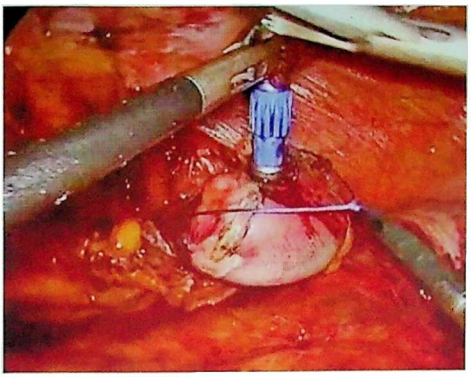

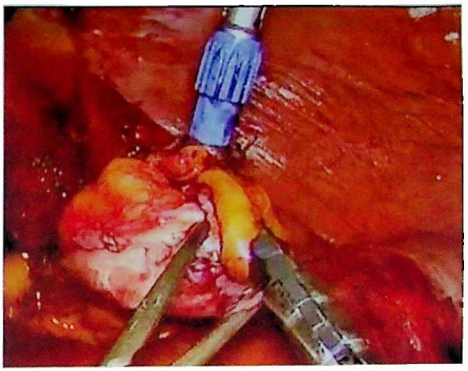

სურათი 15. სანათურში ღუზის ფიქსირება

ორლულიანი სტომის დახურვა სრულდება ტრადიციული მეთოდთ, თუმცა იმ შემთხვევებში, როდესაც ნაჩვენებია მუცლის ღრუს რევიზია, ოპერაცია შესაძლებელია შესრულდეს ლაპაროსკოპული ასისტირებით.

მუცლის კედლიდან ნაწლავის მარყუჟის სრული გამოყოფის და ჭრილობაში ამოტანის შემდეგ სტომის კიდეები იკვეთება და სანათური განივი მიმართულებით იკერება კვანძოვანი ნაკერებით.

ჭრილობა იხურება ყრუდ, შრეების მიხედვით. პოსტოპერაციული თიაქრის პროფილაქტიკის მიზნით შესაძლებელია ჭრილობის გამაგრება სინთეზური ბადის იმპლანტირებით (სურათი 16).

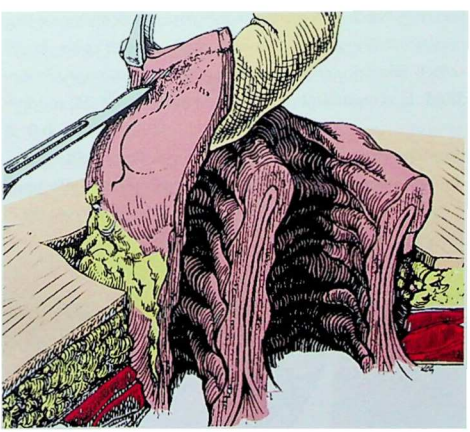

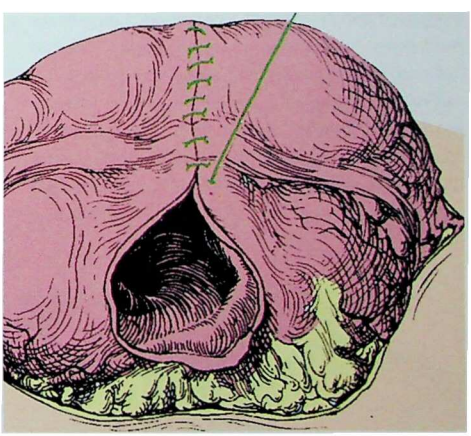

სურათი 15. სანათურში ღუზის ფიქსირება

ბიბლიოგრაფია

1. ალ.ნათიშვილი. ადამიანის ანატომია.თბილისი,1969.
2. შ.თოიძე. ოპერაციული ქირურგია. თბილისი 1983. გვ. 336-343.
3. Hartmann H. Nouveau procédé d'ablation de cancer de la partie terminal du colon pelvien. Trentième congrès de chirurgie. Strasbourg 1923.411-3.
4. Albarran SA, Simoens C, Takeh H et al. Restoration of digestive continuity after Hartmann's procedure. Hepatogastroenterology 2004;51:1045-9.
5. Schmelzer TM, Mostafa G, Norton JH et al. Reversal of Hartmann's procedure: a high-risk operation? Surgery 2007;142:598-607.
6. Dixon AR, Holmes JT. Hartmann's procedure for carcinoma of rectum and distal sigmoid colon: 5 year audit. J R Coll Surg Edinb 1990;35:166-8.
7. Desai DC, Brennan EJ, Reilly JF, Smink RD. The utility of the Hartmann procedure. Am J Surg 1998;17:152-4.
8. Slawki S, Dixon AR. Laparoscopic reversal of Hartmann's rectosigmoidectomy Colorectal Dis 2007;10:81-3.
9. Pearce NW, Scott SD, Karran SJ. Timing and method of reversal of Hartmann's procedure. Br J Surg 1992;79:839-41.
10. Shein M, Decker G. The Hartmann procedure. Extended indications in severe intrabdominal infection. Dis Colon Rectum 1988;31:126-9.
11. Rosen MJ, Cobb WS, Kercher KW et al. Laparoscopic restoration of intestinal continuity after Hartmann's procedure. Am J Surg 2005;189:670-4.
12. Gorey TF, O'Connell PR, Waldron D et al. Laparoscopic assisted colostomy closure after Hartmann's procedure. Br J Surg 1993;80:109.
13. Siddiqui M, Sajid M, Baig M. Open versus laparoscopic approach for reversal of Hartmann's procedure: a systematic review. Colorectal Dis 2009, 13.
14. Roque-Castellano C, Acosta Merida A, Rodriguez Mendez A, Marchena Gomez J, Hemmersbach Miller M. Analysis of the risk factors related to the decision of restoring intestinal continuity after Hartmann's procedure. Int J Colorect Dis 2007;22:1091-6.

ლაპაროსკოპული რექტოპექსია

თ. ჩართოლანი, მ. კილაძე

სწორი ნაწლავის გამოვარდნა შედარებით იშვიათი პათოლოგიაა და სწორი ნაწლავის დაავადებათა შორის 1,5% შემთხვევაში გვსვდება. დაავადება ძირითადად ვლინდება ბავშვთა და მოხუცთა ასაკში. დაავადების გვიან სტადიებში მკურნალობა ოპერაციულია, თუმცა ბავშვებში უპირატესობა ცალსახად კონსერვატიულ მკურნალობას ენიჭება (ნ. გრიგოლია, 2002).

სწორი ნაწლავის გამოვარდნის (პროლაფსის) ქირურგიული მკურნალობის ტრანს-აბდომინური თუ ანალური მიდგომის ორმოცდაათამდე მეთოდია მოწოდებული (E. Thandinkosi et al, 2005).

ლაპაროსკოპული კოლო-რექტალური ქირურგიის განვითარებამ თვალსაჩინო გახადა ამ პათოლოგიის მცირეინვაზიური მეთოდით მკურნალობის აშკარა უპირატესობა ღია მიდგომის ოპერაციებთან შედარებით (M. Solomon et al, 2002; I. Kellokumpu at al, 2000; R. Baker et al, 1995).

ტრანსაბდომინური რექტოპექსიის მეთოდებიდან ყველაზე ხშირად გამოიყენება შემდეგი ტიპის ოპერაციები:

- **სწორი ნაწლავის ნაკერით ფიქსირება ე.წ. „მარტივი" საკრალური რექტოპექსია.** მეთოდი, რომელიც პირველად აღწერა D. Cutait-მა 1959 წელს, გულისხმობს სწორი ნაწლავის მობილიზაციის და ნაწლავის ზედა ტრაქციის ფონზე, მისი უკანა კედლის პრესაკრალურ იოგზე ფიქსირებას. დაავადების რეციდივის მაჩვენებელი მერყეობს 0-დან 27%-მდე (W. Graf et al, 1996; J. Novell et al, 1994; A. Carter et al, 1983).
- **წინა რექტოპექსია.** მეთოდი, რომელიც პირველად აღწერა C.B. Ripstein-მა 1952 წელს, გულისხმობს სწორი ნაწლავის მობილიზაციის შემდეგ, რეტრორექტალურ ფანჯარაში იმპლანტანტის გატარებას და ამ უკანასკნელის ჯვა-საკრალურ იოგზე დაფიქსირების შემდეგ, ნაწლავის გარშემოწერილობის ორ მესამედზე იმპლანტანტის შემოხვევას და მისი ბოლოების სწორი ნაწლავის წინა კედელზე ფიქსირებას (სურათი 1). მეთოდის გამოყენების შემდეგ დაავადების რეციდივის მაჩვენებელი მერყეობს 0-დან 3% მდე (P.T. Aitola et al, 1999; S. Athanasiadis et al, 1996).

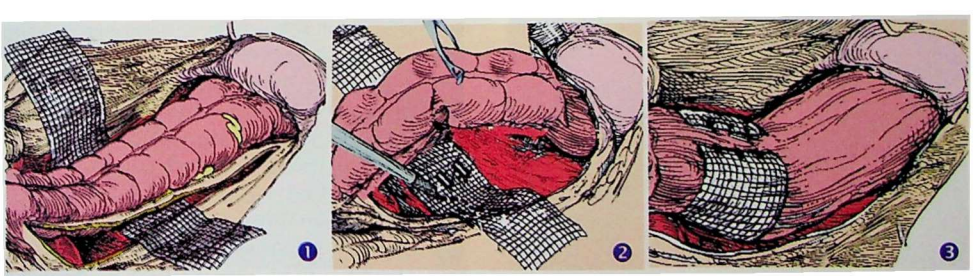

სურათი 1. წინა პროთეზირებადი რექტოპექსიის ეტაპები

- **უკანა რექტოპექსია.** მეთოდი, რომელიც პირველად აღწერა C. Wells-მა 1959 წელს, გულისხმობს სწორი ნაწლავის მობილიზაციის შემდეგ, რეტრო-რექტალურ ფანჯარაში იმპლანტანტის გატარებას და ამ უკანასკნელის გავა-საკრალურ იოგზე და შემდეგ სწორი ნაწლავის უკანა კედელზე ფიქსირებას. ამ მეთოდით ოპერირებულთა შორის დაავადების რეციდივის მაჩვენებელი მერყეობს 0-დან 6%-მდე (G. Winde et al, 1993; Y. Galili et al, 1997).
- **რექტო-სიგმოიდური რეზექცია რექტოპექსიით ან მის გარეშე.** აღნიშნული მეთოდი გამოიყენება თანმხვედრი მეგასიგმის არსებობის შემთხვევაში. ოპერაცია ეფუძნება სწორი ნაწლავის ქვედა-წინა რეზექციის შემდგომ ჩატარებულ კვლევებს, რომლის მიხედვითაც დადგინდა, რომ პოსტოპერაციულ პერიოდში ანასტომოზის მონაკვეთი ტლანქად უხორცდება საკრალურ იოგს, რაც უზრუნველყოფს ნაწლავის მტკიცე ფიქსირებას (L. Jacobs et al, 1997; H. Kuijpers et al, 1992; M. Corman et al, 1988).

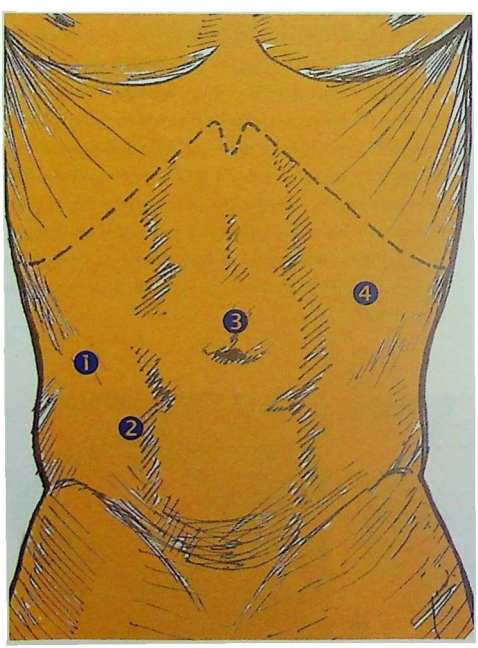

სურათი 2. ტროაკრების განლაგება

ოპერაციის ტექნიკა

გაუტკივარების არჩევის მეთოდს წარმოადგენს ზოგადი ენდოტრაქეალური ანესთეზია. პაციენტი საოპერაციო მაგიდაზე წევს ზურგზე - ჰორიზონტალურ მდებარეობაში. საოპერაციო ბრიგადა თავსდება ამერიკული წესით - ქირურგი და ასისტენტი დგანან პაციენტისგან მარჯვნივ, ხოლო პირველი ასისტენტი საპირისპირო მხარეს.

პნევმოპერიტონეუმი (12 -15 mmHg) იქმნება ვერეშის ნემსით ან Hasson-ის მეთოდით. პირველი ტროაკარი ლაპაროსკოპისთვის თავსდება მარჯვენა მეზოგასტრიუმში თეძოს ზედა წვეტების შემაერთებელი ხაზის დონეზე, ძირითადი სამუშაო ტროაკრები იდგმება მარჯვენა თეძოს ფოსოს ქვედა საპროექციო არეში, ხოლო მეორე – შუა ხაზზე, ჭიპიდან 1-3 სმ-ით მაღლა. მეოთხე ტროაკარი, რომელსაც მართავს ასისტენტი – მარცხენა პარაკოსტალურ არეში (სურათი 2).

ოპერაციის პირველ ეტაპს წარმოადგენს პერესაკრალური სივრცის გახსნა. პაციენტს ეძლევა ტრენდელენბურგის პოზიცია. მენჯის ღრუს ექსპლორირების შემდეგ პერიტონეუმის ფურცლის დისექცია იწყება პრომონტორის დონეზე და მიემართება დუგლასის ფოსოსკენ. დისექცია სრულდება ტრაქცია-კონტრაქციის ფონზე, ელექტროქირურგიული იარაღებით და ქსოვილთა განცალკევების ბლაგვი წესით (სურათი 3).

დისექცია ღრმავდება რეტროსიგმოიდული მიმართულებით, სწორი ნაწლავის უკანა კედლის და მეზორექტუმის გაყოლებით. საკრალური იოგი შიშვლდება იმ გათვლით, რომ მასზე 3-4 სმ სიგანის ბადე თავისუფლად განთავსდეს.

მას შემდეგ, რაც დასრულდება სწორი ნაწლავის უკანა და მედიალური სივრცის მობილიზება, პერიტონეუმის ფურცლის დისექცია გრძელდება დუგლასის ფოსოს მიმართულებით და სრულდება აღნიშნული ჩაღრმავების რეზეცირება – Douglasectomy, რაც თავის მხრივ აადვილებს იმპლანტანტის პერიტონიზაციის შესრულებას და ამცირებს საშოს თიაქრის (Elytrocele) განვითარების რისკს (სურათი 4).

წინა პერირექტალური დისექციის შემდეგ იკვეთება პერიტონეუმის ფურცელი ნაწლავის საპირისპირო მხარეზე და ფორმირებულ რეტრო-რექტალურ ფანჯარაში თავსდება წინასწარ მომზადებული V-ს მაგვარი პროლენის ბადე, რომლის თითოეული ფეხის სიგანეა 2 სმ, ხოლო სიგრძე – 10 სმ. იმპლანტანტის შუაწელი 2-3 ადგილას ფიქსირდება გავასაკრალურ იოგზე კვანძო-

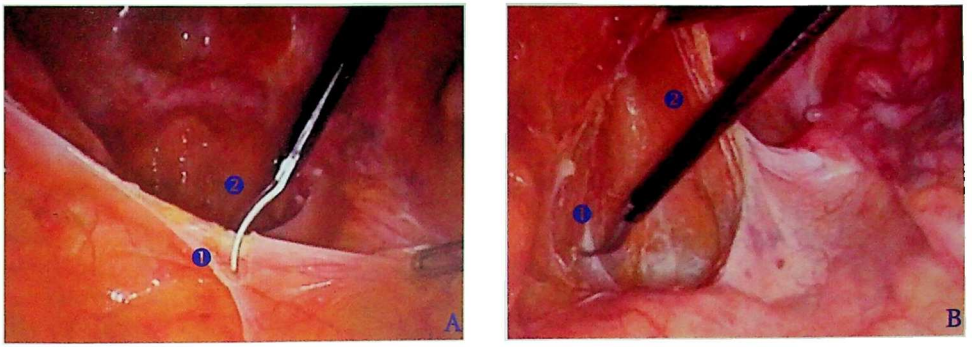

სურათი 3. პერიტონეუმის ფურცლის დისექციის ეტაპები.
A. 1. პრომონტორი; 2. დუგლასის ფოსო. B. 1. მესორექტუმი. 2. სწორი ნაწლავის უკანა კედელი.

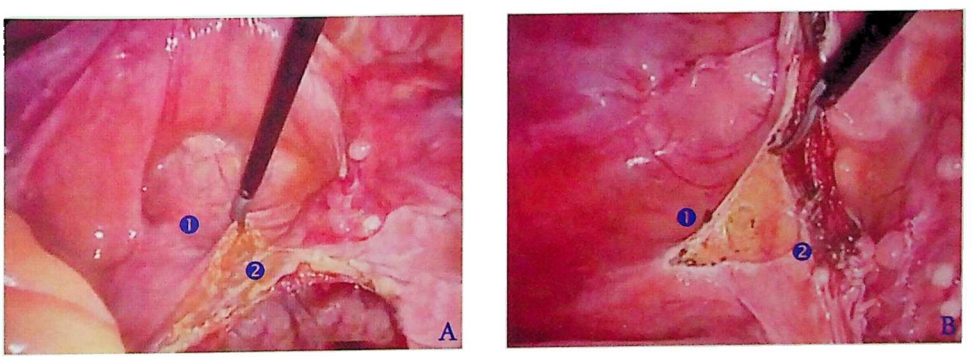

სურათი 4. წინა რექტალური დისექციის – დუგლასექტომიის ეტაპები
1. დუგლასის ფოსო, 2.სწორი ნაწლავის წინა კედელი.

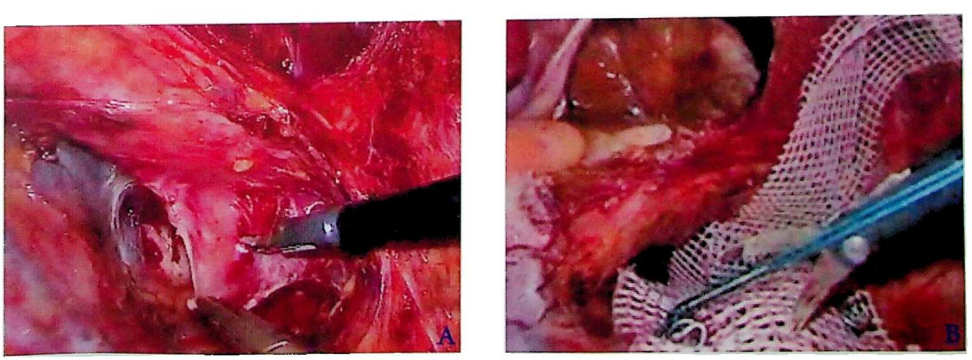

სურათი 5. A. რეტრო-რექტალური ფანჯრის ფორმირება; B. იმპლანტანტის ფიქსირება გაკა-საკრალურ იოგზე

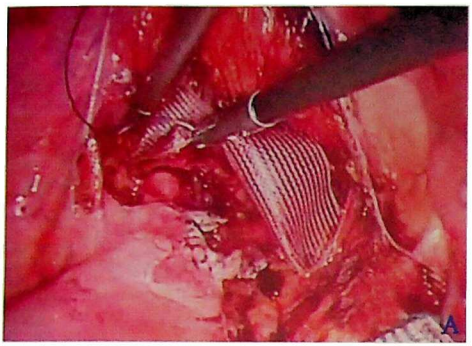

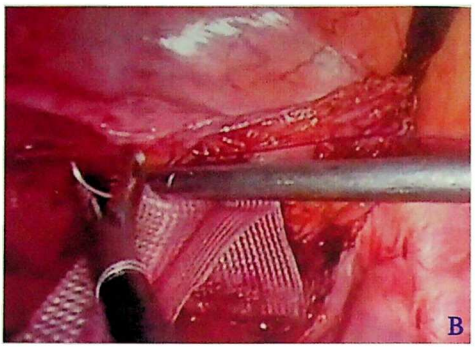

სურათი 6. იმპლანტასტის ფიქსირება სწორი ნაწლავის უკანა კედლის ორივე კიდეზე

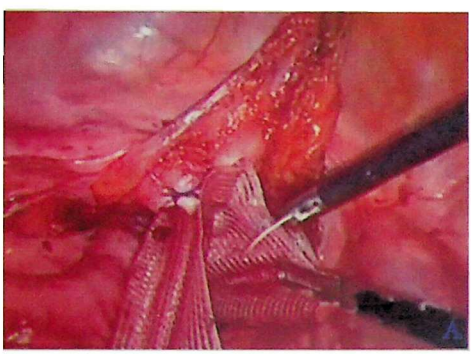

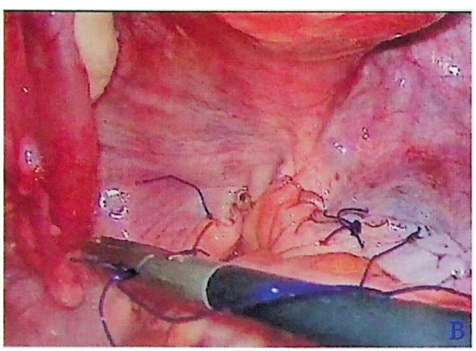

სურათი 7. ოპერაციის დასკვნითი ეტაპი

ვანი ნაკერებით ან ჰერნიოსტეპლერით. ბადის ფიქსირებისას საჭიროა განსაკუთრებული სიფრთხილე, ვინაიდან ფიქსირების არის ლატერალურად განთავსებულია ილიაკალური, ხოლო მედიალურად – საკრალური სისხლძარღვები (სურათი 5).

იმპლანტანტის მარცხენა ფეხი ტარდება ნაწლავის უკან და 2 ან 3 კვანძოვანი ნაკერით ფიქსირდება სწორი ნაწლავის უკანა კედლის მარცხენა კიდეზე (სურათი 6A), რის შემდეგაც იმპლანტანტის მეორე ფეხი ანალოგიური წესით ფიქსირდება მარჯვენა კიდეზე (სურათი 6B). იმპლანტანტის ნაწლავზე ფიქსირება სრულდება ამ უკანასკნელის ზომიერი ტრაქციის ფონზე, ვინაიდან ჭარბი ტრაქცია იწვევს სწორი ნაწლავის სფინქტერული ფუნქციის დარღვევას, ხოლო არასაკმარისი ტრაქცია – დაავადების რეციდივს.

იმპლანტანტის ფიქსირების დასრულების შემდეგ პროტეზის ჭარბი კიდეები იკვეთება. ოპერაციის დასკვნითი ეტაპია იმპლანტანტის მუცლის ღრუდან იზოლირება. პერიტონეუმის ფურცლის მთლიანობის აღდგენა წარმოებს ინტრაკორპორალური უწყვეტი ნაკერით ან П-ს მაგვარი სტეპლერებით (სურათი 7).

მუცლის ღრუს საკონტროლო რევიზიის და მცირე მენჯის დრენირების შემდეგ ტროაკარული ჭრილობები იკერება კვანძოვანი ნაკერებით. პოსტოპერაციული თიაქრის პრევენციის მიზნით სასურველია ჭიპის ჭრილობის შრეობრივი დახურვა.

ბიბლიოგრაფია

1. ალ.ნათიშვილი. ადამიანის ანატომია.თბილისი,1969.
2. ნ. გრიგოლია. ქირურგიული დაავადებები. თბილისი 2000; გვ. 514-515.
3. ღვამიჩავა რ, შავდია მ. ონკოლოგია. თბილისი, 2010; 398-399გვ.
4. შ.თოიძე. ოპერაციული ქირურგია. თბილისი1983. გვ.336-343.
5. Hartmann H. Nouveau procédé d'ablation de cancer de la partie terminal du colon pelvien. Trentième congrès de chirurgie. Strasbourg 1923.411-3.
6. Albarran SA, Simoens C, Takeh H et al. Restoration of digestive continuity after Hartmann's procedure. Hepatogastroenterology 2004;51:1045-9.
7. Schmelzer TM, Mostafa G, Norton JH et al. Reversal of Hartmann's procedure: a high-risk operation? Surgery 2007;142:598-607.
8. Dixon AR, Holmes JT. Hartmann's procedure for carcinoma of rectum and distal sigmoid colon: 5 year audit. J R Coll Surg Edinb 1990;35:166-8.
9. Desai DC, Brennan EJ, Reilly JF, Smink RD. The utility of the Hartmann procedure. Am J Surg 1998;17:152-4.
10. Shein M, Decker G. The Hartmann procedure. Extended indications in severe intrabdominal infection. Dis Colon Rectum 1988;31:126-9.
11. Pearce NW, Scott SD, Karran SJ. Timing and method of reversal of Hartmann's procedure. Br J Surg 1992;79:839-41.
12. Slawki S, Dixon AR. Laparoscopic reversal of Hartmann's rectosigmoidectomy Colorectal Dis 2007;10:81-3.
13. Rosen MJ, Cobb WS, Kercher KW et al. Laparoscopic restoration of intestinal continuity after Hartmann's procedure. Am J Surg 2005;189:670-4.
14. Gorey TF, O'Connell PR, Waldron D et al. Laparoscopic assisted colostomy closure after Hartmann's procedure. Br J Surg 1993;80:109.
15. Siddiqui M, Sajid M, Baig M. Open versus laparoscopic approach for reversal of Hartmann's procedure: a systematic review. Colorectal Dis 2009, 13.
16. Roque-Castellano C, Acosta Merida A, Rodriguez Mendez A, Marchena Gomez J, Hemmersbach Miller M. Analysis of the risk factors related to the decision of restoring intestinal continuity after Hartmann's procedure. Int J Colorect Dis 2007;22:1091-6.
17. Thandinkosi E, Madiba M, Mirza KB. Surgical management of rectal prolapse. Arch Surg 2005; 140: 63-73.
18. Kellokumpu IH, Virozen J, Scheinin T. Laparoscopic repair of rectal prolapse: a prospective study evaluating surgical outcomes and changes in symptoms and bowel function. Surg Endosc 2000; 14: 634- 40.
19. Baker R, Senagore AJ, Luchtefeld MA. Laparoscopic assisted versus open resection: Rectopexy offers the best results. Dis Colon Rectum 1995; 38: 199- 201.
20. Solomon MJ, Young CJ, Eyere EJ, Roberts RA. Randomised clinical trial of laparoscopic versus open abdominal rectopexy for rectal prolapse. Br J Surg 2002; 89: 35 - 9.
21. Carter AE. Rectosacral suture fixation for complete prolapse in the elderly, the frail and the demented. Br J Surg 1983; 70 : 522-23.
22. Novell JR, Osborne MJ, Winslet MC, Lewis AA. Prospective randomised trial of Ivalon sponge versus sutured rectopexy for full-thickness rectal prolapse. Br J Surg 1994; 81 : 904-6.
23. Graf W, Karlbom U, Påhlman L, et al. Functional results after abdominal suture rectopexy for rectal prolapse or intussusception. Eur J Surg 1996; 162 : 905-11.
24. Cutait D. Sacro-promontory fixation of the rectum for complete rectal prolapse. Proc R Soc Med 1959; 52(suppl) : 105.
25. Wells C. New operation for rectal prolapse. Proc R Soc Med 1959; 52 : 602-3.
26. Winde G, Reers H, Nottberg H, et al. Clinical and functional results of abdominal rectopexy with absorbable mesh-graft for treatment of complete rectal prolapse. Eur J Surg 1993;159:301-5.
27. Galili Y, Rabau M. Comparison of polyglycolic acid and polypropylene mesh for rectopexy in the treatment of rectal prolapse. Eur J Surg 1997; 163 : 445-48.
28. Ripstein CB. Treatment of massive rectal prolapse. Am J Surg 1952; 83 : 68-71.
29. Aitola PT, Hiltunen KM, Matikainen MJ. Functional results of operative treatment of rectal prolapse over an 11-year period: emphasis on transabdominal approach. Dis Colon Rectum 1999; 42 : 655-60.
30. Athanasiadis S, Weyand G, Heiligers J, et al. The risk of infection of three synthetic materials used in rectopexy with or without colonic resection for rectal prolapse. Int J Colorectal Dis 1996; 11 : 42-44.
31. Jacobs LK, Lin YJ, Orkin BA. The best operation for rectal prolapse. Surg Clin North Am 1997; 77 : 49-70.
32. Corman ML. Rectal prolapse surgical techniques sug. Clin North Am 1988; 68 : 1255-65.

33. Kuijpers HC. Treatment of complete rectal prolapse: to narrow, to wrap, to suspend, to fix, to encircle, to plicate or to resect? World J Surg 1992; 16 : 826-30.
34. Adachi Y, Kakisako K, Sato K, Shiraishi N, Miyahara M, Kitano S. Factors influencing bowel function after low anterior resection and sigmoid colectomy. Hepatogastroenterology 2000;47:155-8.
35. Guller U , Jain N, Hervey S, Purves H, Pietrobon R. Laparoscopic vs Open Colectomy. Outcomes Comparison Based on Large Nationwide Databases ARCH SURG/ VOL 138, NOV 2003;118-122.
36. Fowler D L,White A,"Laparoscopy-assisted sigmoid resection", Surg Laparosc Endosc (1991); 1: pp. 183–188.
37. Jacobs M,Verdeja J C, Goldstein H S, "Minimally invasive colon resection (laparoscopic colectomy)", Surg Laparosc Endosc (1991); 1: pp. 144–150.
38. Philips EH, Franclin M, et al. Laparoscopic colectomy. Am. Surg 1992; 216:703-707.
39. Wexner, S. D., Johansen, O. B., Nogueras, J. J., & Jagelman, D. G. (1992). Laparoscopic total abdominal colectomy. A prospective trial. Dis Colon Rectum 35(7): 651-655.
40. Geis WP, Coletta AV, Verdeja JC, Plasencia G, Ojogho O, Jacobs M. Sequential psychomotor skills development in laparoscopic colon surgery. Arch Surg 1994;129:206-12
41. Ayoub SF. Arterial supply to the human rectum. Acta Anat 1978;100:317-27.
42. Wong WD, Wexner SD, Lowry A, Vernava A 3rd, Burnstein M, Denstman F, Fazio V, Kerner B, Moore R, Oliver G, Peters W, Ross T, Senatore P, Simmang C. Practice parameters for the treatment of sigmoid diverticulitis--supporting documentation. The Standards Task Force. The American Society of Colon and Rectal Surgeons. Dis Colon Rectum 2000;43:290-7.
43. Noel JK, Fahrbach K, Estok R, et al. Minimally invasive colorectal resection outcomes: Short term comparison with open procedures. J Am Coll Surg 2007; 204: 291-307.
44. Delaney CP, Chang E, Senagore AJ, et al. Clinical outcomes and resource utilization associated with laparoscopic and open colectomy using a large national database. Ann Surg 2008; 247: 819 24.
45. Dowson HM, Bong JJ, Lovell DP, et al. Reduced adhesion formation following laparoscopic versus open colorectal surgery. Br J Surg 2008; 95: 909-14.

ნაწილი IX

ლაპაროსკოპული ბარიატრიული ქირურგია

G11 - "ჯენ ილევენ"

ორი ტექნოლოგია ერთ გენერატორში – ულტრაბგერითი (ჰარმონიკი) და ბიპოლარული ენერგია (ენსილი)

- ინტუიტიური „თარ-ყურნ" დისპლეი
- განახლებადი (აგრეიდებადი) USB-პორტის საშუალებით
- უნივერსალური მუსაერთებელი ჰარმონიკისა და ენსილის ინსტრუმენტებისთვის

Harmonic FCS9
თავ–კისრის ქირურგია

Harmonic FCS17
მუცლის ღრუს ღია ქირურგია

Harmonic ACE+
ლაპარასკოპიული ქირურგია

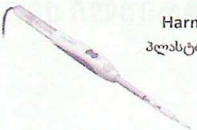

Harmonic Synergy
პლასტიკური ქირურგია

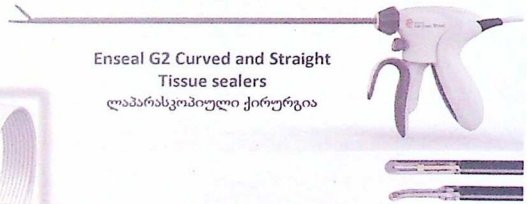

Enseal G2 Curved and Straight Tissue sealers
ლაპარასკოპიული ქირურგია

Enseal G2 Super Jaw
მუცლის ღრუს ღია ქირურგია

ETHICON
Johnson & Johnson
ჯონსონი და ჯონსონი უკრაინას წარმომადგენლობა საქართველოში
გრიბოედოვის 19, 0160, თბილისი, საქართველო. ტელ: +995 322 72 86 54
E-mail: mazrish@its.jnj.com

ლაპაროსკოპული ბარიატრიული ქირურგია

დ. აბულაძე, თ. ჩართოლანი

ბარიატრია ძველბერძნული წარმოშობის ტერმინია (βάρος - წონა, ἰατρεία - მკურნალობა) და გულის - ხმობს სიმსუქნის მკურნალობას. XX და XXI საუკუნის გასაყარზე მსოფლიო ჯანდაცვის ორგანიზაციის WHO (World Health Organisation) მიერ მორბიდული სიმსუქნე აღიარებულია როგორც არაინფექციური ეტიოლოგიის მსოფლიო ეპიდემია. იგივე ორგანიზაციის მონაცემებით, მსოფლიოში 1,7 მლრდ. ჭარბწონიანი ადამიანია, რომელთა დაახლოებით 10%-ი მორბიდული სიმსუქნით არის დაავადებული.

ჭარბწონიანობის ძირითადი განმსაზღვრელი კრიტერიუმია სხეულის მასის ინდექსი BMI (Body Mass Index), რომელიც წარმოადგენს სხეულის მასის განაწილების მაჩვენებელს სხეულის ფართობზე. მისი გაანგარიშება მეტრულ სისტემაში ხდება შემდეგი ფორმულით BMI = კგ/მ². მაგალითად თუ ადამიანი არის 180 სმ-ის სიმაღლის და იწონის 85 კგ-ს, მისი BMI = 85:(1,8×1,8) და შეადგენს 26,23.

სხეულის მასის ინდექსის მიხედვით მსოფლიო ჯანდაცვის ორგანიზაცია მოსახლეობას ყოფს შემდეგ კატეგორიებად:

- **ნაკლულ წონიანი - BMI = 18,5 და ნაკლები;**
- **ნორმალურ წონიანი - BMI = 18,50-24,99;**
- **ჭარბწონიანი - BMI = 25,00-29,99;**
- **1-ლი ხარისხის სიმსუქნე - BMI = 30,00-34,99;**
- **მე-2 ხარისხის სიმსუქნე - BMI = 35,00-39,99;**
- **პათოლოგიური ანუ მორბიდული სიმსუქნე - BMI = 40,00 და მეტი.**

სიმსუქნე არის პოლიეტიოლოგიური დაავადება რომელიც მოიცავს გენეტიკურ, ენდოკრინულ, მეტაბოლურ, საყოფაცხოვრებო, ქცევით და ფსიქოლოგიურ ფაქტორებს, რომელთა ზეგავლენით მიიღწევა მდგომარეობა, რომლის დროსაც მიღებული ენერგია ჭარბობს დახარჯული ენერგიის რაოდენობას და ხდება სხეულის მასის მატება. შესაბამისად, ჭარბი წონის კორექციის არაქირურგიული მეთოდები, როგორც წესი, მოიცავენ მულტიდისციპლინარულ სამედიცინო, ფსიქოლოგიურ და სხვა პროფილის ღონისძიებათა კომპლექსებს, რომელთა ეფექტურობა დამოკიდებულია თითქმის ყოველ კონკრეტულ შემთხვევაში ძირითად ეტიოლოგიურ ფაქტორებთან ბრძოლაზე. ქირურგია მოისაზრება როგორც ე.წ. ბრძოლის ფრონტის ბოლო ხაზი, რომელსაც მიმართავენ მხოლოდ შემდეგ შემთხვევებში:

- მრავალმხრივი კომპლექსური მკურნალობა უეფექტოა ან ვერ ხერხდება მიღწეული ეფექტის ხანგრძლივი დროით შენარჩუნება;
- ცნობილია, რომ პაციენტის კვებითი ქცევა და ფსიქოლოგია იმდენად არის გაუკუღმართებული, რომ შეუძლებელია ხანგრძლივი ნებაყოფლობითი დიეტოთერაპია.

ორივე შემთხვევაში ვითარდება პათოლოგიური სიმსუქნე, როდესაც სხეულის მასის მაჩვენებელი აღემატება 40-ს და, შესაბამისად, თუ ექიმთან პირველადი ვიზიტის დროს პაციენტის წონა უკვე აღემატება 40-ს, შესაძლებელია ჩაითვალოს, რომ კონსერვატიული მეთოდებით პაციენტის მასის კორექცია პრაქტიკულად შეუძლებელი იქნება და უნდა დაისვა ქირურგიული მკურნალობის საკითხი.

აქედან გამომდინარე, 1991 წელს ა.შ.შ. ჯანდაცვის ეროვნულმა ინსტიტუტმა მიიღო კონსენსუსი რითაც განისაზღვრა, რომ 40-ზე მეტი სხეულის მასის ინდექსის მქონე ადამიანებში ქირურგია ითვლება მკურნალობის

პირდაპირ ჩვენებად, ხოლო თუ აღინიშნება სიმსუქნით გამოწვეული რომელიმე სომატური დაავადება, მაშინ ეს მაჩვენებელი დადის 35-მდე. ამავე მოსაზრებას დაეთანხმნენ შემდგომი 15 წლის განმავლობაში მსოფლიოში არსებული ყველა ადგილობრივი თუ საერთაშორისო ენდოკრინოლოგთა, ქირურგთა და მეტაბოლისტთა საზოგადოებები და გაერთიანებებიც.

მულტიცენტრული რანდომიზირებული კვლევებით დადგენილია, რომ სიცოცხლის საშუალო ხანგრძლივობა ჭარბწონიან პოპულაციაში 13 წლით ნაკლებია ნორმალური წონის პოპულაციისაგან განსხვავებით.

პათოლოგიური სიმსუქნით ხდება სხვადასხვა სისტემის დაავადებების ინდუქცია:

1. **კარდიოვასკულარული** (ჰიპერტენზია, ათეროსკლეროზი, პერიფერიული სისხლძარღვოვანი უკმარისობა, მიოკარდიუმის ინფარქტი, თავის ტვინის იშემიური დაზიანება, პერიფერიული ვენური უკმარისობა, თრომბოფლებიტი, ფილტვის არტერიის ემ - ბოლია და ა.შ.);
2. **რესპირატორული** (მაგ. ასთმა, ფილტვის ქრონიკული ობსტრუქციული დაავადება, სიმსუქნით ინდუ - ცირებული ჰიპოვენტილაციის სინდრომი);
3. **მეტაბოლური** (II ტიპის შაქრიანი დიაბეტი, გლუკოზაზე დარღვეული ტოლერანტობა, ჰიპერლიპიდემია);
4. **ჩონჩხ-კუნთოვანი აპარატის დაზიანება** (დისკოზი, ოსტეოარტრიტები, კოქსართროზი);
5. **გასტროინტესტინური** (ქოლელითიაზი, გერდ, ღვიძლის არაალკოჰოლური ცხიმოვანი ჰეპატოზი, ფიბროზი და ციროზი, ღვიძლის კიბო, კოლორექტალუ - რი კიბო);
6. **უროლოგიური** (სტრესული შეუკავებლობა);
7. **რეპროდუქციული** (საკვერცხის პოლიკისტოზი, ფატალური სიმახინჯე, მამაკაცთა ჰიპოგონადიზმი);
8. **ონკოლოგიური** (მკერდის, ენდომეტრიუმის, პანკრეასის, წინამდებარე ჯირკვლის კიბო);
9. **დერმატოლოგიური** (აუტოიმუნური დერმატიტები);
10. **ნევროლოგიური** (პოლინევრიტები)
11. **ფსიქოლოგიური** (დეპრესია, ბულიმია, არასრულფასოვნების კომპლექსი).

მრავალწლიანმა გამოცდილებამ აჩვენა რომ ბარიატრიული ქირურგია ეფექტური იმ შემთხვევებში როდე - საც პაციენტის მოტივაცია სწორად არის განსაზღვრული და შესაბამისად არის არჩეული ოპერაციის მეთოდი. ასევე, უდიდესი მნიშვნელობა აქვს პაციენტის თანამშრომლობას ექიმთა გუნდთან, რომლის შემადგენლობაში გარდა ქირურგისა, აუცილებლად არის ენდოკრინოლოგი, ფსიქოლოგი და დიეტოლოგი.

ყოველივე ზემოთქმულიდან გამომდინარე, განისაზღვრა ბარიატრიული ქირურგიის ადგილი სიმსუქნესთან ბრძოლის საკითხში – კერძოდ, ბარიატრიული ქირურგია – ეს არის მულტიდისციპლინარული მკურნალობის მეთოდიკის ერთ-ერთი ძირითადი მიმართულება. კლინიკებში, სადაც წარმოებს ბარიატრიული ოპერაციები, აუცილებელ ფაქტორად მიიჩნევა შემდეგი სახის გუნდის ჩამოყალიბება – ქირურგი, ენდოკრინოლოგი, ანესთეზიოლოგი, კარდიოლოგი, დიეტოლოგი, ფსიქოთერაპევტი, გასტროენტეროლოგი.

შესაბამისად შემუშავდა ჩვენებები: ბარიატრიული ოპერაცია ნაჩვენებია თუ BMI მეტია 40-ზე ან თუ მეტია 35-ზე და აღინიშნება ზემოხსენებული რომელიმე სისტემის სომატური დაავადება.

ვინაიდან კვებითი ქცევა მიიჩნევა სიმსუქნის გამომწვევ ერთ-ერთ ძირითად ფაქტორად, ჭარბწონიანები იყოფიან ორ ძირითად ტიპად: ე.წ. ტკბილისმჭამელები და ე.წ. ბევრისმჭამელები ანუ ბულიმიკები.

არსებობს პათოლოგიური სიმსუქნის ქირურგიული მკურნალობის ორი ძირითადი მიმართულება – რესტრიქციული და მალაბსორბციული.

რესტრიქციული ოპერაციის მიზანია კუჭის მოცულობის შემცირება, ხოლო მალაბსორბციული ოპერაციის – წვრილი ნაწლავის პროქსიმალური ნაწილის გამოთიშვა საჭმლის მონელების პროცესიდან. ასევე შემუშავებულია კომბინირებული ოპერაციები რომლებიც მოიცავენ ორივე მეთოდისთვის დამახასიათებელ ნიშნებს.

- **რესტრიქციულ ოპერაციებს მიეკუთვნება** – კუჭის ბანდაჟირება, კუჭის ვერტიკალური (სახელოსებური) რეზექცია;
- **მალაბსრობციული ოპერაციებია** კუჭის შუნტირება, იეუნო-ილეარული შუნტირება;
- **კომბინირებული ტიპის ოპერაციაა** ბილიო-პანკრეატული შუნტირება დუოდენალური გამოთიშვით.

ოპერაციის მეთოდის შერჩევა ხდება თითოეული პაციენტის ზოგადი მდგომარეობის, მოტივაციის და მოსალოდნელი ეფექტის გათვალისწინებით.

პათოლოგიური სიმსუქნის ქირურგიული მკურნალობის უკუჩვენებებია:

1. BMI ნაკლებია 35.00-ზე;
2. 16 წლამდე ასაკი (თუმცა არსებობს საწინააღმდეგო მოსაზრებები);
3. სიმსუქნით ინდუცირებული ან დამძიმებული რომელიმე სომატური დაავადება შორწასულ და დეკომპენსირებულ სტადიაში;
4. არამოტივირებული პაციენტი;
5. ფსიქიატრიული მომლილობა;
6. ასაკი 60 წელს ზემოთ (თუმცა არსებობს საწინააღმდეგო მოსაზრებები);
7. მიმდინარე ფეხმძიმობა;
8. მუცლის ღრუს ქირურგიული ოპერაციის და ზოგადი ანესთეზიის სხვა უკუჩვენებები.

პაციენტის წინასაოპერაციო კვლევა მოიცავს შემდეგ კლინიკო-ლაბორატორიულ გამოკვლევებს:

1. სისხლის საერთო ანალიზი;
2. კოაგულოგრამა;
3. ღვიძლის ბიოქიმია;
4. სისხლში გლუკოზის განსაზღვრა;
5. ბაზალური ინსულინის განსაზღვრა;
6. გლუკოზაზე ტოლერანტობის ტესტი;
7. კორტიზოლი;
8. ლიპიდური ცვლა;
9. კრეატინინი სისხლში და შარდში;
10. სისხლის ჯგუფი და რეზუს ფაქტორი;
11. სისხლში რკინის განსაზღვრა;
12. B_{12} ვიტამინის შემცველობის განსაზღვრა;
13. ფოლიუმის მჟავის შემცველობის განსაზღვრა;
14. ფარისებური ჯირკვლის ჰორმონები;
15. სპირომეტრია;
16. ეკგ;
17. ექოკარდიოგრაფია;
18. გულმკერდის რენტგენოგრაფია;
19. მუცლის ღრუს ექოსკოპია;
20. გასტროფიბროსკოპია;
21. კოლონოსკოპია ჩვენებების მიხედვით;
22. კუჭნაწლავის ტრაქტის პოლიპოზიციური რენტგენოკონტრასტული კვლევა.

წინასაოპერაციო მომზადება სტანდარტულია ყველა სახის ბარიატრიული ოპერაციისათვის და გულისხმობს კვლევების ეტაპზე აღმოჩენილი თანხმლები პათოლოგიების კორექციას.

იმისდა მიუხედავად აღინიშნება თუ არა საყლაპავის, კუჭის და თორმეტგოჯა ნაწლავის ორგანული დაზიანება, რეკომენდებულია პროტონის ტუმბოს ინჰიბიტორებით და/ან სხვა ანტაციდური საშუალებებით, სულ მცირე, ორკვირიანი კურსით მომზადება. ასევე, უშუალოდ ოპერაციის წინა პერორალური ანტიბაქტერიული თერაპია, ჰელიკობაქტერიის ერადიკაციის მიზნით.

ოპერაციამდე 10 დღით ადრე ინიშნება ნახევრადთხიერი ან თხიერი დაბალკალორიული დიეტა, რაც იძლევა ღვიძლის გაცხიმოვნების მკვეთრ შემცირებას და ტექნიკურად აადვილებს ოპერაციის წარმოებას.

ოპერაციამდე 24 საათით ადრე წყდება ყველანაირი სითხისა და საკვების მიღება და პაციენტი მზადდება სტაციონარის პირობებში პარენტერალური კვების დანიშვნის სახით. კუჭის შუნტირების შემთხვევაში 48 საათით ადრე ინიშნება ჰიპერტონული გამწმენდი საშუალებები (ფორტრანსი და სხვა).

ღრმა ვენების თრომბოემბოლიის პროფილაქტიკისათვის რეკომენდებულია დაბალმოლეკულური ჰეპარინის ინექციები ოპერაციამდე, სულ მცირე, 48 საათით ადრე. დოზის გათვლა ხდება წონის მიხედვით. ბოლო ინექცია უნდა გაკეთდეს, სულ მცირე, 12 საათით ადრე ოპერაციის დაწყებამდე.

კუჭის ლაპაროსკოპული ბანდაჟირება

დ. აბულაძე, თ. ჩართოლანი.

კუჭის ბანდაჟირება რესტრიქციული ტიპის ოპერაციაა და გულისსმობს სპეციალური კონსტრუქციის მრავალმოდულიანი რეგულირებადი სინთეზური სისტემის (LAP BAND) გამოყენებით, „მცირე მოცულობის კუჭის" ფორმირებას (სურათი 1).

ოპერაციის პირველ ეტაპზე საყლაპავის კარდიალური სფინქტერის ქვემოთ ფორმირებული რეტროგასტრალური ფანჯრიდან სილიკონის ორშრიანი (რიგიდული და ბალონიანი მოდულები) ფირფიტის გატარებით კუჭის კარდიალურ ნაწილზე ყალიბდება ე.წ. მომჭერი რგოლი.

აღნიშნული სისტემის ბალონიან სეგმენტში (ბალონის მოცულობა 6-9 მლ), ჩამონტაჟებული კონექტორი ოპერაციის დასკვნით ეტაპზე ტარდება პარაუმბილიკალურ ჭრილობაში, ექსტრაკორპორალურად უერთდება ტიტანის სარქვლოვან ინსუფლატორს და ფიქსირდება კანქვეშა ცხიმოვან ქსოვილში. კუჭის სანათურზე რგოლის მოჭერა და სანათურის გამავლობის სარისხის რეგულირება ხორციელდება ოპერაციის შემდგომ პერიოდში კანქვეშა ინსუფლატორიდან ბალონში სითხის ჩატუმბვით (სურათი 2).

ბალონში იზოტონური სითხის ინსუფლირება იწყება ოპერაციიდან 30-40 დღის შემდგომ და ხორციელდება ეტაპობრივად – ერთჯერადად 1-1,5 მლ სითხის ჩატუმბვით. ინსუფლირებული სითხის რაოდენობა და, შესაბამისად, კუჭის სანათურზე რგოლის მოჭერის სარისხის განსაზღვრა ინდივიდუალურია და პირველ რიგში დამოკიდებულია წონის კლების დინამიკაზე.

საბოლოოდ, იქმნება დაახლოებით 60 მლ მოცულობის ე.წ. „პატარა კუჭი", რომელშიც ხდება მიღებული საკვები მასების პასაჟის გარკვეული შეფერხება და მიიღწევა ნაყროვანების შეგრძნება.

„ზედმეტი" საკვების მიღების შემთხვევაში აღინიშნება გულისრევა და ზოგ შემთხვევაში – ღებინებაც. გარ-

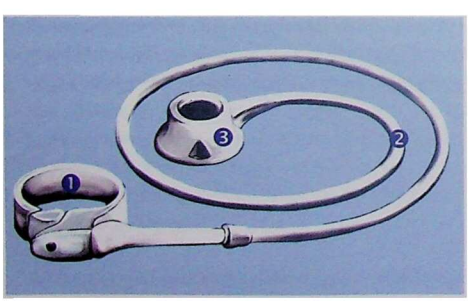

სურათი 1. კუჭის ბანდაჟი LAP BAND.
1. მომჭერი რგოლი; 2. კონექტორი; 3. ინსუფლატორი

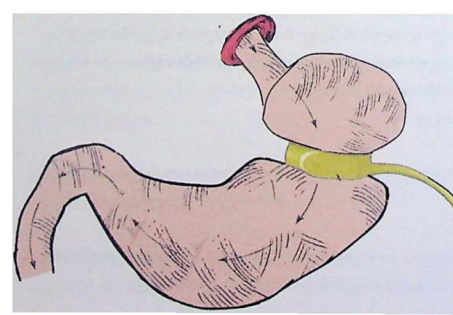

სურათი 2. ბანდაჟირებული კუჭის
სქემატური გამოსახულება

კვეული პერიოდის შემდგომ პაციენტი ეჩვეცა არსებულ მდგომარეობას, ხდება კვებითი რეჟიმის ძირეული შეცვლა, რის შედეგადაც პაციენტი ღებულობს გაცილებით მცირე ოდენობის საკვებს და, შესაბამისად, ადგილი აქვს წონაში კლებას.

ოპერაციის ტექნიკა

პნევმოპერიტონეუმის შექმნა და ტროაკრების განთავსება. პაციენტი წევს ზურგზე. ოპერაცია სრულდება სამედიცინო პერსონალის განლაგების „ფრანგული" ან „ამერიკული" წესით. თუმცა უპირატესობა ენიჭება ქირურ - გიული ბრიგადის განლაგების პირველ ვარიანტს: ქირურგი განთავსებულია პაციენტის ფეხებს შორის, პირველი ასისტენტი, რომელიც მართავს ლაპაროსკოპს, დგას ოპერატორისგან მარჯვნივ, ხოლო მეორე ასისტენტი - მარცხნივ (სურათი 3).

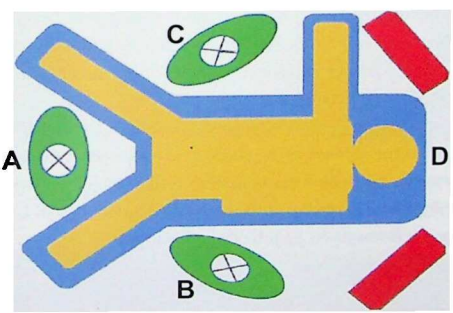

სურათი 3. ქირურგიული ბრიგადის განლაგება

პნევმოპერიტონეუმი (15 mmHg) იქმნება ვერეშის ნემ - სით ან Hasson-ის ღია მეთოდით.

ოპერაციის კლასიკური ვარიანტი გულისხმობს ხუ - თი ტროაკრის გამოყენებას: პირველი ტროაკარი იდგმება ჭიპიდან 4-5 სმ-ით მაღლა და ოდნავ მარჯვნივ, მეორე ტროაკარი, რომელიც ძირითადად გამოიყენება ღვიძლის რეტრაქტორისთვის, იდგმება შუა ხაზზე, მახვილისებრი მორჩის საპროექციო არეში. მესამე ტროაკარი, რომელიც გამოყენება ოპერატორის მიერ ატრავ - მული მომჭერების შესაყვანად, იდგმება მარჯვენა ფერ - დქვეშა არეში მუცლის სწორი კუნთის კიდის ლატერა - ლურად. მეოთხე ტროაკარი (15-18 მმ, 5 და 10 მმ გადამყვანებით) იდგმება მარცხენა ფერდქვეშა არეში მესამე ტროაკარის იფსილატერალურად და გამოიყენება ოპერატორის მიერ ძირითადი სამუშაო ინსტრუმენტების და თავად პროთეზის შესაყვანად. მეხუთე ტროაკარი – განკუთვნილია პირველი ასისტენტისთვის და იდგმება მარცხენა ფერდქვეშა არეში, წინა აქსილარული ხაზის გაყოლებით (სურათი 4).

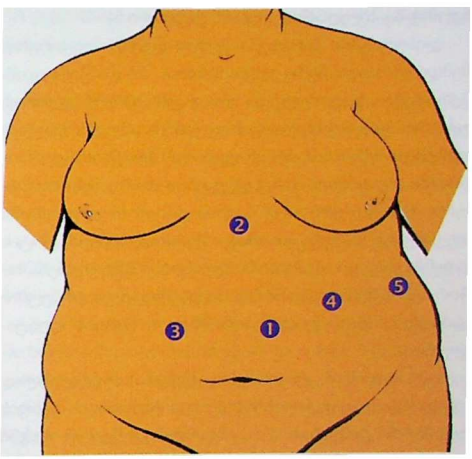

სურათი 4. ტროაკრების განლაგება

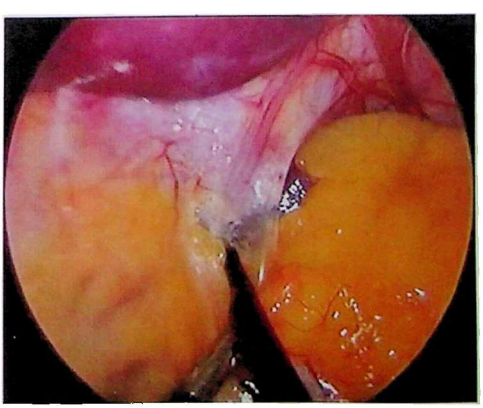

სურათი 5. კუჭ-დიაფრაგმის იოგის დისექცია

აქვე უნდა აღინიშნოს, რომ ჭარბი წონის პაციენტებში ტროაკრების ოპტიმალურად განთავსების წერტილე - ბის შერჩევა ინდივიდუალურია და დამოკიდებულია პაციენტის კონსტიტუციაზე და დიაგნოსტიკური ლა - პაროსკოპიით მიღებულ ინფორმაციაზე, თუმცა სასურველია დაცული იყოს ტროაკრების განლაგების „სამკუთხედის პრინციპი".

მუცლის ღრუს რევიზიის შემდგომ წარმოებს ჰისის კუთხესთან კუჭ-დიაფრაგმის იოგის დისექცია, რომე - ლიც პრაქტიკულად წარმოადგენს პარიესული პერიტო - ნეუმის ავასკულარულ უბანს (სურათი 5).

დიაფრაგმის მარცხენა ფეხის იდენტიფიცირების შემდგომ, საყლაპავზე ედება Babcock - ის დამჭერი. დამჭერის ტრაქცია მუცლის ღრუსკენ უზრუნველყოფს გასტრო-ჰეპატიკური იოგის დაჭიმვას. ამ უკანასკნელის დისექცია იწყება მცირე ბადექონის პროქსიმალურ ნაწილში ქსოვილთა განცალკევების ბასრი წესით. გასტრო-ჰეპატიკური იოგის დისექციის მსვლელობაში აუცილებელია წინა ცთომილი ნერვის ღვიძლის ტოტის იდენტიფიკაცია და მისი მთლიანობის შენარჩუნება. საჭიროების შემთხვევაში შესაძლებელია პერიტონეუმის დისექცია შესრულდეს აღნიშნული ნერვის დისტალურად.

ოპერაციის ამ ეტაპის შესრულებისას აუცილებლად უნდა იყოს გათვალისწინებული ცთომილი ნერვის ღვიძლის ტოტების და გასტრო-ჰეპატიკურ იოგში ღვიძლის მარცხენა არტერიის დამატებითი ტოტის შესაძლო არსებობა (სურათი 6).

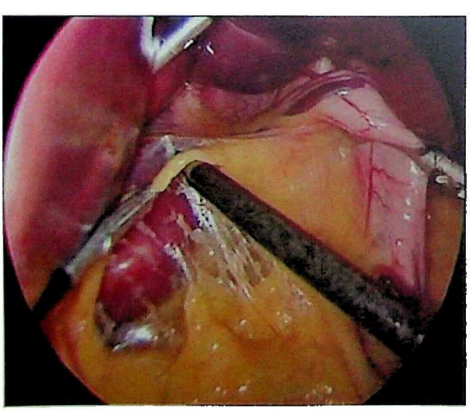

სურათი 6. გასტრო-ჰეპატიკური იოგის დისექცია

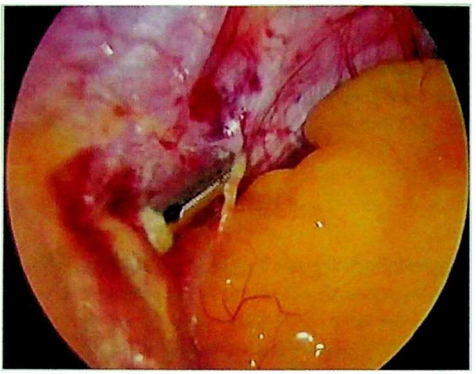

სურათი 7. რეტრო-გასტრალური ხვრელის ფორმირება

ოპერაციის აღნიშნული ეტაპის დასრულების შემდეგ ფორმირდება რეტროგასტრალური ფანჯარა, რომლის ზომები, კუჭის ფუდოპლიკაციისგან განსხვავებით, უნდა შეესაბამებოდეს გასატარებელი მანჟეტის ზომებს, რაც ოპერაციის შემდგომ პერიოდში კუჭის ბანდაჟის მომჭერი რგოლის „ჩამოცურების" პრევენციას წარმოადგენს (სურათი 7).

ინსტრუმენტის ბოლო გამოდის ჰისის კუთხის მარცხენა მხარეს, რომელზეც შემდგომ წარმოებს ბანდაჟის ბოლოს დაფიქსირება წინასწარ დამაგრებული ძაფის მეშვეობით და თანდათანობითი ტრაქციით ხდება ბანდაჟის მოთავსება კუჭის ირგვლივ (სურათი 8).

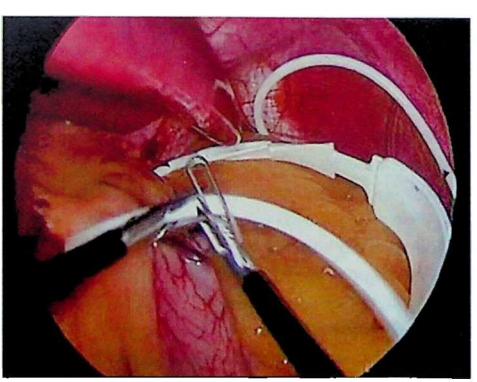

სურათი 8. ბანდაჟის მოთავსება კუჭის ირგვლივ

ყველა წარმოების ბანდაჟს აქვს ჩამკეტი მექანიზმი, რომლის ჩაკეტვის შემდგომ მისი გახსნა ბანდაჟის დაზიანების გარეშე შეუძლებელია. სტანდარტული ტექნიკის მიხედვით რეკომენდირებულია ბანდაჟის ფიქსირება კუჭის წინა კედელზე სერო-სეროზული ნაკერებით, თუმცა ავტორთა ნაწილი ამ ფიქსაციას არ აწარმოებს. ფიქსაცია აუცილებელია იმ შემთხვევაში, თუ ადგილი აქვს კუჭუკანა აბგის გახსნას, რის გამოც მაღალია ბანდაჟის ჩამოცურების ალბათობა (სურათი 9).

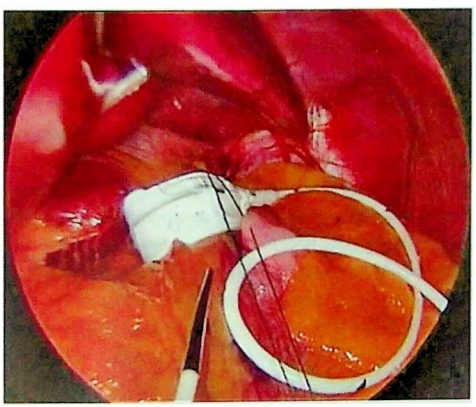

სურათი 9. მომჭერი რგოლის ფიქსირება

ამის შემდგომ ხდება ბალონსა და სარქველს შორის შემაერთებელი მილის ფიქსაცია სარქველზე და მისი ფიქსირება კანქვეშ ფასციაზე. განლაგების ადგილს უმეტეს შემთხვევაში წარმოადგენს მარცხენა მეზოგასტრალური ტროაკრის ჭრილობა, თუმცა შესაძლებელი მისი განთავსება ეპიგასტრალური ტროაკრის ჭრილობაშიც (სურათი 10).

პოსტოპერაციული პერიოდი როგორც წესი, სადაა. პაციენტის ოპერაციის შემდგომი ჰსოპიტალიზაცია არ აღემატება 48 საათს, თხიერი საკვების მიღება იწყება ოპერაციიდან 12-24 საათში.

გართულებები. ინტრაოპერაციული გართულებებიდან აღწერილია სისხლდენა მცირე სიმრუდის სისხლძარღვებიდან, ღვიძლის და ელენთის იატროგენული დაზიანება, კუჭის უკანა კედლის ან საყლაპავის პერფორაცია.

სპეციფიურ გართულებათა რიცხვი არ აღემატება 0,02%-ს და უმეტესად აღინიშნება მეთოდიკის ათვისების ადრეულ ეტაპზე (K.J. Mortele et al, 2001).

კუჭის პერფორაციის ამოცნობა უმეტეს შემთხვევაში ხდება ოპერაციის შემდგომ უახლოეს 24 საათში. ამ გართულების პირველი კლინიკური ნიშნებია – ტაქიკარდია, სუნთქვის გაძნელება და ტკივილი მარცხენა სუბდიაფრაგმულ სივრცეში (H. Nehoda et al, 2001; F. Pretolesi et al, 2001).

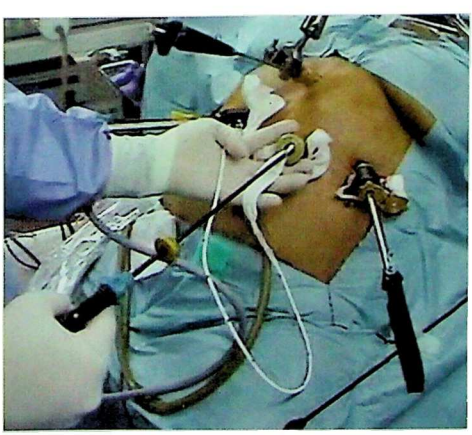

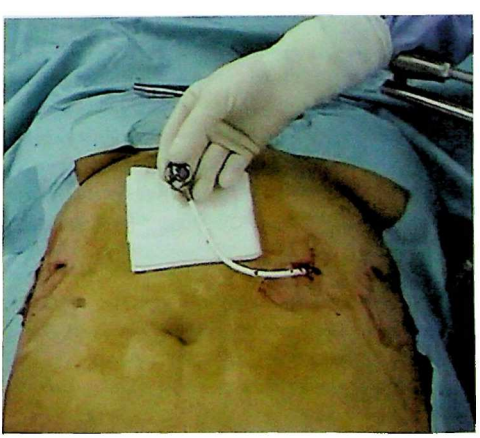

სურათი 10. კანქვეშა ინსუფლატორის განთავსების ეტაპები

სისხლდენის და პარენქიმული ორგანოების დაზიანების შემთხვევაში, ტაქტიკა სტანდარტულია და გართულების აღმოფხვრის შემთხვევაში, შესაძლებელია ოპერაციის გაგრძელება, ხოლო პერფორაციის შემთხვევა - ში, აუცილებელია ხვრელის გაკერვა, ოპერაციის შეჩერება ამ ეტაპზე და თუ ბანდაჟი უკვე მოთავსებულია – ამ უკანასკნელის ამოღება.

გვიანი პოსტოპერაციული გართულებებიდან სპეციფიკურს წარმოადგენს: ბანდაჟის ჩამოცურება კუჭის გასწვრივ, გარდამავალი ან სრული დისფაგიით, ბანდაჟის მიგრაცია კუჭის კედელში და შესაძლოა სანათურშიც, შესაბამისი სეპტიკური გართულებებით (A. Szold, 2002; W. Weisner et al, 2000).

ბანდაჟის ინდივიდუალური აუტანლობა – როდესაც პაციენტი ვერ ეგუება შეცვლილ კვებით რეჟიმს. ოპერაციის უეფექტობა – როდესაც პაციენტი კვლავ აგრძელებს მაღალკალორიული თხევადი საკვების მიღებას. ზოგიერთი ავტორის მონაცემებით, ამ გართულებათა მაჩვენებელი იმდენადა მაღალია, რომ დაახლოებით 30%-ში 5 წლის განმავლობაში საჭიროებს რეოპერაციას ბანდაჟის ამოღების მიზნით.

პოსტოპერაციული წონის კლება და მეტაბოლიზმის თავისებურებანი: კუჭის ბანდაჟირების შემდგომ, როგორც წესი, აღინიშნება ჭარბი წონის 25-50%-მდე კლება. იმის გამო, რომ არ იცვლება საკვების პასაჟის თანმიმდევრობა და ორგანოთა ფიზიოლოგიური განლაგება, არ აღინიშნება რკინის, ცილის და ვიტამინების დეფიციტი, თუმცა, შემცირებული კალორაჟისა და წონის კლების შედეგად ადგილი აქვს როგორც ცხიმოვანი, ასევე გლუკოზის ცვლის მოწესრიგებას.

მიუხედავად შორეული პერიოდის არაკეთილსაიმედო შედეგებისა, კუჭის ბანდაჟირება ერთ-ერთი ყველაზე ფართოდ გავრცელებული ბარიატრიული ოპერაციაა, რაც გაპირობებულია შესრულების ტექნიკური სიმარტივით (შესაბამის ცენტრებში ოპერაციის საშუალო ხანგრძლივობა არ აღემატება 30 წუთს).

2005-2012 წლებში ზ. ცხაკაიას სახელობის თორაკო - აბდომინურ კლინიკაში გაკეთდა სამი ოპერაცია. ოპერაციის ხანგრძლივობა მერყეობდა 50-დან 60 წთ-მდე. ინტრა ან პოსტოპერაციულ გართულებებს ადგილი არ ჰქონია. პაციენტთა სტაციონარში დაყოვნების დრომ საშუალოდ 48 საათი შეადგინა.

კუჭის ლაპაროსკოპული შუნტირება

დ. აბულაძე, თ. ჩართოლანი

კუჭის შუნტირება წარმოადგენს კომბინირებული ტიპის ბარიატრიულ ოპერაციას, რომელიც მოიცავს რესტრიქციული და მალაბსორბციული ოპერაციების ელემენტებს. ოპერაციის მიზანია მოხდეს კუჭის, თორმეტგოჯა ნაწლავის და წვრილი ნაწლავის პროქსიმალური ნაწილის გამოთიშვა საკვები ნივთიერების ათვისების პროცესიდან. ამისათვის წარმოქმნს კუჭის გადაკვეთა კარდიო-ეზოფაგური კუთხიდან დაახლოებით 5-6 სმ-ის დაშორებით და ფორმირებულ ე.წ. კუჭის ტოპრაკზე რუ-ს წესით გრძელ მარყუჟზე გასტროენტეროანასტომოზის დადება (სურათი 1).

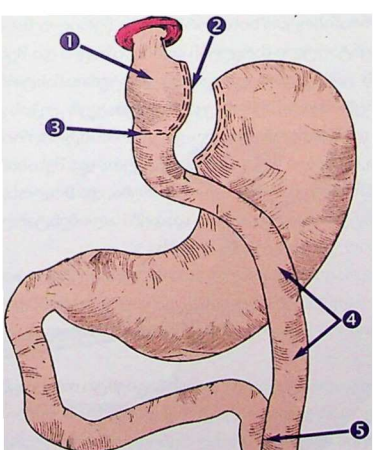

სურათი 1. კუჭის შუნტირება რუ-ს წესით.
1. კუჭის ტოპრაკი; 2. ვერტიკალური სტეპლირების ხაზი; 3. გასტრო-ენტეროანასტომოზი; 4. მლივი ნაწლავის 100-150 სმ-იანი სეგმენტი; 5.ენტერო-ენტერო ანასტომოზი.

„პატარა" კუჭის მოცულობა წარმოადგენს დაახლოებით 60-100 მლ-ს, საიდანაც მიღებული საკვები გადადის წვრილ ნაწლავის ე.წ. ალიმენტარულ მარყუჟში, სადაც აღარ არის საჭმლის მომნელებელი ენზიმები. შესაბამისად, ვეღარ წარმოებს ნახშირწყლების, ცილების და ცხიმების აბსორბცია. ბილიარულ მარყუჟში გაივლის მხოლოდ ფერმენტები და ნაღველი. ენტერო-ენტეროანასტომოზის შემდგომ საკვები და ფერმენტები ხვდებიან ერთმანეთს და იწყება საკვების ფერმენტაცია და აბსორბცია.

ამ ოპერაციით შეცვლილი ფიზიოლოგიური პროცესები უზრუნველყოფენ: 1. იმის გამო რომ შენარჩუნებულია კუჭი, თორმეტგოჯა ნაწლავი და პროქსიმალური წვრილი ნაწლავი, არ აღინიშნება ელექტროლიტების რეაბსორბციის დეფიციტი; 2. საკვები ნივთიერების შემწოვი ზედაპირის პრაქტიკულად განახევრების გამო, მკვეთრად მცირდება ათვისებული საკვები ნივთიერებების რაოდენობა და კალორიულობა, რაც უზრუნველყოფს წონაში კლებას.

ისეთი ფაქტორების გათვალისწინებით, როგორიცაა ოპერაციის სირთულე, წონის ჭარბად კლება, პოსტოპერაციული გართულებები, სიკვდილიანობის მაჩვენებელი და პაციენტების შეუგუებლობა განახლებულ კვებით ქცევასთან – კუჭის შუნტირების ჩვენებები შედარებით მკაცრია:

- ოპერაცია ნაჩვენებია ისეთ პაციენტებში სადაც ჭარბწონიანობის მიზეზს აშკარად წარმოადგენს დიდი რაოდენობით ტკბილეულის მიღება;
- ანამნეზში ჩატარებული დიეტოთერაპიის სრული უეფექტობა;
- ე.წ. „სუპერ" ჭარბწონიან პაციენტები (წონის ინდექსი – 60 და მეტი).

ოპერაციის ტექნიკა

ოპერაცია წარმოებას ზოგადი ბალანსირებული ენდოტრაქეალური გაუტკივარების ქვეშ, ნაზო ან ოროგასტრალური ინტუბაციის პირობებში.

საოპერაციო მაგიდაზე პაციენტი თავსდება ზურგზე, 20 - 30 გრადუსიანი ანტიტრენდელენბურგის მდგომარეობაში. აუცილებლობას წარმოადგენს რუტინულად ქვედა კიდურებზე ელასტიური ბანდების დახვევა ან სპეციალური პნევმატური ბანდების დამაგრება.

ოპერატორი თავსდება ან პაციენტის ფეხებს შორის ან მისგან მარჯვნივ. აპარატურის განლაგება სტანდარტულია და წარმოადგენს გასტროეზოფაგური კუთხის ოპერაციების წარმოებისთვის რეკომენდებულ განლაგებას (სურათი 2).

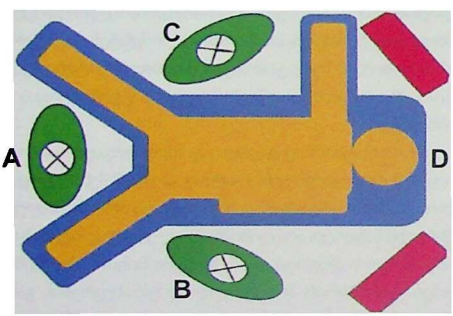

სურათი 2. ქირურგიული ბრიგადის განლაგება

პნევმოპერიტონეუმის დამყარება წარმოებს სებისმი - ერი ხერხით და განისაზღვრება ოპერატორის არჩევანის და კონკრეტული სიტუაციიდან გამომდინარე.

როგორც წესი, იხმარება 5 ტროაკარი. აქედან, სამუ - შაო ტროაკრები განლაგებულია მარჯვენა და მარცხე - ნა მეზოგასტრიუმში ჭიპსა და მახვილისებრ მორჩს შო - რის არსებულ ჰორიზონტალურ ხაზზე, თუმცა მათი ასეთი განლაგება არ არის მკაცრად რეგლამენტირებული და ხშირ შემთხვევაში განისაზღვრება ქირურგის მიერ, თუმცა, აუცილებლად უნდა იყოს დაცული ე.წ. „სამკუთხედის პრინციპი". მახილისებრ მორჩთან შესაძლებელია ჩაიდგას დამატებითი ტროაკარი ღვიძლის ამწევისთვის, თუმცა ღვიძლის ამწევი შესაძლებელია შეყ - ვანილი იქნას მარჯვენა დამატებითი მეზოგასტრალური ტროაკარიდანაც (სურათი 3).

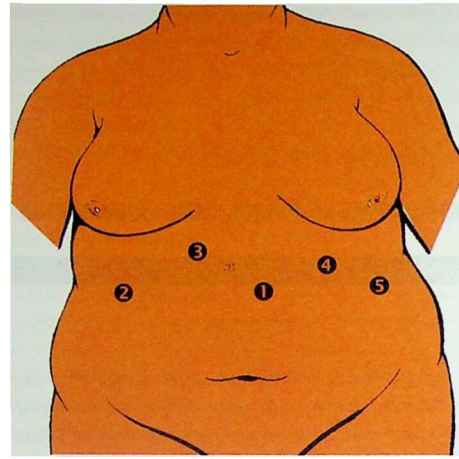

სურათი 3. ტროაკრების განლაგება

რევიზიის წარმოების შემდგომ მოწოდებულია ორი ტაქტიკა, რომელთა შორის პრაქტიკული სხვაობა არ არ - ის და დამოკიდებულია ოპერატორი არჩევანზე. ერთ შემთხვევაში, პირველ ეტაპად ჯერ წარმოებს ენტერო-ენტეროანასტომოზის ფორმირება, წვრილი ნაწლავის ალიმენტარული მარყუჟის მობილიზაცია და შემდგომ კუჭის გადაკვეთა და გასტრო-ენტეროანასტომოზის წარმოება. მეორე შემთხვევაში, ხდება ჯერ კუჭის გადაკ - ვეთა და შემდგომ გასტრო-ენტეროანასტომოზის წარ - მოება, წვრილი ნაწლავის გადაკვეთა და შესაბამისად, ბილიარული მარყუჟის ფორმირება, და ბოლოს, ენტე - რო-ენტეროანასტომოზის დადება ალიმენტარულ და ბილიარულ მარყუჟებს შორის.

ოპერაციის დასრულებისას აუცილებელ პირობას წარმოადგენს ჯორჯლის ყველა დეფექტის დახურვა პოსტოპერაციული სტრანგულაციის თავიდან აცილებ - ის მიზნით.

პირველი მეთოდის დროს პაციენტი თავსდება საო - პერაციო მაგიდაზე ტრენდელენბურგის პოზიციაში, ტრეიცის იოგიდან დაახლოებით ერთი მეტრის დაშორებით ხდება წვრილი ნაწლავის მარყუჟის მონიშვნა ნა - კერით ან საღებავით და ამ ადგილსა და მისგან ერთი მეტრით დაცილებულ წვრილი ნაწლავის სეგმენტს შორის ხდება ენტერო-ენტეროანასტომოზის ფორმირე-

ბა გვერდი-გვერდში ხაზოვანი საკერი აპარატით, ვასკულარული კარტრიჯის გამოყენებით. ნაწლავის კედლის დეფექტი იკერება უწყვეტი ან კვანძოვანი ერთსართულიანი სერო-მუსკულარული ნაკერებით. ამის შემდგომ ხდება ალიმენტარული მარყუჟის მიმართულებით ანასტომოზიდან 2-სმ-ის დაცილებით წვრილი ნაწლავის გადაკვეთა ანალოგიური საკერავი აპარატის მეშვეობით, ჯორჯლის მობილიზაცია და გამოყოფილი მარყუჟის გატარება განივი კოლინჯის ჯორჯლის ფანჯარაში და მისი ატანა კუჭის მცირე სიმრუდესთან.

ამის შემდგომ პაციენტი თავსდება ანტიტრენდელენ-ბურგის პოზიციაში და კარდიოეზოფაგური კუთხიდან 6-სმ-ის დაცილებით მცირე სიმრუდესთან ხდება კუჭის მედიალური კიდის მობილიზაცია და კუჭ-უკანა სივრცეში შეღწევა. კუჭის გადაკვეთა წარმოებს საზოვანი საკერი აპარატის მეშვეობით ლურჯი ფერის კარტრიჯის გამოყენებით. პირველი ნაკერი მიემართება მკაცრად ჰორიზონტალურად. ამის შემდგომ ხდება განაკვეთის მიმართულების შეცვლა 90 გრადუსით კრანიალურად ჰისის კუთხისკენ. ამგვარად, საყლაპავის გაგრძელებაზე ფორმირდება ე.წ. „პატარა კუჭი" (სურათი 4-5).

გასტროენტეროანასტომოზის წარმოებისათვის გამოიყენება სამი მეთოდი: 1. ცირკულარული აპარატული ანასტომოზი პირით-გვერდში; 2. ხაზოვანი აპარატული ანასტომოზი გვერდით-გვერდში; 3. ხელით წარმოებული ანასტომოზი პირით-გვერდში.

მათ შორის დადასტურებული უპირატესობა არც ერთს არ გააჩნია და დამოკიდებულია ქირურგის უნარზე და არჩევანზე. ასევე არ არის დადასტურებული ანასტომოზის დიამეტრის ზომა, თუმცა, როგორც წესი, მისი დიამეტრი არ აღემატება 30 მმ-ს (სურათი 6-7).

მეორე ვარიანტის დროს პირველ ეტაპად წარმოებს კუჭის გადაკვეთა ზემოთ აღწერილი წესით. შემდგომ პაციენტი თავსდება ტრენდელენბურგის პოზიციაში და ხდება წვრილი ნაწლავის ტრეიციდან ერთი მეტრით დაცილებული უბნის ამოტანა მუცლის ღრუს ზედა სართულში და გასტრო-ენტეროანასოტმოზის ფორმირება ხელით ან ხაზოვანი საკერი აპარატის მეშვეობით. ანასტომოზიდან 2-3 სმ-ის დაცილებით ხდება მომტანი ნაწლავის გადაკვეთა ხაზოვანი საკერი აპარატის მეშვეობით და ბილიარული მარყუჟის ფორმირება.

ამის შემდგომ გასტროენტეროანასოტმოზიდან ერთი მეტრის დაცილებით წამღებ მარყუჟსა და მომტან მარყუჟს შორის ედება ენტერო-ენტეროანასტომოზი ზემოთ აღწერილი წესით.

ორივე შემთხვევაში აუცილებელია ჯორჯლის დეფექტების დახურვა, კუჭის აპარატული ნაკერების გაყოლებაზე სისხლმდენი უბნების ამოკერვა. რაც შეეხება გასტროენტეროანასტომოზის გამაგრებას დამატებითი სეროსეროზული ნაკრებით ან აპარატული ნაკრების სრულ გადაკერვას ეს დამოკიდებულია ქირურგის არჩევანზე და არ წარმოადგენს მკაცრ რეკომენდაციას.

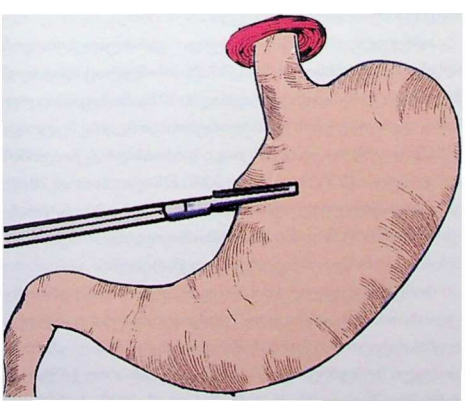

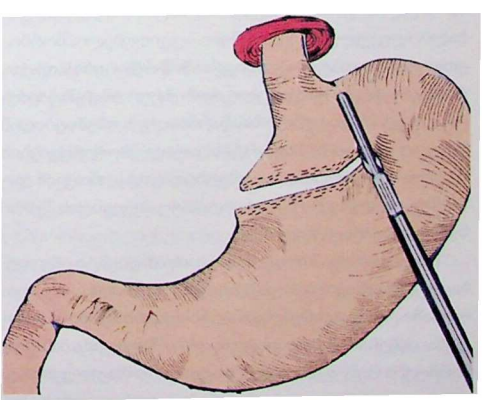

სურათი 4-5. „მცირე" („პატარა") კუჭის ფორმირების ეტაპები

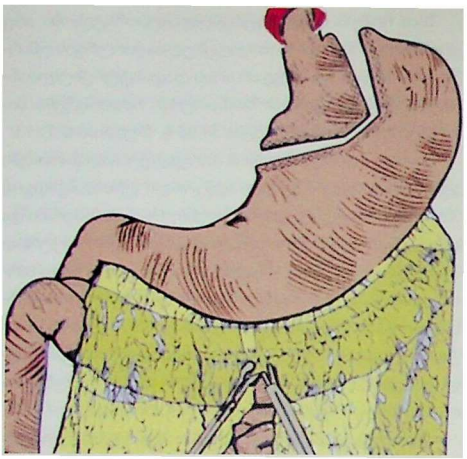

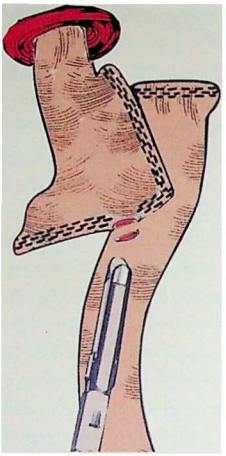

სურათი 6-7. გასტრო-ენტეროანასტომოზის ფორმირების ეტაპები

როგორც წესი ოპერაცია მთავრდება გასტროენტეროანასტომოზთან დრენაჟის მიტანით, თუმცა არც ეს უკანასკნელი წარმოადგენს მკაცრ რეკომენდაციას და დამოკიდებულია ქირურგის არჩევანზე.

პოსტოპერაციული პერიოდი, როგორც წესი, სადაა. უდიდესი მნიშვნელობა ენიჭება პაციენტის ადრეულ (ოპერაციიდან 8-12 საათში) აქტივაციას – დაჯდომა, ფეხზე ადგომა, სიარული.

დანიშნულებაში გასტროპროტექტორებთან ერთად ჩართულია ფართო სპექტრის ანტიბიოტიკები, დაბალმოლეკულური ჰეპარინები. აუცილებელია ნორმოვოლემიის და მჟავა-ტუტოვანი წონასწორობის დაცვა, რათა თავიდან აცილებული იყოს ქსოვილოვანი ჰიპოქსია. ასევე, აუცილებლობას წარმოადგეს ოპერაციიდან პირველ 24 საათში პაციენტის ვიტალური ფუნქციების მკაცრი მონიტორინგი და მიუსედავად სუნთქვის დამაკმაყოფილებელი მაჩვენებლებისა, პაციენტის პერმანენტული ოქსიგენაცია.

შესაბამისად, პირველი 24 საათი პაციენტი იმყოფება პოსტოპერაციული ინტენსიური თერაპიის განყოფილებაში. ბანდაჟირებისგან განსხვავებით, სითხის მიღება იწყება 24 საათის გასვლის შემდგომ. მანამდე წარმოებს რენტგენოკონტრასტული გამოკვლევა თხევადი კონტრასტით. კუჭში უნდა შეყვანილ იქნას არაუმეტეს 50 მლ კონტრასტისა. გამოკვლევის მიზანს წარმოადგენს როგორც ნაკერების ადრეული უკმარისობის გამოვლენა, ასევე, ადეკვატური პასაჟის დადგენა.

გამოკვლევის შედეგების მიხედვით, პაციენტს სითხისა და თხიერი საკვების მიღების უფლება ეძლევა.

კვების რეჟიმი ძირეულად არ განსხვავდება ვერტიკალური საზოვანი რეზექციის შემდგომ დანიშნული დიეტისგან.

გართულებები. ინტრა და პოსტოპერაციულ გართულებათა საერთო მაჩვენებელი, სხვადასხვა ავტორთა მონაცემებით, 0-24%-ს შეადგენს.

ადრეული პოსტოპერაციული გართულებებიდან აღსანიშნავია სისხლდენა (1,7-2,2%) რომელიც შესაძლებელია განვითარდეს ოპერაციიდან 12 საათის განმავლობაში. გართულების კორეგირების არჩევის მეთოდს წარმოადგენს რელაპაროსკოპია და სისხლმდენი უბნის ლიკვიდაცია (S.V. Frezza et al, 2007; E.E. Frezza et al, 2010). კონსერვატიული მკურნალობის შემთხვევაში ინტრაადომინურმა ჰემატომამ და მისმა ინფიცირებამ შესაძლებელია გამოიწვიოს ნაკერების უკმარისობა.

პოსტოპერაციული სისხლდენა ერთერთი სერიოზული სასიათის ადრეული პოსტოპერაციული გართულებაა, სტატისტიკური მონაცემებით კუჭის ლაპაროსკოპული შუნტირების შემდგომ მისი სიხშირე 1,9%-დან 4,4%-მდე მერყეობს (Y.D. Podnos et al, 2003; A. Mehran et al, 2003; N.T. Nguyen et al, 2003).

კუჭის სახელოსებური გასტრექტომიისგან განსხვავებით, სადაც ინტრააბდომინური თუ ინტრალუმინალური სისხლდენის ერთადერთ შესაძლო წყაროს ვერტიკალური სტეპლირების ხაზი წარმოადგენს, კუჭის შუნტირების შემთხვევაში სისხლდენა შეიძლება განვითარდეს გასტრო-ენტეროანასტომოზიდან, კუჭის ტოპრაკიდან, ენტერო-ენტეროანასტომოზიდან და ე.წ. „ნარჩენი" კუჭიდან. ცხადია, პოსტოპერაციული სისხლდენა გადაუდებელი რელაპაროსკოპიის ან ლაპაროტომიის აბსოლუტური ჩვენებაა. ოპერაციის მიზანია – სისხლმდენი უბნის კონტროლი და მუცლის ღრუს სრულყოფილი სანაცია.

ნაკერების უკმარისობა პოტენციურად ყველაზე საშიში გართულებაა, ლეტალობის 50%-იანი მაჩვენებლით (C. Ballesta et al, 2008; K.W. Papasavas et al, 2003).

ნაკერების უკმარისობა შესაძლებელია განვითარდეს 24 საათიდან 12 დღის პერიოდში, თუმცა სტატისტიკური მონაცემებით მათი განვითარების პიკი აღწევს მეცხრე-მეათე დღეს. 75%-ში ადგილი აქვს გასტრო-ენტეროანასტომოზის, ხოლო 25%-ში – ენტერო-ენტეროანასტომოზის უკმარისობას (J.S. Marshall et al, 2003; K. Madan et al, 2009).

აღნიშნული გართულების ადრეული დიაგნოსტირება პირველ რიგში ეფუძნება კლინიკურ სურათს, სოლო საჭიროების შემთხვევაში – რადიოლოგიური კვლევით მიღებულ მონაცემებს (R. Gonzalez et al, 2007; A.Z. Fernandez et al, 2004).

ნაკერების უკმარისობის პირველი კლინიკური სიმპტომია უეცარი ტაქიკარდია, ტკივილი მუცლის არეში ირადიაციით ბეჭისკენ, მოგვიანებით – საერთო სისუსტის ფონზე, აღინიშნება გულისრევა, ღებინება, ოლიგურია, საკონტროლო დრენაჟიდან არაადეკვატური გამონადენის არსებობა და სხვა. რანდომიზებული კვლევებით დადგინდა, რომ კონტრასტული კომპიუტერული კვლევის დიაგნოსტიკური სიზუსტე მხოლოდ 75-80%-ია. შესაბამისად, რეკომენდებულია დაუყოვნებელი რელაპაროსკოპია ნაკერების უკმარისობის კლინიკური სიმპტომების არსებობის საფუძველზეც.

გასტრო-ენტეროანასტომოზის უკმარისობის შემთხვევაში, მიუხედავად ფისტულის ზომისა და მისი კედლის მდგომარეობისა, დაუშვებელია ხვრელმილის გაკერვა, ვინაიდან, როგორც წესი, მოგვიანებით ვითარდება ნაკერების უკმარისობა და თავად ფისტულის ზომა მატულობს. ამ შემთხვევაში აუცილებელია მუცლის ღრუს ადეკვატური დრენირება და სეპტიკური პროცესის კონტროლი. ასევე აუცილებელია რელაპაროსკოპიის წარმოება, რათა მოხდეს საკვები ენტეროსტომის დადება გასტრო-ენტეროანასტომოზში. ადეკვატური ინტენსიური თერაპიის შედეგად, როგორც წესი, ფისტულა თავისით იხურება. თუ აღინიშნება დიდი ზომის დეფექტი, მაშინ სეპტიკური პროცესების ლიკვიდაციის შემდგომ, მოგვიანებით პერიოდში, ნაჩვენებია რეკონსტრუქციული ოპერაცია – გასტროენტეროანასტომოზის რეზექცია და ხელახალი ანასტომოზის ფორმირება.

ენტერო-ენტეროანასტომოზის უკმარისობის შემთხვევაში ნაჩვენებია რელაპაროსკოპია ან ლაპაროტომია ანასტომოზის რეზექციით და ხელახალი ანასტომოზის ფორმირებით.

ნაკერების უკმარისობა წარმოადგენს სიცოცხლისთვის პოტენციურად საშიშ გართულებას, თუმცა მისი დროული და ადეკვატური კონტროლის პირობებში ხდება მდგომარეობის სტაბილიზაცია და პაციენტის ჯანმრთელობის და სიცოცხლის შენარჩუნება.

სტატისტიკური მონაცემებით, ნაკერების უკმარისობის მაჩვენებელი შედარებით დაბალია და შეადგენს 0,4%-5,2 %-ს (J.S. Marshall et al, 2003; A.Z. Fernandez et al, 2004; O. Bellorin et al, 2011; T.M. Fullum et al, 2009; K. Madan et al, 2009).

სიკვდილიანობა არ აღემატება 0,5%-ს და მის ძირითად მიზეზს წარმოადგენს ნაკერების უკმარისობის გამო განვითარებული სეფსისით გამოწვეული პოლიორგანული უკმარისობა.

შორეული პერიოდის ქირურგიულ გართულებებს მიეკუთვნება ანასტომოზის პეპტიური წყლულები, რომელიც შესაძლოა გახდეს სისხლდენის, პერფორაციის ან ანასტომოზის სტენოზის მიზეზი, შეხორცებითი გაუვალობა.

პოსტოპერაციული წონის კლება და მეტაბოლიზმის თავისებურებანი: კუჭის შუნტირების შემდგომ, როგორც წესი, აღინიშნება ჭარბი წონის 75% დან 90%-მდე კლება. ეს განპირობებულია საჭმლის მომნელებელი ტრაქტის ანატომიური თანმიმდევრობის და ფიზიოლოგიის მკვეთრი ცვლილებით, რაც იწვევს გამოხატულ მალაბსორბციას. რესტრიქციული ოპერაციებისაგან განსხვავებით, აღინიშნება რკინის, ცილის და ვიტამინი B_{12} ის დეფიციტი, რომელთა კორეგირება ხდება პოლივიტამინების და რკინის პრეპარატებით მუდმივი ჩანაცვლებით და ცილებით მდიდარი საკვების მიღებით. შემცირებული კალორაჟისა და შესაბამისი წონის კლების შედეგად, ადგილი აქვს როგორც ცხიმოვანი, ასევე გლუკოზის ცვლის მოწესრიგებას.

კუჭის ლაპაროსკოპული ვერტიკალური სახელოსებური რეზექცია

დ. აბულაძე, თ. ჩართოლანი

ვერტიკალური სახელოსებური გასტრექტომია (Vertical Sleeve Gastrectomy – VSG) წარმოადგენს რესტრიქციული ტიპის ოპერაციას. ოპერაციის მიზანია კუჭის სხეულისა და ფუნდალური ნაწილის მოცილება მცირე სიმრუდის გასწვრივ სახელოსებური მილის შექმნით (სურათი 1).

დარჩენილი კუჭის საერთო მოცულობა მერყეობს 150-დან 250 მლ-მდე, არ იცვლება საკვების პასაჟის მიმართულება და თანმიმდევრობა. აღნიშნული რაოდენობის საკვების მიღების შემდგომ ადგილი აქვს დანაყრების შეგრძნებას. ზედმეტი საკვების მიღების შემთხვევაში აღინიშნება გულისრევა, ზოგჯერ ღებინება. თხერი საკვების მიღებისას კუჭის დაცლა ხდება მომენტალურად. ასევე, აღინიშნება საკვების შედარებით სწრაფი პასაჟი თორმეტგოჯა ნაწლავსა და წვრილი ნაწლავის პროქსიმალურ მარყუჟებში.

ამ ოპერაციის დროს, ცილდება რა კუჭის სხეული და ფუნდალური ნაწილი, ხდება ე.წ. შიმშილის ჰორმონის – გრელინის მასტიმულირებელი ვეგეტატიური გზის გაწყვეტა და ორგანიზმში მკვეთრად მცირდება მისი სინთეზი, რის გამოც პრაქტიკულად ქრება შიმშილის შეგრძნება და პაციენტებს გაცილებით უადვილდებათ ახალ კვებით რეჟიმთან შეგუება. შედეგად – პაციენტი ღებულობს გაცილებით მცირე ოდენობის საკვებს და ადგილი აქვს წონაში კლებას.

მოწოდებულია ვერტიკალურ გასტრექტომიაზე დაფუძნებული უახლესი ბარიატრიული ოპერაცია ე.წ. რეფლუქს-საწინააღმდეგო ვერტიკალური სახელოსებური გასტროპლასტიკა (Anti-Reflux Sleeve Gastroplasty – ASG), რომელიც ვერტიკალური გასტრექტომიის და ნისენის ფუნდუპლიკაციის ელემენტების კომბინაციას წარმოადგენს – სახელოსებური მილის და კუჭის მანჟეტის სახით (სურათი 2).

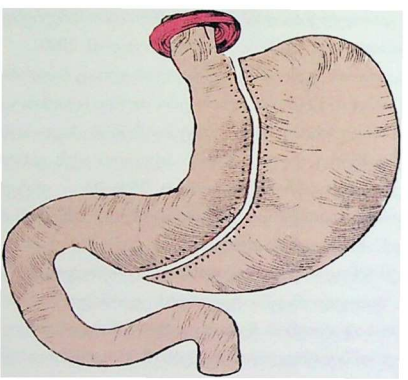

სურათი 1. ვერტიკალური სახელოსებური გასტრექტომია

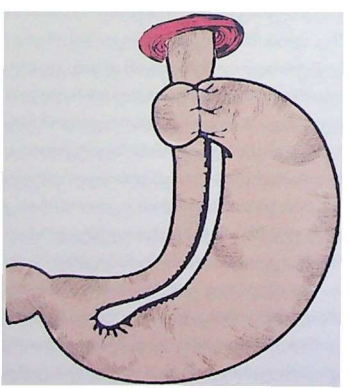

სურათი 2. რეფლუქსის საწინააღმდეგო ვერტიკალური სასელოსებური გასტროპლასტიკა

აღნიშნული მეთოდის უპირატესობას წარმოადგენს რეფლუქს-ეზოფაგიტის პრევენცია, რომელიც სტატისტიკური მონაცემებით, ვერტიკალური გასტროპლასტიკის შემთხვევათა 30%-ში ვითარდება.

ოპერაციის ტექნიკა

ოპერაცია წარმოებას ზოგადი ენდოტრაქეალური გაუტკივარების ქვეშ, ნაზო ან ორო გასტრალური ინტუბაციის პირობებში, პაციენტის მდებარეობა ზურგზე, 20 - 30 გრადუსიანი ანტიტრენდელენბურგის მდგომარეობაში. აუცილებლობას წარმოადგენს რუტინულად ქვედა კიდურებზე ელასტიური ბანდების დახვევა ან სპეციალური პნევმატური ბანდების დამაგრება. ოპერატორი თავსდება ან პაციენტის ფეხებს შორის ან მის - გან მარჯვნივ. აპარატურის განლაგება სტანდარტულია და წარმოადგენს გასტროეზოფაგური კუთხის ოპერაციების წარმოებისთვის რეკომენდებულ განლაგებას (სურათი 3).

პნევმოპერიტონეუმის დამყარება წარმოებს ნებისმი - ერი ხერხით და განისაზღვრება ოპერატორის არჩევანის და კონკრეტული სიტუაციიდან გამომდინარე. ტროაკრების განლაგება: როგორც წესი იხმარება 5 ტროაკარი, აქედან სამუშაო ტროაკრები განლაგებულია მარჯვენა და მარცხენა მეზოგასტრიუმში ჭიპსა და მახვილისებრ მორჩს შორის არსებულ ჰორიზონტალურ ხაზზე, თუმცა მკაცრად რეკომენდებული არ არის და, შესაბამისად, განისაზღვრება ქირურგის მიერ, თუმცა აუცილებლად უნდა იყოს დაცული ე.წ. „სამკუთხედის პრინციპი" (სურათი 4).

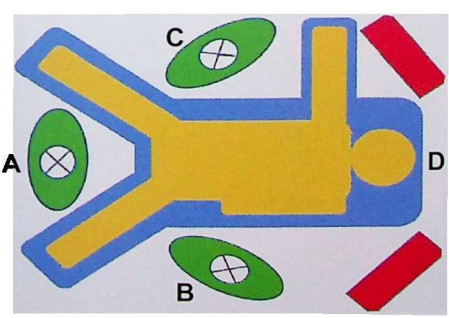

სურათი 3. ქირურგიული ბრიგადის განლაგება

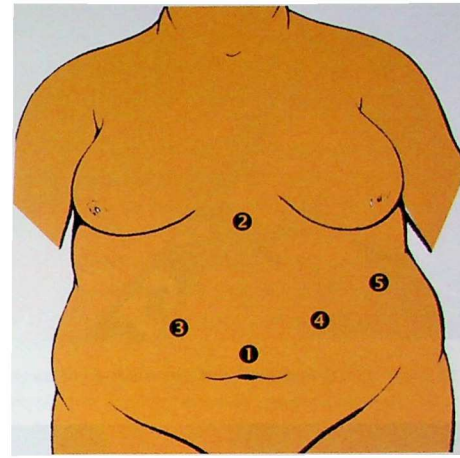

სურათი 4. ტროაკრების განლაგება

ოპერაციის პირველ ეტაპს წარმოადგენს კუჭის დიდი სიმრუდის მობილიზაცია ანტრალური ნაწილიდან კარდიოეზოფაგურ კუთხემდე, რაც ხორციელდება ულტრაბგერითი მაკრატლის ან ბიპოლარული კოაგულაციური ინსტრუმენტების მეშვეობით. დისექცია იწყება დიდი ბადექონის და კუჭ-ელენთის იოგის გადაკვეთით, დიაფრაგმის მარცხენა ფეხის მკაფიო ვიზუალიზაციამდე (სურათი 5A, 5B).

რიგი ავტორებისა მოუწოდებენ გასტრო-დიაფრაგმალური იოგის წინასწარ დისექციას, რაც აადვილებს ჰისის კუთხის შემდგომ მობილიზაციას. დისექცია წარმოებს კუჭის კედელთან მაქსიმალურად ახლოს. თერმული დაზიანების პრევენციისთვის აუცილებელია კოაგულაციის შესრულება ანატომიური სტრუქტურების მაქსიმალური იდენტიფიცირების პირობებში.

ულტრაბგერითი და ბიპოლარული ინსტრუმენტები, როგორც წესი, ახდენენ დიდი სიმრუდის სისხლძარღვების და კუჭის მოკლე სისხლძარღვების საიმედო ჰემოსტაზს, თუმცა რიგ შემთხვევებში საჭიროებას წარმოადგენს ისეთი დამატებითი ჰემოსტატიკური მანიპულაციების წარმოება, როგორიცაა კლიპირება, ლიგირება, ნაკერის დადება და ა.შ.

გასტროეზოფაგური კუთხის მობილიზაციის შემდეგ დისექცია გრძელდება დისტალური მიმართულებით, მოიცავს კუჭ-კოლინჯის იოგის ნაწილს და ბოლოვდება პილორუსიდან 4-6 სმ დაშორებით (სურათი 6).

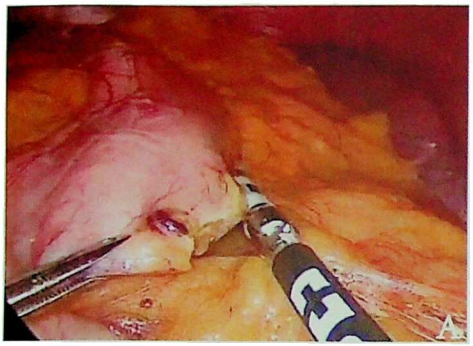

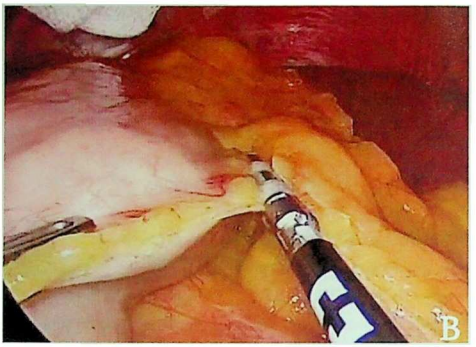

სურათი 5. A-B დიდი სიმრუდის პროქსიმალური სეგმენტის მობილიზაციის ეტაპები

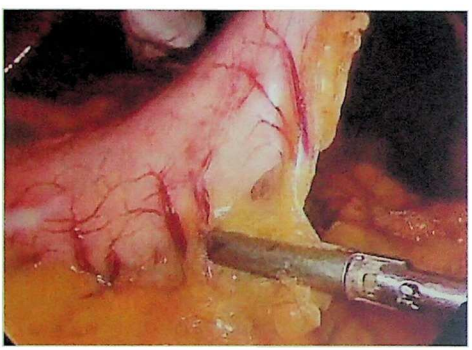

სურათი 6. დიდი სიმრუდის დისტალური სეგმენტის მობილიზაცია

დიდი სიმრუდის სრული მობილიზაციის დასრულებისთანავე ხორციელდება კუჭის უკანა სივრცის რევიზია. კუჭის უკანა კედელსა და პანკრეასის კაფსულას შორის შესხორცებების არსებობის შემთხვევაში, აუცილებელია მათი გათიშვა, რაც, თავის მხრივ, კუჭის სწორხაზოვანი რეზექციის შესრულების ერთ-ერთ მთავარ წინაპირობას წარმოადგენს (სურათი 7A, 7B).

ოპერაციის შემდგომი ეტაპია უშუალოდ კუჭის რეზექცია საზოვანი საკერი აპარატის გამოყენებით. რეზექციის საზი, როგორც წესი, იწყება პილორუსიდან 4-6 სმ მოშორებით და ადის ჰისის კუთხემდე, შესაბამისად, რეზეცირებული უბანი მოიცავს ანტრალური მიდამოს მცირე ნაწილს, სხეულს და ფუნდუსს მთლიანად.

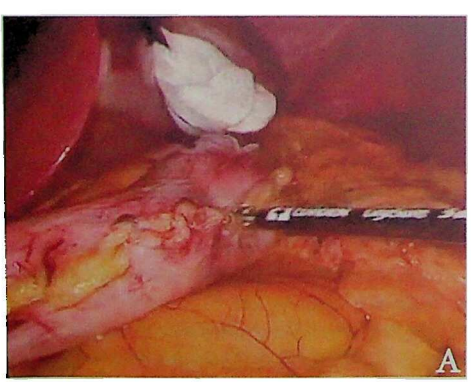

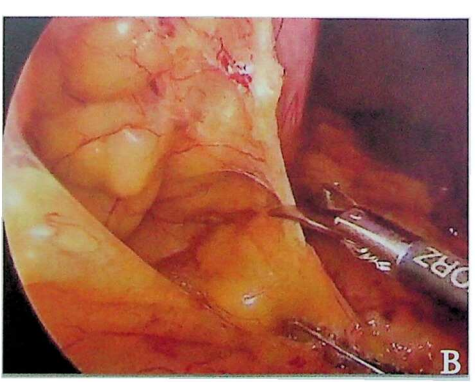

სურათი 5. A. მობილიზებული დიდი სიმრუდე; B. რეტროგასტრალური შეხორცებების გათიშვა

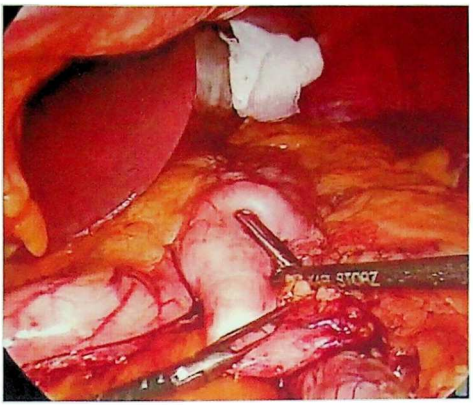

სურათი 8. კუჭის პილორულ ნაწილში ბუჟის განთავსება

რეზექცია წარმოებს 10-13 მმ-იანი ბუჟის გაყოლებაზე, რომელიც ანესთეზიოლოგის მიერ წინასწარ თავსდება კუჭში და ხდება მისი გატარება მცირე სიმრუდის გასწვრივ, პილორუსამდე (სურათი 8).

ოპერაციის ამ ეტაპზე მნიშვნელოვანია შემდეგი პრინციპების დაცვა:

- რეზექციის ხაზი შეძლებისდაგვარად არ უნდა მოიცავდეს ცხიმოვან ქსოვილს. კარტრიჯის არჩევა ხდება კუჭის კედლის სისქის მიხედვით: მწვანე (ტიტანის ბრჭყალის სიმაღლე 4,5 მმ) ან ლურჯი (ტიტანის ბრჭყალის სიმაღლე 2,5 მმ).
- სტეპლერის ყოველი შემდგომი აპლიკაცია უნდა წარმოებდეს სტეპლერის წინა განაკვეთის ხაზის მიმართულებით, რათა უზრუნველყოფილი იყოს განაკვეთის ერთიანი სწორი ხაზი.

გადაკვეთის წარმოებამდე უნდა შემოწმდეს კუჭის ორივე კედელი რამდენად თანაბრადაა დაცილებული მცირე სიმრუდისგან რათა უზრუნველყოფილი იყოს რეზექციის სწორი ხაზი (სურათი 9A, 9B).

აპარატული ნაკერებიდან სისხლდენის შემთხვევაში, უნდა მოხდეს სისხლმდენი უბნების მომენტალური ჰემოსტაზი ბიპოლარული კოაგულაციით ან დროებითი კლიპირებით.

კუჭის კარდიალური ნაწილის გადაკვეთისას აუცილებელია სტეპლერი ჰისის კუთხეს მინიმუმ 2 სმ-ით გაცდეს, რაც კუჭის კედლის სრულ გადაკერვას უზრუნველყოფს. ბოლო აპლიკაციისას სტეპლერი აუცილებლად უნდა გაცდეს ქსოვილის კიდეს, რათა გარანტირებული იყოს კუჭის სანათურის ჰერმეტული დახურვა (სურათი 10).

ვინაიდან ნაკერების უკმარისობის ერთ-ერთ ძირითად მიზეზად ითვლება რეზექციის ხაზის არასრულყოფილი ჰემოსტაზი, რეკომენდირებულია სტეპლერის ხაზის გადაკერვა სერო-მუსკულარული უწყვეტი ან კვანძოვანი ნაკერებით (სურათი 11).

სტეპლერის პირველი აპლიკაცია წარმოებს მარჯვენა მეზოგასტრიუმში მოთავსებული 12 მმ-იანი ტროაკარიდან, ხოლო დანარჩენი სტეპლერების აპლიკაცია უკვე ხდება მარცხენა 12-მმ-იანი ტროაკარიდან.

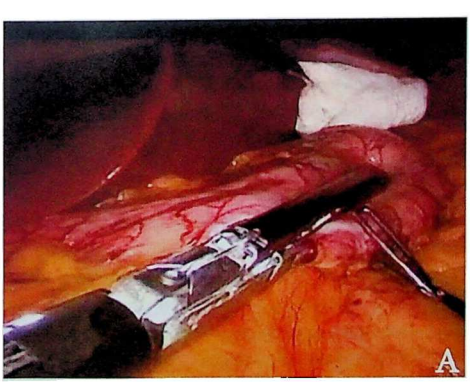

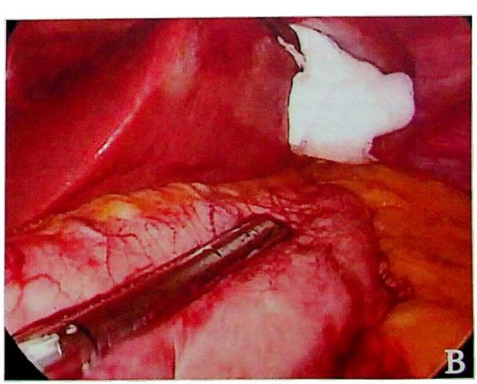

სურათი 9. A-B. ხაზოვანი რეზექციის ეტაპები

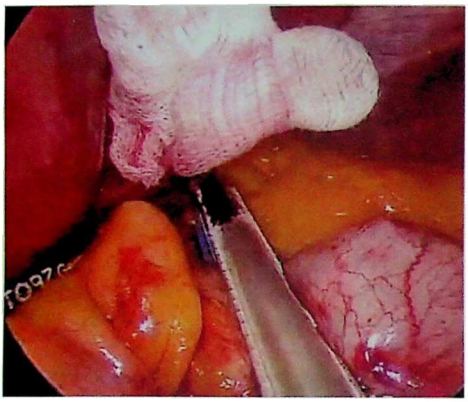

სურათი 10. კუჭის კარდიალური ნაწილის სტეპლირება

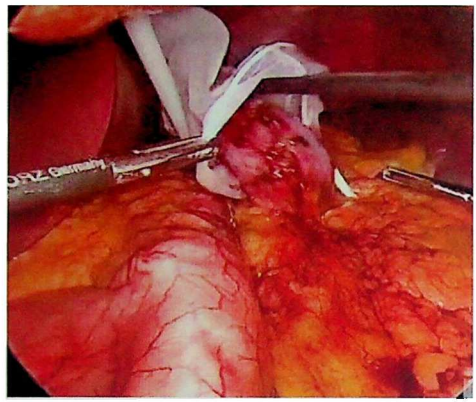

სურათი 12. პრეპარატის განთავსება კონტეინერში

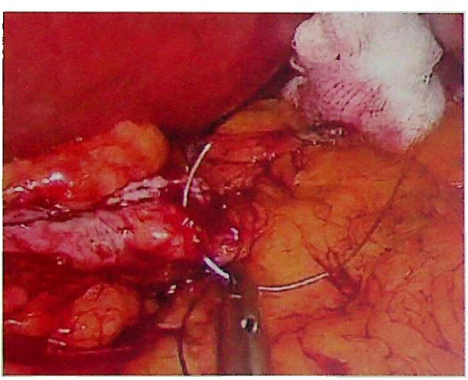

სურათი 11. სტეპლირების ხაზის გამაგრება
სერო-მუსკულარული ნაკერებით

რეზექციის დასრულების შემდგომ მოწმდება ჰემოსტაზი და ჰერმეტიზმი, რისთვისაც გამოიყენება აიროვანი ან კონტრასტული ტესტები. ოპერაციის ბოლოს აუცილებელია ნაზოგასტრალური ზონდის მოთავსება.

მარცხენა ლატერალური ტროაკარიდან წარმოებს კუჭის რეზექციის ხაზის გაყოლებაზე დრენაჟის მოთავსება. პრეპარატის ამოღება ხდება როგორც კონტეინერის მეშვეობით, ასევე შესაძლებელია მის გარეშეც, რომელიმე ტროაკარული ჭრილობის 4 სმ-მდე გაფართოებით (სურათი 12).

პრეპარატის ამოღების შემდეგ ჭრილობა იკერება შრეობრივად, ხოლო დანარჩენი ტროაკალური ჭრილობები იკერება კვანძოვანი ნაკერებით.

პოსტოპერაციული პერიოდი. როგორც წესი სადაა, უდიდესი მნიშვნელობა ენიჭება პაციენტის რაც შეიძლება ადრე (ოპერაციიდან 8-12 საათში) აქტივაციას, დაჯდომა, ფეხზე ადგომა, სიარული.

დანიშნულებაში გასტროპროტექტორებთან ერთად ჩართულია ფართე სპექტრის ანტიბიოტიკები, დაბალმოლეკულური ჰეპარინები და აუცილებელია ნორმოვოლემიის და მჟავა-ტუტოვანი წონასწორობის დაცვა, რათა თავიდან აცილებული იყოს ქსოვილოვანი ჰიპოქსია. ასევე აუცილებლობას წარმოადგეს ოპერაციიდან პირველ 24 საათში პაციენტის ვიტალური ფუნქციების მკაცრი მონიტორინგი და მიუხედავად სუნთქვის დამაკმაყოფილებელი მაჩვენებლებისა, პაციენტის პერმანენტული ოქსიგენაცია. შესაბამისად, პირველი 24 საათი პაციენტი იმყოფება პოსტოპერაციული ინტენსიური თერაპიის განყოფილებაში.

ბანდაჟირებისგან განსხვავებით სითხის მიღება იწყება 24 საათის გასვლის შემდგომ, მანამდე წარმოებს რენტგენოკონტრასტული გამოკვლევა თხევადი კონტრასტით: უნდა შეყვანილ იქნა კუჭში არაუმეტეს 50 მლ კონტრასტისა, რომლის მიზანს წარმოადგენს როგორც ნაკერების ადრეული უკმარისობის გამორიცხვა, ასევე კუჭის შიგთავსის თორმეტგოჯა ნაწლავში პასაჟის დადგენა. ამის შემდგომ იწყება სითხისა და თხიერი საკვების მიღება. რაც შეეხება კვების რეჟიმს – მის ძირითა-

ცხრილი 1. ბარიატრიული ქირურგიის შემდგომი კვებითი რეკომენდაციები

დიეტა	ხანგრძლივობა	საკვები	შენიშვნა
სუფთა სითხე	1-2 დღე	წყალი, ჩაი, სუფთა სუპები, სუფთა წვენები (სასურველია წყალში გარეული, არა უმეტეს 3 ჭიქა დღეში), ყავა	სითხეების მიღება დაიწყეთ ექიმის მითითებით; სითხე უნდა იყვეს ოთახის ტემპერატურის; დალიეთ ნელა, პატარა ყლუპებით, ნახევარი ჭიქა ერთ ჯერზე; მოერიდეთ გაზიან სასმელებს;
ყველანაირი სითხე	მე-3-7 დღე	წყალი, ჩაი, სუფთა სუპები, სუფთა წვენები (სასურველია წყალში გარეული, არა უმეტეს 3 ჭიქა დღეში), ყავა დაამატეთ რძის პროდუქტები (რძე, იოგურტი და ა.შ.) და ხილის წვენებთან შედარებით, მათ მიანიჭეთ უპირატესობა	გაანაწილეთ საკვები/სასმელი მთელ დღეზე, მიირთვით 5-6 მცირე ულუფა ნახევარ ჯამამდე, ეცადეთ დაიცვათ კვების რეგულარული რეჟიმი; გამოიყენეთ ჩაის კოვზი და არა სუფრის; განაცალკევეთ საჭმელისა და სასმელის მიღება, სასმელი მიიღეთ ჭამამდე 15 წუთით ადრე ან ნახევარი საათის შემდეგ; მიიღეთ მულტივიტამინები (საწუწნი აბების ან წვეთების სახით);
დაქუცმაცებული საკვები	მე-7-14 დღე	ნარევი და დაქუცმაცებული სტრუქტურის საკვები: + ნაკლებცხიმიანი რბილი ყველი (ცხიმი 5%-მდე), დაქუცმაცებული ხორცის/თევზის კერძი (გატარებული ქათამი/ინდაური/რბილი საქონლის ხორცი/თევზი კარტოფილით + ბოსტნეულის სუფი); ათქვეფილი ან შემწვარი კვერცხი, რძის ფაფა, გათლილი ათქვეფილი ხილი, დაჭყლეტილი კარტოფილი, ავოკადო	საკვების საშუალო რაოდენობა – რამდენიმე ჩაის კოვზი; აუცილებელია ყოველ ჭამაზე ცილების მიღება (რძის პროდუქტი, ხორცეული, თევზი); დაღეჭეთ საკვები ნელა და კარგად; გამოიყენეთ პატარა თეფში; შეყოვნდით რამდენიმე კოვზის შემდეგ და განაგრძეთ საკვების მიღება მხოლოდ იმ შემთხვევაში, თუ თავს კარგად გრძნობთ; მიიღეთ 3-4 ჭიქა წყალი საჭმლისგან განცალკევებით; მიიღეთ მულტივიტამინები (საწუწნი აბების ან წვეთების სახით);
რბილი საკვები	მე-2-4 კვირა	დაამატეთ რბილი საკვები: ხორცის გუფთა, მოხარშული ქათამი, თევზი (ტუნა, სარდინი), მოხარშული ბოსტნეული დაქუცმაცებული ჩანგლით;	შეგიძლიათ შეწყვიტოთ ხორცის დანაწევრება, მაგრამ უნდა შეარჩიოთ რბილი ხორცი
რბილი საკვებიდან თანმიმდევრული გადასვლა რეგულარულ საკვებზე	ოპერაციიდან 1 თვის შემდეგ	თანდათანობით გადასვლა რეგულარულ საკვებზე, თქვენი ამტანობის მიხედვით; რაციონში შეგიძლიათ დაამატოთ კრეკერები, მარცვლეული, შვრის ფაფა, ახალი ბოსტნეული და ხილი;	მიირთვით ცილები ყოველ ჭამაზე; პური – სასურველია დაბრაწული, ერთი თვის შემდეგ მიიღეთ ჩვეულებრივი პური (ყოველთვის ცილოვან პროდუქტთან ერთად); რეგულარულად მიიღეთ მულტივიტამინი (1 აბი დღეში); სასურველია ფიზიკური აქტივობა და ვარჯიში;
რეგულარული საკვები	ოპერაციიდან 2 თვის შემდეგ	მყარი და ჯანმრთელი საკვები: მაღალბოჭკოვანი და ცილოვანი, ნაკლებცხიმიანი და ნაკლებად დატკბილული საკვები;	მიირთვით სამჯერ დღეში; მსუბუქი წახემსება ულუფებს შორის კრეკერებით/ხილით/იოგურტით, არაუმეტეს ორჯერ დღეში; არ დაგავიწყდეთ წყლის მიღება; ჭამეთ ნელა, მცირე ულუფებით; ღებინების შემთხვევაში, სეამცირეთ საკვების მიღების სიჩქარე და რაოდენობა; რეგულარულად მიიღეთ მულტივიტამინი (1 აბი დღეში);

დი პრინციპებია: თხიერი საკვებიდან თანდათანობით გადასვლა ნორმალურ საკვებზე; დაბალკალორიული, თუმცა ცილოვანი კომპონენტებით მდიდარი საკვების მიღება; სითხეებით ადეკვატური დატვირთვა; კვების რეჟიმის დროში მოწესრიგება; მულტივიტამინებით ჩანაცვლება.

არსებობს მრავალი სქემა, თუმცა ყველა მათგანი ემყარება ზემოხსენებულ პრინციპებს, საკვების არჩევა როგორც წესი ხდება მეტნაკლებად ინდივიდუალურად და განისაზღვრება ენდოკრინოლოგის და ნუტრიციოლოგის მიერ. მაგალითისათვის მოგვყავს ჩვენი ბარიატრიული გუნდის მიერ შემუშავებული სქემა (ცხრილი 1).

გაითვალისწინეთ, რომ ეს არის ზოგადი მითითებები და ყველა კონკრეტულ შემთხვევაში აუცილებელია დიეტოლოგთან რეგულარული ვიზიტი პირადი მენიუს შესათანხმებლად. არ არის სასურველი ზემოაღნიშნული ეტაპების სწრაფად გავლა. პაციენტს შეუძლია გაახანგრძლივოს ეტაპი საკუთარი მდგომარეობის შესაბამისად.

აღნიშნული წარმოადგენს რეკომენდაციას და ხაზოვანი რეზექციის შემდგომ პაციენტები საკმაოდ ადვილად ემორჩილებიან კვების ახალ რეჟიმს, ვინაიდან, როგორც ზემოთ აღვნიშნეთ, მათ პრაქტიკულად უქრებათ ე.წ. შიმშილის შეგრძნება.

დრენაჟის ამოღება ხდება ოპერაციიდან მე-4-12 დღეს და დამოკიდებულია გამონადენის არსებობაზე. ჰოსპიტალიზაცია, როგორც წესი, არ აღემატება 5 დღეს.

გართულებები. ინტრა და პოსტოპერაციული გართულებათა საერთო მაჩვენებელი, სხვადასხვა ავტორთა მონაცემებით, 0-24%-ს შეადგენს (S.A. Brethauer et al, 2009; P.F. Lalor et al, 2008).

ადრეული პოსტოპერაციული გართულებებიდან აღსანიშნავია სისხლდენა (1,7-2,2%) რომელიც შესაძლებელია განვითარდეს ოპერაციიდან 12 საათის განმავლობაში. ამ დროს არჩევის მეთოდს წარმოადგენს რელაპაროსკოპია და სისხლმდენი უბნის ლიკვიდაცია (S.V. Frezza et al, 2010; E.E. Frezza et al, 2007). კონსერვატიული მკურნალობის შემთხვევაში, ინტრაბდომინურმა ჰემატომამ და მისმა ინფიცირებამ შესაძლებელია გამოიწვიოს ნაკერების უკმარისობა.

ნაკერების უკმარისობა შესაძლებელია განვითარდეს 24 საათიდან 21 დღის პერიოდში, თუმცა საერთაშორისო მონაცემებით მისი განვითარების პიკი მე-9-12 დღეს არის მოსალოდნელი. 95%-ში უკმარისობა ვითარდება გასტროეზოფაგალურ კუთხესთან ბოლო ნაკერის დადების ადგილზე, სადაც კუჭის კედელი ყველაზე თხელია და მოკლებულია სეროზულ გარსს. ნაკერების უკმარისობის მეორე მიზეზს წარმოადგენს სახელოს ფორმირებისას კუთხური დისექციის წარმოება, რაც განაპირობებს პროქსიმალურ სეგმენტში მიღებული საკვების სტაზს.

ნაკერის უკმარისობის და სტეპლირების ხაზიდან სისხლდენის მიზეზი ასევე შესაძლოა გახდეს არასათანადო დაჭიმვის ქვეშ მყოფი ქსოვილის სტეპლირება (R.A. Weiner et al, 2007; P.F. Lalor et al, 2008; M. Parikh et al, 2008).

ნაკერების უკმარისობის პირველი კლინიკური სიმპტომია უეცრად განვითარებული ტაქიკარდია, რასაც თან მოსდევს ტკივილი ბეჭის არეში, დიაფრაგმის ნერვის გაღიზიანების სიმპტომი და ჰექტიური ცხელება. დიაგნოსტირება ხდება კომპიუტერული ტომოგრაფიით, პერორალური კონტრასტირებით ან რენტგენოკონტრასტირებით.

რადიოლოგიური კვლევის დიაგნოსტიკური სიზუსტე შეადგენს მხოლოდ 75-80%-ს, და შესაბამისად, კლინიკური სიმპტომების საფუძველზე, თუ არსებობს უკმარისობაზე ეჭვი, ნაჩვენებია დაუყოვნებელი რელაპაროსკოპია.

დაუშვებელია ფისტულის გაკერვა, მიუხედავად მისი ზომისა და ფისტულის კედლის მდგომარეობისა, ვინაიდან, როგორც წესი, მოგვიანებით ვითარდება ნაკერების უკმარისობა და თავად ფისტულის ზომა მატულობს. ოპერაცია შემოიფარგლება მუცლის ღრუს სანაციით, ნაზოგასტრალური ზონდის გატარებით და დრენირებით. თუმცა შესაძლებელია დამატებით სანათურში T-მაგვარი დრენაჟის ჩადგმა.

თუ პაციენტი ჯერ კიდევ დრენირებულია, დრენაჟის ფუნქციონირება ადეკვატურია, სეპტიკური მოვლენები პროგრესირება არ ხდება და რადიოლოგიური კონტრასტირებით არ აღინიშნება კონტრასტის დაგროვება შემოსაზღვრულ სივრცეში, მაშინ წარმოებს მხოლოდ კონსერვატიული თერაპია პაციენტის მდგომარეობის სტაბილიზაციის და სეპტიკური პროცესის ლიკვიდაციის მიზნით. ბოლო კვლევებმა აჩვენა, რომ ფისტულის ლიკვიდაციის ყველაზე ეფექტურ გზას წარმოადგენს სტენტირება თვითგაშლადი სტენტით, რომელიც თავსდება ოპერაციიდან 4 კვირის შემდგომ და რჩება ადგილზე 3-დან 6 თვემდე.

ნაკერების უკმარისობა წარმოადგენს სიცოცხლისთვის პოტენციურად საშიშ გართულებას, თუმცა მისი დროული და ადეკვატური კონტროლის დროს, როგორც

წესი, ხდება მდგომარეობის სტაბილიზაცია და პაციენტის ჯანმრთელობის და სიცოცხლის შენარჩუნება.

სტატისტიკური მონაცემებით, ხაზოვანი რეზექციის დროს ნაკერების უკმარისობა აღინიშნება 0,5 %-დან 5,5 %-მდე (D. Nocca et al, 2009; D. Fuks et al, 2009; G.M. Lee et al, 2007).

სიკვდილიანობა არ აღემატება 0,3 %-ს და მის ძირითად მიზეზს წარმოადგენს თრომბოემბოლიური სინდრომის გამო განვითარებული ფილტვ-გულის უკმარისობა, თუმცა ნაკერების უკმარისობის გამო განვითარებული სეფსისით გამოწვეული პოლიორგანული უკმარისობა – მეორე ძირითადი მიზეზია (M.A. Lakdawala et al, 2010; F. Lirosi et al, 2010; E.E. Frezza et al, 2007).

პოსტოპერაციული წონის კლება და მეტაბოლიზმის თავისებურებანი. კუჭის ვერტიკალური ხაზოვანი რეზექციის შემდგომ, როგორც წესი, აღინიშნება ჭარბი წონის 50-დან 75%-მდე კლება (M. Ganger et al, 2009; M. Parikh et al, 2008).

ამ ტიპის ოპერაციის შედეგად არ იცვლება საკვების პასაჟის თანმიმდევრობა და ორგანოთა ფიზიოლოგიური განლაგება, მაგრამ მოცილებულია კუჭის ფუნდალური და ბაზალური მიდამო, რის გამოც აღინიშნება რკინის, ცილის და ვიტამინი B_{12}-ის ზომიერი დეფიციტი, რომელთა კორეგირება ხდება პერიოდულად პოლი - ვიტამინით ჩანაცვლებით და ცილებით მდიდარი საკვების მიღებით.

შემცირებული კალორაჟისა და, შესაბამისად, წონის კლების შედეგად, ადგილი აქვს როგორც ცხიმოვანი, ასევე გლუკოზის ცვლის მოწესრიგებას.

თუ გავითვალისწინებთ ისეთი ფაქტორებს, როგორიცაა ოპერაციის სირთულე, პოსტოპერაციული გართულებები, სიკვდილიანობის მაჩვენებელი, ჭარბი წონის რეალური კლება, პაციენტების შედარებით ადვილი ადაპტაცია განახლებულ კვებით ქცევასთან, შეიძლება ითქვას, რომ კუჭის ხაზოვანი რეზექცია – ერთ-ერთი ყველაზე ეფექტური ბარიატრიული ოპერაციაა ამ ტიპის ოპერაციებს შორის.

ზ. ცხაკაიას სახელობის თორაკო-აბდომინურ კლინიკაში 2010-20011 წლებში შესრულდა 11 ვერტიკალური გასტროპლასტიკა.

ოპერაციის ხანგრძლივობა მერყეობდა 60-დან 120 წთ-მდე, ხოლო პაციენტთა სტაციონარში დაყოვნების დრომ შეადგინა 48 საათი.

ადგილი ჰქონდა კონვერსიის ერთ შემთხვევას ინტრაოპერაციული სისხლდენის გამო.

ბიბლიოგრაფია

1. Weiner RA, Weiner S, Pomhoff I, et al. Laparoscopic sleeve gastrectomy-influence of sleeve size and resected gastric volume. Obes Surg. 2007;17:1297–305.
2. Parikh M, Gagner M, Heacock L, et al. Laparoscopic sleeve gastrectomy: does bougie size affect mean %EWL? Short-term outcomes. Surg Obes Relat Dis. 2008;4:528–33.
3. Nocca D, Krawczykowsky D, Bomans B, et al. A prospective multicenter study of 163 sleeve gastrectomies: results at 1 and 2 years. Obes Surg. 2008;18:560–5.
4. Lalor PF, Tucker ON, Szomstein S, et al. Complications after laparoscopic sleeve gastrectomy. Surg Obes Relat Dis. 2008; 4:
5. Lee CM, Cirangle PT, Jossart GH. Vertical gastrectomy for morbid obesity in 216 patients: report of two-year results. Surg Endosc. 2007;21:1810–6.
6. Lakdawala M.A., Bhasker A., Mulchandani D., Goel S., Jain S. Comparison between the results of laparoscopic sleeve gastrectomy and laparoscopic Roux-en-Y gastric bypass in the Indian population: a retrospective 1 year study. Obes Surgery 2010; 20. pp. 1-6;
7. Fuks D, Verhaeghe P, Brehaut O, et al. Results of laparoscopic sleeve gastrectomy: a prospective study in 135 patients with morbid obesity. Surgery. 2009;145:106–13
8. Brethauer SA, Hammel JP, Schauer PR. Systematic review of sleeve gastrectomy as staging and primary bariatric procedure. Surg Obes Relat Dis. 2009;5:469–75.
9. Gagner M, Deitel M, Kalberer TL, et al. The Second International Consensus Summit for Sleeve Gastrectomy, March 19–21, 2009. Surg Obes Relat Dis. 2009;5:476–85.
10. Frezza E.E., Wozniak S.E., Gee L., Wacthel M. Is there any role of resecting the stomach to ameliorate weight loss and sugar control in morbidly obese diabetic patients? Obes Surg 2009; 19:
11. Lirosi F, El Kallaawi M, Batterham RL, Adamo M. Do we need bypass surgery to cure diabetes? Prompt remission of diabetes after laparoscopic sleeve gastrectomy—a UK experience. Surg Obes Relat Dis 2010;6:229–30.
12. Frezza SW, de Zoete JP, Berende CAS, de Hingh IHJT, Smulders JF. Evaluation of laparoscopic sleeve gastrectomy on weight loss and co-morbidity. Int J Surg 2010;8:302– 4.
13. Mortele KJ, Pattijn P, Mollet P, et al. The Swedish laparoscopic adjustable gastric banding for morbid obesity: radiologic findings in 218 patients. AJR 2001;177 : 77-84
14. Szold A, Abu-Abeid S. Laparoscopic adjustable silicone gastric banding for morbid obesity: results and complications in 715 patients. Surg Endosc 2002;16 : 230-233
15. Toppino M, Cesarani F, Comba A, et al. The role of early radiological studies after gastric bariatric surgery. Obes Surg 2001; 11:447 -454 CrossRef
16. Pretolesi F, Camerini G, Bonifacino E, et al. Radiology of adjustable silicone gastric banding for morbid obesity. B J Radiol 1998; 717:722
17. Nehoda H, Hourmont K, Mittermair R, et al. Is a routine liquid contrast swallow following laparoscopic gastric banding mandatory? Obes Surg 2001;11 : 600-604
18. Weisner W, Schob O, Hauser RS, Hauser M. Adjustable laparoscopic gastric banding in patients with morbid obesity: radiographic management, results, and postoperative complications. Radiology2000 ; 216:389 -394
19. Weisner W, Hauser M, Schob O, Weber M. Spontaneous volume changes in gastric banding devices: complications of a semipermeable membrane. Eur Radiol 2001;11 : 417-421
20. Pretolesi F, Camerini G, Gianetta E, Marinari GM, Scopinaro N, Derchi LE. Intraluminal penetration of the band in patients with adjustable silicone gastric banding: radiological findings. Eur Radiol 2001; 11:412 -416 Medline
21. Ballesta C, Berindoague R, Cabrera M, et al. Management of anastomotic leaks after laparoscopic Roux-en-Y gastric bypass. Obes Surg 2008;18:623-30.
22. Papasavas PK, Caushaj PF, McCormick JT, et al. Laparoscopic management of complications following laparoscopic Roux-en-Y gastric bypass for morbid obesity. Surg Endosc 2003; 17: 610.
23. Marshall JS, Srivastava A, Gupta SK, et al. Roux-en-Y gastric bypass leak complications. Arch Surg 2003;138:520-3.
24. Madan AK, Martinez JM, Menzo EL, et al. Omental reinforcement for intraoperative leak repairs during laparoscopic Roux-en-Y gastric bypass. Am Surg 2009;75:839-42.
25. Gonzalez R, Sarr MG, Smith CD, et al. Diagnosis and contemporary management of anastomotic leaks after gastric bypass for obesity.J Am Coll Surg 2007;204:47-5
26. Fernandez AZ, DeMaria EJ, Tichansky DS, et al. Experience with over 3,000 open and laparoscopic bariatric procedures: multivariate analysis of factors related to leak and resultant mortality. Surg Endosc 2004;18:193-7.
27. Bellorin O, Abdemur A, Sucandy I, et al. Understanding the significance, reasons and patterns of abnormal vital signs after gastric bypass for morbid obesity. Obes Surg 2011;21:707-13.
28. Fullum TM, Aluka KJ, Turner PL. Decreasing anastomotic and staple line leaks after laparoscopic Roux-en-Y gastric bypass. Surg Endosc 2009;23:1403-8.

ნაწილი X

თირკმლის ენდოსკოპიური ქირურგია

TBILISI STATE MEDICAL UNIVERSITY
PER TRADITIONES AD FUTURUM

ლაპაროსკოპული ნეფრექტომია

გ. ხვადაგიანი

პირველი ლაპაროსკოპული ნეფრექტომია ამერიკელმა უროლოგმა Ralfh Clayman-მა ჩაატარა 1991 წელს. მანვე გამოაქვეყნა პირველი ლაპაროსკოპული ნეფრექტომიის შედეგები (R.V. Clayman, L.R. Kavoussi, N.J. Soper et al, 1991; R.V. Clayman, L.R. Kavoussi, 1991; M.J. Copcoat, J. Rassweiler, R. Popert, 1992).

ოპერაციის ხანგრძლივობის და საოპერაციო ტრავმის მკვეთრი შემცირების გამო მეთოდმა საყოველთაო პოპულარობა მოიპოვა და ინტენსიურად დაიწყო ღია წესით ნეფრექტომიის ჩანაცვლება. ასევე, მუდმივად იხვეწება ინსტრუმენტები სისხლძარღვთა დისექციისა და რბილი ქსოვილების ჰემოსტაზისათვის. შედეგად, ჩატარდა უფრო რთული ლაპაროსკოპული ოპერაციები თირკმელზე – 1993 წელს Winfield-მა ჩაატარა პირველი ლაპაროსკოპული პარციალური ნეფრექტომია. შემდგომში მრავალი უროლოგის მიერ ლაპაროსკოპული მეთოდით ჩატარებულმა პარციალურმა ნეფრექტომიამ აჩვენა ღია მეთოდის მსგავსი შედეგები ონკოლოგიურ პაციენტებშიც. პირველი დონორ-ნეფრექტომია ჩაატარა Kavoussi-მ 1995 წელს (L.E. Ratner, L. Ciseck, R.G. Moore, F.G. Cigarroa, H.S. Kaufman, L.R. Kavoussi, 1995).

შემდგომში ლაპაროსკოპული ნეფრექტომიის ტექ - ნიკა უფრო დაიხვეწა და ფართო გავრცელება პოვა. ლაპაროსკოპული ნეფრექტომია, იქნება ის მარტივი თუ რადიკალური, ამჟამად წარმოადგენს მსოფლიოს ბევრი კლინიკის ყოველდღიურ რუტინას.

ანატომიისა და ანატომიური კავშირების ცოდნა არის წარმატებული ლაპაროსკოპული ოპერაციის წარ - მოების წინაპირობა. ქირურგს წარმოდგენილი უნდა ჰქონდეს იმ ორგანოს ანატომია, რომელზეც ხდება ჩარევა, მისი მიმდებარე სტრუქტურები და, აქედან გამომდინარე, თუ რა ინტრა და პოსტოპერაციული პრობლემები შეიძლება წარმოიშვას.

მარჯვენა თირკმლის ტოპოგრაფიული ანატომია. ტრანსპერიტონეალურად მიდგომის შემთხვევაში, მარჯვენა თირკმელი მდებარეობს ასწვრივი კოლინჯის უკან, ღვიძლის ქვემოთ და სუკის კუნთის წინ. მასზე წარმოებული ნებისმიერი პროცედურის დროს, პირველ ნაბიჯს წარმოადგენს ასწვრივი კოლინჯის გეროტას ფასციიდან ჩამოცილება.

ლაპაროსკოპულად შესაძლებელია გეროტას ფასციის მეზენტერიალური ცხიმისაგან მკაფიოდ გარჩევა. თორმეტგოჯა ნაწლავის დასწვრივი ტოტი შესაძლოა კონტაქტში იყოს გეროტას ფასციასთან. როდესაც თორმეტგოჯა ნაწლავი ბასრი წესით ჩამოსცილდება გეროტას ფასციას (კოაგულაციის გარეშე, რათა თავიდან აცილებული იქნას ნაწლავის თერმული დაზიანება), გა - მოჩნდება ქვემო ღრუ ვენა. გონადური ვენა და შარდსაწვეთი მოთავსებულია სუკის კუნთზე. უმეტეს შემთხვევებში, გონადური ვენა უფრო მედიალურად და უკან მდებარეობს, ვიდრე შარდსაწვეთი. ყურადღება უნდა მიექცეს იმ ფაქტს, რომ მარჯვენა გონადური ვენა, რომელიც, როგორც წესი, ქვემო ღრუ ვენას უერთდება, საკმაოდ ხშირად ჩაედინება მარჯვენა თირკმლის ვენაში. ეს მნიშვნელოვანია, რათა არ მოხდეს ამ ორი უკანასკნელი სტრუქტურის ერთმანეთში არევა. თირკმლის ვენის ჰოვნა შესაძლებელია არტერიის ჰულსაციის წინ.

რეტროპერიტონეალური მიდგომის შემთხვევაში, სუკის კუნთი წარმოადგენს ქირურგის მხედველობის არის ქვემო ჰორიზონტალურ კიდეს. ოპერაციის მსვლელობაში მისი ჰორი-ზონტალური მდგომარეობა მუდმივად უნდა იქნეს შენარჩუნებული.

იმისათვის, რომ მოხდეს თირკმლის ვიზუალიზაცია და მისი ტრაქცია, უნდა მოიძებნოს კავშირი გეროტას ფასციასა და სუკის კუნთის ფასციას შორის. ეს კავ-

შირი თავდაპირველად მახვილი წესით უნდა გაიკვეთოს, რის შემდეგ ბლაგვი დისექციით გამოიყოფა თირკმელი და გეროტას ფასცია სუკის კუნთის ფასციისგან. ამის შემდგომ შესაძლებელია თირკმლის არტერიის პულსაციის ლოკალიზაციის დადგენა. რეტროპერიტონეალური მიდგომის შემთხვევაში, თირკმლის არტერია მდებარეობს ვენის წინ. თირკმლის ვენის სრული ვიზუალიზაცია ხდება მხოლოდ არტერიის დისექციის შემდეგ. თირკმლის არტერიის კლიპირების და გადაკვეთის შემდეგ ვენა ჩანს უფრო მედიალურად და ზევით. ამ ხედიდან შარდსაწვეთი მდებარეობს ქვემო ღრუ ვენის წინ. გონადური ვენა მდებარეობს შარდსაწვეთზე უფრო წინ. თირკმელი და გეროტას ფასცია გამოიყოფა პერიტონიუმიდან მათ შორის არსებული შემაერთებელი ქსოვილის მახვილი წესით დისექციით.

მარცხენა თირკმლის ტოპოგრაფიული ანატომია. ტრანსპერიტონეალური მიდგომით, მარცხენა თირკმელი მდებარეობს დასწვრივი კოლინჯის უკან, სუკის კუნთის წინ და ელენთის ქვემოთ. ელენთა მჭიდრო კავშირშია თირკმლის ზემო პოლუსთან, რის გამოც მისი დისექცია უნდა მოხდეს ოპერაციის დასაწყისშივე, რათა არ მოხდეს ელენთის დაზიანება. თუმცა, ლაპაროსკოპული ნეფრექტომიის დროს იშვიათად ხდება საჭირო მისი დისექცია, ყურადღება უნდა მიექცეს ჯორჯლის ზემო არტერიას, რადგან იგი კვეთს წინიდან მარცხენა თირკმლის ვენის მედიალურ ნაწილს. მარცხენა გონადური ვენა ჩაედინება მარცხენა თირკმლის ვენაში. თირკმელზედა ჯირკვლის ვენა თითქმის ყოველთვის უფრო მედიალურად ერთვის თირკმლის ვენას, ვიდრე გონადური. ვენის უკანა ზედაპირზე საკმაოდ ხშირად აღინიშნება ლუმბალური ვენა, რომელიც ბევრად უფრო იშვიათია მარჯვენა მხარეს. ლუმბალური ვენის მდებარეობა გონადური ვენის მიმართ საკმაოდ მრავალფერ - ვანია. ლუმბალური ვენის ვიზუალიზაცია შესაძლებე - ლია კლიპირებული და გადაკვეთილი გონადური ვენის ნაზი წინა ტრაქციით.

რეტროპერიტონული მიდგომის შემთხვევაში, მარცხენა თირკმლის რეტროპერიტონული მიდგომა განსხვავდება მარჯვენისაგან რამდენიმე მნიშვნელოვანი ასპექტით. უპირველეს ყოვლისა, მონიტორის ქვემო კიდესთან ჰორიზონტალურად მდებარე მსხვილი სისხლძარღვი არის აორტა და არა ქვემო ღრუ ვენა. მისი პულსაცია ადვილი შესამჩნევია, როდესაც თირკმელი იწევა სუკის კუნთიდან ზემოთ. რეტროპერიტონული მიდგომით თირკმლის არტერია ვიზუალიზირდება ვენის ზემოთ (მონიტორზე – მარჯვნივ). თირკმლის ვენის გადაკვეთა ხდება უფრო ლატერალურად, ვიდრე მარჯვნივ, რათა არ მოხდეს თირკმელზედა ჯირკვლის ვენის დაზიანება. მიუხედავად იმისა, რომ ჯორჯლის ზემო არტერიის ვიზუალიზაცია რეტროპერიტონული მიდგომით იშვიათია, ქირურგს მუდამ უნდა ახსოვდეს მისი ანატომიური მდებარეობა. ჯორჯლის ზემო არტერია მდებარეობს აორტის წინ და თირკმლის არტერიის მედიალურად. დისექცია არ უნდა მოხდეს თირკმლის სისხლძარღვების მედიალურად, რათა არ გადავიდეთ ჯორჯლის ზემო არტერიის ველში. თირკმლის მედიალური კავშირები აორტასა და პერიტონეუმთან ჩახსნილი უნდა იქნეს წინა ლატერალური მიდგომით (თირკმლის ზემოდან და არა ქვემოდან). ეს საშუალებას გვაძლევს დავინახოთ უშუალოდ თირკმელთან კავშირში მყოფი ქსოვილები და თავიდან ავიცილოთ ჯორჯლის ზემო არტერიის დაზიანება.

მარტივი ნეფრექტომია. კეთილთვისებიანი დაავადების გამო წარმოებული ლაპაროსკოპული ნეფრექტომია დღესდღეობით წარმოადგენს მარტივ პროცედურას, თუმცა დაავადებიდან გამომდინარე, იგი შეიძლება საკმაოდ გართულდეს.

მიუხედავად იმისა რომ, კეთილთვისებიან შემთხვევათა დიდ უმრავლესობაში შეიძლება ჩატარდეს მარტივი ნეფრექტომია, ანთებამ ან გადატანილმა ოპერაციამ შესაძლა მოახდინოს სადისექციო შრეების ობლიტერაცია და საჭირო გახდეს პროცედურის რადიკალურად ჩატარება.

პაციენტების შერჩევა. ლაპაროსკოპული მარტივი ნეფრექტომია ნაჩვენებია თირკმლის ისეთი კეთილთვისებიანი დაავადებების დროს, როდესაც თირკმლის ფუნქცია მნიშვნელოვნად დაქვეითებულია ან თავად პრობლემა იწვევს პაციენტის ავადობას. ეს დაავადებებია: ქრონიკული პიელონეფრიტი, ობსტრუქციული ნეფროპათია, რენოვასკულარული ჰიპერტენზია, კისტოზური დაავადება (თანდაყოლილი ან შეძენილი), აფუნქციური თირკმელი შარდკენჭოვანი დაავადების გამო და რეფლუქსისგან გამოწვეული ნეფროპათია. მხოლოდ არანამკურნალები ინფექცია და კოაგულოპა - თია წარმოადგენს ლაპაროსკოპული ნეფრექტომიის აბსოლუტურ უკუჩვენებას. გართულებებისა და კონვერსიების რიცხვი ყველაზე მაღალია პაციენტებში, რომლებსაც ლაპაროსკოპული ნეფრექტომია უტარდებათ მძიმე ანთებითი დაავადებების გამო (მაგ. ქსან-

ტოგრანულომატოზური პიელონეფრიტი, პიონეფროზი). მსგავსი შემთხვევები დამწყები ლაპაროსკოპისტების მხრიდან უნდა იქნეს მიჩნეული როგორც შედარებითი უკუჩვენება (C.C. Capelouto, L.R. Kavoussi, 1993; F.X. Keeley, D.A. Tolley, 1998; E. Bercowsky, A.L. Shalhav, A. Portis, A.M. Eibahnasy, E.M. McDougall, R.V. Clayman, 1999; B. Shekarriz, M.V. Meng, H.F. Lu, H. Yamada, Q.Y. Duh, M.L. Stoller, 2001).

თირკმლის ტუბერკულოზის დროს ლაპაროსკოპული ჩარევა უსაფრთხოა, თუმცა საოპერაციო დრო ხანგრძლივდება სხვა კეთილთვისებიან დაავადებებთან შედარებით (K.S. Lee, H.H. Kim, S.S. Byun, C. Kwak, K. Park, H. Ahn, 2002).

მორბიდული სიმსუქნე და გადატანილი ოპერაცია ლაპაროსკოპული ნეფრექტომიის უკუჩვენებას არ წარმოადგენს (T.HS. Hsu, G.T. Sung, I.S. Gill, 1999; J.K. Parsons,T.J. Jarrett, G.K. Chow, L.R. Kavoussi, 2002).

წინასაოპერაციო კვლევები მოიცავს ანამნეზის სრულად გამოკითხვას, ფიზიკალურ კვლევას, სისხლის რუტინულ ანალიზებს და ანესთეზიოლოგის მიერ პაციენტის გასინჯვას. ყურადღება უნდა მიექცეს იმ ფაქტს, რომ მიუხედავად ლაპაროსკოპიის უპირატესობებისა, ლაპაროსკოპული ნეფრექტომია სერიოზული პროცედურაა, რომელსაც გააჩნია სიკვდილიანობის მაჩვენებელი. კომპიუტერული ტომოგრაფია კონტრასტის გამოყენებით გვაძლევს ინფორმაციას თირკმლისა და მენჯის ზომის, კონკრემენტის ან ანთების არსებობის, სისხლძარღვოვანი ანატომიის და კონტრლატერალური თირკმლის მდგომარეობის შესახებ. მნიშვნელოვანია იზოტოპური კვლევით თირკმლის ფუნქციის შეფასება, რათა განისაზღვროს ოპერაციის აუცილებლობა. შესაძლოა ასევე ინფორმატიული იყოს უშუალოდ ოპერაციის წინ განმეორებითი ულტრაბგერითი კვლევა, რათა გადამოწმდეს მენჯის ზომა და თირკმლის მოძრაობა სუნთქვასთან მიმართებაში (პერირენალური ფიბროზის მარკერი).

ზემო საშარდე გზების დრენირება. ზომაში ძლიერ მომატებული თირკმელი ან ჰიდრონეფროზული თირკმელი, განსაკუთრებით, მისი ინფიცირების შემთხვევაში, ოპერაციამდე მინიმუმ 4 კვირით ადრე უნდა იქნეს დრენირებული სტენტის ან ნეფროსტომის მეშვეობით. თირკმლის ზომაში შემცირება აადვილებს დისექციას. ოპერაციის 6 კვირით გადადება და შესაბამისი მკურნალობის ჩატარება ხელს უწყობს ინფექციის ალაგებას და, შესაბამისად, ამარტივებს დისექციას. საჭიროა ჩატარდეს დრენირების მომენტში აღებული შარდის დათესვა, ბაქტერიოლოგიური კვლევა, ანტიბიოტიკოგრამის განსაზღვრა, რის მიხედვითაც უნდა დაინიშნოს ანტიბიოტიკოთერაპია, რადგან ზემო საშარდე გზების ობსტრუქციის დროს, შარდის ანალიზი არ იძლევა სანდო პასუხს (P. Mariappan, C.W. Loong, 2004).

გაურთულებელი ჰიდრონეფროზი შესაძლებელია დრენირებული იქნეს ოპერაციის დროს რათა მოხდეს თირკმლის დეკომპრესია და გაადვილდეს შარდსაწვეთის პოვნა, თუმცა ეს ყოველთვის არ არის აუცილებელი (Y. Ono, T. Kinukawa, O. Matsuura, S. Ohshima, 1996; A.K. Hemal, S.N. Wadhwa, M. Kumar, N.P. Gupta, 1999).

ნაწლავის მომზადება მარტივი ლაპაროსკოპული ნეფრექტომიის დროს არ წარმოადგენს რუტინულ პროცედურას. თუ ეჭვია მიტანილი ქსანტოგრანულომატოზურ პიელონეფრიტზე, მაშინ ხდება სრული მომზადება რადგან შესაძლოა დაზიანდეს ნაწლავი ან გახდეს საჭირო მისი ნაწილის რეზექცია.

ტრანსპერიტონული ლაპაროსკოპული ნეფრექტომიის ტექნიკა

ლაპაროსკოპული ნეფრექტომია საჭიროებს ზოგად ანესთეზიას კუნთების რელაქსაციითა და ენდოტრაქეალური ინტუბაციით. პაციენტი მოთავსებული უნდა იქნეს ლუმბოტომიურ პოზიციაში, ისე, რომ ჭიპის არე მდებარეობდეს საოპერაციო მაგიდის ფრთების მოხრის კუთხეზე. პაციენტი საოპერაციო მაგიდაზე ამ პოზიციაში უნდა დაფიქსირდეს ატრავმული სამაგრებით. ორივე მხარი მდებარეობს მკერდთან 90° კუთხით. ოპერატორი დგება პაციენტის მუცლის მხარეს. მონიტორი იდგმება მის პირდაპირ და ოპერატორისათვის მოსახერხებელ სიმაღლეზე. პირველი პორტი იდგმება ჰასონის ღია წესით სწორი კუნთის ლატერალურ კიდესთან, ჭიპის ოდნავ ზემოთ.

პერიტონეუმის გახსნა ხდება მახვილი და ბლაგვი წესით, ვიზუალური კონტროლის ქვეშ. განსაკუთრებული სიფრთხილეა საჭირო, თუ პაციენტს ანამნეზში აქვს ოპერაციული ჩარევა მუცლის ღრუზე. ტროაკრის ჩადგმამდე თითით უნდა შემოწმდეს ნაწიბურების არსებობა. ჰასონის ტროაკრის ჩადგმის შემდეგ CO_2-ის ინსუფლაცია იწყება დაბალი წნევით (~2 ლ/წთ). ამ მომენტისათვის ინტრააბდომინალური წნევა არ უნდა

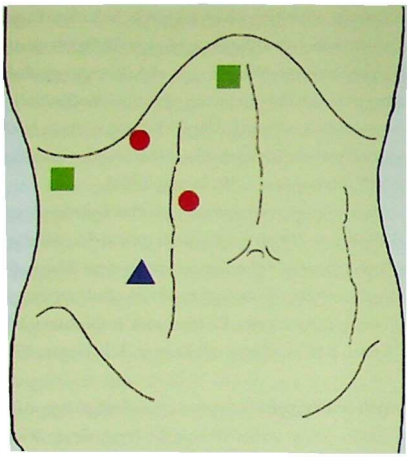

სურათი 1. ● 12 მმ-იანი პორტები; ● 5 მმ-იანი პორტი; ● დამატებითი პორტები;

აღემატებოდეს 4-5 mm/hg-ს. ინსუფლაციის დაწყების - თანავე წნევის უეცარი ზრდა მიუთითებს ტროაკრის არასწორ განლაგებაზე. ამ შემთხვევაში ინსუფლაცია უნდა შეწყდეს და მოიძებნოს პრობლემის მიზეზი.

1-1,5 ლ CO_2-ის ინსუფლაციის შემდეგ აირის მიწოდების სიჩქარე შესაძლებელია გაიზარდოს (~6ლ/წთ) და ინტრაბადომინალური წნევა შენარჩუნებული იქნეს 12-15 mm/hg. სწრაფი საწყისი ინსუფლაცია ზოგ შემთხვევაში იწვევს მძიმე ბრადიკარდიას.

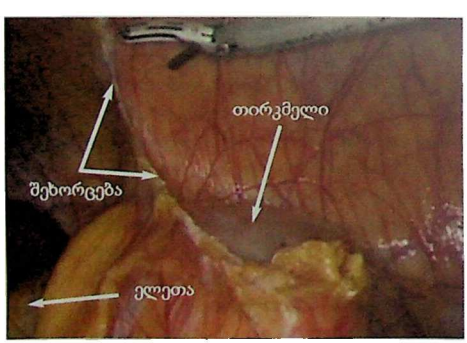

სურათი 2. თირკმლის საპროექციო არეს განთავისუფლება შეხორცებებისგან

მარჯვენამხრივი ნეფრექტომიის დროს კიდევ ორი პორტი იდგმება ვიზუალური კონტროლის ქვეშ: 12 მმ პორტი – ნეკნების ქვემო კიდის ქვეშ და 5 მმ-იანი – ჭიპის დონეზე, ორივე – წინა აქსილარულ ხაზზე და ერთ მანძილზე პირველი ოპტიკური პორტიდან (სურათი 1).

ამ შემთხვევაში პორტები ქმნიან ტოლფერდა სამკუთხედს. მარცხენამხრივი ნეფრექტომიის დროს 5 და 12 მმ-იანი პორტების ადგილი იცვლება ისე, რომ დიდი პორტი ყოველთვის ოპერატორისგან მარჯვნივ იყოს. მასში უნდა გატარდეს 10 მმ-იანი კლიპატორები და ხაზოვანი სტეპლერები. დამატებითი პორტი შესაძლოა ჩაიდგას საჭიროების შემთხვევაში.

პირველ რიგში ტარდება მუცლის ზემო ნაწილის ვიზუალური დათვალიერება და შეხორცებების არსებობის შემთხვევაში, მათი დისექცია მაკრატლით ან ულტრაბგერითი სკალპელით (სურათი 2).

კოლინჯის უკან რეტროპერიტონეუმში თირკმლის იდენტიფიცირების შემეგ, იწყება კოლინჯის მობილიზაცია მისი ლატერალური კავშირების დისექციით (ტოლდტის ხაზი) თირკმლის ქვემო პოლუსიდან 4-5 სმ ქვემოთ (სურათი 3).

დისექცია უნდა წარმოებდეს კოლინჯიდან მოშორებით, რათა არ მოხდეს კოლინჯის ან ჯორჯლის თერმული დაზიანება. ჯორჯლის ცხიმის ფერის (მუქი ყვითელი, სტაფილოსფერი) განსხვავება გეროტას ფასციის ფერისაგან (ბაცი ყვითელი) გვეხმარება დისექციის სწორი შრის შერჩევაში.

დისექცია უნდა მიმდინარეობდეს კაუდალურად, რათა გამოიყოს თირკმლის ქვემო პოლუსი. მარცხნივ ჯორჯლის დისექცია უნდა გაგრძელდეს კრანიალურად, მანამ, სანამ არ მოხდება ელენთის და პანკრეასის კუდის მედიალურად გადაწევა და თირკმლის ფეხის ვიზუ-

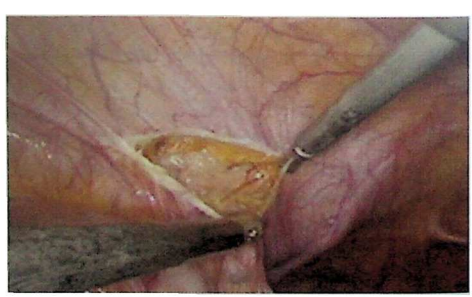

სურათი 3. პერიტონეუმის გახსნა ტოლდტის ხაზზე

სურათი 4. გეროტას ფასციით დაფარული თირკმელი კოლინჯის დისექციის შემდგომ

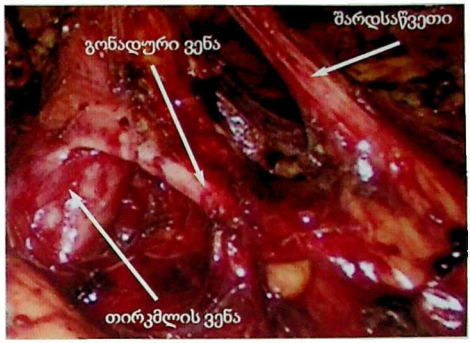

სურათი 5. გონადური ვენა უკავშირდება თირკმლის ვენას

ალიზაცია. მარჯვნივ კოლინჯის მობილიზაცია უნდა გაგრძელდეს ღვიძლის ფლექსურის ზემოთ და უნდა გადაიკვეთოს მარჯვენა სამკუთხა იოგი. ღვიძლის ფლექსურის უკან მდებარე თორმეტგოჯა ნაწლავი უნდა გადაიწიოს მედიალურად. კოლინჯის მობილიზაციის შემდეგ გამოჩნდება თირკმლის მფარავი გეროტას ფასცია (სურათი 4).

მისი მახვილი და ბლაგვი წესით დისექციის შედეგად მოხდება თირკმლის ქვემო პოლუსის ვიზუალიზაცია. მარცხენა ინსტრუმენტით ხდება ქვემო პოლუსის ლატერალურად გადაწევა, რაც გამოიწვევს სადისექციო ქსოვილების დაჭიმვას. მარჯვენა ინსტრუმენტით ხდება ამ ქსოვილების დისექცია და ფეხთან მიახლოვება.

იშვიათად გვხვდება ძლიერი პერინეფრალური ანთება. ამ შემთხვევაში უკეთესია დისექცია გეროტას ფასციის გარეთ, ანუ რადიკალური ნეფრექტომიის წარმოება დაავადების მიუხედავად.

თირკმლის ქვემო პოლუსის აწევა იწვევს თირკმლის ფეხის დაჭიმვას და აადვილებს მის იდენტიფიკაციას. სისხლძარღვების დისექცია ხორციელდება ბლაგვი წესით დისექტორის ან მართკუთხა მომჭერის გამოყენებით. მისი წინ მდებარეობის გამო, პირველ რიგში ხდება თირკმლის ვენის ვიზუალიზაცია. თირკმლის ვენაში მარცხნივ შეიძლება ჩაედინებოდეს გონადური, თირკმელზედა და ლუმბალური ვენები, რომლებიც საჭიროებენ ცალკე კლიპირებას. წინასაოპერაციო კომპიუტერული ტომოგრაფია შეიძლება დაგვეხმაროს ვენის მიმართ თირკმლის არტერიის პოზიციის განსაზღვრაში. წინააღმდეგ შემთხვევაში, დისექცია უნდა გაგრძელდეს კრანიო-კაუდალურად, ვენის უკან, არტერიულ პულსაციაზე დაკვირვებით, რათა მოხდეს სისხლძარღვოვანი ანატომიის განსაზღვრა (სურათი 5).

თირკმლის სისხლძარღვებს ედება ლაპაროსკოპული კლიპები (3 მომტან და 2 წამღებ მხარეს) და იკვეთება, ან გამოიყენება ენდოსტეპლერი. ყურადღება უნდა მიექცეს, რომ სტეპლერის ბრანშებს შორის არ მოექცეს კლიპსი, რადგან იგი ხელს შეუშლის სტეპლერის სრულ დახურვას და შესაძლოა მოხდეს სისხლძარღვის მხოლოდ გადაკვეთა მისი ლიგირების გარეშე (სურათი 6).

იშვიათი აუცილებლობის შემთხვევაში, საჭირო ხდება პირველ რიგში თირკმლის ვენის გადაკვეთა. ეს იწვევს ვენის გადაბერვას და ტაკვიდან სისხლის ჟონვას, რაც, თავის მხრივ, ხელს უშლის შემდგომ დისექციას. შეზღუდული სივრცის შემთხვევაში, ბევრად უსაფ-

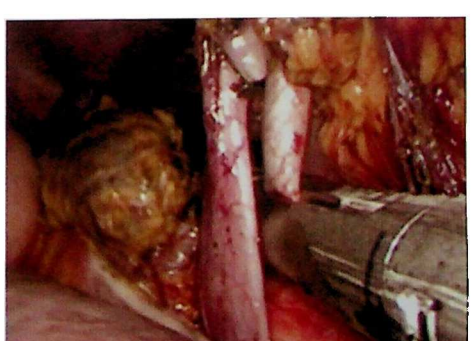

სურათი 6. თირკმლის არტერიის გადაკვეთა სტეპლირებით

რთხოა, თუ არტერიას დაედება ერთი კლიპი და მისი დისექცია გაგრძელდება ვენის გადაკვეთის შემდეგ. ზოგადად, უფრო მარტივია სისხლძარღვების მედიალუ - რად გადაკვეთა, რადგან მათი ლატერალურად, ფუნისაკენ დისექცია იწვევს უფრო მეტ სისხლდენას და ხშირად საჭირო ხდება არტერიისა და ვენის ტოტების გადაკვანძვა. სისხლძარღვების გადაკვეთის შემდეგ, დისექცია გრძელდება კრანიალურად, თირკმლის მედიალურ ზედაპირთან ახლოს. ზემო პოლუსთან დისექცია წარმოებს მაქსიმალურად ახლოს პარენქიმასთან, რათა არ მოხდეს თირკმელზედა ჯირკვლის დაზიანება. ამ მიდამოში რეკომენდებულია კლიპირების, ულტრაბგერითი სკალპელის ან სხვა საკოაგულაციო სისტემის გამოყენება, რადგან საკმაოდ სშირია კაფსულარული სისხლძარღვების არსებობა.

შემდგომი დისექცია გრძელდება თირკმლის ლატერალურ ზედაპირზე, სადაც საკმარისია დისექციის ბლაგვი წესის გამოყენება.

შარდსაწვეთი გამოიყოფა, ედება კლიპი და გადაიკვეთება (სურათი 7).

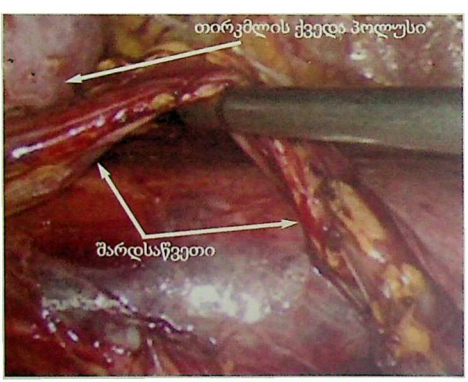

სურათი 7. მობილიზებული შარდსაწვეთი

იმ შემთხვევაში, თუ ოპერაციამდე ჩადგმული იყო სტენტი, ჯერ ტარდება გრძივი განაკვეთი შარდსაწვეთზე და სტენტის ამოღება ხდება ერთ-ერთი პორტი - დან. პრეპარატის ამოღების წინ, თირკმელი გადაიწევა თირკმლის სარეცელიდან. ინტრააბდომინური წნევა მცირდება, რათა კიდევ ერთხელ შემოწმდეს სარეცელი სისხლდენის არსებობაზე. სრული ჰემოსტაზის შემდეგ, ინტრააბდომინური წნევა იზრდება სტანდარტულ მაჩვენებლამდე. ჭრილობაში იდგმება პრეპარატის ამოსაღები ჩანთა. პრეპარატი ჩაიდება ჩანთაში და მისი ამოღება ხდება მორცელატორის დახმარებით ან ერთ-ერთი პორტისთვის ნაწარმოები ჭრილობის გაფართოებით. დრენაჟის ჩადგმა საჭიროა, თუ ჩატარდა დიდი ზომის თირკმლის დისექცია და სისხლი დიფუზურად ჟონავს ან თირკმლიდან მოხდა პოტენციურად ინფიცირებული შიგთავსის ჩაღვრა მუცლის ღრუში. პრეპარატის ამოღების ადგილი იკერება ორ შრედ. 12 მმ-იანი პორტის ადგილი იკერება ერთი ნაკერით, ხოლო 5 მმ პორტის ჭრილობებს გაკერვა არ სჭირდება. კანი იკერება კვანძოვანი ან პლასტიკური ნაკერით.

რეტროპერიტონული ლაპაროსკოპული ნეფრექტომიის ტექნიკა

პაციენტი თავსდება ლუმბოტომიურ პოზიციაში. რეტროპერიტონულ სივრცეში შეღწევა ხდება ველიდან, რომლის კრანიალური საზღვარია მე-12 ნეკნი, კაუდალური – თეძოს ფრთის ზემო კიდე, პოსტერო-ლატერალური პარასპინალური კუნთების ლატერალური კიდე და ანტერო-მედიალური პერიტონეუმის ლატერალური კიდის საპროექციო არე. საოპერაციო მაგიდის ფრთები მაქსიმალურად ტყდება, რათა გაიზარდოს სივრცე ნეკნსა და თეძოს ფრთას შორის.

ოპერატორი და პირველი ასისტენტი დგებიან სახით პაციენტის ზურგისაკენ. მეორე ასისტენტი (საჭიროების შემთხვევაში) დგება სახით პაციენტის მუცლისაკენ, ხოლო საოპერაციო ექთანი – ოპერატორის ან პირველი ასისტენტის გვერდით.

მე-12 ნეკნის წვერს ქვემოთ, ნეკნის პარალელურად ტარდება მინიმალური ზომის (1 სმ) განაკვეთი. კუნთების და ფასციების დისექცია ხდება ბლაგვი წესით მასვილწვერიანი დამჭერის მეშვეობით და მისი ჭრილობაში გაშლით. ჭრილობის საპროექციო არეში სისხლძარღვები არ აღინიშნება და პროცედურა საკმაოდ უსაფრთხოა. ჭრილობის ბუჟირება-გაფართოება ხდება თითით. ფორმირებული ჭრილობის დიამეტრი არ უნ - და აღემატებოდეს თითის დიამეტრს, რათა ოპერაციის განმავლობაში არ მოხდეს ინსუფლირებული აირის დიდი რაოდენობით კარგვა. რეტროპერიტონულ სივრცეში შეღწევა დასტურდება დორსალურად სუკის კუნთისა და ვენტრალურად თირკმლის ქვემო პოლუსის პალპაციით.

შემდგომი სივრცის შექმნა ხდება თითით თირკმლის უკან, განივი და გეროტას ფასციებს შორის. ასევე ხდება პერიტონეუმის შუა ხაზისაკენ დისექცია, რათა შეიქმნას სივრცე ტროაკრების ჩადგმისთვის (სურათი 8). ჭრილობაში ჩადგმული ტროაკარი ფიქსირდება მოგვიანებით დამჭერი რგოლის ან კაწზე დადებული ორი ნაკერის მეშვეობით (მეორე და მესამე ტროაკრის ჩადგმის შემდგომ). ეს ტროაკარი განკუთვნილია ლაპაროსკოპის, მონოპოლარული მაკრატლის, ბიპოლარული დამჭერის, ელექტროამწოვის, ნემსდამჭერის და სხვადასხვა მსხვილი კალიბრის ინსტრუმენტებისთვის. დანარჩენი ტროაკრების ჩადგმა ხდება ვიზუალური კონტროლის ქვეშ.

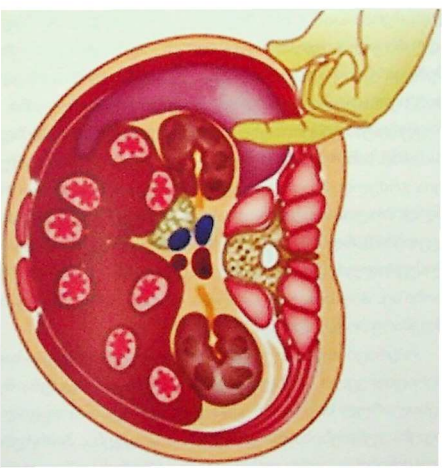

სურათი 8. თითით თირკმლის ქვემო პოლუსის პალპაცია და დისექცია გეროტასა და განივი კუნთის ფასციას შორის

მეორე 12 მმიანი ტროაკარი იდგმება თეძოს ფრთიდან 2 სმ ზემოთ, წინა აქსილარულ ხაზზე. ყურადღება უნდა მიექცეს, რომ არ მოხდეს ტროაკრის ტრანსპერიტონულად ჩადგმა. ამ ტროაკარიდან შესაძლებელია როგორც ლაპაროსკოპის, ასევე, მსხვილი კალიბრის ინსტრუმენტების გამოყენება. მესამე ტროაკარი იდგმება ზურგის გამმართველი კუნთის ლატერალურ კიდესთან, მე-12 ნეკნის ქვეშ. მისი დიამეტრი შესაძლოა იყოს 5-დან 12 მმ-დე, ქირურგის არჩევანის მიხედვით. საჭიროების შემთხვევაში, შესაძლებელია 1 ან 2 დამატებითი 5 მმ ტროაკრის გამოყენება (სურათი 9).

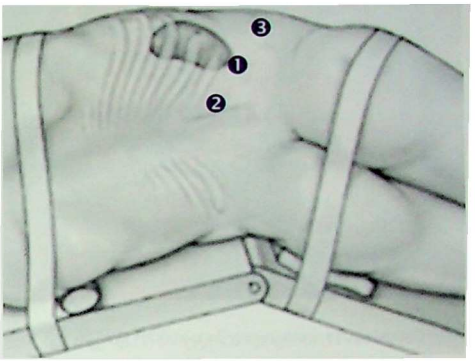

სურათი 9. ტროაკრების განლაგება რეტროპერიტონული მიდგომის დროს

უკეთესად ორიენტირებისთვის, სუკის კუნთი უნდა იმყოფებოდეს ჰორიზონტალურად, ეკრანის ქვედა კიდესთან. ამ შემთხვევაში გეროტას ფასცია აღმოჩნდება მისგან მცირედ კრანიალურად (სურათი 10). მისი დისექციის შემდგომ გამოჩნდება ფაშარი პერინეფრული ცხიმი. თუ დისექცია იწარმოებს სუკის კუნთთან ახლოს, მაშინ მოხერხდება თირკმლის დისექცია ცხიმოვან კაფსულასთან ერთად. ამ შემთხვევაში თირკმლის წა - მოწევა აადვილებს მის გამოყოფას.

სურათი 10. საოპერაციო ველის ხედი რეტროპერიტონული მიდგომისას

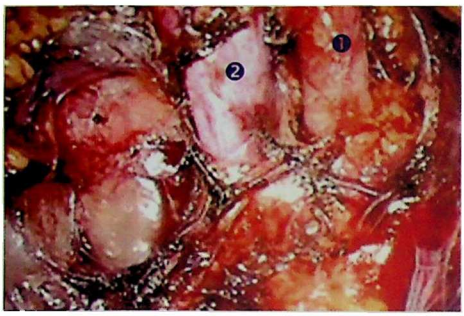

სურათი 11. თირკმლის არტერია (1) და ვენა (2)

თუ ანატომიური სტრუქტურების იდენტიფიკაცია ვერ ხერხდება, დისექცია უნდა დაიწყოს კაუდალურად, რათა მოხდეს შარდსაწვეთის ან გონადური ვენის იდენტიფიკაცია და შემდეგ მათი გამოყენება ორიენტირებად თირკმლის ფეხის დისექციისას. თავდაპირველად ვიზუალირდება თირკმლის ვენა. თირკმლის არტერია მდებარეობს მის კრანიალურად (სურათი 11).

თირკმლის ფეხთან მიდგომის შემდეგ, პირველ რიგში დისექციის მახვილი და ბლაგვი წესის გამოყენებით უნდა გამოიყოს არტერიის 2 სმ ზომის მონაკვეთი. არტერიის პროქსიმალურ ნაწილზე უნდა დაედოს მინიმუმ ორი კლიპსი, ხოლო დისტალურ ნაწილზე – ერთი. ასევე, შესაძლებელია სისხლძარღვოვანი სტეპლერის გამოყენება. მარცხნივ ამ დროს ხდება თირკმელზედა ჯირკვლის ვენის ვიზუალიზაცია (სურათი 12).

სურათი 12. კლიპირებული თირკმლის სისხლძარღვები

არტერიის ლიგირების და გადაკვეთის შემდეგ წარმოებს ვენის დისექცია. ეს პროცედურა უნდა ჩატარდეს განსაკუთრებული სიფრთხილით, რადგან თირკმლის ვენაში საკმაოდ ხშირად ჩაედინება დამატებითი ტოტები, როგორიცაა ლუმბალური ვენა, და მათი გადაკვეთის გარეშე ვერ ხერხდება თირკმლის ვენის ადეკვატური ვიზუალიზაცია.

სისხლძარღვების კლიპირების შემდეგ შესაძლებელია თირკმლის დისექციის დაწყება. თუ ტარდება სიმულტანური ადრენალექტომია, მაშინ დისექცია გრძელდება სუკის კუნთის გასწვრივ კრანიალურად. თირკმელზედა ჯირკვლის ვენის იდენტიფიკაციის შემდეგ ხდება მისი ლიგირება და ჯირკვლის დისექცია. თუ ადრენალექტომია საჭირო არ არის, მაშინ ვენა ბლაგვი წესით ჩამოშორდება ცხიმს და დისექცია მიმ - დინარეობს თირკმლის ზემო პოლუსთან ახლოს. მედიალური კიდისა და ზემო პოლუსის გამოთავისუფლების შემდეგ დისექცია გრძელდება თირკმლის წინა ზედაპირზე. რადიკალური ნეფრექტომიის შემთხვევაში,

გეროტას ფასციის ცხიმიდან განთავისუფლება ხდება მანამ, სანამ არ გამოჩნდება თირკმლის ფეხი. დისექცია გრძელდება ლატერალურ ზედაპირზე და თირკმლის მთლიანად გამოთავისუფლების შემდეგ, გადაიკვეთება შარდსაწვეთი. პრეპარატი თავსდება კრანიოლატერალურად და ფეხი მოწმდება სისხლდენის არსებობაზე. პრეპარატის ამოღება ხდება ვენტრალურად მდებარე პორტიდან.

ოპერაციის დასრულების წინ კვლავ მოწმდება საოპერაციო ველი სისხლდენაზე. დრენაჟი იდგმება შუა აქსილარულ ხაზზე. პრეპარატის გამოტანის ადგილას სდება კუნთებისა და ფასციების აღდგენა. პორტების ადგილების გაკერვა აუცილებელი არ არის. კანი იკერება № 4.0 სწრაფად გაწოვადი ძაფით, ინტრადერმული ნაკერით. ურეთრალური კათეტერისა და დრენაჟის ამოღება როგორც ტრანსპერიტონული, ისე რეტროპერიტონული მიდგომის შემთხვევაში ხდება ოპერაციიდან მეორე დღეს, რის შემდეგაც პაციენტი ეწერება სახლში.

მოსალოდნელი გართულებები და მათი პროფილაქტიკა. ისევე, როგორც ნებისმიერი ლაპაროსკოპული პროცედურის დროს, დეტალებისადმი ზედმიწევნით დაკვირვებამ და ანატომიური ორიენტირების, განსაკუთრებით, მსხვილი სისხლძარღვების და კოლინჯის მუდმივმა კონტროლმა, თავიდან უნდა აგვაცილოს სერიოზული გართულებები.

გარდა ამისა, რეკომენდებულია კიდევ რამდენიმე რჩევის გათვალისწინება:

1. როდესაც არ არის საჭირო რადიკალური ნეფრექტომიის წარმოება, ხშირად დისექცია მიმდინარეობს პარენქიმასთან ახლოს. თირკმლის სისხლძარღვოვანი ანატომია ბევრად უფრო რთულია თირკმლის კარში, ვიდრე მსხვილ სისხლძარღვებთან. კართან ახლოს დისექციის შემთხვევაში ხშირად საჭირო ხდება რამდენიმე სისხლძარღვის გამოყოფა, რაც თავისთავად ზრდის დაზიანების რისკს. ამის გათვალისწინებით, უპრიანია არტერიისა და ვენის თირკმლის კარიდან მოშორებით გადაკვანძვა;

2. ელექტროკოაგულაციური სისტემის გამოყენების დროს უნდა ვაკონტროლოთ ნაწლავის მდებარეობა. კოლინჯი და თორმეტგოჯა ნაწლავი განსაკუთრებული რისკის ქვეშ არიან მათი ახლოს მდებარეობის გამო. ერთჯერადი ტროაკრებისა და ბიპოლარული კოაგულაციური იარაღების გამოყენება ასევე ამცირებს ნაწლავის თერმული დაზიანების რისკს;

3. თირკმელზედა და გონადური ვენის კლიპირების დროს უნდა ვეცადოთ, რომ კლიპსი არ მდებარეობდეს ახლოს თირკმლის ვენასთან. უშუალოდ ვენის კედელთან კლიპსის არსებობამ შეიძლება გაართულოს თავად თირკმლის ვენის კონტროლი და გახდეს სისხლდენის მიზეზი;

4. სპეციალურად ორგანოს გაწევისათვის შექმნილი კავები ნაკლებად იწვევს ვისცერალური ორგანოების დაზიანებას, თუმცა მაინც სიფრთხილით უნდა იქნან გამოყენებული. ქსოვილის დაზიანების რისკის შესამცირებლად, ორგანოგადამწევი კავების ალტერნატივას წარმოადგენს ინტრაკორპორალურად დოლბანდის გამოყენება.

2003-2009 წლებში ალ. წულუკიძეს სახელობის უროლოგიის ეროვნულ ცენტრში გაკეთდა 9 ლაპაროსკოპული ნეფრექტომია (5 შემთხვევაში შეჭმუხნული თირკმლის, 4 შემთხვევაში – ჰიდრონეფროზის გამო).

ოპერაციის ხანგრძლივობა მერყეობდა 75-180 წთ-მდე, ხოლო სტაციონარში დაყოვნების საშუალო მაჩვენებელმა შეადგინა სამი დღე.

ინტრაოპერაციულ გართულებებს ადგილი ჰქონდა ნეფრექტომიის ორ შემთხვევაში, როდესაც საჭირო გახდა კონვერსია ლაპაროტომიაზე. ერთ შემთხვევაში კონვერსიის მიზეზი იყო პაციენტის არასწორი სელექცირება, ხოლო მეორე შემთხვევაში – თირკმლის არტერიიდან განვითარებული სისხლდენა.

თირკმლის ლაპაროსკოპული კისტექტომია

გ. ხვადაგიანი

თირკმლის კისტა კეთილთვისებიანი დაავადებაა და თირკმლის კეთილთვისებიანი დაავადებების 70%-ს წარმოადგენს. კისტა შეიძლება იყოს ერთეული ან მრავლობითი, ცალმხრივი ან ორმხრივი. დიაგნოსტიკური პროცედურების ფართოდ გამოყენებამ გამოიწვია უსიმპტომო კისტების ინციდენტურად გამოვლენის რაოდენობის ზრდა. კისტების უმრავლესობა მარტივია, ასიმპტომური და უცნობი ეთიოლოგიის. იშვიათად გვხვდება კისტით გამოწვეული ტკივილი, ჰემატურია, ჰიპერტენზია, მორეციდივე ინფექცია ან ობსტრუქციული უროპათია (Campbell-Walsh Urology, 10th Edition, 1954).

XX საუკუნის 80-იანი წლების ბოლომდე თირკმლის კისტის მკურნალობის ერთადერთ მეთოდს წარმოადგენდა ღია წესით ოპერაცია.

1989 წ. Holmberg and Hietala-მ პირველად აღწერეს ადგილობრივი ანესთეზიის ქვეშ თირკმლის კისტის პუნქცია, დრენირება და მასკლეროზირებელი აგენტის ინსტალაცია (G. Holmberg, S.O. Hietala, 1989).

მიუხედავად იმისა, რომ მოკლევადიანი შედეგები კარგი იყო, საბოლოოდ რეციდივების სისშირე აღემატებოდა 54%-ს. ასევე, მასკლეროზირებელი აგენტის გამოყენების შედეგად იქმნებოდა შემკრები სისტემაში სტრიქტურის განვითარების რისკი.

შემდგომში შემუშავებული იყო კისტის დესტრუქციის მცდელობები პერკუტანული და ურეთერორენოსკოპიური მეთოდებით.

მიუხედავად იმისა, რომ პაციენტების სწორი შერჩევის შემთხვევაში (მარტივი, ერთეული კისტა) ზემოთ მოყვანილ სამივე მეთოდს გააჩნდა კარგი შედეგები, არცერთი არ იყო ეფექტური რთული კისტების შემთხვევაში (მრავლობითი, ბილატერალური ან პარაპელვიკალური კისტა).

1992 წ. ინგლისელმა უროლოგმა John C. Hulbert-მა აღწერა თირკმლის კისტის ლაპაროსკოპული მეთოდით რეზექციის უპირატესობები (J.C. Hulbert, T.G. Shepard, R.M. Evans, 1992). მის მიერ მოწოდებული ტექნიკით შესაძლებელი იყო როგორც მრავლობითი, ასევე, ბილატერალური და პარაპელვიკალური კისტების ერთ მომენტად ოპერირება. ამის შემდგომ ორივე ტექნიკა (ტრანსპერიტონული და რეტროპერიტონული) ფართოდ დაინერგა უროლოგიურ პრაქტიკაში (S.C. Rubenstein et al, 1993; W.W. Roberts et al, 2001; B.M. Yoder, 2004; G. Guazzoni et al, 1994; A.A. Okeke et al, 2003; T. Wadaet al 1995; Y.C. Ou et al, 1997; E. Denis E et al, 1998).

პაციენტის შერჩევა თირკმლის კისტის ლაპაროსკოპული რეზექციისათვის წარმოებს სამი კრიტერიუმის მიხედვით:

1. **თირკმლის კისტის რადიოგრაფიული კვლევის შედეგები;**
2. **კისტის მიერ გამოწვეული სიმპტომები;**
3. **სპეციფიკური ჩვენებები და უკუჩვენებები.**

თირკმლის კისტის რადიოლოგიური დიაგნოსტიკა სდება ულტრასონოგრაფიული, კომპიუტერულ ტომოგრაფიული და მაგნიტურ-რეზონანსული კვლევის მეშვეობით.

ულტრასონოგრაფიით მარტივი კისტა განისაზღვრება როგორც ჰიპოექოგენური, მრგვალი, თხელი კედლების და სადა კონტურის მქონე წარმონაქმნი. ულტრასონოგრაფიით შესაძლებელია შეფასდეს სეპტების, კალციფიკატების, გასქელებული კედლის და ქსოვილოვანი ჩანართის არსებობა.

ტომოგრაფიული კვლევით მარტივი კისტა დგინდება შემდეგი კრიტერიუმების მიხედვით: 1. წყლის სიმკვრივის მქონე ჰომოგენური შიგთავსი; 2. თირკმლის კონტურებს გარეთ არსებული კისტის კედელი შეუმჩნეველი ან ძალიან თხელია; 3. წარმონაქმნი არ ირთავს კონტრასტს; 4. აღინიშნება სადა გამყოფი ხაზი თირკმლის პარენქიმასა და კისტას შორის.

ისევე, როგორც ულტრასონოგრაფია, ტომოგრაფიაც იძლევა ინფორმაციას სეპტების, კვანძებისა და კალციფიკატების არსებობაზე. ამ მონაცემების მისედვით, ბოსნიაკის შკალის გამოყენებით (ცხრილი 1), განისაზ - ღვრება ავთვისებიანი წარმონაქმნის არსებობის რისკი (M.A. Bosniak, 1986).

მაგნიტურ-რეზონანსული კვლევა გადოლინიუმის გამოყენებით შესაძლებელია გამოყენებული იქნას პაციენტებში, რომლებთანაც არ შეიძლება იოდის შემცველი კონტრასტის გამოყენება ალერგიის ან თირკმლის უკმარისობის გამო. გადოლინიუმის შეყვანის შემდეგ წარმონაქმნის მიერ მისი ჩართვა მიუთითებს ქსოვილის არსებობაზე, მაშინ, როდესაც კისტა რჩება ჰომოგენური. ზოგიერთი მონაცემებით, მაგნიტურ-რეზონანსულ კვლევას შეუძლია დააფიქსიროს მონაცემები, რომლის დანახვაც ვერ მოხერხდა კომპიუტერული ტომოგრაფიით (სეპტა, გასქელებული კედელი, კონტრასტის ჩართვის უბანი), რამაც შესაძლოა გამოიწვიოს ბოსნიაკის ქულის მომატება და მკურნალობის ტაქტიკის შეცვლა (G.M. Israel, N. Hindman, M.A. Bosniak, 2004).

თირკმლის კისტების უმრავლესობა ასიმპტომურია და არ საჭიროებს მკურნალობას. სიმპტომურები ხდებიან კისტები, თუ მათში სპონტანურად ვითარდება ჰემორაგია ან კისტები, რომლებიც მატულობენ ზომაში და იწვევენ შემკრები სისტემის ნაწილების ობსტრუქციას, ჯანსაღ პარენქიმაზე ზეწოლას, თირკმლის კაფსულის დაჭიმვას. ასეთ შემთხვევაში შეიძლება გამოვლინდეს ტკივილი, ჰემატურია, ჰიპერტენზია, ინფექცია ან ობსტრუქციული ურეროპათია (A.D. Amar, 1984).

ძალიან დიდი ზომის ან მრავლობითი კისტების არსებობის შემთხვევაში, შესაძლებელია პალპაციით ინახოს მოცულობითი წარმონაქმნი (მაგ. თირკმლის აუტოსომური დომინანტური პოლიკისტოზი).

ბოსნიაკის ქულა	რადიოლოგიური მონაცემები	ავთვისებიანობის რისკი	მკურნალობა
1	მარტივი კისტა რომელსაც აქვს ძალიან თხელი კედელი, არ შეიცავს სეპტებს, კალციფიკატებს ან ქსოვილოვან ჩანართებს. Hounsfield-ის ერთეულებით, აქვს წყლის სიმკვრივე და არ ირთავს კონტრასტს ინტრავენური შეყვანის შემდეგ	1,7%	არ საჭიროებს მკურნალობას
2	კისტაში შეიძლება ისახებოდეს რამდენიმე ძალიან თხელი სეპტა, ნაზი კალციფიკატი ან მცირედ გასქელებული კალციფიკატის მოკლე სეგმენტი კისტის კედელში ან სეპტაში. ერთგვაროვნად მაღალი სიმკვრივის შიგთავსის მქონე 3 სმ-ზე პატარა კისტა, რომელსაც გააჩნია მკაფიო საზღვარი პარენქიმასთან და არ ირთავს კონტრასტს	18,5%	არ საჭიროებს მკურნალობას
2 f	კისტაში შეიძლება ისახებოდეს მრავლობითი ძალიან თხელი სეპტა, კისტის კედლის ან სეპტის მცირე ზომის სადა გასქელებული უბანი. კისტის კედელში ან სეპტაში შეიძლება არსებობდეს მსხვილი ან კვანძოვანი კალციფიკატი, მაგრამ იგი არ უნდა ირთავდეს კონტრასტს. ამ წარმონაქმნებს გააჩნიათ მკაფიო საზღვრები. ამ კატეგორიაში შედის მთლიანად ინტრაპარენქიმული, 3 სმ-ზე დიდი წარმონაქმნებიც მაღალი სიმკვრივის შიგთავსით	18,5%	საჭიროებს განმეორებით კვლევებს, რათა დინამიკაში შეფასდეს ზომისა და რადიოლოგიური თვისებების სტაბილურობა
3	არამკაფიოდ კისტოზური წარმონაქმნები გასქელებული უსწორმასწორო ან სადა კედლებით ან სეპტებით რომელიც ირთავს კონტრასტს	33%	საჭიროებს ამოკვეთას ან აბლაციას
4	მკაფიოდ ავთვისებიანი კისტოზური წარმონაქმნები, რომლებიც მოიცავენ მე-3 კატეგორიის ყველა თვისებას, მაგრამ მათ შემადგენლობაში აღინიშნება ქსოვილოვანი წარმონაქმნი, რომელიც ირთავს კონტრასტს	92,5%	საჭიროებს ამოკვეთას ან აბლაციას

ცხრილი 1. რადიოლოგიური მონაცემების მიხედვით ავთვისე-ბიანობის რისკის შეფასება და მკურნალობის ტაქტიკის განსაზღვრა ბოსნიაკის ქულებით

ლაპაროსკოპული კისტექტომიის ჩვენებები და უკუჩვენებები. ლაპაროსკოპული კისტექტომია ნაჩვენებია მარტივი, სიმპტომური კისტის მქონე პაციენტებში, როდესაც სიმპტომების კუპირება ვერ ხერხდება მედიკამენტოზური თერაპიით (ანალგეტიკები, არასტეროიდული ანთების საწინააღმდეგო პრეპარატები). ლაპაროსკოპულ კისტექტომიამდე შესაძლებელია ალტერნატიული მეთოდის გამოყენება – კისტის პერკუტანულად დაცლა მასკლეროზირებელი აგენტის შეყვანით ან მის გარეშე. პერკუტანული დრენირების შემდგომ დაავადების რეციდივის მაღალი სიხშირის გამო, გამოიყენება რამდენიმე მასკლეროზირებელი ნივთიერება: სამედიცინო სპირტი, ტეტრაციკლინი, მონოციკლინი ან პოვოდინიოდინი (M. Ohkawa, S. Tokunaga, M. Orioto et al, 1993; G. Holmberg, S.O. Hietala, 1989; E.N. Liatsikos, D. Siablis et al, 2000). ეს ნივთიერებები არ უნდა იქნეს გამოყენებული პარაპელვიკალური კისტის შემთხვევაში, რადგან აღწერილია მათგან გამოწვეული შემკრები სისტემის სტრიქტურების განვითარება (G. Holmberg, S.O. Hietala, 1989). პერკუტანული დრენირების შემდეგ სიმპტომების ცვლილებების შეფასება საშუალებას გვაძლევს გამოვყოთ პაციენტების ჯგუფი, რომელთათვისაც ნაჩვენებია ლაპაროსკოპული კისტექტომია კისტის და სიმპტომების რეციდივის შემთხვევაში (B.M. Yoder, J.S. Wolf, 2004).

ლაპაროსკოპული კისტექტომია უკუნაჩვენებია პაციენტებში, რომლებსაც აქვთ უმკურნალებელი კოაგულოპათია ან დაავადება, რომელიც გამორიცხავს ზოგად ანესთეზიას. ანამნეზში მუცლის ღრუზე ჩატარებული ოპერაცია არ არის ლაპაროსკოპული კისტექტომიის უკუჩვენება, თუმცა მან შესაძლოა შეცვალოს დაგეგმილი ტრანსპერიტონული მიდგომა რეტროპერიტონულზე. რეტროპერიტონული მიდგომა ასევე უფრო მოსახერხებელია ჭარბი წონის პაციენტებში. ბოსნიაკის შკალით მე-4 ხარისხის დაზიანების შემთხვევაში უნდა დაიგეგმოს ლაპაროსკოპული ან ღია პარციალური ან რადიკალური ნეფრექტომია. ლაპაროსკოპული კისტექტომიის უკუჩვენებას წარმოადგენს საშარდე გზების ინფექცია, პიელონეფრიტი ან თირკმლის აბსცესი.

ოპერაციის წინ პაციენტს უნდა ჩაუტარდეს რუტინული წინასაოპერაციო კვლევები. კოაგულოპათიის და საშარდე გზების ინფექციის არსებობის შემთხვევაში აუცილებელია ლაპაროსკოპული ჩარევის წინ ამ პათოლოგიების მკურნალობა. ოპერაციის დროს ხელმისაწვდომი უნდა იყოს ყველა რადიოლოგიური კვლევის შედეგი. განსაკუთრებული ყურადღება უნდა მიექცეს კონტრლატერალური თირკმლის ნორმალური ფუნქციის დადასტურებას. წინასაოპერაციოდ ნაწლავის მომზადება რუტინულ პროცედურას არ წარმოადგენს.

ლაპაროსკოპული კისტექტომიის წინ პაციენტი ინფორმირებული უნდა იქნეს შესაძლო ინტრა და პოსტოპერაციულ გართულებებზე (სისხლდენა, ჰემოტრანსფუზიის საჭიროება, ჭრილობის ინფიცირება, ურინომა, მიმდებარე ორგანოს – ნაწლავის, თირკმელზედა ჯირკვლის, ღვიძლის, ელენთის, შარდსაწვეთის და თირკმლის სისხლძარღვების – დაზიანება, ნეფრექტომია). პაციენტმა უნდა იცოდეს, რომ შესაძლოა განვითარდეს კისტის რეციდივი და ოპერაციის შემდეგ მოხდეს სიმპტომების შენარჩუნება. ასევე, პაციენტმა უნდა იცოდეს, რომ შესაძლოა საჭირო გახდეს კონვერსია.

ლაპაროსკოპული კისტექტომიის ოპერაციული ტექნიკა

ტრანსპერიტონული მიდგომისთვის პაციენტი თავსდება მოდიფიცირებულ ლუმბოტომიურ პოზიციაში. ტანი უნდა მდებარეობდეს 45° კუთხით საოპერაციო მაგიდასთან. მაგიდის ფრთების კუთხით გადაწევა აუცილებელი არ არის. რეტროპერიტონული მიდგომისთვის პაციენტი თავსდება სტანდარტულ ლუმბოტომიურ პოზიციაში, 90° კუთხით საოპერაციო მაგიდასთან. პაციენტის თეძო თავსდება უშუალოდ მაგიდის ფრთების შეერთების ადგილის ქვემოთ, რათა ფრთების გადაწევის შემდეგ მაქსიმალურად გაიზარდოს სივრცე მე-12 ნეკნსა და თეძოს ფრთას შორის. ასევე, საჭიროების შემთხვევაში, შესაძლებელია ამ სივრცის მეტად გაზრდა სხეულის ქვეშ მორგვის მოთავსებით.

მარტივ, პერიფერიულად მდებარე კისტებზე ლაპაროსკოპული ჩარევის წინ აუცილებელი არ არის შარდსაწვეთის სტენტირება. თუ კისტა მდებარეობს პარაპელვიკალურად ან აღინიშნება მრავლობითი კისტა, შემკრები სისტემის კისტებისგან გამოსარჩევად გვეხმარება სისტემაში ინდიგოკარმინის ან მეთილენის ლურჯის შეყვანა. ამისათვის პრეოპერაციულად ცალმხრივად ხდება დახვეული სტენტის ჩადგმა. ტრანსპერიტონული ლაპაროსკოპული კისტექტომიის დროს, როგორც წესი, გამოიყენება ერთი 5 მმ და ორი 10/12 მმ ტროაკარი. პირველი ტროაკრის ჩადგმა ხდება ჰასონის ღია წესით ჭიპის ლატერალურად. ვიზუალური კონტროლთ თეთრ ხაზზე, ჭიპსა და მახვილისებრ მორჩს შორის ტოლ მანძილზე იდგმება 5 მმ პორტი. მეორე

10/12 მმ ტროკარი იდგმება ჭიპის დონეზე სწორი კუნთის ლატერალურად, რათა არ მოხდეს ეპიგასტრული სისხლძარღვების დაზიანება. ჭიპთან მდებარე ტროკარი გამოიყენება ოპტიკისთვის, დანარჩენი ორი კი წარმოადგენს მუშა ტროკრებს.

თავდაპირველად ტარდება კოლინჯის მობილიზაცია. დისექცია ტარდება ტოლდტის ხაზზე მახვილი და ბლაგვი წესის გამოყენებით. ამ ეტაპზე არ არის საჭიროველი ელექტროკოაგულაციის გამოყენება, რათა არ მოხდეს ჯორჯლის სისხლძარღვების ან თავად ნაწლავის დაზიანება. დისექციის შედეგად ჯორჯლის ცხიმი გამოყოფილი უნდა იქნეს გეროტას ფასციიდან. თუ დისექცია ტარდება ჯორჯალთან ზედმეტად ახლოს, შესაძლოა მოხდეს ჯორჯლის არტერიის შეუქცევადი დაზიანება. ასევე, შეიძლება წარმოიქმნას ჯორჯლის დეფექტი, რომელიც, თუ არ იქნა იდენტიფიცირებული და გაკერილი ოპერაციის დროს, შესაძლოა გახდეს შიდა თიაქრის ჩამოყალიბების მიზეზი.

საოპერაციო მაგიდა მაქსიმალურად იხრება ოპერატორისკენ, რათა კოლინჯი და წვრილი ნაწლავი გადაიწიოს მედიალურად და გათავისუფლდეს სივრცე კისტის დისექციისთვის (სურათი 1).

თირკმლის წინა ზედაპირზე მდებარე კისტების შემთხვევაში, არ არის აუცილებელი თირკმლის ლატერალური კავშირების დისექცია. თუ კისტა მდებარეობს ლატერალურ ან უკანა ზედაპირზე, მაშინ საჭიროა თირკმლის მთლიანად დისექცია, რათა მოხდეს მისი როტაცია მედიალურად და პოსტეროლატერალური ზედაპირის ვიზუალიზაცია. მარტივი, პერიფერიულად მდებარე კისტების შემთხვევაში, არ არის საჭირო თირკმლის სისხლძარღვების, მენჯის ან შარდსაწვეთის გამოყოფა. ეგზოფიტური კისტის შემთხვევაში ჩანს წარმონაქმნი, რომელიც ცილდება თირკმლის კონტურს. ტარდება მისი მფარავი გეროტას ფასციისა და პარანეფრული ცხიმის დისექცია ჯანსაღი პარენქიმის ფარგლებში. მრავლობითი კისტების არსებობის შემთხვევაში, საჭირო ხდება თირკმლის მთლიანად დისექცია და მისი ზედაპირის დათვალიერება, რომ არ გამოგვრჩეს სარეზექციო კისტა. დიდი ზომის კისტის შემთხვევაში, თუ მისი დისექცია რთულდება მისი ზომის გამო, შესაძლოა კისტის შიგთავსის პუნქციით ასპირირება. ამ შემთხვევაში შესაძლებელია შიგთავსის ციტოლოგიური კვლევა. კისტიდან ასპირირებული სითხე, როგორც წესი, უნდა იყოს გამჭირვალე ჩალისფერი. თუ შიგთავსი მღვრიეა, მაშინ ეჭვი უნდა იქნეს მიტანილი ინფექციაზე, ხოლო თუ იგი წითელი შეფერილობისაა, მაშინ ონკოლოგიური წარმონაქმნის არსებობაზე.

კისტის კედელი იკვეთება მაქსიმალურად ახლოს ჯანსაღ პარენქიმასთან (სურათი 2). სისხლმდენი უბნების კოაგულაცია ტარდება ბიპოლარული პინცეტით. კისტის კედელი იგზავნება მორფოლოგიური კვლევისთვის. მოიკვეთება კისტის მხოლოდ წინა კედელი (ეგზოფიტური ნაწილი), რადგან უკანა კედლის მოშორების მცდელობისას შესაძლოა განვითარდეს ძლიერი პარენქიმული სისხლდენა. უკანა კედელი თვალიერდება ყურადღებით, საეჭვო უბნის ან კვანძოვანი წარმონაქმნების არსებობის დასადგენად. მათი არსებობის შემთხვევაში, კეთდება ბიოფსია და ტარდება ექსპრეს-

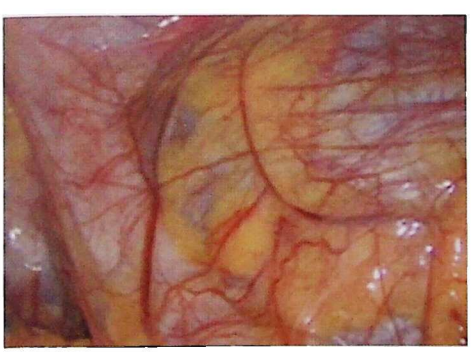

სურათი 1. მარჯვენა თირკმლის დიდი ზომის კისტა. კისტის ზეწოლის გამო ასწორივი კოლინჯი მდებარეობს მედიალურად

სურათი 2. დეფექტი კისტის კედლის რეზექციის შემდეგ

მორფოლოგიური კვლევა. დადებითი პასუხის შემთხვევაში ტარდება პარციალური ან რადიკალური ლაპაროსკოპული ან ღია ნეფრექტომია. ბიოფსიის დროს განსაკუთრებული სიფრთხილეა საჭირო, რათა არ მოხდეს შემკრები სისტემის მთლიანობის დარღვევა. უკანასკნელზე ეჭვის არსებობის შემთხვევაში, წინასწარ ჩადგმული სტენტიდან შეყვანილი უნდა იქნას ინდიგოკარმინი ან მეთილენის ლურჯი და დეფექტის ლოკალიზაციის დადგენის შემდეგ, იგი გაიკეროს 2-0 ან 3-0 პოლიგლაქტინის ძაფით. ამ შემთხვევაში ცალმხრივ დახვეული სტენტი იცვლება ორმხრივ დახვეულით. ინფიცირებული კისტის ან შემკრები სისტემის მთლიანობის დაზიანების შემთხვევაში, იდგმება ჭრილობის დრენაჟი ერთი ან ორი დღით.

საბოლოოდ ნაოპერაციები ველი თვალიერდება სისხლდენის არსებობაზე დაბალი წნევის პირობებში. ორივე სამუშაო ტროაკრის ამოღება ხდება ვიზუალური კონტროლის ქვეშ. 10/12 მმ ტროაკარული ჭრილობების აპონევროზი იკერება. კანზე ედება კვანძოვანი ან კოსმეტიკური ნაკერი. მარჯვენა და მარცხენამხრივ კისტექტომიას შორის არსებობს გარკვეული განსხვავება. ტროაკრების განლაგება მარჯვენამხრივი ტრანსპერიტონული კისტექტომიის დროს არის მარცხენამხრივის სარკისებური. ზემო პოლუსში არსებული კისტების შემთხვევაში, მარჯვნივ შეიძლება საჭირო გახდეს ღვიძლის იოგების გადაკვეთა, ხოლო მარცხნივ – ელენთის იოგების. მარჯვნივ, თუ კისტა მდებარეობს თირკმლის ფეხთან, ხშირად საჭირო ხდება თორმეტგოჯა ნაწლავის დისექცია კოხერის მეთოდით.

ლაპაროსკოპული კისტექტომია რეტროპერიტონული მიდგომით. რეტროპერიტონული კისტექტომიის დროს ტროაკრების განლაგება და მათი ჩადგმის მეთოდი ლაპაროსკოპული ნეფრექტომიის ანალოგიურია.

ისევე, როგორც ნეფრექტომიის დროს, ორიენტაციისთვის მნიშვნელოვანია, რომ სუკის კუნთი მდებარეობდეს ეკრანის ქვედა კიდესთან, ჰორიზონტალურ პოზიციაში. რადგან რეტროპერიტონული მიდგომა ძირითადად გამოიყენება პოსტერო-ლატერალურად მდებარე კისტების შემთხვევაში, მათი ვიზუალიზაცია ხდება მაშინვე, როგორც კი გაიხსნება გეროტას ფასცია. თუ სამუშაო სივრცის შექმნა ვერ ხერხდება კისტის დიდი ზომების გამო, კისტის ზომის შესამცირებლად შესაძლებელია მისი პუნქცია.

სასურველია, რომ არ მოხდეს კისტის მთლიანად დაცლა, რადგან მნიშვნელოვნად რთულდება კისტის კედლის დისექცია. დისექცია გრძელდება, სანამ არ მოხდება ჯანსაღი პარენქიმის ვიზუალიზაცია. კისტის კედლის რეზექცია წარმოებს პარენქიმასთან მაქსიმალურად ახლოს. ოპერაციის დასრულების წინ მოწმდება შემკრები სისტემის მთლიანობა. ჭრილობაში ერთი დღით იდგმება დრენაჟი და პაციენტი მეორე დღეს ეწერება სახლში.

2003-2009 წლებში ალ. წულუკიძის სახ. უროლოგიის ეროვნულ ცენტრში გაკეთდა 16 თირკმლის ლაპაროსკოპული კისტექტომია. ოპერაციის ხანგრძლივობა მერყეობდა 35-75 წთ, სტაციონარში დაყოვნების საშუალო მაჩვენებელმა შეადგინა სამი დღე. ინტრაოპერაციულ გართულებებს ადგილი არ ჰქონია,

ბიბლიოგრაფია

1. Amar AD, Das S. Surgical management of benign renal cysts causing obstruction of the renal pelvis. Urol 1984; 14:429–433.
2. Bercowsky E, Shalhav AL, Portis A, Eibahnasy AM, McDougall EM, Clayman RV. Is the laparoscopic approach justified in patients with xanthogranulomatous pyelonephritis? Urology 1999; 54:437–442.
3. Bosniak MA. The current radiologic approach to renal cysts. Radiology 1986; 158:
4. Campbell-Walsh Urology. 10th edition.
5. Capelouto CC, Kavoussi LR. Complications of laparoscopic surgery. Urology 1993; 42:2–12.
6. Clayman RV, Kavoussi LR. Laparoscopic Procedures: Nephrectomy: Technique and Results. Presented at The Society for Minimally Invasive Therapy Third International Meeting, 1991.
7. Clayman RV, Kavoussi LR, Soper NJ, et al. Laparoscopic nephrectomy: initial case report. J Urol 1991(Aug); 146(2):
8. Copcoat, M.J., A; Rassweiler, J; Popert R, Laparoscopic Nephrectomy: The Kings clinical experience. presented at the American Urological Association 87th Annual Meeting. 1992.
9. Denis E, Nicolas F, Ben Rais N, et al. Laparoscopic surgical treatment of simple cysts of the kidney Prog Urol 1998; 8:
10. Guazzoni G, Montorsi F, Bergamaschi F, et al. Laparoscopic unroofing of simple renal cysts. Urol 1994; 43:154–159
11. Hemal AK, Wadhwa SN, Kumar M, Gupta NP. Transperitoneal and retroperitoneal laparoscopic nephrectomy for giant hydronephrosis. J Urol 1999; 162:35–39
12. Holmberg G, Hietala SO. Treatment of simple renal cysts by percutaneous puncture and instillation of bismuth-phosphate. Scand J Urol Nephrol 1989; 23:207–212.
13. Hsu THS, Sung GT, Gill IS. Retroperitoneoscopic approach to nephrectomy. J Endourol 1999; 13:713–7
14. Hulbert JC, Shepard TG, Evans RM. Laparoscopic surgery for renal cystic disease. J Urol 1992; 147(suppl):443 (abstract 882)
15. Israel GM, Hindman N, Bosniak MA. Evaluation of cystic renal masses: comparison of CT and MR imaging by using the Bosniak classification system. Radiology 2004; 231:365–371.
16. Keeley FX, Tolley DA. A review of our 100 cases of laparoscopic nephrectomy: defining risk factors for complications. BJU 1998;
17. Laparoscopic and Robot-Assisted Surgery in Urology, editors: Jens-Uve Stolzenburg, Ingolf A. Türk, Evangelos N. Liatsikos.
18. Lee K-S, Kim HH, Byun S-S, Kwak C, Park K, Ahn H. Laparoscopic nephrectomy for tuberculous nonfunctioning kidney: comparison with laparoscopic simple nephrectomy for other diseases. Urology 2002; 60:411–414.
19. Liatsikos EN, Siablis D, Karnabatidis D, et al. Percutaneous treatment of large symptomatic renal cysts. J Endourol 2000; 14:257–261.
20. Mariappan P, Loong CW. Midstream urine culture and sensitivity test is a poor predictor of infected urine proximal to the obstructing ureteral stone or infected stones: a prospective clinical study. J Urol 2004; 171: 2142–2145.
21. Ohkawa M, Tokunaga S, Orioto M, et al. Percutaneous injection sclerotherapy with minocycline hydrochloride for simple renal cysts. Int Urol Nephrol 1993; 25:37–43
22. Okeke AA, Mitchelmore AE, Keeley FX, Timoney AG. Acomparison of aspiration and sclerotherapy with laparoscopic deroofing in the management of symptomatic simple renal cysts. Br J Urol 2003; 92:610–613.
23. Ono Y, Katoh N, Kinukawa T, Matsuura O, Ohshima S. Laparoscopic nephrectomy via the retroperitoneal approach. J Urol 1996; 156:1101–1104
24. Ou YC, Yang CR, Chang YY, Kuo JH, Wu HC. The clinical experience of gaseous retroperitoneoscopic and gasless retroperitoneoscopy-assisted unroofing of renal cyst. Zhonghua Yi Xue Za Zhi 1997; 59:232–239.
25. Parsons JK, Jarrett TJ, Chow GK, Kavoussi LR. The effect of previous abdominal surgery on urological laparoscopy. J Urol 2002; 168:2387–2390.
26. Ratner LE, Ciseck L, Moore RG, Cigarroa FG, Kaufman HS, Kavoussi LR. Laparoscopic live donor nephrectomy. Transplantation. 1995(Nov 15); 60(9):1047–1049.
27. Retroperitoneal Robotic and Laparoscopic Surgery, editors: Jean V. Joseph, Hitendra R.H. Patel
28. Roberts WW, Bluebond-Langner R, Boyle KE, Jarrett TW, Kavoussi LR. Laparoscopic ablation of symptomatic parenchymal and peripelvic renal cysts. Urol 2001; 58:165–169.
29. Rubenstein SC, Hulbert JC, Pharand D, Schuessler WW, Vancaillie TG, Kavoussi LR. Laparoscopic ablation of symptomatic renal cysts. J Urol 1993; 150:1103–1106
30. Shekarriz B, Meng MV, Lu H-F, Yamada H, Duh Q-Y, Stoller ML. Laparoscopic nephrectomy for inflammatory renal conditions. J Urol 2001; 166:2091–2094.
31. Textbook of Laparoscopic Urology, editor Inderbir S. Gill
32. Wada T, Kamiryo Y, Tsuchida M, Kato M. Laparoscopic unroofing of a renal cyst. Hinyokikia Kiyo 1995; 41:861–865.
33. Yoder BM, Wolf JS Jr. Long-term outcome of laparoscopic decortication of peripheral and peripelvic renal and adrenal cysts. J Urol 2004; 171:583–587.

LAPAROSCOPIC SURGERY

Kiladze M.M., Chartolani T., Abuladze D.

Laparoscopic Surgery in the world achieved tremendous progress and development during last decades. "Incision free" operations became routine procedures in general surgical practice. There are first significant achievements in robotic surgery, as well as first attempts to apply nanotechnologies in laparoscopic manipulations.

In many countries there ar sort of paradox situations when real time surgical development is not supported by local didactical literature due to lack of multicenter experience and retrospetive randomized trials, evaluation of gold standards and, long time results , priorities and etc.

Presented textbook "Laparoscopic Surgery" represents first Georgian language didactive textbook in mentioned field, and it is really Georgian made describing mainly experience of Georgian professionals and local medical institutions.

First diagnostic laparoscopic manipulations in Georgia had been started from early 80-s, but real development of laparoscopic surgery started in 1996 thanks to 1-st international conference in Laparoscopic Surgery in Tbilisi – capital of Georgia - organized by Georgian Ministry of Health, Georgian International Oil Corporation, Mr. Platon Esartia M.D. Ph.D. – Georgian origin surgeon from Georgia Baptist Medical Center in Atlanta, GA, USA, Professor of Surgery George W. Lucas - chief of surgery in Georgia Baptist Medical Center in Atlanta, GA, USA, Professor Gianluigi Melotti – head of surgical department in Sant'Agostino Hospital from Modena, Italy and professor Marco Meinero head of surgical department of Sant'Sebastian Hospital in Reggio Emlia, Italy. Program included 45 Live surgery laparoscopic operations and 25 hours of lecturing and presentations.

At the scope of conference long term program of laparoscopic surgery development in Georgia has been elaborated under initiation of Georgian Ministry of Health. Thoracoabdominal clinic lead by professor Zurab Tskhakaia (head of national hepatobiliary surgery center) of City Hospital No.1 has been chosen as project target clinic. Project has been supported by four sided agreement and included following statements:

- Annual conducting of workshops and conferences in Georgia with the participation of leading hospitals in Europe and the U.S.;
- Scientifically-practical training of Georgian Surgeons at the base and high-tech Laparoscopic Surgery in surgical departments of the medical center, the Atlanta and Sant'Agostino Hospital of Modena;
- Donation of full laparoscopic equipment and tools for the operating unit of thoraco-abdominal

clinic in Tbilisi;
- Training of local surgeons and nurses at the place
- Integration of Georgian surgeons in international scientific associations.

As a result of projects seven international symposiums on laparoscopic surgery. were conducted on the basis of the thoraco-abdominal Clinic Tbilisi between years of 1997-2005, under the coordination of professors Gianluigi Melotti and Platon Esartia. Workshops has been attended by 35 surgeons and 28 secondary staff from seven countries together with Georgian surgeons. Among them are such well-known surgeons as: Gianluigi Melotti (Italy), Ernesto Tamborino (Italy), George Lucas (USA), John Promes (USA), Bruce Ramshaw (USA), George Papastratis (Greece), Peter Goh (Singapore) Wintringer Pascal (France), Manuel Ortega (Chile), Carlo Kotsa (Italy), Tiziano Berseli (Italy), Michaela Piccoli (Italy), etal.

205 Live laparoscopic procedures and 45 presentation shad been performed during above mentioned events, 5 surgeons from thoraco-abdominal surgical clinic of Tbilisi improved their skills in laparoscopic surgery training centers in Sant 'Agostino Hospital and Atlanta Baptist Medical Center in years 1997 – 1998.

Started from this period, they performed laparoscopic operations for various general surgical pathology (cholelithiasis and gastrointestinal disease, abdominal cysts of different locations, hernia, spleen, and liver disease, .with achieving 70% share of laparoscopic procedures from all surgical activity at the year of 2005.

To promote the Minimally Invasive Surgery in regions of Georgia, Kutaisi (major city in western Georgia) Republican Hospital conducted scientific workshop on laparoscopic surgery with participation of only Georgian surgeons, organized by thoraco-abdominal clinic of Z.Tskhakaya. Program included six laparoscopic cholecystectomies in the mode of "LiveSurgery".
At the same period first local tutorial program in laparoscopic surgery has been elaborated in the Tbilisi State Medical University thoracoabdomianl surgery department (headed by professor George Pipia), tha also was first training program in Caucas region at all.

in the period 2002-2007 five Ph.D. dissertations in laparoscopic surgery has been made by surgeons of thoracoabdominal clinic and more than 100 scientific publications has been issued in several local and international medical journals. As a result in 2009 has been issued monography " Open and laparoscopic hernioplasty" authored by surgeon of Thoracoabdominal clinic Tengiz Chartolani M.D. Ph.D

In year 2000. Georgian Surgeons MM Kiladze D.Abuladze and T. Chartolani participated in the first conference of the MMESA - Mediterranean-Middle-Eastern-Endoscopic-Surgery-Association. Currently they are board members of the association and regularly participate in the annual conferences.

At present time MMESA includes about 5000 surgeons from 49 countries of Europe, Middle East, North and South America, Africa, Asia, Japan and Australia.

Laparoscopic surgery was introduced in 8 clinics in Tbilisi and at one clinic of Georgian City Telavi from year 2001 to year 2009 by the assistance of surgeons from Tbilisi Z.Tskhakaya thoracoabdominal clinic.

n 2007 as a result of popularization of minimally invasive surgery in Georgia, has been founded Georgian Association of Minimally Invasive Surgeons (GAMIS) President of the Association - MM Kiladze, vice presidents D.Abuladze and T.Chartolani. In October 2-4, 2008 in Tbilisi, the first GAMIS Congress was

held dedicated to the memory of the founder of laparoscopic surgery Phillipe Mouret. The congress was attended by more than 500 practitioners from all over Georgia. 103 reports and video presentations was made. Congress materials were published.

This textbook is mainly based on analysis of the local clinical data - the results of different types of laparoscopic procedures performed in the years 1997-2012. in Z. Tskhakaia thoraco-abdominal clinic and also includes data from the leading surgical centers in the world, so kindly provided to us by our teachers Gianluigi Melotti and George W. Lucas. The textbook is written in Georgian language and illustrated by local graphic and photographic material.
The book consists of 10 parts.

Part I - contains four chapters:

- History of laparoscopic surgery. This chapter describes in detail the main stages of endoscopic surgery - from the first endoscopic procedures by Phillip Bozini, to modern robotic endosurgery.
- Laparoscopic equipment and instrumentation. Chapter describes basic sets for endosurgical equipment in instrumentation including operational principles and peculiarities.
- Basic principles of laparoscopy. This chapter describes the basic principles of laparoscopy, the correct selection of patients, especially preoperative studies, OR installations, different methods for pneumoperitonium establishment, the principles of trocar insertion, prevention and management of intra - and postoperative complications. The principle of gasless laparoscopy, hand assisting laparoscopic surgery and single port laparoscopy.
- Anesthesia managemnt in laparoscopic surgery – describing cardiovascular and pulmonary effects of positive abdominal pressure, physiologic changes, specific complications of CO2 insufflation, peculiarities of patient positioning.

Part II – dedicated to laparoscopic billiary surgery and consist of 4 chapters:

- introduction – describes history and development of hepato biliary surgery
- laparoscopic cholecystectomy – with detailed description of surgical technique, supported by anatomical illustrations and describing possible variations.
- Complications of laparoscopic cholecystectomy - including classification peri and postoperative complications, prevention and management, Authors describe unique algorythm for complication's management in billiary laparoscopic surgery.
- Laparoscopic CBD exploration - with detailed description of surgical technique and choledochoscopy.

Part III – Laparoscopic emergency surgery – consists of 3 chapters and describes laparoscopic management of most frequent urgent surgical pathologies (appendicitis, duodenal ulcer perforation, ileus)

- Laparoscopic Appendectomy
- Laparoscopic ulceroraphy
- Laparoscopic adhesiolysis and small bowel resection

Part IV – refers to laparoscopic esophageal and gastric surgery and consists of 3 chapters.

- Laparoscopic funnoplication. Chapter describes indications and mandatory protocols for preoperativve evaluation for patients with GERD, Detailed description of surgical techniques of different fundoplication methods (Nissen, Toupet and Dore) is given. Management of complications are

described.
- Laparoscopic myotomy – Heller procedure including full description of technique.
- Laparoscopic vagotomy – describing anatomy of abdominal part of vagal nerve and six different methods of performing vagotomy.

Part V – consist 2 chapters

- Laparoscopic splenectomy – absolute indications, different surgical approaches.
- Laparoscopic adrenalectomy – indications, anatomy, technical peculiarities concerning transabdominal approach of right and left adrenalectomy.

Part VI – contains 6 chapetrs and dedicated to laparosocpic repair of inguinal hernia.

- introduction
- laparoscopic anatomy of inguinal region
- Laparoscopic transabdominal preperitoneal hernia repair (TAPP)
- Laparoscopic total extraperitoneal repair (TEP)
- Laparoscopic intraperitoneal repair of inguinal hernia (IPOM)
- Complications

Part VII – consists of 2 chapters and dedicated to laparoscopic repair of ventral hernias

- laparoscopic repair of primary and incisional ventral hernias
- management of complications

Part VII – contains 5 chapters and describes laparoscopic colorectal surgery

- Laparoscopic colectomy. This chapter presents the indications for colectomy, where special attention is paid to the treatment of malignant tumors of the colon via laparoscopic approach
- Laparoscopic right hemicolectomy.
- Laparoscopic left hemicolectomy. This chapter discusses in detail the tactical and technical issues of laparoscopic approach, includes description of abdominoperineal resection of rectum, Low anterior resection of the rectum
- Laparoscopic colostomy formation. This chapter discusses evidence for the formation of an artificial anus and colon fistula, colostomy formation and further laparoscopic reconstruction.
- Laparoscopic rectopexy. This chapter describes the method of laparoscopic rectopexy.

Part IX – laparosocpic bariatric surgery – concists of 3 chapters

- Gastric banding
- Laparoscopic sleeve gastrectomy
- Laparoscopic gastric bypass

Part X – Laparoscopy of kidney

- Laparoscopic Nephrectomy
- Laparoscopic surgery of renal cysts

In conclusion, we note that this is the first Georgian manual in laparoscopic surgery, which greatly contributed by kind will of our foreign colleagues and availability of their experience. We, the authors of this book, had the fortunate opportunity to work with representatives of the world's largest surgical society, those who stood at the origin and development of laparoscopic surgery. To they all are dedicated our successes and achievements. And first of all, this book is dedicated to our teachers and friends - Professors Gianluigi Melotti, George W. Lucas and to the memory of Professor Zurab Tskhakaia and Philipe Mouret - as a sign of gratitude and appreciation!

ЛАПАРОСКОПИЧЕСКАЯ ХИРУРГИЯ

М.М.Киладзе, Т.Чартолани, Д.Абуладзе

За последние десятилетия современная хирургия стремительно развивается и достигла невиданного прогресса. Операции «без разреза» превратились в рутинные процедуры в общехирургической практике. Свой первые шаги с успехом делает роботассистентная хирургия. Появились зачатки нанотехнологических хирургических манипуляций и т.д.

Создалась парадоксальная ситуация – за стремительно развивающейся практикой в Грузии не поспевает учебная литература, ибо для создания пособий по данному вопросу необходим опыт, накопление большого клинического материала и его ретроперсктивный обзор, выявление всех положительных и слабых сторон предложенных методов, изучение отдаленных результатов и т.д.

Предложенная книга – «Лапароскопическая Хирургия» - является первым грузинским учебником по данному отделу хирургии. Именно Грузинским, а не только на грузинском языке, так как авторы данного пособия использовали в основном собственный клинический материал и результаты лапароскопических операции клиник Грузии.

Первые диагностические лапароскопические манипуляции в Грузии освоили и проводили еще в 80-тых годах прошлого столетия, но реальное развитие лапароскопическои хирургии началось после того, как в 1996 году Грузинское Министерство Здравоохранения, Грузинская нефтекомпания GIOC, хирург П.Эсартия и руководитель хирургического департамента Д. Лукас (Atlanta Baptist Medical Center. г. Атланта. США), руководитель хирургического департамента Дж. Л. Меллоти (Sant' Augustino Hospital. Италия, г. Модена) и руководитель хирургического депертамента М. Меинеро (Sant'Sebastian Hospital . Режио Эмили а) – организовали и провели первую международную научно-практическую конференцию на базе лечебного комбината N 1 г.Тбилиси, в процессе которои было проведено 45 показательных операции в режиме "LiveSurgery".

В процессе конференции по инициативе Министерства Здравоохранения был разработан долгосрочный проект развития малоинвазивной хирургии в Грузии. Базой для осуществления проекта была избрана Торако-Абдоминальная клиника г.Тбилиси (руководитель – академик З.Цхакая – директор грузинского Гепато-Билиарного Центра). Проект, которыи оформился четырёхсторонным договором, предусматривал:

- Ежегодное проведение научно-практических конференций в Грузии с участием ведущих клиник Европы и США;
- Научно-практическую подготовку грузинских хирургов в базисной и высокотехнологической лапароскопической хирургии в хирургических отделениях медицинского центра г. Атланта и Sant'Sebastian Hospital г. Модена;
- Полное оснащение современной лапароскопической аппаратурой и инструментарием операционного блока торако-абдоминальной клиники г.Тбилиси;

- Переподготовка среднего и вспомогательного медперсонала на месте;
- Интегрирование грузинских хирургов в международные научные ассоциации.

В 1997-2005 гг. На базе торако-абдоминальной клиники г.Тбилиси, под неизменным координированием Джана Луиджи Мелотти и Платона Эсартия, были проведены семь международных симпозиумов по лапароскопической хирургии. Вместе с грузинскими хирургами в симпозиумах приняли участия 35 хирургов и 28 среднего персонала из семи стран мира. Среди них такие знаменитые хирурги как: Джан Луиджи Мелотти (Италия), Эрнесто Тамбороно (Италия), Джордж Лукас (США), Джон Промес (США), Брюс Ремшоу (США), Джордж Папастратиси (Греция), Питер Го (Сингапур), Паскал Винтричер (Франция), Мануэл Ортега (Чили), Карло Коца (Италия), Тициано Берсели (Италия), Микаэла Пиколли (Италия) и др.

В ходе симпозиумов были проведены 205 показательных операций и 45 видеопрезентаций.

В 1997-1999 гг. 5 хирургов торако-абдоминальной клиники г.Тбилиси повысили квалификацию в учебных центрах лапароскопической хирургии Sant' Augustino Hospital и Atlanta Babtist Medical Center.

С этого периода в клинике производились лапароскопические операции по поводу разных общехирургических патологий (желчно-каменные и желудочно-кишечные болезни, кисты брюшнои полости разной локализации, грыжи, патологии селезенки, печени и др.), доля которых уже в 2005 г. составила 70% от всех проведённых хирургических операций.

В 1999г. с целью популяризации малоинвазивной хирургии в Грузии, в республиканской больнице г.Кутаиси был проведен первый научно-практический семинар по лапароскопической хирургии, организатором которого была торако-абдоминальная клиника им. З.Цхакая. В течении семинара проведено шесть показательных лапароскопических холецистэктомий в режиме "LiveSurgery".

В этот же период в Тбилисском Государственном Медицинском Институте на кафедре торако-абдоминальной хирургии (зав. кафедрой профессор Г. Пипия) был основан первый в Закавказье базисный учебный цикл лапароскопической хирургии.

В 2002 – 2007 гг. в торако-абдоминальной клинике им. З.Цхакая г.Тбилиси исполнены первые пять диссертационных работ по лапароскопической хирургии.

В этот же период, в местной и иностранной периодике опубликованно более ста научных трудов, посвященных малоинвазивным технологиям, авторами которых являются хирурги Тбилисской торако-абдоминальной клиники им. З.Цхакая. В 2009 г. опубликобана монография «Открытая и лапароскопическая герниопластика».

В 2000 г. в Беируте, грузинские хирурги (М.М. Киладзе, Д.Абуладзе, Т. Чартолани) приняли участие в учредительной конференции Ближне-Восточной и Средиземноморской хирургической эндоскопической ассоциации (MMESA - Mediterranean-Middle-Eastern-Endoscopic-Surgery-Association). В настоящее время они являются членами правления ассоциации и регулярно участвуют в ежегодных конференциях ассоциации.

К 2010 г. вышеуказанная ассоциация, почётным президентом которой является Джан Луиджи Мелотти, объединяет более пяти тысяч хирургов 49 стран мира – Европы, Северной и Южной Америки, Ближнего Востока, Африки, Азии, Японии и Австралии.

С помощью хирургов Тбилисской торако-абдоминальной клиники им З.Цхакая помимо научно-практической работы, в 2001 – 2009 гг., лапароскопическая хирургия была освоена в восьми клиниках г.Тбилиси и в однои клинике г. Телави.

В 2007 г. на фоне популяризации малоинвазивной хирургии в Грузии, основана Ассоциация Малоинвазивной Хирургии Грузии (президент ассоциации - М.М. Киладзе, вице президенты Д.Абуладзе и Т.Чартолани). 2-4 октября 2008 г. в г. Тбилиси состоялся первый конгресс

ассоциации малоинвазивной хирургии Грузии (президент конгресса - М.М. Киладзе), который был посвящен памяти основателя лапароскопической хирургии Филипу Мюре. В работе конгресса приняли участия более 500 практикующих врачей со всей Грузии. Сделано 103 доклада и видеопрезентаций. Материалы конгресса были опубликованы в сборнике трудов.

Представленное учебное пособие в основном составлено на основе анализа собственного клинического материала - результатах разных видов лапароскопических операций, выполненных в 1997-2012 гг. в торако-абдоминальной клинике им З.Цхакая г.Тбилиси и частично на данных ведущих хирургических центров мира, столь любезно предоставленное нам нашими учителями Джаном Луиджи Мелотти и Джорджем Вильсоном Лукасом. Учебник написан на Грузинском языке и иллюстрирован собственным графическим и фото-материалом.

Книга состоит из 10 частей.

Часть I - содержит 4 главы:

- История развития лапароскопической хирургии. В этой главе детально описаны основные этапы развития эндоскопическесской хирургии – от первых эндоскопических исследований Phillip Bozini, проведённых Lichtleiter–ом до современной роботоассистирования, эндовидеохирургии.
- Лапароскопическая аппаратура и инструменты. В данной главе представлены базисная эндовидеохирургическая аппаратура и особенности инструментов, принцип их работы.
- Основные принципы лапароскопии. В этой главе рассматриваются основные принципы лапароскопии, правильная селекция больных, особенности предоперационного исследования, инсталяция операционной, альтернативные методы пневмоперитониума, принципы рассположения троакаров, превенция интра – и постоперационных осложнений, методы диагностики и коррегирования. Описан принцип без газовой лапароскопии, ручное ассистирование и принципы лапароскопической хирургии одного трокара.
- Анестезиологическое обеспечение лапароскопических операций. В главе рассмотрены: селекция пациентов, предопепационные исследования и специфические особенности обезболибания. Проанализированы профилактика, диагностика и лечение специфических осложнений, вызванных пневмоперитониумом, эндоабдоминальной инсуффляцией углекислого газа, положения больного на операционном столе.

Часть II – посвящена лапароскопической хирургии желчных путей и содержит 4 главы:

- Введение, где рассмотренны исторические этапы развития хирургии печени и желчных путей.
- Лапароскопическая холецистэктомия. В данной главе детально описаны и иллюстрированны как анатомия внепечёночных желчных путей, так и анатомические вариации и технические аспекты проведения операции.
- Осложнения холецистэктомии. В данной главе представленны калссификация периоперационных и постоперационных осложнений холецистэктомии, их превенция, диагностика и методы коррекции. Авторами разработанны унифицированные алгоритмы лечения кровотечения из ложа желчного пузыря и интраоперационных осложнений.
- Лапароскопическая холедохотомия. В данной главе детально описаны как холедохотомия, так и технические и тактические аспекты интраоперационной холедохоскопии и дренирования протока.

Часть III – состоит из 3 глав и полностью касается ургентной лапароскопической хирургии в ней описаны методы лапароскопической коррекции самых частых нозологий (острый аппендицит, перфорация язвы двенадцатиперстной кишки, спаечная кишечная непроходимость)

- Лапароскопическая аппендэктомия
- Лапароскопическая ульцероррафия
- Лапароскопический синехиолиз и резекция тонкой кишки.

Часть IV – посвящена лапароскопической хирургии пищевода и желудка и состоит из 3-х глав:

- Лапароскопическая фундопликация желудка. В данной главе описаны абсолютные показания операционного лечения и обязательный список предоперационного клинико – лабораторного исследования пациентов, страдающих рефлюкс эзофагитом. Детально описаны технические и тактические аспекты методов фундопликации желудка – Ниссена, Тупе, Дори а также превенция и лечение постоперационных осложнений.
- Лапароскопическая серомиотика –операция Гелера. В данной главе представлены классификация и серомиотика, технические вопросы ахалазии пищевода.
- Лапароскопическая ваготомия. В главе детально описана топографическая анатомия блуждающего нерва (брюшная часть) и технические а так же тактические вопросы шести методов лапароскопической ваготомии.

Часть V – содержит 2 главы:

- Лапароскопическая спленэктомия – абсолютные показания спленэктомии, тактические и технические вопросы проведения операции.
- Лапароскопическая адреналэктомия. Описаны показания к операции, топографическая анатомия надпочечника и технические аспекты трансабдоминального доступа при пробедении право- и левосторонней лапароскопической адреналэктомии.

Часть VI – содержит 6 глав и посвящается лапароскопической пластики паховых грыж:

- Введение.
- Лапароскопическая анатомия паховой области.
- Лапароскопическая трансабдоминальная преперитониальная пластика паховой грыжи (TAPP).
- Лапароскопическая тотальная преперитониальная пластика паховой грыжи (TEP).
- Лапароскопическая интрапреперитониальная пластика паховой гпыжи (IPOM).
- Осложнения лапароскопической пластики паховых грыж.

Часть VII – состоит из 2 глав и полностью посвящена лапароскопической пластике вентральных грыж:

- Лапароскопическая пластика вентральных и постоперационных грыж.
- Часть VIII – содержит 5 глав и полностью посвящена лапароскопической хирургии толстой кишки:
- Лапароскопическая колэктомия. В данной главе представлены показания к колэктомии, где особое место уделено вопросам лечения злокачественных опухолей толстой кишки, лапароскопическим методом.

- Лапароскопическая правосторонняя гемиколэктомия.
- Лапароскопическая левосторонняя гемиколэктомия. В данной главе детально рассматриваются тактические и технические вопросы лапароскопического доступа, при резекции прямой кишки, передней резекции прямой кишки и левосторонняя гемиколэктомия.
- Лапароскопическое формирования искуственного заднего прохода операция Гартмана. В данной главе так же рассматриваются показания для формирования искусственного заднего прохода и фистул толстого кишечника, формирование колостомы и в дальнейшем лапароскопическая реконструкция.
- Лапароскопическая ректопексия. В данной главе описан метод лапароскопической задней ректопексии при выпадении прямой кишки.

Часть IX – содержит 3 главы, полностью посвящена бариатрической хирургии:

- «Бандажирование» желудка.
- Линейная гастрэктомия-"sleeve".
- Шунтирование желудка (Bypass)

Часть X – посвящена эндоскопической хирургии почек, содержит 2 главы:

- Лапароскопическая нефрэктомия (трансабдоминальный и ретроперитониальный доступ)
- Лапароскопическая кистэктомия (трансабдоминальный и ретроперитониальный доступ)

В заключений хотим отметить, что это первый грузинский учебник лапароскопической хирургии, созданию которого способствовала благосердечность наших зарубежных коллег и доступность их опыта.

Нам, авторам этой книги, выпало счастье сотрудничать с крупнейшими представителями всемирного хирургического общества, с теми, кто стоял у истоков зарождения и развития лапароскопической хирургии. Им всем посвящаются все наши успехи и достижения.

В первую очередь, эта книга посвящается нашим учителям и друзьям – профессорам Джану Луиджи Мелотти , Джорджу Вилсону Лукасу и памяти профессоров Зураба Цхакая и Филиппа Мюрэ – в знак глубокой благодарности и признательности!